

МЕДИЦИНА 

# Анатомия и физиология человека с основами общей патологии

*5-е издание*

СРЕДНЕЕ МЕДИЦИНСКОЕ ОБРАЗОВАНИЕ

А.А. Швырев

Феникс

*Серия «Медицина»*

**А. А. Швырев**

# **АНАТОМИЯ И ФИЗИОЛОГИЯ ЧЕЛОВЕКА С ОСНОВАМИ ОБЩЕЙ ПАТОЛОГИИ**

---

Под общей редакцией  
профессора Р. Ф. Морозовой



**Издание 5-е,  
стереотипное**

Допущено Министерством  
образования Российской Федерации  
в качестве учебного пособия для студентов  
образовательных учреждений  
среднего профессионального образования,  
обучающихся в медицинских училищах и колледжах

Ростов-на-Дону  
«Феникс»  
2012

УДК 611 + 612:616  
ББК 28.70 + 52.5я723  
КТК 320  
ШЗЗ

Рецензенты:  
директор РБМК, профессор  
*Р.Ф. Морозова,*  
зам. директора по УВР, врач высшей категории  
*В.О. Потатцева*

**Швырев А. А.**

**ШЗЗ** Анатомия и физиология человека с основами общей патологии / А. А. Швырев; под. общ. ред. Р. Ф. Морозовой. — Изд. 5-е, стер. — Ростов н/Д : Феникс, 2012. — 411, [1] с. — (Медицина).

ISBN 978-5-222-18977-1

В учебном пособии приведены современные представления о строении и функциональном значении органов и систем тела человека в норме. Дана краткая характеристика важнейших патологических процессов, протекающих в организме человека. Анатомические термины приведены в соответствии с Международной анатомической номенклатурой как на латинском, так и на русском языках.

Пособие составлено в соответствии с программой по курсу «Анатомия и физиология человека с основами общей патологии», утвержденной Министерством здравоохранения РФ, и рассчитано на студентов медицинских колледжей и лицеев.

ISBN 978-5-222-18977-1

УДК 611 + 612:616  
ББК 28.70 + 52.5я723

© Швырев А. А., 2010  
© Оформление «Феникс», 2012

Памяти учителя, Заслуженного деятеля науки РСФСР, доктора медицинских наук, профессора Соколова Петра Андреевича, посвящаю.

## ПРЕДИСЛОВИЕ

Весь процесс обучения должен представлять собой логически связанную и тщательно отработанную систему, подчиненную единой цели — подготовке высококвалифицированного специалиста, обладающего фундаментальными знаниями, навыками и умениями по специальности и способного самостоятельно работать.

Многочисленные исследования педагогов и психологов, как в нашей стране, так и за рубежом подтверждают высказывание основоположника эмбриологии, академика Карла Бэра: «Человек по-настоящему владеет лишь тем, чем овладел самостоятельно». Только в процессе самостоятельной работы студент овладевает знаниями, обогащает свою память фактами, осмысливает понятия и проникает в суть явлений. Этому окажет большую помощь настоящее пособие, предназначенное для студентов всех отделений медицинских колледжей и училищ, а также для учащихся медицинских лицеев.

Пособие составлено в соответствии с учебной программой курса анатомии, физиологии и общей патологии. Освещение структурных и функциональных особенностей человеческого организма в их связи с патологическими процессами необходимо для последующего плодотворного усвоения клинических и морфологических дисциплин.

В пособии для обозначения частей тела, органов и их отделов приведены как русские, так и латинские термины, соответствующие международным анатомической и гистологической номенклатурам.

Автор с благодарностью примет к сведению все замечания и предложения читателей, направленные на улучшение как текстовой, так и иллюстративной частей пособия в дальнейшей своей работе.

## ВВЕДЕНИЕ

Анатомией называется наука, изучающая форму и строение тела. Термин «анатомия» произошел от греческого слова — *anatome* — разрезать, рассекать. Основная задача анатомии человека — раскрытие структуры человеческого организма в процессе его развития и жизнедеятельности. Основным объектом изучения анатомии является человек. По методам исследования анатомия делится на макроскопическую (изучает строение организма без помощи специальных оптических приборов) и микроскопическую (с использованием микроскопа и других оптических приборов).

Изучение строения тела человека по системам (костной, мышечной, и др.) называется систематической или описательной анатомией.

Топографическая (хирургическая) анатомия изучает строение тела человека с учетом положения (топографии) органов по отношению к полостям тела (голотопия), скелету (скелетотопия) и взаиморасположение органов друг по отношению к другу (синтопия).

Пропорции и внешние формы тела человека изучает пластическая анатомия. При изучении строения тела человека широко используются данные сравнительной анатомии, изучающей строение животных в филогенезе (в процессе эволюции). Функциональная анатомия рассматривает структуры организма в связи с выполняемыми ими функциями.

Из микроскопической анатомии выделились гистология (учение о тканях) и цитология (учение о клетке).

Развитие человека в онтогенезе изучают эмбриология (развитие организма до рождения — пренатальный период развития), возрастная анатомия (развитие организма после рождения — постнатальный период развития), в которой выделяют науку о старении — геронтологию (от греческого *geron* — старик).

Современную анатомию называют функциональной, так как она рассматривает строение человека в связи с его функциями.

Основными методами исследования в анатомии являются: секционный, препаровочный, инъекционный, коррози-

онный, рентгеновский, эндоскопический, томографический, макромикроскопический, биометрический и другие методы.

Физиология человека изучает функции человеческого организма, на которых основывается современная медицина. Физиологию, как и другие науки, характеризуют ее предмет и методы. Предметом физиологии является изучение общих и частных механизмов деятельности целостного организма.

Метод физиологии — экспериментальный. Это означает, что физиолог не ограничивается простым наблюдением за течением жизненного процесса, он активно вмешивается в этот процесс.

Воздействуя на организм теми или иными способами, физиолог исследует реакции различных систем организма на эти воздействия, делая свои выводы в точном соответствии с фактическими данными, полученными в результате опыта.

Основные методы исследования в физиологии:

- метод экстирпации (удаление) органа;
- фистульный метод (введение в полый орган трубки и закрепление ее на коже);
- метод перерезки нерва (денервация);
- инструментальный метод (применение электрокардиографа, электроэнцефалографа, вживление электродов и др.);
- методы острого и хронического физиологического эксперимента;
- метод перфузии питательных веществ изолированных органов;
- вариационно-статистические методы с применением компьютерной техники.

Функциональные изменения в больном организме изучает патологическая физиология, а морфологические — патологическая анатомия. Анализируя особенности строения тела человека и его функции, анатомия и физиология являются не только науками аналитическими, но и синтетическими, составляя фундамент медицины.

Для обозначения областей тела, органов и их частей, различных понятий в анатомии пользуются специальными терминами на латинском языке — Международной анатомической номенклатурой.

# КРАТКИЙ ИСТОРИЧЕСКИЙ ОЧЕРК РАЗВИТИЯ АНАТОМИИ И ФИЗИОЛОГИИ

Анатомия возникла в глубокой древности в связи с развитием практической медицины. Первые медицинские труды ученых содержали неполные и примитивные анатомические данные.

Врачи и естествоиспытатели Древней Греции обогатили сведения о строении и функциях организма. Гиппократ и его ученики в IV веке до новой эры написали ряд трудов, посвященных анатомии: «Об анатомии», «О сердце», «О железах». Аристотель (IV в. до н. э.), крупнейший философ и естествоиспытатель древней Греции, собрал и изложил в своих трудах большое количество фактов, касающихся строения животных.

В IV—III в. до н. э. в Александрии врачи Герофил и Эразистрат внесли огромный вклад в развитие анатомии, производя вскрытия трупов. Герофил описал оболочки мозга, его желудочки, сосудистые сплетения и венозные синусы. Им были открыты предстательная железа, млечные (лимфические) сосуды, хрусталик и оболочки глаза. Герофил назвал начальный отдел тонкой кишки двенадцатиперстной.

Эразистрат (300—250 гг. до н. э.) описал извилины полушарий головного мозга, чувствительные и двигательные нервы, клапаны сердца, дугу аорты, межреберные артерии, полые вены, венозные клапаны, ввел термины «артерия», «паренхима».

Во II веке новой эры видное место в истории анатомии принадлежит врачу и ученому Клавдию Галену (131 — ок. 200), который собрал и систематизировал анатомо-физиологические сведения в труде «О назначении частей человеческого тела», издававшемся на протяжении 13 веков.

Ошибочные представления Галена о движении крови были опровергнуты только в XVII веке английским ученым Вильямом Гарвеем в труде «Анатомические исследования о движении сердца и крови у животных».

В государствах Средней Азии в IX—XI вв. возник новый очаг культуры. Особенно большой вклад в медицину

внес таджикский ученый Авиценна (Ибн-Сина Абу-Али) (980–1037). Его основной труд «Канон врачебной науки» в пяти книгах содержит массу сведений анатомического и физиологического характера. Канон пользовался широкой известностью как в странах Востока, так и Западной Европы.

Новый этап в развитии анатомии приходится на эпоху Возрождения и связан с именами Леонардо да Винчи (1452–1519) и Андрея Везалия (1514–1564). Леонардо да Винчи — великий итальянский художник и ученый. Его анатомические рисунки натуральных препаратов отображали действительное строение тела человека впервые в истории анатомии.

Андрей Везалий в 1543 г. издал свой главный труд «О строении человеческого тела в семи книгах», основанный на вскрытии и препарировании человеческих трупов. Последователи Везалия описывали различные органы тела человека. Евстахий Бартоломей (1510–1574) изучал анатомию зубов, почек, органа слуха, вен. Фаллопий Габриель (1523–1562) описал скелет, орган слуха и кровеносные сосуды человеческого плода. Боталло Леонард (1530–1600) в 1564 г. описал проток, соединяющий в период внутриутробного развития легочную артерию с дутой аорты. Варолий Костанцио (1543–1575) исследовал головной мозг и черепные нервы.

С изобретением микроскопа и открытием Марчело Мальпигии (1628–1694) кровеносных капилляров и легочных альвеол было положено начало микроскопической анатомии.

Открытие Гаспара Азелли (1581–1626) положило начало изучению лимфатической системы, которое было продолжено Жаном Пеке (1622–1674) и Олаусом Рудбеком (1630–1702).

Основоположниками науки о развитии организмов (эмбриологии) являлись Каспар Фридрих Вольф (1733–1794) и Карл Максимович Бэр (1792–1876).

Во второй половине XIX века были созданы учение о клетке и эволюционная теория, послужившие основой всех современных биологических знаний. Сформулированная



в 1839 г. Т. Шванном и Т. Шлейденем клеточная теория сыграла огромную роль в развитии анатомии.

Чарлз Роберт Дарвин (1809–1882) английский естествоиспытатель в 1859 году в работе «Происхождение видов путем естественного отбора» изложил эволюционную теорию, на которой базируется сравнительная анатомия.

Преподавание анатомии в медицинских школах России в XVII веке осуществлялось только по книгам. В 1724 году указом Петра I была основана в Петербурге Академия наук, которая стала центром научной жизни в России. Огромная заслуга в развитии естествознания и медицины принадлежала М.В. Ломоносову (1711–1765), при участии которого был открыт Московский университет. Основоположником первой научной анатомической школы был П.А. Загорский (1764–1841), в 1802 г. издавший первый русский учебник «Сокращенная анатомия, или Руководство к познанию строения человеческого тела». Его ученик И.В. Буяльский (1789–1866), хирург и анатом, предложил и разработал коррозионную методику, издал атлас «Анатомико-хирургические таблицы».

С 1813 по 1835 гг. заведовал кафедрой анатомии в Московском университете профессор Е.О. Мухин (1766–1850). Им был издан учебник «Курс анатомии для воспитанников, обучающихся медико-хирургической науке».

Большое значение для развития анатомии в XIX–XX веках имели труды Лесгафта П.Ф. (1837–1909), Грубера В.Л. (1814–1890), Иосифова Г.М. (1870–1953), Воробьева В.П. (1876–1937), Шевкуненко В.Н. (1872–1952), Тонкова В.Н. (1872–1952), Долго-Сабурова В.Я. (1900–1960), Жданова Д.А. (1908–1971), Огнева Б.В. (1901–1978), Синельникова Е.Д. (1896–1983) Привеса М.Г. (1904–2000), Куприянова В.В. (1912), Сапина М.Р. (1925) и огромного количества представителей различных анатомических школ, которые внесли и вносят существенный вклад в развитие анатомической науки.

Основоположником топографической анатомии является Николай Иванович Пирогов (1810–1881) — великий русский хирург и анатом, труды которого создали научную основу для хирургии.

Развитие анатомии в южном регионе России связано с переводом в город Ростов-на-Дону в 1915 г. Варшавского университета, который вначале был переименован в Донской университет, а затем в 1925 г. — в Северо-Кавказский государственный университет. В 1929–30 гг. на базе его медицинского факультета был организован Ростовский Государственный медицинский институт, который был объединен с отдельно существовавшим в Ростове женским медицинским институтом и было осуществлено совместное обучение лиц обоего пола в высшем учебном заведении. В 1980 г. медицинский институт был награжден орденом «Дружбы народов», а в 1994 г. был присвоен статус университета.

Первым заведующим кафедрой анатомии был профессор Н.Д. Бушмакин (1885–1936), который в 1915 г. приехал в Ростов с Варшавским университетом и до 1916 г. принимал активное участие в организации кафедры, которая была размещена на территории бывшей Николаевской городской больницы. В 1916 г. Н.Д. Бушмакин переехал в г. Казань, заведовать кафедрой анатомии медицинского факультета Казанского университета. С 1916 г. временное руководство кафедрой нормальной анатомии исполнял С.Н. Ящинский (1855–1920), заведующий кафедрой топографической анатомии и оперативной хирургии. В 1917 г. заведующим кафедрой нормальной анатомии был избран по конкурсу профессор К.З. Яцута (1876–1953). В 1924 г. К.З. Яцута как один из ведущих анатомов страны был назначен членом экспертной комиссии по проверке бальзамирования тела В.И. Ленина. Председателем экспертной комиссии был нарком здравоохранения Н.А. Семашко, а членами комиссии, кроме профессора К.З. Яцуты, состояли профессор: А.А. Дешин, П.П. Дьяконов П.И. Карузин, Н.Ф. Мельников-Разведенков, В.П. Тонков.

Сотрудниками кафедры анатомии за 1917–1940 гг. было опубликовано более 265 печатных работ, а лично К.З. Яцутой около 30 работ, в том числе: «Краткий учебник анатомии человека для среднего медицинского персонала»; «Репетиториум по описательной анатомии»; «Руководство по препарированию мышц, суставов и внут-

ренностей» К.З. Яцута явился основоположником ростовской школы анатомов. Его ученики заведовали кафедрами в вузах различных городов.

С 1941 г. в связи с началом Великой отечественной войны Ростовский медицинский институт был частично эвакуирован вначале в г. Куйбышев, а затем в г. Орджоникидзе. В 1943 г. медицинский институт возвратился из эвакуации и приступил к организации работы кафедр на территории клинического городка, большая часть корпусов которого была занята военными госпиталями. Временное заведывание кафедрой анатомии было поручено доценту С.А. Роджаняну, который со штатом сотрудников: А.П. Грункой, А.В. Лерхе, Е.А. Мелиховой, Г.В. Роджанян, И.А. Узуновой, А.А. Щербаковой, А.М. Грошевым, Т.Ф. Рыжковым был занят восстановлением кафедры, разрушенной в период немецкой оккупации.

С сентября 1947 г. на должность заведующего кафедрой нормальной анатомии в Ростовском медицинском институте был проведен по конкурсу ученик К.З. Яцуты профессор П.А. Соколов (1900–1982), который с 1933 по 1947 гг. заведовал кафедрой анатомии человека Омского медицинского института. За период заведования с 1947 по 1975 гг. профессор Соколов П.А. опубликовал более 100 научных работ, под его руководством было защищено 9 докторских и 37 кандидатских диссертаций. П.А. Соколов много времени уделял подготовке аспирантов и успешно продолжал дело профессора К.З. Яцуты по укреплению ростовской анатомической школы. В 1960 г. П.А. Соколову было присвоено звание Заслуженного деятеля наук РСФСР. Его ученики заведовали кафедрами в Ростове, Смоленске, Нальчике, Виннице и других городах России.

С 1975 г. заведует кафедрой анатомии Заслуженный деятель науки РФ, доктор медицинских наук, профессор В.В. Соколов. Основной научной проблемой возглавляемого им коллектива является изучение макро-микроскопической анатомии кровеносных сосудов различных органов в сравнительно анатомическом и возрастном аспектах и вопросы соматометрии в норме и патологии.

Начиная с XVI века для обозначения науки о животном и растительном мире стал употребляться термин «физиология», происходящий от греческого корня (physio), означающего науку о процессах, явлениях в живых организмах.

Развитие физиологии протекает в тесной связи с медицинской практикой. Врачи являлись первыми физиологами, строившими догадки о функциях человеческого тела. Первые эксперименты, осуществленные Клавдием Галеном (II в. н.э.), послужили основой для теорий, которые без изменений продержались 14 веков.

Открытие Вильямом Гарвеем в 1628 г. кровообращения считается датой основания физиологии, так как В. Гарвей ввел в практику научных исследований прием, получивший название вивисекции, для познания и выяснения фактов, определяющих физиологический процесс.

В XVIII веке Декарт выдвинул гипотезу о рефлексе. Р.Уитт установил, что у лягушек после удаления головного мозга раздражения определенных участков кожи вызывают определенные движения, которые исчезают после разрушения спинного мозга.

В 1822 г. французский физиолог Ф. Мажанди (1785–1855) доказал раздельное существование чувствительных и двигательных нервных волокон. В начале 30-х годов 18 века Иоганнес Мюллер и Маршалл Галл разработали рефлекторную теорию в том виде, в каком она существовала до И.М. Сеченова и И.П. Павлова.

В XIX столетии новый этап развития мировой физиологии начался работами И.М. Сеченова (1829–1905); В.В. Пашутина (1845–1901); М.Н. Шатерникова (1870–1939); Н.Е. Введенского (1852–1922). Наибольшее значение в развитии физиологии принадлежит И.П. Павлову (1849–1936), получившему в 1904 г. Нобелевскую премию за создание нового направления в физиологии, характеризуемого как синтетическая физиология. И.П. Павлов каждое физиологическое явление рассматривал в целом виде при разнообразных условиях его осуществления. Неразрывное сочетание анализа и синтеза является одним из основных принципов исследований И.П. Павлова и его многочисленных учеников.

Патология (от греческого *pathos* — страдание) — наука, изучающая проявления измененной или нарушенной жизнедеятельности, тесно связана с развитием анатомии и физиологии. До XVIII века патологическую анатомию называли «практической» или «медицинской» анатомией.

С XIX века патология стала специальностью для многих врачей, биологов, физиологов, химиков, которые углубились в теорию медицины и разделили патологию на многие направления: патоморфологию, патофизиологию, сравнительную патологию, палеопатологию, невропатологию, патохимию и др. Изучение основ общей патологии способствует более успешному усвоению таких классических дисциплин, как анатомия, физиология, эмбриология, биохимия, микробиология, иммунология и т. д. Общая патология сопоставляет факты, полученные этими дисциплинами, с данными клинической практики. Большой вклад в создание физиологического направления в изучении болезни принадлежит французскому ученому Клоду Бернару (1810–1878), который заложил основы современной экспериментальной патологии.

Выдающийся немецкий патолог Р. Вирхов (1821–1902) обратил внимание на то, что при болезнях изменяются не только органы в целом, но и клетки, образующие ткани этих органов, создав в 1869 г. клеточную (клеточную) патологию, согласно которой любой патологический процесс представляет собой сумму клеточных изменений.

В XX веке большой вклад в развитие общей патологии внесли исследования В.В. Пашутина (1845–1901), А.В. Репрева (1853–1930), А.Е. Фохта (1848–1930), А.И. Тальянцева (1858–1929), Ф.А. Андреева (1879–1951), В.В. Подвысоцкого (1857–1915), И.И. Мечникова (1845–1916), Н.Н. Аничкова (1885–1961), А.Д. Сперанского (1888–1961) и многих других ученых, исследования которых освещали вопросы реактивности, шока, воспаления, бластоматозного (опухолевого) роста, расстройств кровообращения, лихорадки и расстройств нервной деятельности.

От решения актуальных проблем общей патологии — рака, гипертонической болезни, расстройств сердечно-сосудистой и других систем организма — зависят успехи здравоохранения в борьбе за здоровье человека, prolongation жизни, снижение заболеваемости и смертности.

## СТРОЕНИЕ КЛЕТКИ

Большинство живых организмов состоят из клеток, обладающих всеми свойствами живых организмов: обменом веществ и энергии, ростом, размножением и передачей по наследству своих признаков. В многоклеточном организме клетка является структурной, функциональной и генетической единицей организма. Клетки открыты в 1665 г. английским физиком Робертом Гуком. В 1677 г. голландский ученый А. Левенгук с помощью созданного им микроскопа обнаружил одноклеточные организмы, эритроциты, сперматозоиды и провел много других интересных наблюдений. Чешский ученый Я.Е. Пуркинье в 1830 г. обнаружил в клетках протоплазму. Р. Броун в 1833 г. открыл клеточное ядро. В 1839 г. немецкие ученые Теодор Шванн и Маттиас Шлейден, обобщив данные о строении растительных и животных клеток, сформулировали основные положения клеточной теории.

Клетки организма человека разнообразны по величине (от нескольких нм до 150 нм) и по форме (шаровидные, веретенообразные, плоские, кубические призматические, цилиндрические, звездчатые и отростчатые).

Клетка состоит из трех основных компонентов: ядра, цитоплазмы и клеточной мембраны (рис. 1). Внешняя оболочка клетки — клеточная мембрана (цитолемма или плазмолемма) является полупроницаемой биологической мембраной, состоящей из наружной и внутренней пластинок. Молекулы белков располагаются на поверхности жирового каркаса с обеих сторон, а также пронизывают всю толщу клеточной мембраны. Клеточная мембрана ограничивает клетку от внешней среды и других клеток, защищает цитоплазму от химических и физических воздействий, образует межклеточные контакты, регулирует транспорт веществ в клетку и из нее, выполняет рецепторные функции, образует жгутики, реснички, ворсинки. Через многочисленные поры в плазматической мембране в клетку поступают вода и ионы (пассивный транспорт). Большинство веществ проникают в клетку активно, при помощи транспортных белков — ферментов.

Проникновение крупных частиц и молекул осуществляется путем выпячивания плазматической мембраны (эндоцитоз) и погружения частицы в цитоплазму.

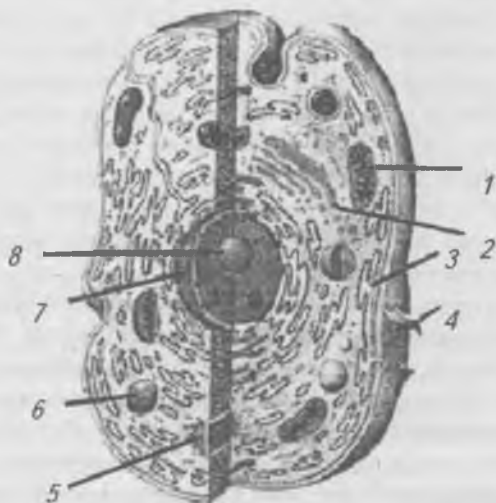


Рис. 1. Схема субмикроскопического строения клетки.

- 1 — митохондрия; 2 — комплекс Гольджи;
- 3 — эндоплазматическая сеть; 4 — мембрана;
- 5 — клеточный центр; 6 — лизосома; 7 — ядро;
- 8 — ядрышко

Различают фагоцитоз (поглощение твердых частиц) и пиноцитоз (поглощение растворенных веществ). Процесс, противоположный эндоцитозу, называется экзоцитозом, при этом вещества выделяются из клетки.

Цитоплазма включает в себя гиалоплазму и находящиеся в ней органоиды и включения. Гиалоплазма — сложная коллоидная система, содержащая воду, минеральные соли, белки, нуклеиновые кислоты, углеводы, жиры и ферменты. Гиалоплазма объединяет клеточные структуры, обеспечивает их химическое взаимодействие, осуществляет транспорт веществ внутри клетки и из неё.

Ядро — важнейшая составная часть клетки, выполняет следующие функции: хранит и воспроизводит генети-

ческую информацию, регулирует обмен веществ в клетке, участвует в синтезе белка, контролирует функции всех органоидов играет важную роль при делении клетки. В ядре различают: ядерную оболочку, хроматин, одно или несколько ядрышек, нуклеоплазму.

Ядерная оболочка представлена наружной и внутренней ядерными мембранами. Наружная мембрана связана с каналами эндоплазматической сети и покрыта рибосомами, содержит крупные поры, через которые происходит обмен веществ между ядром и цитоплазмой.

Хроматин — это деспирализованные хромосомы в интерфазном ядре. Во время деления клетки хромосомы спирализуются и становятся видимыми.

Ядро заполнено нуклеоплазмой, в которой находятся ядрышки. Ядрышки (одно или несколько) состоят из РНК (15%), ДНК (5%), белка (80%), в них происходит синтез рибосомной РНК и формирование предшественников рибосом, которые через ядерные поры выходят в цитоплазму.

Органоиды — постоянные для всех клеток структуры, выполняющие жизненно важные функции. Различают мембранные (митохондрии, эндоплазматическая сеть, пластинчатый комплекс, лизосомы) и немембранные органоиды (рибосомы, полисомы, центриоли).

## **Мембранные органоиды клетки**

Цитоплазматическая (эндоплазматическая) сеть — разветвленная система канальцев, которые пронизывают цитоплазму. Различают два типа цитоплазматической сети: незернистая (гладкая) и зернистая (гранулярная). На мембранах первого типа происходит синтез углеводов и липидов. На мембранах второго типа располагаются рибосомы, синтезирующие белки, выводимые из данной клетки.

Митохондрии имеют сферическую или палочковидную форму. Оболочка митохондрии состоит из двух мембран: наружной — гладкой — и внутренней, образующей многочисленные складки (кристы), увеличивающие ее площадь. На внутренней мембране расположены ферменты, участвующие в процессах окисления (клеточного дыхания) и фосфорилирования (синтеза АТФ).



Лизосомы — сферические тела, окруженные мембраной, они содержат ферменты, которые разрушают белки, жиры, углеводы, нуклеиновые кислоты и другие органические соединения, осуществляя внутриклеточное пищеварение.

Пластинчатый комплекс (его называют внутриклеточным сетчатым аппаратом, или комплексом Гольджи) представляет собой многослойную систему плоских мембранных цистерн, которые на периферии расширяются и образуют вакуоли Гольджи. Пластинчатый комплекс накапливает и выделяет из клетки продукты внутриклеточного синтеза и продукты распада, а также обеспечивает формирование лизосом.

## **Немембранные органоиды клетки**

Рибосомы — мелкие тельца округлой формы, состоящие из двух (большой и малой) субъединиц, которые образуются в ядрышках отдельно и объединяются на м-РНК. Рибосомы могут располагаться по одиночке или группами, образуя полисомы. Функция рибосом — синтез белка.

Клеточный центр (центросома) — состоит из двух тел цилиндрической формы (центриолей), расположенных под прямым углом друг к другу, и центросферы. Центросфера — это зона светлой цитоплазмы с отходящими от неё тонкими волоконцами (фибриллами). Центриоли содержат ДНК и способны к самоудвоению, при делении клетки они формируют веретено деления. Специальные органоиды клетки.

Миофибриллы, нейрофибриллы и тонофибриллы имеют вид тонких нитей, расположенных в цитоплазме клеток.

Миофибриллы выполняют роль сократимых элементов клеток мышечной ткани.

Нейрофибриллы входят в состав нервных клеток и участвуют в проведении нервного импульса.

Тонофибриллы — встречаются в клетках эпителия, они придают клеткам прочность.

Клетки в организме человека, как и всех многоклеточных животных, могут существовать только в составе тканей.

# ТКАНИ

Клетки, обладающие сходным строением, функцией и объединенные единством происхождения, вместе с межклеточным веществом образуют ткань. Межклеточное вещество представляет сложную систему, состоящую из основного бесструктурного (аморфного) вещества, в котором располагаются волокна с различным функциональным назначением (коллагеновые, эластические, ретикулиновые). Межклеточное вещество заполняет промежутки между клетками. Связь клеточных элементов с межклеточным веществом различно: одни клетки находятся с ним в очень тесной связи, другие клетки никакой морфологической связи с ним не имеют. Каждая ткань развивается из определенных эмбриональных зачатков, что обуславливает особенности ее структуры и функции. Различают четыре типа ткани: эпителиальную, соединительную, мышечную и нервную.

## Эпителиальная ткань

Эпителиальная ткань (эпителий) покрывает поверхность тела, выстилает стенки полых внутренних органов образуя слизистую оболочку, железистую (рабочую) ткань желез внешней и внутренней секреции. Эпителий отделяет организм от внешней среды, выполняет покровную, защитную и выделительную функции. Эпителий представляет собой слой клеток, лежащих на базальной мембране, межклеточное вещество почти отсутствует. Эпителий по характеру строения подразделяется на покровный и железистый. Покровный эпителий подразделяется на однослойный и многослойный (рис. 2). Однослойный покровный эпителий может быть однорядным и многорядным. Клетки однорядного покровного эпителия имеют одинаковую форму (кубическую, цилиндрическую, плоскую). Клетки многорядного покровного эпителия имеют разную форму.

*Однослойный плоский эпителий* — мезотелий (рис. 2а), имеет мезодермальное происхождение, выстилает поверхности околосердечной сумки, плевры, брюшины,

сальника, выполняя разграничительную и секреторную функции. Гладкая поверхность мезотелия способствует скольжению сердца, легких, кишечника в их полостях. Через мезотелий осуществляется обмен веществ между жидкостью, заполняющей вторичные полости тела, и кровеносными сосудами, заложенными в прослойке рыхлой соединительной ткани.

*Однослойный кубический эпителий* (рис. 2 б) образован клетками кубической формы, является производным трех зародышевых листков (наружного, среднего и внутреннего), располагается в канальцах почек, выводных протоках желез, бронхах легких. Однослойный кубический эпителий выполняет всасывательную, секреторную (в канальцах почек) и разграничительную (в протоках желез и бронхах) функции.

*Однослойный цилиндрический (или призматический) эпителий* (рис. 2 в) — эктодермального происхождения, выстилает внутреннюю поверхность желудочно-кишечного тракта, желчного пузыря, выводных протоков печени и поджелудочной железы. Эпителий образован клетками призматической формы. В кишечнике и желчном пузыре этот эпителий называется каемчатым, так как образует многочисленные выросты цитоплазмы — микроворсинки, которые увеличивают поверхность клеток и способствуют всасыванию. Цилиндрический эпителий мезодермального происхождения (рис. 2 г), выстилающий внутреннюю поверхность маточной трубы и матки, имеет микроворсинки и мерцательные реснички, колебания которых способствуют продвижению яйцеклетки.

*Однослойный многорядный мерцательный эпителий* (рис. 2 д). Клетки этого эпителия различной формы и высоты имеют мерцательные реснички, колебания которых способствует удалению осевших на слизистую оболочку инородных частиц. Этот эпителий выстилает воздухоносные пути и имеет эктодермальное происхождение. Функции однослойного многорядного мерцательного эпителия — защитная и разграничительная.

Многослойный эпителий подразделяется на три вида: неороговевающий, ороговевающий и переходный.

**Многослойный неороговевающий эпителий** состоит из трех слоев клеток: базального, шиповидного и плоского.



Рис. 2. Различные виды эпителия (схема): а — плоский однослойный; б — однослойный кубический; в — однослойный цилиндрический; г — однослойный мерцательный; д — многослойный неороговевающий; е — многослойный ороговевающий эпителий кожи

Наличие большого числа слоев позволяет выполнять защитную функцию. Многослойный неороговевающий эпителий выстилает роговицу, полость рта и пищевод, является производным наружного зародышевого листка (эктодермы).

**Многослойный ороговевающий эпителий** (рис. 2 е) имеет эктодермальное происхождение, покрывает поверхность кожи, некоторые сосочки языка. Состоит из пяти слоев клеток: базального, шиповатого, зернистого, блестящего и рогового. Базальный и шиповатый слои называют ростковыми, их клетки активно размножаются. Уплотненные клетки зернистого слоя содержат белок — кератогиалин. Блестящий слой образован плоскими клетками, в цитоплазме которых содержится белок элеидин. Кератогиалин и элеидин превращаются в роговое

вещество — кератин. Клетки рогового слоя состоят из роговых чешуек. Основная функция многослойного ороговевающего эпителия — защитная.

**Переходный эпителий** выстилает почечные лоханки, мочеточники и мочевой пузырь объем которых изменяется в зависимости от заполнения их мочой. При сокращении стенки органа толщина эпителиального слоя увеличивается, а при растяжении — уменьшается.

**Железистый эпителий.** Клетки железистого эпителия обладают способностью синтезировать и выделять особые вещества. Эта функция называется секреторной, а выделяемые вещества — секретами. Железистый эпителий образует рабочую (основную) ткань желез как внутренней, так и внешней секреции. Свойством вырабатывать и выделять секреты обладают не только железы, но и отдельные клетки, входящие в состав эпителиального слоя — одноклеточные железы (бокаловидные клетки кишечного эпителия и др.).

## Соединительная ткань

Соединительная ткань состоит из основного вещества — клеток и межклеточного вещества — коллагеновых, эластических и ретикулярных волокон. Различают собственно соединительную ткань (рыхлую и плотную волокнистые) и ее производные (хрящевую, костную, жировую, кровь и лимфу). Соединительная ткань и ее производные развиваются из мезенхимы. Она выполняет опорную, защитную и питательную (трофическую) функции. Обладая регенераторной (восстановительной) способностью, соединительная ткань принимает активное участие в заживлении ран, образуя соединительнотканый рубец.

**Рыхлая волокнистая соединительная ткань** (рис. 3 а) состоит из клеток и межклеточного вещества. Она заполняет промежутки между органами, окружает сосуды и нервы, образует остов кроветворных органов, органов иммунной системы и жировой ткани. Межклеточное вещество этой ткани состоит из основного вещества, коллагеновых, эластических и ретикулиновых волокон.

Основное вещество — гомогенная, коллоидная система, может быть в разном состоянии (от жидкого до желе-

образного) от этого зависит его проницаемость, изменения которой влияют на процессы обмена веществ между кровью и клетками. В основном веществе рыхло расположены коллагеновые и эластические волокна.

Клеточный состав рыхлой волокнистой соединительной ткани представлен фибробластами, гистиоцитами, тучными, плазматическими, жировыми, пигментными, адвентициальными клетками и лейкоцитами крови.

Фибробласты — это клетки отростчатой формы, с их деятельностью связывают образование основного вещества и волокон, а также грануляционной и рубцовой ткани при патологических процессах в организме.

Гистиоциты — или клетки-макрофаги — имеют круглую форму с четкими границами и неровными краями, обладают способностью захватывать и переваривать (фагоцитировать) различные частицы. В очаге воспаления количество гистиоцитов увеличивается, к ним присоединяются моноциты крови, это способствует уничтожению микроорганизмов и их токсинов.

Тучные клетки (лаброциты) имеют округлую форму, располагаются группами по ходу кровеносных сосудов. При заболеваниях число тучных клеток увеличивается.

Плазматические клетки — округло-овальной формы с ядрами, расположенными у одного из полюсов клеток. Принимают активное участие в синтезе белка, образуют специфические белки — антитела, которые играют большую роль в иммунитете. Плазматические клетки находятся в соединительной ткани многих органов, особенно в костном мозге, селезенке, лимфатических узлах. При хронических воспалительных заболеваниях их число увеличивается.

Адвентициальные (периваскулярные) клетки — вытянутой формы с овальным ядром, располагаются по ходу кровеносных капилляров, способны превращаться в другие клеточные формы: фибробласты, макрофаги, клетки крови и даже в гладкомышечные клетки.

Эндотелий представляет слой плоских вытянутых клеток, образующих кровеносные и лимфатические капилляры. Через клетки эндотелия происходит обмен веществ между кровью и тканями.

Жировые клетки имеют шаровидную форму (рис. 3 г), содержат в цитоплазме каплю нейтрального жира. Клетки в жировой ткани плотно прилежат друг к другу, приобретая многоугольную форму. Жировая ткань является депо жира, участвует в процессах терморегуляции, выполняет защитную (механическую) функцию, предохраняя органы от повреждений.

Пигментные клетки — это вытянутые отростчатые клетки в цитоплазме которых содержатся зерна пигмента. Одни клетки вырабатывают пигмент, другие лишь захватывают его. Пигментные клетки содержатся в соединительной ткани, находящейся в сосудистой оболочке глазного яблока, сосках, мошонке и других частях тела.

**Ретикулярная ткань** (от лат. *reticulum* — сетка) образована ретикулярными клетками, контактирующими между собой посредством отростков и основного вещества, образованного ретикулиновыми волокнами, идущими в разных направлениях. Выделяют два типа ретикулярных клеток: базофильные со светлыми ядрами и клетки с более темными ядрами. Клетки первого типа способны превращаться в макрофаги, фибробласты. Клетки второго типа богаты органеллами и способны к фагоцитозу. Ретикулярная ткань образует строму (остов) кроветворных органов — костного мозга, селезенки, лимфатических узлов, в которых ретикулярные клетки вступают во взаимодействие с созревающими клетками крови и фагоцитируют инородные частицы, погибающие и поврежденные клетки крови, принимая участие в защитных реакциях организма (образование иммунитета).

Плотная волокнистая соединительная ткань содержит больше волокнистых структур, чем рыхлая соединительная ткань. В зависимости от расположения и направления волокнистых структур выделяют: плотную неоформленную и плотную оформленную соединительные ткани.

**Плотная неоформленная соединительная ткань** (рис. 3б) образована переплетающимися между собой пучками эластических и коллагеновых волокон и небольшого количества основного вещества. Клеточный состав идентичен рыхлой соединительной ткани (фибробласты, макрофаги, тучные, плазматические, жировые и др.),

но их число значительно меньше. Плотная неоформленная соединительная ткань образует основу кожи, придавая ей высокую прочность.

**Плотная оформленная соединительная ткань** (рис. 3 в) характеризуется большим количеством коллагеновых волокон, расположенных параллельными пучками, между которыми располагается сеть эластических волокон. Основного вещества мало, оно представлено в основном фибробластами. Группы пучков окружают тонкие прослойки рыхлой соединительной ткани, в которых проходят кровеносные, лимфатические сосуды и нервы. Плотная оформленная соединительная ткань образует сухожилия, связки, фасции, апоневрозы и др. Истинные голосовые, желтые и выйная связки образованы параллельно расположенными пучками эластических волокон.

**Хрящевая ткань** состоит из хрящевых клеток (хондроцитов) и основного бесструктурного вещества. Хрящ покрыт надхрящницей, образованной соединительной тканью и клетками — хондробластами, за счет которых происходит рост хрящевой ткани. В хряще нет кровеносных, лимфатических сосудов, питание происходит из надхрящницы.

Различают три вида хрящевой ткани: гиалиновую, коллагеново-волокнистую и эластическую.

**Гиалиновая хрящевая ткань** (рис. 4 а) состоит из хрящевых клеток — хондроцитов и межклеточного вещества. Хондроциты заложены в особых полостях межклеточного вещества группами по 2—3 клетки. Межклеточное вещество состоит из коллагеновых волокон и основного гелеобразного вещества. Из гиалинового хряща построены реберные хрящи, суставные хрящи и эпифизарные хрящи.

**Коллагеново-волокнистая хрящевая ткань** (рис. 4 в) содержит в основном веществе большое количество коллагеновых волокон, придающих ему повышенную прочность. Коллагеново-волокнистая хрящевая ткань образует межпозвоночные диски, внутрисуставные диски и мениски, симфиз лонных костей, покрывает суставные поверхности височно-нижнечелюстного и грудино-ключичного суставов.



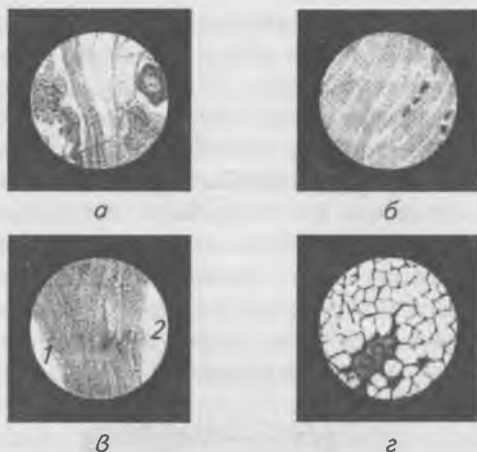


Рис. 3. Соединительная ткань: а — рыхлая волокнистая соединительная ткань; б — плотная неоформленная соединительная ткань; в — плотная оформленная соединительная ткань: 1 — пучки коллагеновых волокон; 2 — поперечно-полосатая мышца; г — жировая ткань

**Эластическая хрящевая ткань** (рис. 4 б) в основном веществе содержит большое количество эластических волокон, придающих хрящу упругость. Из эластической хрящевой ткани построены ушная раковина, надгортанник, рожковидные и клиновидные хрящи гортани, хрящевые части слуховой трубы и наружного слухового прохода.



Рис. 4. Хрящевая ткань: а — гиалиновый хрящ; б — эластический хрящ; в — волокнистый хрящ

**Костная ткань** (рис. 5) представлена отростчатыми костными клетками — остеоцитами и межклеточным веще-

ством. Отростки остецитов соединяют клетки между собой, расположены в костных канальцах, а их тела — в особых костных полостях. Межклеточное вещество состоит из основного вещества, образованного оссеиновыми волокнами, пропитанными солями кальция, фосфора, магния и др. Кроме остецитов в костной ткани имеются остеобласты и остеокласты. Остеобласты образуют костную ткань. Выделяя межклеточное вещество и замуровываясь в нем, они превращаются в остециты. Остеобласты встречаются только в участках роста и регенерации (восстановления) костной ткани. Остеокласты выделяют ферменты, которые принимают активное участие в разрушении кости.



Рис. 5. Костная ткань: 1 — костные пластинки; 2 — костные клетки; 3 — центральный канал

Структурно-функциональной единицей костной ткани является **ОСТЕОН**. Остеон состоит из костных клеток и концентрически расположенных, вставленных друг в друга костных пластинок, имеющих цилиндрическую форму. В центре остеона проходит центральный канал, в котором проходят кровеносные сосуды. В зависимости от расположения волокон в межклеточном веществе различают грубоволокнистую и пластинчатую костную ткань. Грубоволокнистая ткань образует все кости в эмбриональном периоде развития, во взрослом организме этот вид ткани встречается только в местах прикрепления сухожилий. В процессе роста и развития организма грубоволокнистая костная ткань постепенно преобразуется в пластинчатую

костную ткань. Поверхностный слой кости образован надкостницей, за счет которой происходит питание кости, ее рост в процессе развития и регенерация при повреждениях.

## **Внутренняя среда организма. Кровь**

Внутренняя среда организма представлена кровью, лимфой и тканевой жидкостью. Она обеспечивает связь между клетками организма, имеет постоянный состав и физико-химические свойства. Постоянство внутренней среды является необходимым условием нормальной жизнедеятельности организма и называется гомеостазом.

Значение крови в организме огромно. Она выполняет следующие функции:

- 1 — доставляет питательные вещества и кислород к клеткам тканей;
- 2 — удаляет продукты метаболизма из клеток тканей;
- 3 — обеспечивает гуморальную регуляцию организма (при помощи гормонов);
- 4 — выполняет защитную функцию (выработка антител и способность к свертыванию);
- 5 — участвует в процессе терморегуляции.

В организме взрослого человека содержится около 5 л крови, или 6–8% от массы тела. Кровь состоит из жидкой части — плазмы крови (55–60% от общего объема крови) и форменных элементов — клеток (гематокрит 40–45%). К клеткам крови относятся: эритроциты (красные кровяные тельца), лейкоциты (белые кровяные тельца), тромбоциты (красные пластинки) (рис. 6).

Плазма крови — это жидкость желтоватого цвета. Она содержит 92% воды, 7% белков (альбумины, глобулины, фибриноген), 0,1% глюкозы, 0,9% минеральных солей. Плазма крови имеет слабощелочную реакцию (рН 7,36–7,42), осмотическое давление ее составляет 7,6–8,1 атм. Постоянство осмотического давления плазмы обеспечивает постоянное содержание воды в клетках и, следовательно, постоянство их объема, что является необходимым условием для правильного хода физиологических процессов. Вязкость крови — 5,0, а плазмы 1,7–2,2 (по отношению к вязкости воды, которая равна 1). Удельная плотность кро-

ви — 1,050–1,060, плазмы — 1,025–1,034, эритроцитов — 1,090. Состав и свойства плазмы крови постоянны и мало изменяются. Плазма крови без фибриногена называется сывороткой.

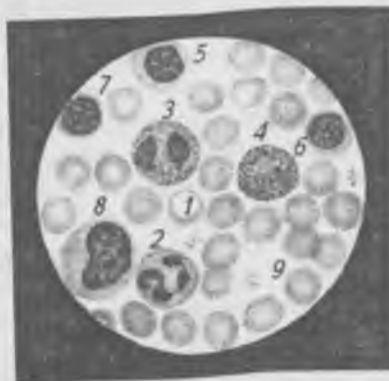


Рис. 6. Мазок крови: 1 — эритроциты; 2 — нейтрофильный гранулоцит; 3 — эозинофильный гранулоцит; 4 — базофильный гранулоцит; 5, 6, 7 — лимфоциты; 8 — моноцит; 9 — тромбоциты

### **Форменные элементы крови**

**Эритроциты** — красные кровяные тельца имеют форму двояковогнутых дисков размером 7–8 нм. Зрелые эритроциты не имеют ядер. Основной функцией эритроцитов является транспорт кислорода и углекислого газа. У здорового человека в 1 мм<sup>3</sup> крови содержится от 4 млн до 5 млн эритроцитов, или  $4,0\text{--}5,0 \times 10^{12}$  в литре. Образуются эритроциты в красном костном мозге (до 10 млн ежесекундно), а разрушаются в селезенке и печени. Продолжительность их жизни 120–150 дней. В состав эритроцитов входит гемоглобин, состоящий из белка (глобина), содержащего железо (гем). Гемоглобин переносит кислород и углекислый газ. В норме содержится 140 г/л гемоглобина: у женщин — 120–140 г/л, у мужчин — 130–155 г/л. Гемоглобин легко вступает в реакцию с кислородом, образуя неустойчивое соединение — оксигемоглобин.

Отдав кислород в тканях, оксигемоглобин восстанавливается и соединяется с углекислым газом, образуя карбогемоглобин. Уменьшение гемоглобина и эритроцитов в крови называется *анемией*.

Форменные элементы крови находятся в плазме во взвешенном состоянии, благодаря непрерывной циркуляции крови в сосудах. Но если кровью заполнить пробирку и оставить стоять, то через некоторое время можно наблюдать оседание эритроцитов, наступающее из-за разной относительной плотности плазмы (1,025) и эритроцитов (1,096). Скорость оседания эритроцитов — СОЭ выражается в миллиметрах высоты столба плазмы над эритроцитами за единицу времени (за 1 час) и равна у женщин 8–12 мм/ч, у мужчин — 5–7 мм/ч. Скорость оседания эритроцитов повышается при беременности, инфекционных заболеваниях, воспалениях и при развитии опухолей.

**Лейкоциты** — белые кровяные тельца диаметром от 6 до 23 мкм, имеющие ядра. Лейкоциты образуются в красном костном мозге, лимфатических узлах, селезенке миндалинах и скоплениях лимфоидной ткани в стенках полых внутренних органов пищеварительной и дыхательной систем. Продолжительность жизни 8–12 суток. Лейкоциты выполняют защитную функцию. Некоторые лейкоциты могут вырабатывать специфические защитные вещества — антитела (иммуноглобулины), другие обладают способностью фагоцитировать (пожирать) бактерии и другие чужеродные частицы.

В 1 мм<sup>3</sup> крови в норме содержится от 4000 до 9000 лейкоцитов или  $4,0\text{--}9,0 \times 10^9$  в литре. Лейкоциты способны выходить через стенку капилляров и активно двигаться в межклеточных пространствах.

Лейкоциты делятся на две большие группы: незернистые лейкоциты, или агранулоциты и зернистые лейкоциты, или гранулоциты. К незернистым формам относятся лимфоциты и моноциты, к зернистым — нейтрофилы, эозинофилы и базофилы. Нейтрофилы по форме ядер подразделяются на сегментоядерные, палочкоядерные и юные. У здоровых лиц процентные взаимоотношения различных видов лейкоцитов в крови относительно постоянны и носит название лейкоцитарной формулы (см. табл. 1).

## Лейкоцитарная формула

Лейкоциты, 10 <sup>9</sup> /л	Эозинофилы, %	Базофилы, %	Нейтрофилы, %			Лимфоциты, %	Моноциты, %
			юные	палочко- ядерные	сегменто- ядерные		
4,0—9,0	1—4	0—0,5	0—1	2—5	55—68	25—30	6—8

Характерные изменения в лейкоцитарной формуле помогают врачу поставить правильный диагноз, так при инфаркте миокарда отмечается лейкоцитоз, инфекционная желтуха сопровождается лимфо- и моноцитозом.

**Тромбоциты**, или кровяные пластинки, представляют собой округлой формы, бесцветные, лишенные ядер тельца диаметром 2–5 нм. Продолжительность их жизни от 5 до 7 дней. Тромбоциты образуются в красном костном мозге, а разрушаются в селезенке. В 1 мм<sup>3</sup> крови их содержится от 200 000 до 400 000 или  $200\text{--}400 \times 10^9$  литре. Количество тромбоцитов в крови меняется в течение суток. Днем их больше, а ночью меньше. При выполнении тяжелой физической работы количество тромбоцитов увеличивается в 3–5 раз. Значительная часть тромбоцитов депонируется в селезенке, печени и легких и по мере потребности поступает в кровь. Тромбоциты играют большую роль в процессе свертывания крови или гемостаза. Свертывание крови наступает в результате превращения растворенного в плазме белка фибриногена в нерастворимый белок фибрин. В свертывании крови участвуют различные вещества, содержащиеся в плазме крови, и вещества, поступающие в плазму при ранении тканей из поврежденных клеток и тромбоцитов. Свертывание крови состоит из трех фаз:

1 — образование тромбопластина (при разрушении тромбоцитов и повреждении тканей);

2 — образование тромбина (из протромбина, содержащегося в плазме крови под действием тромбопластина);

3 — образование фибрина (из фибриногена под действием тромбина).

Для свертывания крови необходимы ионы  $\text{Ca}^{2+}$  и витамин К. При заготовке крови для переливания к ней

добавляют цитрат натрия, который связывает ионы  $\text{Ca}^{2+}$ . Такая кровь называется стабилизированной, при хранении она не свертывается.

Для предотвращения свертывания крови в просвете сосудов имеется противосвертывающая система. В печени и легких образуется антисвертывающее вещество — гепарин, переводящее тромбин в неактивное состояние. Выделение гепарина регулируется нервной системой.

Для заживления раны после того, как тромб выполнил свою задачу (остановил кровотечение), он должен быть удален. Для растворения образовавшегося тромба в крови имеется третья система. Фибринолизин, поступающий в плазму крови, растворяет образовавшийся тромб.

При потере большого количества крови нарушается постоянство объема внутренней среды организма, что может привести к смерти. И потому уже с древних времен в случае кровопотери пытались переливать больным кровь животных или здорового человека. В 1667 г. во Франции Ж. Дени произвел первое в истории внутривенное переливание умирающему обескровленному юноше крови ягненка. Хотя чужеродная кровь и вызвала тяжелую реакцию, но больной выжил. В России успешное переливание крови было осуществлено в 1832 г. петербургским врачом Вольфом.

При переливании крови учитывают, что кровь одного человека не всегда совместима с кровью другого человека. В крови имеются особые белковые вещества: в эритроцитах — **агглютиногены** (А и В), а в плазме — **агглютинины** ( $\alpha$  и  $\beta$ ). Агглютинация (склеивание) эритроцитов происходит тогда, когда встречаются одноименные агглютиногены и агглютинины — А и  $\alpha$ , В и  $\beta$ . В крови одного человека никогда не содержится одноименных агглютиногенов и агглютининов.

По наличию тех или других агглютиногенов и агглютининов кровь людей делят на четыре группы (табл. 2).

Кроме основных агглютиногенов А и В в эритроцитах может быть дополнительный, так называемый резус-фактор. Так он назван потому, что впервые был обнаружен в крови обезьяны *Macacus rhesus*. У 85% людей в эритроцитах имеется этот фактор, их называют резус-положительными ( $\text{Rh}^+$ ). У 15% людей в эритроцитах этот фактор отсутствует, их называют резусотрицательными ( $\text{Rh}^-$ ).

Таблица 2

Группа	Агглютиногены в эритроцитах	Агглютинины в плазме
0 (I)	нет	$\alpha$ и $\beta$
A (II)	A	$\beta$
B (III)	B	$\alpha$
AB (IV)	AB	нет

При введении в организм человека любого отсутствующего у него агглютиногена, вырабатываются соответствующие антитела. Несовместимость по резус-фактору при переливании крови может вызвать продукцию антител у реципиента. При повторных переливаниях крови без учета резус-фактора у реципиента развивается внутрисосудистый гемолиз эритроцитов донора. Особенностью резус-реакций является их медленное развитие и позднее проявление. Резус-фактор имеет особое значение в акушерстве. У резус-отрицательных матерей в 10% встречаются резус-положительные дети. При беременности резус-отрицательной женщины резус-положительным плодом его эритроциты проникают через плацентарный барьер, что приводит к выработке антител в крови матери. Между матерью и плодом развивается резус-конфликт. Образование антител происходит уже при первой беременности, но в большинстве случаев они не влияют на ребенка, так как их образование идет параллельно с развитием плода. Первый ребенок, унаследовавший резус-положительный фактор, рождается нормальным. При последующих беременностях антитела матери, проникшие в кровь плода, вызывают гемолиз эритроцитов, что приводит или к внутриутробной смерти плода или к развитию геополитической болезни.

В клинике при массивных кровопотерях производят переливание только одногруппной и однорезусной крови.

### Иммунная система. Иммуитет

Устойчивость организма к воздействию физических, химических и биологических патогенных факторов, способных вызвать заболевание, называется — *резистентностью* организма (от лат. *resistere* — оказывать



сопротивление). Резистентность организма зависит от его биологических, видовых особенностей, конституции, пола, анатомо-физиологических особенностей и реактивности организма. Различают неспецифическую и специфическую резистентности организма.

Неспецифическая резистентность обеспечивается барьерными функциями, фагоцитозом и содержанием в организме особых биологически активных, бактерицидных веществ-компонентов: лизоцима, опсонинов, пропердина, интерферона.

Специфическая резистентность организма обусловлена видовыми и индивидуальными (групповыми) особенностями организма при воздействии на него как активной (введение вакцин или анатоксинов), так и пассивной (введение иммунных сывороток) иммунизации против возбудителей инфекционных заболеваний.

Иммунная система обеспечивает структурно-функциональную целостность организма и его генетическую индивидуальность. Иммунная система имеет сложное строение с различными уровнями регуляции (молекулярный, клеточный, органный, системный, организменный, популяционный).

Органы иммунной системы подразделяются на центральные и периферические. К центральным органам относятся вилочковая железа (тимус) и костный мозг, в которых осуществляется созревание лимфоцитов, поступающие после приобретения иммунной компетенции поступают в кровь и лимфу и заселяющие периферические органы: селезенку, лимфатические узлы, миндалины и скопления лимфоидной ткани в стенках полых внутренних органов пищеварительной, дыхательной систем и мочеполового аппарата.

Различают две основные формы иммунной защиты: гуморальный и клеточный иммунитет. Гуморальный иммунитет — это защита от большинства бактериальных инфекций и нейтрализация их токсинов, осуществляется В-лимфоцитами (предшественниками плазмочитов, клеток, секретирующих антитела или иммуноглобулины), которые образуются в костном мозге.

Антитела или иммуноглобулины обладают свойством специфически связывать антигены и обезвреживать их.

Антигены — это чужеродные вещества, внедрение которых в организм вызывает иммунный ответ. Антигенами могут быть вирусы, бактерии, опухолевые клетки, неродственные пересаженные ткани и органы, высокомолекулярные соединения (белки, полисахариды, нуклеотиды и др.), попавшие в другой организм.

Клеточный иммунитет — защита от большинства вирусных инфекций, противоопухолевая защита, отторжение чужеродных пересаженных органов и тканей. Клеточный иммунитет осуществляется Т-лимфоцитами, образующимися в вилочковой железе (тимусе), макрофагами и другими фагоцитами. Морфологически в световом и электронном микроскопах Т- и В-лимфоциты не различимы. При использовании сканирующего электронного микроскопа различия заметны: поверхность Т-лимфоцитов гладкая или волнистая, а у В-лимфоцитов — шероховатая, ворсинчатая.

В ответ на антигенный раздражитель Т-лимфоциты трансформируются в крупные делящиеся клетки — иммунобласты, которые в конечной стадии дифференцировки превращаются в клетки-киллеры (*to kill* — убивать), обладающие цитотоксической активностью к клеткам-мишеням. Т-лимфоциты-киллеры разрушают опухолевые клетки, клетки генетически чужеродных трансплантатов и мутированные собственные клетки организма. Кроме клеток-киллеров в популяции Т-лимфоцитов выделяют и другие клетки, участвующие в регуляции иммунного ответа. Т-хелперы (*to help* — помогать), взаимодействуя с В-лимфоцитами, стимулируют их превращение в плазмочиты, синтезирующие антитела. Т-супрессоры (*suppression* — подавление) блокируют Т-хелперы, тормозят образование В-лимфоцитов, что позволяет снизить силу иммунного ответа.

Т-усилители (*amplifier* — усилитель) способствуют иммунному ответу клеточного типа.

Т-дифференцирующие клетки (*difference* — различие) изменяют дифференцировку стволовых клеток гемопоэза в миелоидном или лимфоидном направлениях.

Т-клетки иммунологической памяти (*immune memory*) — стимулированные антигеном Т-лимфоциты,

способные сохранять и передавать другим клеткам информацию о данном антигене.

Лейкоциты, пройдя через стенку капилляров, проникают в те ткани организма, которые подвержены воспалительному процессу, где они захватывают и пожирают микроорганизмы, отмершие клетки организма и инородные частицы. Открывший это явление русский ученый И. И. Мечников назвал этот процесс фагоцитозом (от греч. *phago* — пожираю и *kytos* — клетка), а клетки, пожирающие бактерии и чужеродные частицы — фагоцитами. Движение лейкоцитов к бактериям, разрушенным клеткам и чужеродным веществам, обусловлено выделением последними химических веществ, к которым направляются лейкоциты вследствие положительного хемотаксиса (свойство двигаться в сторону химического раздражителя). Клетки-фагоциты распространены по всему организму, они имеются в костном мозге, соединительной ткани, печени, легких, нервной системе, серозных оболочках, крови. Погибшие клетки-фагоциты выделяют биологически активные вещества (серотонин, гистамин, ферменты, жирные кислоты, нуклеотиды, пептиды и др.), которые активизируют фагоцитоз и изменяют рН тканевой среды в неблагоприятную для микроорганизмов сторону.

**ИММУНИТЕТ** (от лат. *immunitas* — освобождение) — это врожденная или приобретенная невосприимчивость организма к проникшим в него инородным веществам или инфекционным агентам. Иммуниет обусловлен совокупностью наследственных и приобретенных реакций, препятствующих проникновению в организм и размножению в нем микроорганизмов и вирусов, а также действию выделяемых ими токсинов. Различают врожденный (видовой) и приобретенный (естественный и искусственный) иммунитеты.

**Врожденный иммунитет** представляет собой невосприимчивость человека или животных одного вида к микроорганизмам, вызывающим заболевания у представителей других видов. Это видовой признак, передающийся по наследству. Видовой врожденный иммунитет является наиболее прочной формой невосприимчивости.

Приобретенный естественно или искусственно иммунитет вырабатывается самим организмом в течение жизни и может быть активным или пассивным.

*Приобретенный естественный активный иммунитет* развивается после перенесенной инфекционной болезни (постинфекционный). При этом организм сам активно вырабатывает антитела. Этот иммунитет не передается по наследству, но является очень стойким и может сохраняться многие годы.

*Приобретенный естественный пассивный иммунитет* обусловлен передачей антител от матери ребенку через плаценту или алиментарным путем (с грудным молоком), длительность этого иммунитета не превышает нескольких месяцев.

Приобретенный искусственный иммунитет также делят на активный и пассивный. *Приобретенный искусственный активный иммунитет* менее продолжительный, чем естественно приобретенный, развивается в организме после вакцинации (вакцины — препараты, содержащие убитые, или ослабленные живые микроорганизмы, вирусы, или обезвреженные продукты их жизнедеятельности — анатоксины). В результате действия на организм антигенов в нем образуются антитела. В процессе активной иммунизации организм становится невосприимчивым к повторному введению соответствующего антигена.

Приобретенный искусственный пассивный иммунитет создается при введении в организм иммунных сывороток, полученных из крови человека, перенесшего данное заболевание, или из крови животного, привитого определенной вакциной, и содержащих антитела, способные обезвредить соответствующих возбудителей болезни. Такая форма иммунитета наступает быстро (через несколько часов после введения иммунной сыворотки) и длится до 2–3-х недель с момента введения. При поражении иммунной системы вирусом иммунодефицита человека (ВИЧ) развивается синдром приобретенного иммунодефицита (СПИД).

## **Мышечная ткань**

Мышечная ткань осуществляет двигательные процессы в организме. Основными свойствами мышечных

тканей являются возбудимость и сократимость. Возбудившись в ответ на раздражение, мышца сокращается — становится короче и толще, а затем расслабляется, принимая прежние размеры. Мышечная ткань обладает специальными сократительными структурами — миофибриллами. В каждой миофибрилле находится до 2500 тончайших нитей — протофибрилл, состоящих из белков (миозина и актина). Различают два вида мышечной ткани: неисчерченную (гладкую) и исчерченную (поперечно-полосатую скелетную и сердечную).

**Неисчерченная (гладкая) мышечная ткань** состоит из клеток длиной от 15 до 500 нм (рис. 7 а). Под оболочкой гладкомышечной клетки находится цитоплазма и папочковидное ядро. Гладкая мышечная ткань находится в стенках полых внутренних органов, кровеносных и лимфатических сосудов, а также в коже. Сокращение гладкой мышечной ткани происходит произвольно, так как она иннервируется вегетативной нервной системой.



Рис. 7. Виды мышечной ткани: а — неисчерченная (гладкая) мышечная ткань; б — исчерченная (поперечно-полосатая, скелетная) мышечная ткань; в — исчерченная (поперечно-полосатая, сердечная) мышечная ткань

**Исчерченная (поперечно-полосатая) скелетная мышечная ткань** (рис. 7 б) образует скелетные мышцы и входит в состав некоторых внутренних органов (языка, глотки, мягкого неба, верхнего отдела пищевода). Свое название она получила за то, что под световым микроскопом можно увидеть, что волокно состоит из чередующихся между собой темных и светлых полосок, или дисков, обладающих разным светопреломлением. Волокна поперечно-полосатой скелетной мышечной ткани имеют дли-

ну от 1 до 45 мм, а в некоторых мышцах до 12 см. В цитоплазме под оболочкой поперечно-полосатой мышечной клетки расположены многочисленные продолговатые ядра.

Сокращение скелетных мышц контролируется сознанием.

Мышечная ткань сердца также поперечно-полосатая (рис. 7 в), но ее волокна соединены между собой мостиками и перемычками. В мышечных клетках больше цитоплазмы, а ядра находятся в центре волокна. Сокращения сердечной мышцы непроизвольные, так как она иннервируется вегетативной нервной системой.

## Нервная ткань

Нервная ткань состоит из нервных клеток (нейронов) и нейроглии, которая осуществляет опорную, защитную и разграничительную функции. Нервные клетки и нейроглия образуют морфологически и функционально единую нервную систему. Нервная система устанавливает взаимосвязь организма с внешней средой и участвует в координации функций внутри организма, обеспечивая его целостность. Структурно-функциональной единицей нервной ткани является нервная клетка (нейрон, нейроцит). Нейрон (рис. 8 а) состоит из тела и отростков различной длины. Один отросток, длинный, не ветвящийся, называется аксоном. По аксону нервный импульс движется от тела нервной клетки к рабочим органам или к другой нервной клетке. Другие отростки (один или несколько) — короткие, ветвистые — называются дендритами. Их окончания воспринимают раздражения и проводят нервные импульсы к телу нейрона. В зависимости от выполняемой функции различают: чувствительные (афферентные), вставочные (ассоциативные) и двигательные (эфферентные) нервные клетки.

Нервные отростки, покрытые оболочкой, образуют нервные волокна, которые формируются в пучки, образующие нервы. Нервные волокна по функции делятся на чувствительные и двигательные. Нейроны соединяются друг с другом при помощи синапсов (контактов). Синапсы пропускают или задерживают нервные импульсы, они

имеются и в местах соприкосновения рецепторных окончаний отростков нейронов с органами. Клетки нейроглии (астроциты и олигодендроциты) (рис. 8 б, в) образуют опорный аппарат центральной нервной системы, окружают тела нейронов и их отростки, выстилают полости головного и спинного мозга.

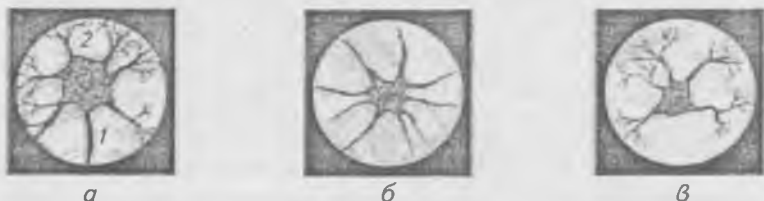

Рис. 8. Различные виды нервных клеток: а — нейронит: 1 — аксон, 2 — дендрит; б — астроцит; в — олигодендроглиоцит

Основными свойствами нервной ткани являются возбудимость и проводимость. Возбуждение по нервной ткани проводится с различной скоростью — от 0,5 до 120 м/с.

## ОРГАНЫ И СИСТЕМЫ ОРГАНОВ, ЦЕЛОСТНОСТЬ ОРГАНИЗМА И СРЕДЫ. ПОЛОЖЕНИЕ ЧЕЛОВЕКА В ПРИРОДЕ

Орган — это часть тела, имеющая определенную форму, выполняющая характерную функцию и занимающая определенное место в организме. В образовании каждого органа участвуют различные ткани, но одна является главной — рабочей. Для костей это костная ткань, для мышц — мышечная, для мозга — нервная, для желез — эпителиальная и т. д. Органы, имеющие общее происхождение и выполняющие одинаковую функцию, составляют систему органов: костно-мышечную, пищеварительную, дыхательную, мочеполовую, эндокринную, сердечно-сосудистую, нервную и систему органов чувств.

Органы, выполняющие одинаковую функцию, но имеющие разное строение и происхождение, формируют ап-

параты органов: опорно-двигательный, эндокринный и др. Системы и аппараты органов образуют целостный организм. Благодаря целостности, организм обладает основными жизненными свойствами: обменом веществ и энергии с окружающей средой, движением, ростом и развитием, размножением, наследственностью, изменчивостью, приспособляемостью к условиям существования.

Целостность организма как биологической системы обеспечивается соединением в единое целое клеток, тканей, органов и нейрогуморальной регуляцией его функций. На организм человека посредством органов чувств и нервной системы постоянно воздействует окружающая среда. Единство организма и окружающей среды составляют основу эволюции. В процессе эволюции при меняющихся условиях внешней среды происходит адаптация организма. Условия обитания человека и животных составляют биологическую среду. Для человека, кроме биологической среды, большое значение имеет среда социальная, которую составляют условия труда и быта. Профессиональная деятельность человека влечет за собой развитие тех отделов организма, с функцией которых связана данная специальность.

В процессе эволюции у человека появились речь, творчество, интеллект, сознание. Однако, как живое существо, человек принадлежит к животному миру. Человек относится к типу хордовые (*Chordata*); подтипу — позвоночные (*Vertebrata*); классу — млекопитающие (*Mammalia*); подклассу плацентарные одноутробные (*Mammalia placentalia*); отряду — приматы (*Primates*); подотряду — человекоподобные приматы (*Anthropoidea*); надсемейству — человекообразные приматы (*Anthropomorpha*); семейству — люди (*Hominidae*); роду — человек (*Homo*); виду — человек разумный (*Homo sapiens*).

## Плоскости и оси

Для обозначения положения тела в пространстве и различных его частей относительно друг друга пользуются тремя плоскостями: сагиттальной (от лат. *sagitta* — стрела), фронтальной (от лат. *frons* — лоб) и горизонтальной (от лат. *horizontalis*), которые проводятся произвольно через любую точку тела:



1 — сагиттальная плоскость делит тело на правую и левую половины (правый — *dexter*, левый — *sinister*).

2 — фронтальная плоскость, соответствует плоскости лба, делит тело на переднюю и заднюю поверхности (передний — *anterior*, задний — *posterior*);

3 — горизонтальная плоскость проводится перпендикулярно двум предыдущим и делит тело на вышележащий и нижележащие отделы (верхний — *superior*, нижний — *inferior*).

Для ориентации органов и частей тела относительно положения тела выделяют оси, соответствующие плоскостям: Фронтальную, сагиттальную и вертикальную. Фронтальная ось образуется при пересечении фронтальной и горизонтальной плоскостей, вокруг нее осуществляется сгибание (*flexio*) и разгибание (*extensio*). При пересечении сагиттальной и горизонтальной плоскостей образуется сагиттальная ось, вокруг которой осуществляется отведение (*abductio*) и приведение (*adductio*). Вертикальная ось образуется при пересечении фронтальной и сагиттальной плоскостей, вокруг нее осуществляется вращение (*rotatio*). Для определения положения, направления и отношения частей тела исходят из анатомического положения тела, предложенного Келликером и Краузе: вертикально стоящий человек с опущенными верхними конечностями в положении супинации, т. е. направленными вперед ладонями.

### Некоторые общие анатомические термины

Для обозначения органов, частей тела и их положения, в медицине широко пользуются международными анатомическими терминами на латинском языке:

<i>verticalis</i>	вертикальный
<i>horizontalis</i>	горизонтальный
<i>medianus</i>	срединный
<i>sagittalis</i>	саггитальный
<i>frontalis</i>	фронтальный
<i>transversalis</i>	поперечный
<i>medialis</i>	медиальный (ближе к середине)
<i>intermedius</i>	промежуточный
<i>lateralis</i>	боковой, латеральный
<i>anterior</i>	передний
<i>medius</i>	средний

posterior	задний
ventralis	брюшной, вентральный
dorsalis	спинной, дорсальный
internus	внутренний
externus	наружный
dexter	правый
sinister	левый
longitudinalis	продольный
transversus	поперечный
cranialis	черепной, краниальный
caudalis	хвостовой, каудальный
superior	верхний
inferior	нижний
superficialis	поверхностный
profundus	глубокий
proximalis	проксимальный (более близкий)
distalis	дистальный (отдаленный)

## ОПОРНО-ДВИГАТЕЛЬНЫЙ АППАРАТ

Система органов опоры и движения (опорно-двигательный аппарат) — это скелет, состоящий из костей и их соединений, а также мышцы. Скелет (от греч. skeletós — высушенный) — пассивная часть опорно-двигательного аппарата. Мышцы — его активная часть. На скелете начинаются и прикрепляются многочисленные мышцы. Скелет состоит из костей и хрящей. В скелете человека насчитывается более 200 костей, которые подразделяются на парные и непарные. Скелет человека защищает от повреждений органы центральной нервной системы (головной и спинной мозг) и жизненно важные внутренние органы (сердце, легкие, кровеносные сосуды, органы половой и мочевой систем и др.), а также участвует в движениях тела и его частей. В губчатом веществе костей заложен красный костный мозг, который выполняет кроветворную функцию. Скелет является депо солей кальция, фосфора, магния и др., участвующих в обменных процессах. Следовательно, скелет выполняет защитную, опорную, двигательную, кроветворную и обменную функции. Масса скелета живого человека составляет 15–20% массы тела.

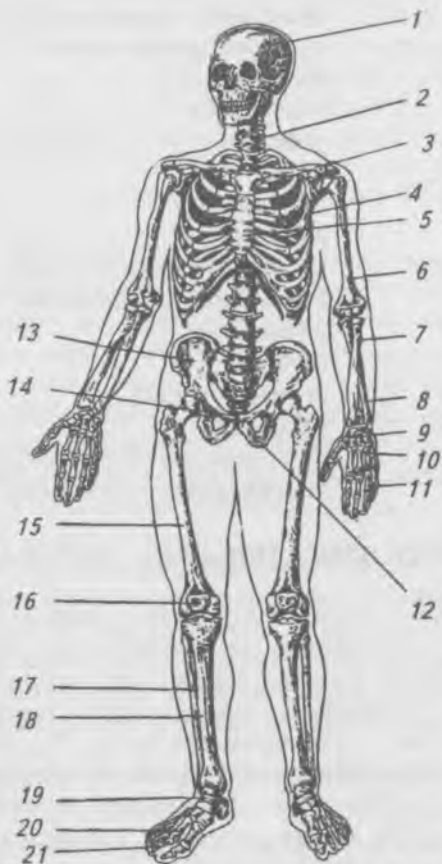
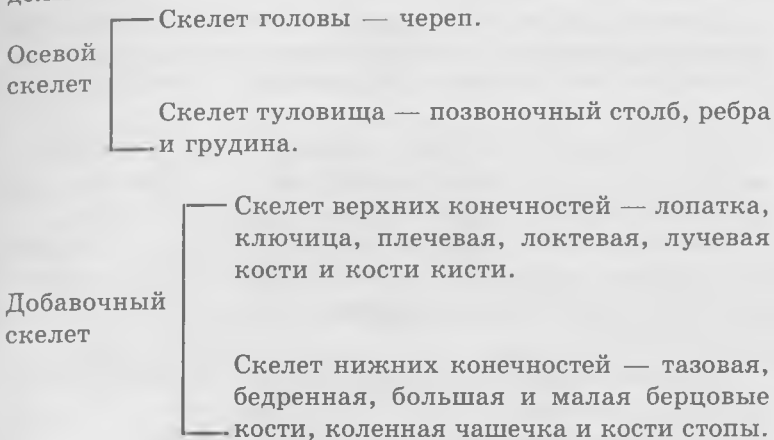


Рис. 9. Скелет человека, вид спереди: 1 — череп;  
 2 — позвоночный столб; 3 — ключица; 4 — ребро;  
 5 — грудина; 6 — плечевая кость; 7 — лучевая кость;  
 8 — локтевая кость; 9 — кости запястья; 10 — пястные  
 кости; 11 — фаланги пальцев кисти; 12 — седалищная кость;  
 13 — подвздошная кость; 14 — лобковая кость;  
 15 — бедренная кость; 16 — надколенник;  
 17 — малоберцовая кость; 18 — большеберцовая кость;  
 19 — кости предплюсны; 20 — плюсневые кости;  
 21 — фаланги пальцев стопы

В скелете (рис. 9) человека выделяют следующие отделы:



## Строение кости

Кость состоит из костной ткани, покрытой снаружи надкостницей, за счет клеток которой происходит рост кости в ширину и восстановление кости при переломах. По развитию кости подразделяются на первичные (не проходят хрящевой стадии) — кости черепа и передний конец ключицы и вторичные (проходят все три стадии: соединительнотканную, хрящевую и костную) — все остальные кости скелета.

Кости имеют разную форму и размеры. Различают трубчатые (длинные и короткие), губчатые, плоские, смешанные и воздухоносные кости. Трубчатая кость имеет тело (диафиз) и два утолщенных конца (эпифизы), на которых имеются суставные поверхности. Участок кости, где диафиз переходит в эпифиз, называется метафезом. У детей и молодых людей до 22–25 лет в этом месте располагается метафизарный хрящ, за счет которого кость растет в длину. Трубчатые кости образуют скелет конечностей. К длинным трубчатым костям относятся: плечевая кость, две кости предплечья (лучевая и локтевая), бедренная кость и две кости голени (малоберцовая и большеберцовая). К коротким трубчатым костям относятся кости кисти —

паястные и кости стопы — плюсневые, а также фаланги пальцев на кисти и стопе.

Губчатые кости расположены в участках скелета, где прочность костей сочетается с высокой подвижностью. К ним относятся кости запястья на кисти и предплюсны — на стопе.

Плоские кости участвуют в образовании полостей тела и выполняют защитную функцию (кости мозгового отдела черепа, тазовые кости, лопатки, грудина и ребра).

Смешанные кости состоят из частей, имеющих различное строение и форму, например, позвонок (тело позвонка относится к губчатым костям, а дуга и отростки — к плоским).

Воздухоносные кости имеют в теле полость, которая выстлана слизистой оболочкой и заполнена воздухом. К ним относятся лобная, клиновидная, решетчатая кости и верхняя челюсть.

В костномозговой полости трубчатых костей и ячейках губчатого вещества губчатых костей находится костный мозг. В костях новорожденного ребенка содержится только красный костный мозг, выполняющий кроветворную функцию. У взрослого человека в губчатом веществе находится около  $1500\text{ см}^3$  красного костного мозга. В костномозговой полости диафизов трубчатых костей имеется желтый костный мозг, содержащий много жировых клеток и выполняющий трофическую функцию.

### **Химический состав костей**

Кости состоят из органических (28%), неорганических (22%) веществ и воды (50%). Органические вещества (оссеин и оссеомукоид) придают кости эластичность и упругость. Неорганические вещества, представленные соединениями кальция, фосфора, магния и другими элементами, придают кости твердость. С возрастом в костях скелета происходит относительное уменьшение органических веществ и увеличение минеральных солей. Вследствие этого кости пожилых людей обладают меньшей упругостью по сравнению с костями детей, у них чаще наблюдаются переломы.

## Общие данные о соединении костей

Все многообразные соединения костей можно разделить на две группы: непрерывные и прерывные (рис. 10 а, б, в).

Непрерывные соединения или синартрозы характеризуются тем, что в местах соединений костей между ними нет перерыва, нет полости или щели. Кости соединяются сплошной связующей тканью. Такие соединения мало-подвижны или неподвижны.

Прерывные соединения (диартрозы) (рис. 10 д) предполагают наличие щели или полости в том месте, где кости соединяются между собой. В эту группу относят наиболее распространенные и подвижные соединения — суставы.

Кроме того, имеется переходная форма соединений — полусуставы (гемиартрозы) (рис. 10 г), характеризующиеся наличием небольшой щели или полости между костями и отсутствием настоящей суставной сумки.

Непрерывные соединения в свою очередь делят на 3 группы в зависимости от вида ткани, при помощи которой соединяются кости. Если промежуток между соединяющимися костями заполнен соединительной тканью, то такое непрерывное соединение называют соединительнотканым (фиброзным) или синдесмозом. Например: соединения между отростками и дугами позвоночника, швы между костями черепа.

Если кости соединяются между собой хрящевой тканью, то такое непрерывное соединение называют хрящевым или синхондрозом, например, между ребрами и грудной, между телами позвонков. Синхондрозы бывают временными (существуют до определенного возраста, например, соединение крестцовых позвонков у детей) и постоянными (существуют в течение всей жизни, например, синхондрозы между пирамидой височной кости и клиновидной и затылочной костями).

Если между костями в процессе развития образуется костная ткань, то такое непрерывное соединение называют костным или синостозом, например, соединение крестцовых позвонков у взрослого.

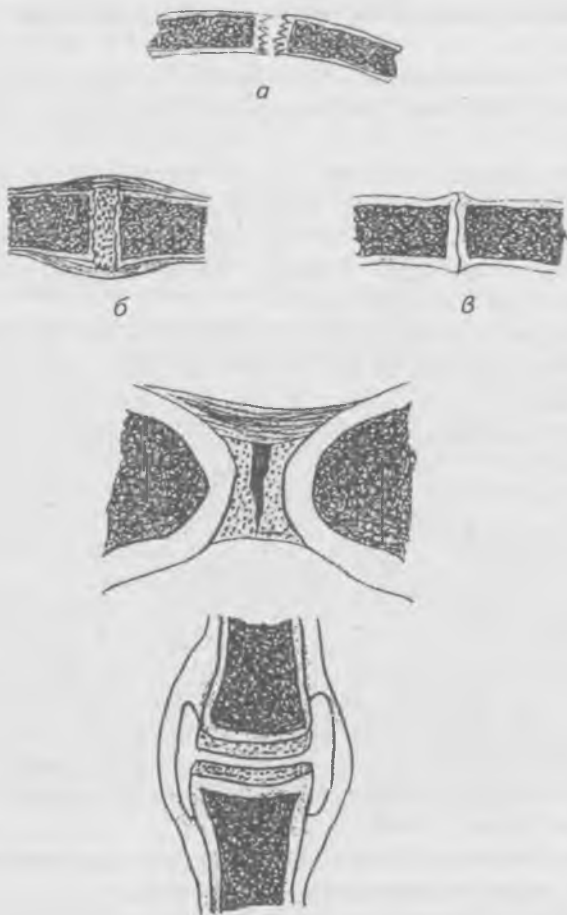


Рис. 10. Виды соединения костей (схема):  
 а — фиброзное соединение (синдесмоз); б — хрящевое  
 соединение (синхондроз); в — костное соединение  
 (синоз); г — полусустав (гемиартроз);  
 д — синовиальное соединение (сустав)

Прерывные соединения обычно называют суставами (articulationes). В связи с тем, что в пределах этих соединений имеется особая синовиальная оболочка, такие со-

единения называют синовиальными. В каждом суставе имеются три главных признака: 1) суставной хрящ (*cartilāge articulāris*), покрывающий суставные поверхности, 2) суставная капсула (*cāpsula articulāris*), 3) суставная полость (*cāvum articulāre*), представляющая собой пространство между суставными поверхностями и суставной капсулой. Толщина хряща составляет обычно 0,2–0,5 мм, его поверхность гладкая, увлажненная особой суставной или синовиальной жидкостью. Суставная капсула образована плотной соединительной тканью и окружает сустав со всех сторон, герметически закрывая суставную полость. Внутренняя поверхность капсулы гладкая, так как покрыта синовиальной оболочкой, клетки которой выделяют в полость сустава особую синовиальную жидкость, которая уменьшает трение между суставными поверхностями. Снаружи капсула образована фиброзной тканью.

Кроме главных элементов в суставах встречаются вспомогательные образования. К ним относятся а) внекапсулярные связки, б) внутрикапсулярные связки, в) суставные диски, суставные мениски и г) синовиальные складки. Суставы, образованные суставными поверхностями двух костей, называются простыми (*articulatio simplex*). Суставы, образованные суставными поверхностями трех и более костей, называются сложными (*articulatio composita*). Два или несколько суставов, заключенных в разные суставные сумки, выполняющих движение одновременно, называют комбинированными (височно-нижнечелюстной сустав, межпозвоночные суставы, дистальный и проксимальный лучелоктевые суставы).

Суставы, в которых есть внутрисуставные связки, хрящи, диски, мениски, называются комплексными (височно-нижнечелюстной сустав, коленный сустав, грудиноключичный сустав).

В зависимости от формы суставных поверхностей различают суставы: шаровидные, эллипсовидные, цилиндрические и их разновидности (плоские, чашеобразные, мыщелковые, седловидные, блоковидные, винтообразные). Суставы характеризуются определенной подвижностью, которая неодинакова в различных суставах. Объем и характер движений во многом определяется формой суставных



поверхностей. Для анализа движений в суставах проводят следующие оси, называемые осями движения: фронтальную, сагиттальную и вертикальную. Вокруг фронтальной оси возможны сгибание (*flexio*) и разгибание (*extensio*), вокруг сагиттальной — отведение (*abductio*) и приведение (*adductio*), вокруг вертикальной оси осуществляется вращение (*rotatio*). Кроме того, возможны круговые движения (*circumductio*), которые осуществляются при переходе с одной оси вращения на другую.

Движения по всем трем осям возможны в шаровидных и плоских суставах, поэтому их называют трехосными, движения по двум осям осуществляется в эллипсоидных, мышечковых и седловидных суставах — это двуосные суставы. В цилиндрических и блоковидных суставах возможны движения только вокруг одной оси — это одноосные суставы.

## Скелет туловища

Скелет туловища состоит из позвоночного столба, 12 пар ребер и грудины, соединенных между собой суставами, хрящами, связками и костной тканью. Позвоночный столб у человека состоит из 33–34 позвонков, которые делятся на пять отделов: шейный, состоящий из 7, грудной — из 12, поясничный — из 5, крестцовый — из 5, копчиковый — из 4–5 позвонков. Крестцовые позвонки у взрослого человека срастаются в единую крестцовую кость, а копчиковые — в копчиковую кость. 12 пар ребер с грудными позвонками и грудина образуют грудную клетку.

Позвонки (*vertebrae*), независимо от принадлежности к различным отделам позвоночного столба, имеют общий план строения (рис. 11).

**Позвонок** (*vertebra*) состоит из тела (*corpus vertebrae*), дуги (*arcus vertebrae*), парных и непарного отростков. Парные отростки — поперечные (*processus transversus*), верхние и нижние суставные (*processus articulares superiores et inferiores*). Непарный отросток — остистый (*processus spinosus*). Дуга позвонка, срастаясь посредством ножек (*pedunculi arcus vertebrae*) с телом позвонка, ограничивает позвоночное отверстие (*foramen vertebrale*). Позвоночные отверстия всех позвонков образуют позвоноч-

ный канал (*cánalis vertebrális*), в котором находится спинной мозг.

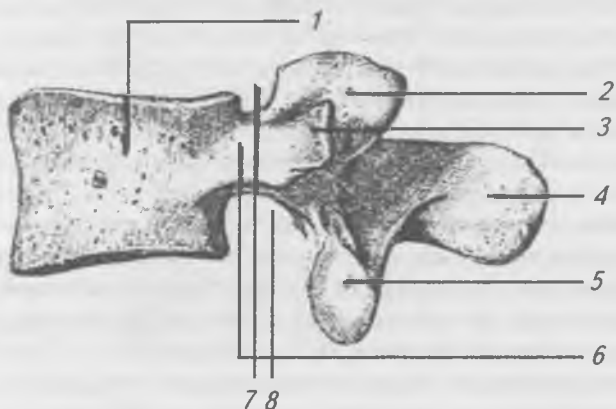


Рис. 11. Поясничный позвонок (вид сбоку): 1 — тело позвонка; 2 — верхний суставной отросток; 3 — поперечный отросток; 4 — остистый отросток; 5 — нижний суставной отросток; 6 — ножка дуги позвонка; 7 — верхняя позвонковая вырезка; 8 — нижняя позвонковая вырезка

На дугах позвонков имеются верхние и нижние позвоночные вырезки, ограниченные суставными отростками. Вырезки двух соседних позвонков образуют межпозвоночные отверстия (*forāmen intervertebrāle*), через которые из позвоночного канала проходят корешки спинномозговых нервов и кровеносные сосуды. Различия в строении, форме и размерах позвонков зависят от функций отделов позвоночного столба.

Шейные позвонки (*vertebrae cervicales*) (рис. 12) в связи с небольшой нагрузкой имеют небольшие тела, постепенно расширяющиеся по направлению к VII позвонку. Суставные отростки расположены косо. Остистые отростки шейных позвонков раздвоены (за исключением VII) и имеют слабо выраженный наклон. Остистый отросток VII шейного позвонка не раздвоен и выступает назад дальше других остистых отростков. В связи с тем, что VII шейный позвонок имеет такой остистый отросток, его называют выступающим. Этот факт имеет практическое

значение в клинике, т. к. от выступающего позвонка легко вести счет позвонков вниз в грудном отделе. Поперечные отростки шейных позвонков короткие и имеют крупные поперечные отверстия (*foramina transversaria*), через которые проходят кровеносные сосуды. Это характерный признак шейных позвонков. На концах поперечных отростков располагаются передние и задние бугорки. Передние бугорки являются рудиментами шейных ребер, а задние собственно поперечными отростками. Передний бугорок поперечного отростка VI шейного позвонка развит сильнее других. Он располагается позади общей сонной артерии, проходящей на шее. При кровотечениях эту артерию можно прижать к бугорку, в связи с чем его называют сонным (*tuberculum caroticum*).

1-й шейный позвонок называют, атлантом (*átlas*) (рис. 12 а). Он не имеет тела и представляет собой поперечно-овальное кольцо, состоящее из передней и задней дуг. У места соединения передней и задней дуг образуются значительные утолщения — боковые (латеральные) массы, от которых отходят поперечные отростки с отверстиями. На верхней и нижней поверхностях боковых масс располагаются верхние и нижние суставные ямки. Верхние суставные ямки сочленяются с мыщелками затылочной кости, а нижние суставные ямки — со 2-м шейным позвонком.

На передней и задней дугах атланта имеются выступающие передний и задний бугорки. На внутренней поверхности передней дуги располагается ямка зуба — место сочленения с передней суставной поверхностью зуба второго шейного позвонка.

II шейный позвонок называется осевым (*âxis*) (рис. 12 в); он отличается от всех других тем, что на верхней поверхности тела имеет вертикально расположенный отросток, или зуб (*dêns*), который соединяется с атлантом.

**Грудные позвонки** (*vértebrae thorácicae*) (рис. 13) имеют характерные суставные ямки, расположенные у верхнего и нижнего краев тела для сочленения с ребрами. Это верхние и нижние реберные ямки. При соединении смежных позвонков верхняя и нижняя реберные ямки образуют углубление, в которые входит головка ребра. I-й груд-

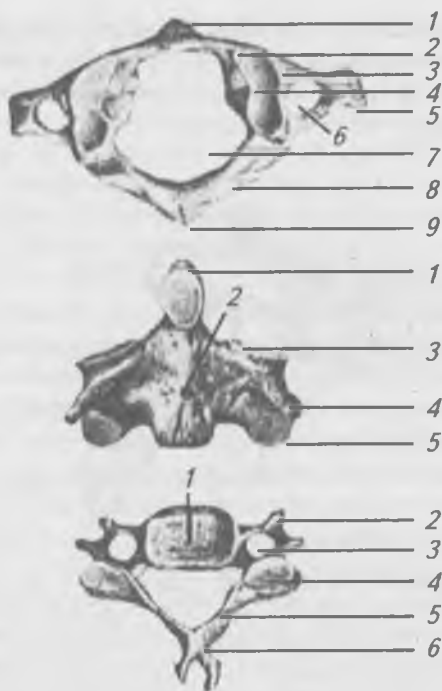

Рис. 12. Шейные позвонки.

а — первый шейный позвонок (вид сверху): 1 — передний бугорок; 2 — передняя дуга; 3 — боковая масса; 4 — верхняя суставная ямка; 5 — поперечный отросток; 6 — поперечное отверстие; 7 — позвоночное отверстие; 8 — задняя дуга; 9 — задний бугорок; б — II-й шейный позвонок (вид спереди): 1 — зуб; 2 — тело позвонка; 3 — верхняя суставная поверхность; 4 — поперечный отросток; 5 — нижний суставной отросток; в — шейный позвонок (вид сверху): 1 — тело позвонка; 2 — поперечный отросток; 3 — поперечное отверстие; 4 — верхний суставной отросток; 5 — дуга позвонка; 6 — остистый отросток

ной позвонок имеет полную ямку вверх и полуямку вниз. X-й — полуямку вверх, а XI и XII позвонки имеют по одной полной ямке с каждой стороны. На утолщенных

концах поперечных отростков грудных позвонков располагаются суставные реберные ямки для сочленения с бугорком ребра. XI и XII грудные позвонки на поперечных отростках таких ямок не имеют.

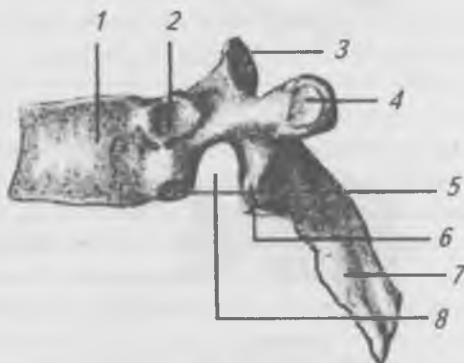


Рис. 13. Грудной позвонок (вид сбоку): 1 — тело позвонка; 2 — верхняя реберная ямка; 3 — верхний суставной отросток; 4 — реберная ямка поперечного отростка; 5 — нижняя реберная ямка; 6 — нижний суставной отросток; 7 — остистый отросток; 8 — нижняя позвоночная вырезка

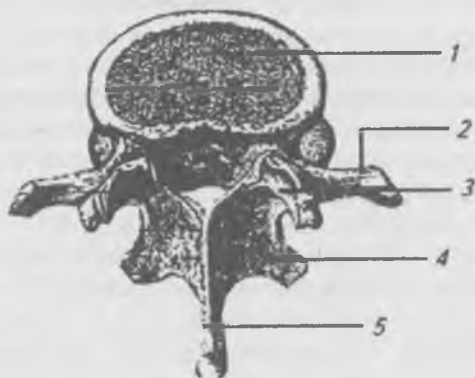


Рис. 14. Поясничный позвонок (вид сверху): 1 — тело позвонка; 2 — поперечный отросток; 3 — верхний суставной отросток; 4 — нижний суставной отросток; 5 — остистый отросток

**Поясничные позвонки** (*vertebrae lumbales*) (рис. 14) имеют крупное тело бобовидной формы, массивные суставные отростки, расположенные сагиттально, поперечные отверстия и реберные ямки отсутствуют.

**Крестец** (*os sacrum*) (рис. 15) представляет собой кость, которая образовалась от сращения пяти крестцовых позвонков. Такое сращение обеспечивает большую прочность этого отдела позвоночного столба в связи с вертикальным положением тела человека. В крестце выделяют: основание, обращенное вверх, верхушку, направленную вниз и вперед, переднюю вогнутую тазовую поверхность, заднюю выпуклую дорсальную поверхность. Вверху передний край основания крестца вместе с V поясничным позвонком образует хорошо выраженный выступ, или мыс (*promontorium*), имеющий большое значение в практической медицине. На тазовой поверхности крестца расположены поперечные линии, которые указывают на места сращения тел крестцовых позвонков. Справа и слева от этих линий открываются тазовые отверстия крестца, ведущие в крестцовый канал, который образовался от соединения позвоночных отверстий. На дорсальной поверхности крестца расположен срединный крестцовый гребень, образованный сращением остистых отростков. Латерально — от срединного гребня с каждой стороны находится промежуточный гребень, образованный сросшимися суставными отростками. Еще более латерально располагается парный боковой крестцовый гребень — он образован от слияния поперечных отростков. Между промежуточным и боковым гребнями с каждой стороны расположены по четыре дорсальных крестцовых отверстия, соединяющиеся с крестцовым каналом. Крестцовый канал на дорсальной поверхности заканчивается крестцовой щелью, ограниченной по бокам крестцовыми рогами. На боковых частях крестца, образованных сращением поперечных отростков, располагаются крестцовые бугристости и ушковидные суставные поверхности, которые служат для сочленения крестца с тазовыми костями.

**Копчик** (*os coccygis*) (рис. 15) представляет собой рудимент (зачаток) хвостовых позвонков в количестве 4–5,

сросшихся в одну кость. Копчик имеет треугольную форму, в нем выделяют основание, обращенное вверх, и верхушку, направленную вниз и вперед. На задней его поверхности находятся копчиковые рога.

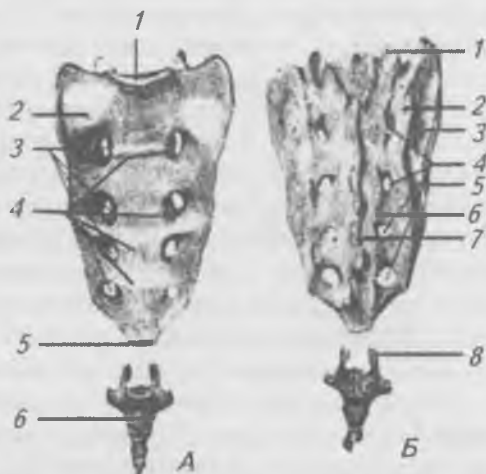


Рис. 15. Крестец и копчик. А — вид спереди: 1 — основание крестца, 2 — боковая часть, 3 — тазовые отверстия крестца, 4 — поперечные линии, 5 — верхушка крестца, 6 — копчиковая кость; Б — вид сзади: 1 — верхние суставные отростки, 2 — боковая часть, 3 — крестцовая бугристость, 4 — задние крестцовые отверстия, 5 — латеральный крестцовый гребень, 6 — промежуточный крестцовый гребень, 7 — срединный крестцовый гребень, 8 — копчиковый рог

**Аномалии позвонков.** 1-й шейный позвонок может срастаться с затылочной костью. На VII шейном позвонке нередко бывает шейное ребро различной длины. На XI и XII грудных позвонках ребра могут быть очень короткими и сливаться с поперечными отростками. На I и II поясничных позвонках могут образовываться ребра. V-й поясничный позвонок часто срастается с крестцом так же, как и 1-й копчиковый; в обоих случаях крестец имеет 5 отверстий. На всех позвонках (особенно часто на крестцовых) дуги бывают расщеплены.

## Ребра и грудина

У человека 12 пар ребер и грудина расположены в грудном отделе туловища.

**Ребра** (*cōstae*) (рис. 16) задними концами присоединяются к позвоночнику, а передними — переходят в реберные хрящи. Верхние семь пар ребер (I–VII), которые передними концами непосредственно соединяются с грудной, называют истинными ребрами (*cōstae verae*). Следующие три пары (VIII, IX и X) ребер своими хрящами срастаются между собой и прикрепляются к хрящу VII ребра — это ложные ребра (*cōstae spuriae*), последние 2 пары (XI и XII) ребер настолько коротки, что их передние концы заканчиваются свободно в мышцах брюшной стенки — это колеблющиеся ребра (*cōstae fluctuantes*). В ребре выделяют тело, передний и задний концы. На заднем конце имеется утолщение — головка ребра (*caput cōstae*), на которой имеется суставная поверхность, разделенная гребешком. Кпереди от головки расположено суженное место, называемое шейкой ребра (*collum cōstae*) и рядом с ней — бугорок ребра (*tuberculum cōstae*), на котором имеется суставная поверхность для сочленения с поперечным отростком позвонка. Ребро имеет форму изогнутой пластинки. Место наибольшего изгиба ребра называют углом ребра (*angulus cōstae*). Верхний край ребра закруглен, а нижний острый. Вдоль нижнего края проходит хорошо выраженная реберная бороздка (*sulcus cōstae*), в которой проходят межреберные кровеносные сосуды и нервы. Этот факт имеет определенное практическое значение, так как пункцию плевральной полости производят, вводя иглу по верхнему краю ребра, чтобы не повредить сосуды и нервы.

I-е ребро короче и шире остальных, сплющено не с боков, а сверху вниз. В нем выделяют верхнюю и нижнюю поверхности, наружный и внутренний края. На верхней поверхности расположен бугорок для прикрепления передней лестничной мышцы. Впереди бугорка расположена бороздка для подключичной вены, а позади бугорка — бороздка для подключичной артерии. На суставной поверхности головки отсутствует гребешок.



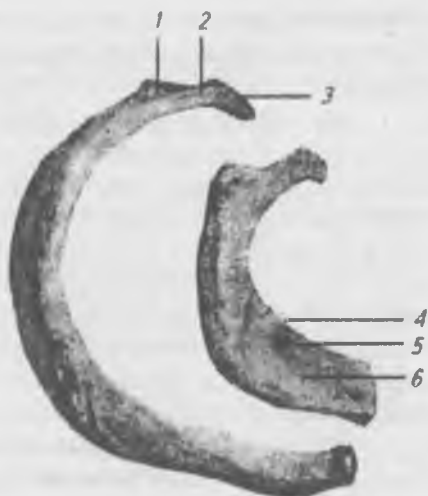

Рис. 16. Первое и второе ребра, правые (вид сверху):  
 1 — бугорок ребра; 2 — шейка ребра; 3 — головка ребра;  
 4 — борозда подключичной артерии; 5 — бугорок передней  
 лестничной мышцы; 6 — борозда подключичной вены

XI и XII ребра не имеют реберных бугорков, а на суставной поверхности головки отсутствует гребешок.

**Аномалии ребер.** Передние концы двух-трех соседних ребер могут срастаться друг с другом. Иногда расширенный передний конец бывает расщеплен. О добавочных ребрах см. аномалии позвонков.

**Грудина** (*sternum*) (рис. 17) расположена в центре передней поверхности грудной клетки. В ней различают три части: рукоятку (*manubrium sterni*), тело (*corpus sterni*) и мечевидный отросток (*processus xiphoideus*).

На верхнем крае рукоятки грудины расположена яремная вырезка (*incisura jugularis*), по бокам от которой справа и слева расположены ключичные вырезки (*incisurae claviculares*), которые сочленяются с ключицами. На боковых поверхностях рукоятки и тела грудины расположены реберные вырезки (*incisurae costales*), к которым присоединяются истинные ребра. В месте соединения ру-

коялки и тела грудины образуется угол грудины (*angulus sterni*). Грудина является удобным местом, где путем пункции специальной иглой можно взять костный мозг для исследования.

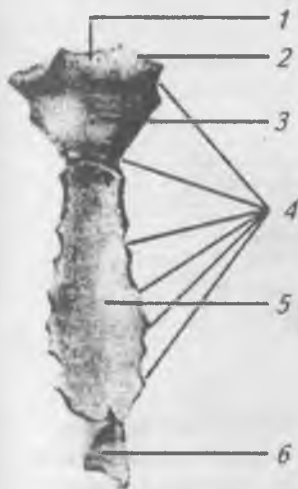


Рис. 17. Грудина (вид спереди):

- 1 — яремная вырезка;
- 2 — ключичная вырезка;
- 3 — рукоятка грудины;
- 4 — реберные вырезки;
- 5 — тело грудины;
- 6 — мечевидный отросток

**Аномалии грудины.** Тело грудины может состоять из (3–4 частей. Иногда в нижней трети тела грудины образуется отверстие. Редко все тело грудины бывает расщеплено в продольном направлении.

### **Соединения позвонков между собой и черепом. Позвоночный столб в целом**

В позвоночном столбе имеются все виды соединений. Многообразие соединений в позвоночнике у человека отражает сложный путь исторического и индивидуального его развития.

Между телами позвонков располагаются межпозвоночные диски (*disci intervertebrales*) (рис. 18), состоящие из хрящевой ткани. На горизонтальном и сагиттальном разрезах межпозвоночных дисков видно, что по периферии хряща проходят соединительнотканые волокна в виде концентрических кругов, образующих фиброзное кольцо, а в центре хряща имеется студенистое ядро, представляющее

остаток спинной струны (хорды). Диски уменьшают сотрясение туловища при ходьбе, беге, прыжках и т. д. Наибольшая толщина дисков в поясничном отделе позвоночника.

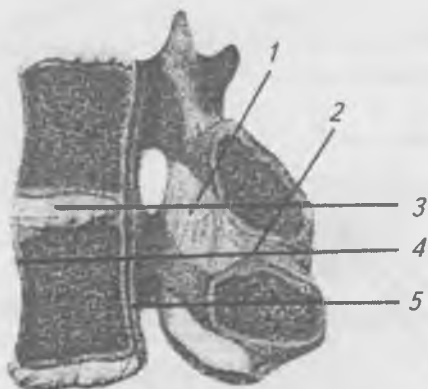


Рис. 18. Соединения позвонков (сагиттальный распил), вид сверху: 1 — желтая связка; 2 — межостистая связка; 3 — надостистая связка; 4 — межпозвоночный диск; 5 — передняя продольная связка; 6 — задняя продольная связка

По передней поверхности тел позвонков проходит передняя продольная связка, которая протягивается от атланта до тазовой поверхности крестца, соединяя тела позвонков и межпозвоночные диски. Задняя продольная связка проходит на задней поверхности тел позвонков внутри позвоночного канала. Желтые связки расположены между дугами позвонков. Снизу имеют желтоватый цвет, т. к. состоят из эластической соединительной ткани, которая придает упругость и эластичность позвоночнику. Между поперечными и остистыми отростками располагаются межпоперечные и остистые связки. Верхушки остистых отростков плотно связаны между собой при помощи надостной связки, которая протягивается вдоль всего позвоночника. В шейном отделе она расширяется и прикрепляется к затылочной кости и называется выйной связкой.

Межпозвоноквые суставы (artt. intervertebrales) (рис. 19) находятся между верхними суставными отростками нижележащего позвонка и нижними суставными отростками вышележащего позвонка. Это плоские, тугие суставы, допускающие небольшое скольжение. Однако в связи с тем, что на протяжении позвоночника таких суставов много, движения суммируются, и позвоночник в целом обладает значительной подвижностью.

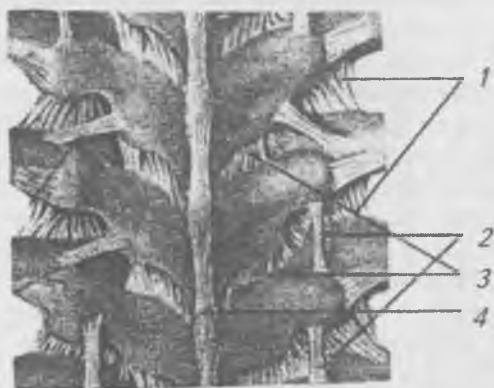


Рис. 19. Связки грудного отдела позвоночного столба, вид сзади: 1 — межпоперечные связки; 2 — ребернопоперечные связки; 3 — желтые связки; 4 — надостистые связки

Соединение между крестцом и копчиком происходит при помощи хряща, в котором имеется небольшая полость. Следовательно, это полусустав, обладающий определенной подвижностью. Во время родов копчик отклоняется назад, увеличивая размеры выхода из таза. Крестцово-копчиковое соединение укреплено связками как с вентральной, так и с дорсальной стороны.

Между 1-м шейным позвонком и затылочной костью образуются правый и левый атлanto-затылочные суставы, которые являются комбинированными. По форме их относят к мыщелковым, допускающим движения по двум осям: 1) вокруг фронтальной — наклоны головы вперед и назад, 2) вокруг сагиттальной — наклоны головы вправо и влево.

Атланто-затылочный сустав укрепляют передняя и задняя атланто-затылочные мембраны, натянутые между затылочной костью и соответствующими дугами атланта.

В соединении I и II шейных позвонков (рис. 20) выделяют три сустава: 1 — непарный срединный, образованный суставной поверхностью зуба и ямкой передней дуги атланта; 2 и 3 — парные боковые, образованы верхними суставными площадками осевого позвонка и нижними суставными ямками атланта. В этом комбинированном сочленении возможны движения только вокруг вертикальной оси, проходящей через зуб (вращение головы вправо и влево). Позади зуба расположена поперечная связка атланта, прикрепляющаяся к боковым массам атланта. От боковых поверхностей зуба отходят крыловидные связки, которые прикрепляются к затылочной кости. От верхушки зуба к затылочной кости протягивается связка верхушки зуба. Все эти связки покрывает покровная мембрана, которая является продолжением задней продольной связки позвоночника.

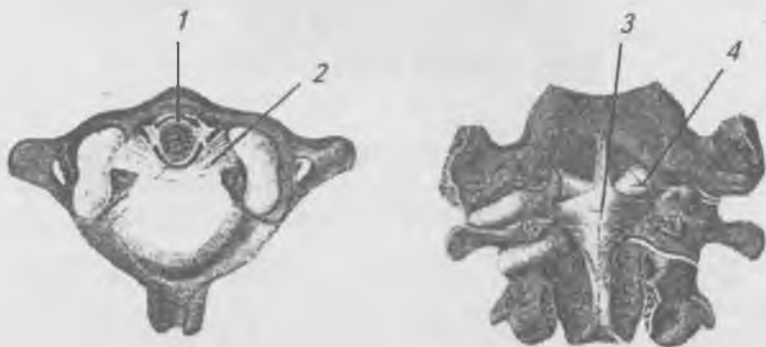

Рис. 20. Соединение первого шейного позвонка с зубом второго шейного позвонка: а — вид сверху:

- 1 — зуб, 2 — поперечная связка атланта;  
б — вид сзади: 3 — крестообразная связка,  
4 — крыловидные связки

Позвонки, соединяясь между собой, образуют позвоночный столб (рис. 21), длина которого в среднем состав-

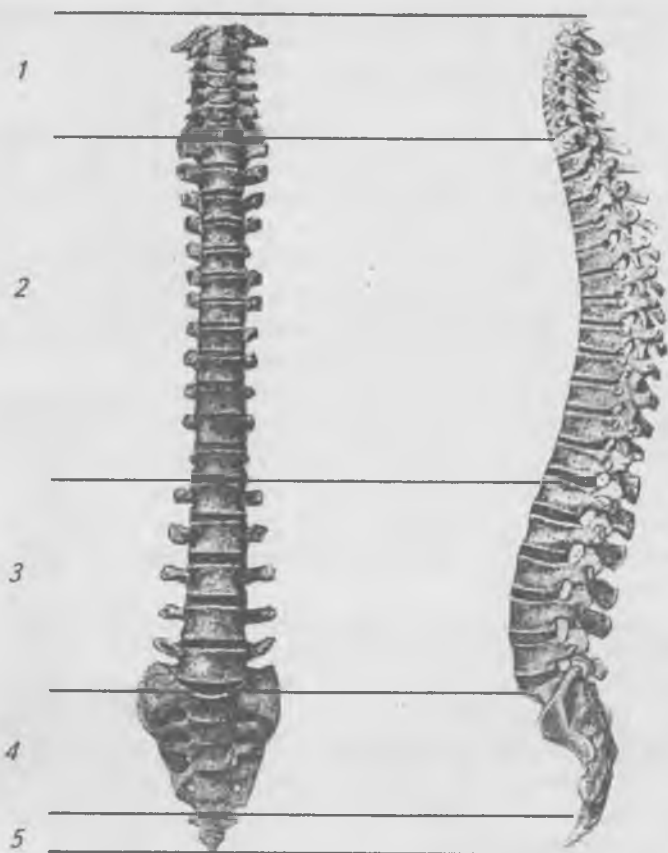


Рис. 21. Позвоночный столб: а — вид спереди; б — вид сбоку; I — шейный отдел; II — грудной отдел; III — поясничный отдел; IV — крестцовый отдел; V — копчиковый отдел; 1 3 — шейный и поясничный лордозы; 2 4 — грудной и крестцовый кифозы

ляет 70–75 см. Через позвоночный столб проходит позвоночный канал, в котором располагается спинной мозг, на боковых поверхностях позвоночника расположены межпозвоночные отверстия, образованные соединениями верхних и нижних вырезок смежных позвонков, через

которые из позвоночного канала выходят спинномозговые нервы. Позвоночный столб в сагиттальной плоскости образует изгибы в виде буквы S. В шейном и поясничном отделах изгибы выпуклостью обращены вперед. Эти изгибы называют лордозами (*lordosis*). В грудном и крестцовом отделах изгибы выпуклостью обращены назад, их называют кифозами (*kyphosis*). Между V поясничным позвонком и крестцом образуется резкий выступ, или мыс (*promontorium*). Физиологические изгибы позвоночника характерны для человека в связи с вертикальным положением. Физиологические изгибы ослабляют сотрясения позвоночника при беге, прыжках, ходьбе; способствуют поддержанию равновесия тела; увеличивают полость грудной клетки и таза. Изгибы позвоночника появляются в процессе роста ребенка. Когда ребенок начинает держать голову, образуется шейный лордоз, при сидении формируется грудной кифоз, когда ребенок начинает стоять и ходить, появляются поясничный лордоз и крестцовокопчиковый кифоз.

Кроме физиологических изгибов в сагиттальной плоскости при длительной неправильной посадке может развиться сильно выраженное боковое искривление позвоночника во фронтальной плоскости (чаще вправо), называемое сколиозом (*skoliosis*). У старых людей благодаря потере эластичности межпозвоноковых хрящевых дисков, позвоночник сгибается кпереди, образуя в грудном отделе старческий горб.

### **Соединение ребер с позвонками и грудиной. Грудная клетка в целом**

Каждое ребро соединяется с позвонками в двух местах: 1) головка ребра присоединяется к ямке на теле позвонка, образуя сустав головки ребра (*art. capitae costae*), 2) бугорок ребра присоединяется к ямке на поперечном отростке, образуя реберно-поперечный сустав (*art. costotransversaria*) (рис. 22). Сустав головки ребра подкрепляется лучистой связкой головки ребра и внутрисуставной связкой головки ребра, которая отсутствует в соединениях I, XI и XII ребер, так как головки этих ребер прикреп-

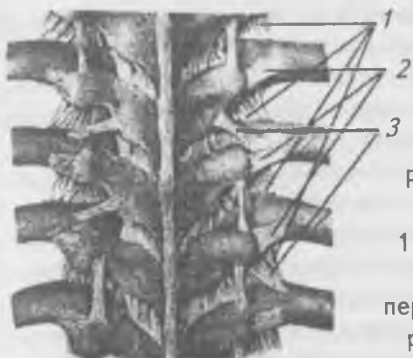

Рис. 22. Соединения ребер с позвонками, вид сзади:  
1 — межпоперечные связки;  
2 — боковые реберно-поперечные связки; 3 — верхние ребернопоперечные связки

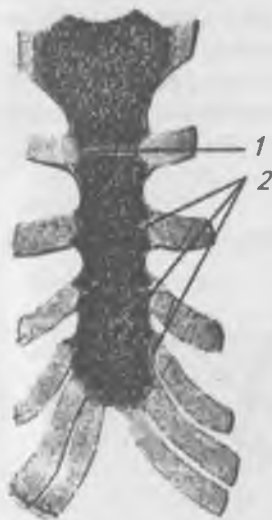


Рис. 23. Соединения ребер с грудиной (фронтальный распил), вид спереди:  
1 — внутрисуставная грудино-реберная связка; 2 — грудино-реберные суставы

ляются к полным реберным ямкам тел соответствующих позвонков.

Реберно-поперечный сустав подкрепляется реберно-поперечной связкой, расположенной между поперечным отростком и шейкой ребра. У XI и XII ребер эти суставы отсутствуют.

Оба реберно-позвоночных сустава действуют одновременно (комбинированный сустав) во время вдоха и выдоха, при этом происходит вращение ребра вокруг оси, проходящей через шейку ребра.



Хрящи истинных ребер (кроме I) присоединяются к груди при помощи грудинно-реберных суставов (*artt. sternocostales*) (рис. 23). Суставы укреплены радиально идущими лучистыми грудинно-реберными связками, пучки которых, соединяясь между собой, образуют на передней поверхности грудины мембрану. I ребро присоединяется к рукоятке грудины при помощи хряща (без сустава) — это типичное хрящевое соединение — синхондроз. Ложные ребра присоединяются к хрящу вышележащего ребра при помощи соединительной ткани.

Грудная клетка (*thōrax*) ограничивает грудную полость (*cavum thōracis*), где располагаются внутренние органы (сердце, легкие, пищевод, аорта и др.) (рис. 24). Передняя стенка грудной полости образована грудиной и хрящевыми частями ребер, боковые стенки образованы ребрами, а задняя — грудными позвонками и ребрами. Верхнее отверстие грудной клетки ограничено рукояткой гру-

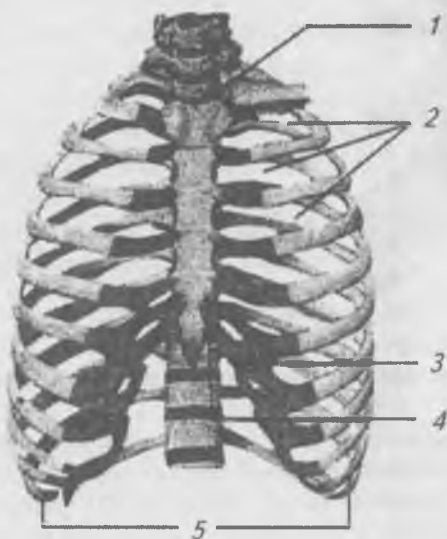


Рис. 24. Грудная клетка, вид спереди: 1 — верхнее грудное отверстие; 2 — межреберные промежутки; 3 — реберная дуга; 4 — подреберный угол; 5 — нижнее грудное отверстие

дины, первыми ребрами и 1-м грудным позвонком. Нижнее отверстие грудной клетки ограничено мечевидным отростком, реберными дугами, нижними ребрами и телом III грудного позвонка. Реберная дуга образована нижними краями последних шести реберных хрящей. Между реберными дугами под мечевидным отростком находится подгрудинный угол. Реберная дуга является важнейшим ориентиром при прощупывании органов верхнего этажа брюшной полости. Межреберные промежутки заполнены межреберными мышцами. В пределах задней стенки грудной полости по бокам от позвоночника расположены глубокие легочные борозды, в которых помещаются задние отделы легких.

Форма грудной клетки подвержена индивидуальным особенностям, чаще всего она приближается к усеченному конусу, сплюсненному в сагиттальном направлении. Также выделяют плоскую и цилиндрическую формы. Форма и величина грудной клетки имеет большое значение при определении общего физического состояния организма и диагностике заболеваний.

## Скелет головы

Скелет головы — *череп* (*cranium*) — служитместилищем для мозга и органов чувств. Кроме того, череп образует скелет начальных отделов пищеварительной и дыхательной систем. Соответственно этому череп делят на два отдела: 1) мозговой череп (*cranium cerebrale s. neurocranium*), и 2) внутренностный или лицевой череп (*cranium viscerale s. splanchnocranium*). Кости мозгового и лицевого отделов черепа делятся на парные и непарные. К парным костям мозгового черепа относятся: височные и теменные, а к непарным — лобная, решетчатая, клиновидная и затылочная кости. В мозговом черепе выделяют свод или крышу (*calvaria*) и основание (*basis*).

К парным костям лицевого черепа относятся: верхние челюсти, скуловые, носовые, слезные, небные кости и нижние носовые раковины. Непарные кости — нижняя челюсть, сошник и подъязычная кость.

Кости свода черепа состоят из трех слоев: 1) наружного — компактной пластинки, 2) среднего — губчатого слоя,

3) внутреннего — компактной пластинки. Внутренняя пластинка твердая, но хрупкая, в связи с чем ее называют стекловидной. При травмах черепа эта пластинка может ломаться даже при целостности наружной пластинки, осколками повреждая оболочки и вещество мозга.

**Лобная кость** (*os frontale*) (рис. 25) состоит из чешуи, парных глазничных частей, расположенных горизонтально и носовой части — между глазничными частями. На наружной поверхности чешуи находятся лобные бугры, под каждым из которых внизу проходит слабо выраженный валик — надбровная дуга. Между обеими надбровными дугами выше корня носа находится плоская площадка — надпереносье. Резко выступающий нижний край чешуи образует надглазничный край, на котором имеется надглазничная вырезка, которая иногда превращается в отверстие. Латеральная часть надглазничного края выдается в виде скулового отростка. На внутренней поверхности чешуи расположен гребешок, который по направлению вверх переходит в борозду верхней сагиттальной пазухи.

На глазничной части выделяют внутреннюю (мозговую) и нижнюю (глазничную) поверхности. На мозговой поверхности имеются мозговые возвышения и пальцевые вдавления, обусловленные прилежащим мозгом. На глазничной поверхности у скулового отростка расположена ямка слезной железы. По средней линии носовой части расположен выступ — носовая ость, а по сторонам от нее — ямки, прикрывающие решетчатую кость и парные отверстия, ведущие в воздухоносную пазуху лобной кости, которая перегородкой разделяется на две — правую и левую.

**Решетчатая кость** (*os ethmoidale*) (рис. 26) расположена впереди клиновидной кости, ее большая часть обращена в носовую полость. В решетчатой кости выделяют горизонтально расположенную решетчатую пластинку, перпендикулярную пластинку и решетчатый лабиринт, состоящий из воздухоносных ячеек, которые со стороны глазницы закрыты глазничной пластинкой. Через отверстия продырявленной (решетчатой) пластинки проходят обонятельные нити. Посередине этой пластинки располагается отросток — петушиный гребень. Перпендикулярная пластинка решетчатой кости принимает участие в

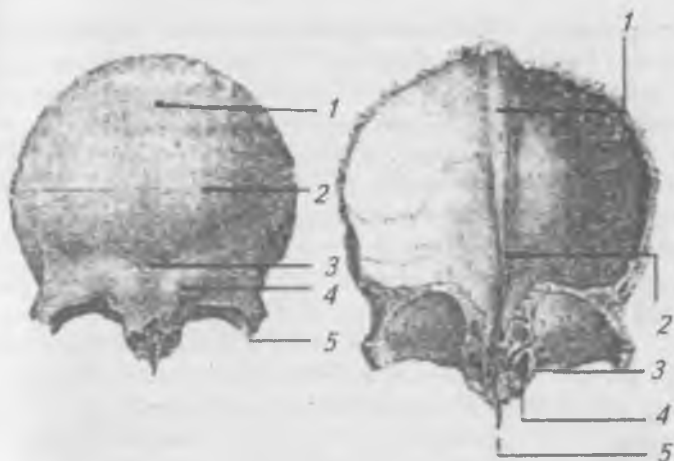


Рис. 25. Лобная кость: а — вид спереди; 1 — чешуя; 2 — лобный бугор; 3 — надпереносье; 4 — надбровная дуга; 5 — скуловой отросток; б — вид сзади; 1 — борозда верхней продольной пазухи; 2 — лобный гребень; 3 — надглазничная вырезка; 4 — отверстие лобной пазухи; 5 — носовая ость

образовании перегородки носа. На медиальной стороне лабиринта решетчатой кости располагаются верхняя и средняя носовые раковины, ограничивающие верхний носовой ход.

**Клиновидная кость** (*os sphenoidale*) (рис. 27) состоит из тела, больших и малых крыльев, крыловидных отростков. Тело клиновидной кости имеет форму куба, на его верхней поверхности расположено турецкое седло, ограниченное спинкой. В углублении турецкого седла расположен гипофиз — важная железа внутренней секреции. Впереди гипофизарной ямки расположен бугорок седла, на котором располагается борозда перекреста зрительных нервов. На боковых поверхностях тела клиновидной кости располагаются борозды внутренних сонных артерий. На передней поверхности тела, которая обращена в носовую полость, расположены отверстия, ведущие в пазухи клиновидной кости.

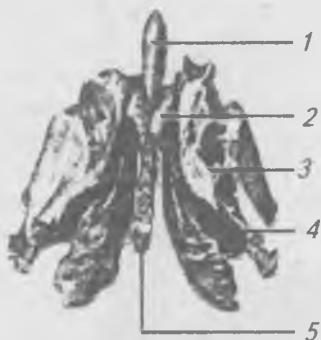


Рис. 26. Решетчатая кость, вид сзади: 1 — петушиный гребень; 2 — решетчатая пластинка; 3 — решетчатый лабиринт; 4 — средняя носовая раковина; 5 — перпендикулярная пластинка

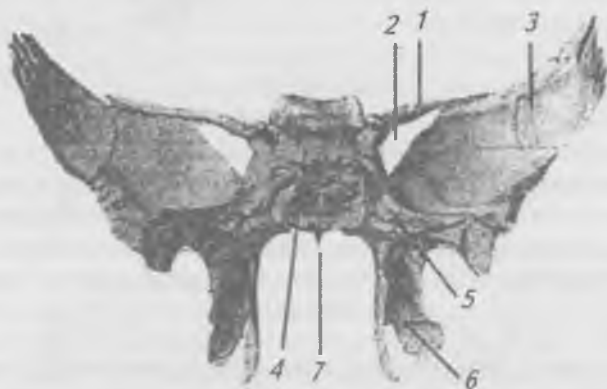


Рис. 27. Клиновидная кость, вид сзади: 1 — малое крыло; 2 — верхняя глазничная щель; 3 — большое крыло; 4 — спинка седла; 5 — крыловидный кагал; 6 — крыловидный отросток; 7 — тело клиновидной кости

Малые крылья расположены горизонтально. Впереди они соединяются с лобной костью. В месте соединения малых крыльев с телом клиновидной кости образуется зрительный канал, а несколько ниже располагается верхняя глазничная щель, ведущая в глазницу. На больших крыльях клиновидной кости выделяют мозговую, височную, верхнечелюстную и глазничную поверхности. На височной поверхности расположен хорошо выраженный подвижный гребень. В месте соединения большого крыла с телом расположено круглое отверстие. В середине крыла

— овальное отверстие, а в области заднего угла большого крыла располагается остистое отверстие. Круглое отверстие ведет в крылонебную ямку, а овальное и остистое — в область наружного основания черепа.

Вниз от тела клиновидной кости отходят крыловидные отростки, состоящие из медиальной и латеральной пластинок, между которыми находится крыловидная ямка. В основании крыловидного отростка расположен крыловидный канал, ведущий в крылонебную ямку.

**Затылочная кость** (*os occipitale*) (рис. 28) состоит из чешуи, боковых частей и основной части, которые ограничивают большое затылочное отверстие. На наружной поверхности чешуи располагается наружный затылочный бугор, по бокам от которого проходит верхняя выйная линия, а ниже — нижняя выйная линия. Вниз от наружного затылочного бугра до большого затылочного отверстия проходит наружный затылочный гребень. На внутренней поверхности чешуи расположено крестообразное возвышение, образованное внутренним затылочным

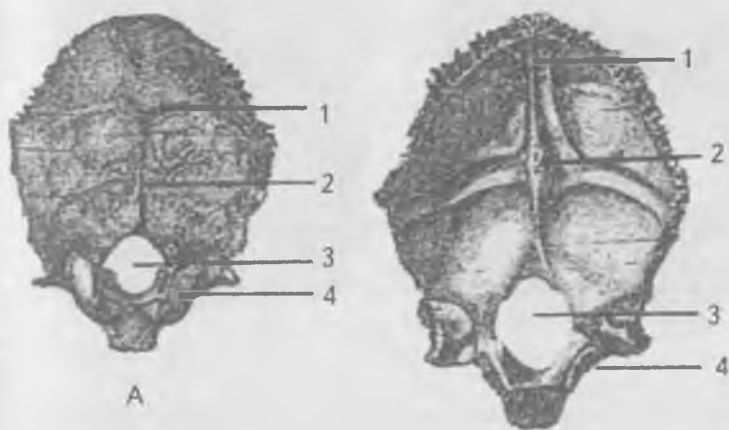


Рис. 28. Затылочная кость: а — вид сзади; 1 — наружный затылочный выступ; 2 — наружный затылочный гребень; 3 — большое отверстие; 4 — затылочный мыщелок; б — вид спереди; 1 — борозда верхней продольной пазухи; 2 — внутренний затылочный выступ; 3 — большое (затылочное) отверстие; 4 — яремная вырезка

бугром, поперечно расположенными бороздами поперечных пазух, отходящей вверх бороздой верхней сагиттальной пазухи и внутренним затылочным гребнем вниз. На нижних поверхностях боковых частей затылочной кости располагаются суставные поверхности — затылочные мыщелки для сочленения с атлантом. Через основание мыщелков поперечно проходит канал для подъязычного нерва, а позади мыщелка в ямке открывается мыщелковый канал. Основание затылочной кости соединяется с телом клиновидной кости и образует скат, на котором лежат продолговатый мозг и мост. На нижней поверхности основания затылочной кости располагается глоточный бугорок, к которому прикрепляется глотка.

**Теменная кость** (os parietale) (рис. 29) парная, образует верхнебоковой отдел свода черепа, выпуклая кнаружи и вогнутая изнутри. В теменной кости выделяют лобный (передний), затылочный (задний), сагиттальный (верхний) и чешуйчатый (нижний) края, которым соответствуют

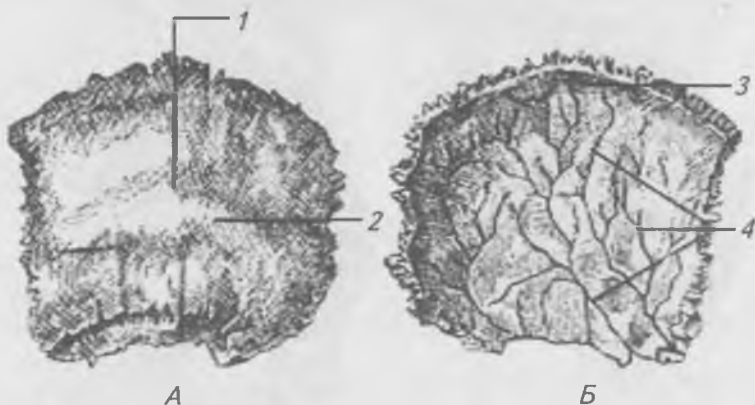


Рис. 29. Теменная кость, левая. А — наружная поверхность; Б — внутренняя поверхность; 1 — теменной бугор; 2 — верхняя височная линия; 3 — борозда верхней продольной пазухи; 4 — артериальные бороздки

четыре угла — лобный, клиновидный, затылочный и сосцевидный. На наружной поверхности располагается теменной бугор, ниже которого проходят верхняя и ниж-

ная височные линии. На внутренней поверхности сагиттального края проходит борозда верхне-сагиттальной пазухи, вдоль которой располагаются отпечатки грануляций паутинной оболочки. На внутренней поверхности теменной кости имеются артериальные бороздки — отпечатки прилежащих оболочечных артерий.

**Височная кость** (*os temporale*) (рис. 30) парная, располагается на боковой стороне черепа между затылочной, теменной и клиновидной костями, участвует в образовании основания черепа. Сложность строения височной кости обусловлена тем, что она заключает в себе орган слуха и равновесия, через нее проходит ряд важных сосудов и нервов. В височной кости выделяют: каменистую часть или пирамиду, чешуйчатую и барабанную части.

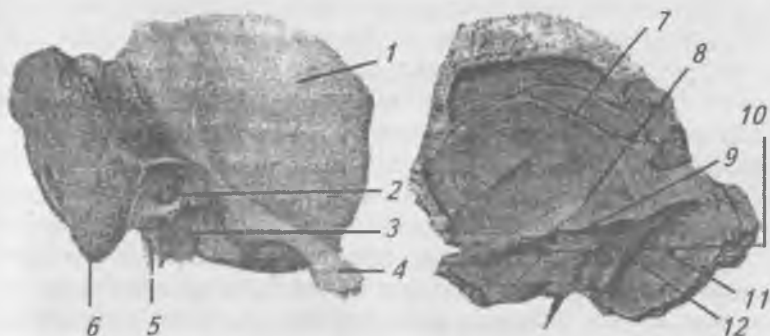


Рис. 30. Височная кость, правая: а — вид снаружи; б — внутренняя поверхность; 1 — чешуя; 2 — наружный слуховой проход; 3 — нижнечелюстная ямка; 4 — скуловой отросток; 5 — шиловидный отросток; 6 — сосцевидный отросток; 7 — борозда средней оболочечной артерии; 8 — дугообразное возвышение; 9 — борозда верхней каменистой пазухи; 10 — внутреннее слуховое отверстие; 11 — сосцевидное отверстие; 12 — борозда сигмовидной пазухи

Каменистая часть имеет форму пирамиды внутри которой располагается барабанная полость или полость среднего уха и лабиринт внутреннего уха. В пирамиде



выделяют следующие поверхности: 1) переднюю — обращена вперед и латерально, 2) заднюю — обращена назад и латерально и 3) нижнюю — обращена вниз. Верхушка пирамиды направлена вперед и медиально. На передней поверхности пирамиды недалеко от верхушки располагается неглубокая ямка — вдавление от узла тройничного нерва. Кзади от этого углубления находится дугообразное возвышение, образованное выпячиванием верхнего полукружного канала внутреннего уха. Поверхность кости между дугообразным возвышением и чешуей образует крышу барабанной полости. На передней поверхности пирамиды находятся две тонкие бороздки, идущие параллельно друг другу, которые называются бороздками большого и малого каменистых нервов. Они открываются отверстиями, через которые проходят одноименные нервы.

На задней поверхности пирамиды находится отверстие внутреннего слухового прохода, на дне которого имеется отверстие, ведущее в канал лицевого нерва, и наружное отверстие водопровода преддверия. У места соединения пирамиды с чешуей проходит борозда сигмовидного синуса.

На нижней поверхности пирамиды находятся: шиловидный отросток, а позади него шилососцевидное отверстие. Медиально и кзади от шиловидного отростка располагается яремная ямка и такая же вырезка. Впереди от яремной ямки располагается наружное сонное отверстие, которым открывается сонный канал. На верхушке пирамиды сонный канал открывается внутренним сонным отверстием. Здесь же, ближе к чешуе, находится выход из барабанной полости в виде мышечно-трубного канала.

На наружной поверхности задней части пирамиды располагается массивный сосцевидный отросток, внутри которого имеются ячейки, заполненные воздухом и сообщающиеся с барабанной полостью. При воспалении в барабанной полости через эти сообщения гной может переходить в ячейки и пещеру сосцевидного отростка. В таких случаях для удаления гноя делают трепанацию сосцевидного отростка.

Барабанная часть височной кости окружает наружное слуховое отверстие, которое ведет в широкий канал —

наружный слуховой проход. Между барабанной частью и чешуей имеется хорошо выраженная барабанно-чешуйчатая щель, которая гребешком делится на переднюю каменисто-чешуйчатую и заднюю — каменисто-барабанную щель, через нее проходит небольшой, но важный нерв — барабанная струна.

В чешуе височной кости различают внутреннюю (мозговую) и наружную (височную) поверхности. На наружной поверхности располагается скуловой отросток, который соединяется со скуловой костью, образуя скуловую дугу. На нижней поверхности скулового отростка располагается хорошо выраженный суставной бугорок, позади которого находится нижнечелюстная ямка для сочленения с нижней челюстью. Суставной бугорок покрыт хрящом и препятствует вывиху нижней челюсти при сильном открывании рта. На внутренней поверхности чешуи височной кости хорошо видны мозговые возвышения и пальцевые вдавления, а также борозда от средней оболочечной артерии.

В заключение необходимо рассмотреть каналы височной кости, через которые проходят важные анатомические образования. В практическом отношении наиболее важны следующие каналы: сонный, лицевой и мышечно-трубный. Сонный канал (*canalis caroticus*) начинается наружным сонным отверстием, идет вверх, потом изгибается под прямым углом и направляется вперед и медиально, заканчиваясь у верхушки пирамиды внутренним сонным отверстием.

Лицевой канал (*canalis facialis*) начинается на дне внутреннего слухового прохода, идет вперед и латерально, затем поворачивает назад и латерально, а потом еще раз поворачивает вниз и заканчивается шилососцевидным отверстием. От нижней части лицевого канала отделяется тонкий каналец для барабанной струны, который идет вперед и заканчивается барабанно-сосцевидной щелью.

Мышечно-трубный канал (*canalis musculotubarius*) проходит из барабанной полости в углу, образованном передним краем пирамиды и чешуей. При помощи горизонтально расположенной перегородки он делится на два полуканала — верхний и нижний. В верхнем полуканале

располагается мышца, напрягающая барабанную перепонку. Нижний полуканал является костным отделом слуховой трубы, которая соединяет барабанную полость с полостью глотки.

### **Кости лицевого черепа**

Лицевой, или внутренностный, череп (*cranium viscerale*) включает три крупные кости — парные верхние челюсти и непарную нижнюю челюсть, а также ряд мелких косточек, участвующих в образовании стенок глазницы, полости носа и полости рта. К парным костям лицевого черепа относятся: скуловые, носовые, слезные, небные кости и нижние носовые раковины. Непарные кости — сошник и подъязычная кость.

**Верхняя челюсть** (*maxilla*) (рис. 31 а, б) располагается в центре лица, вокруг нее группируются другие кости лица. Верхняя челюсть состоит из тела (*corpus maxillae*), лобного отростка (*processus frontalis*), небного отростка (*processus palatinus*) и луночкового или альвеолярного отростка (*processus alveolaris*).

На теле верхней челюсти выделяют следующие поверхности: переднюю (*facies anterior*), носовую (*facies nasalis*), глазничную (*facies orbitalis*) и подвисочную (*facies infratemporalis*). На передней поверхности тела верхней челюсти располагается углубление, которое называется клыковая ямка (*fossa canina*). Несколько выше располагается нижнеглазничное отверстие (*foramen infraorbitale*) и нижнеглазничный край (*margo infraorbitalis*), который отделяет переднюю поверхность тела от его глазничной поверхности. В нижнем отделе тела, где оно продолжается в альвеолярный отросток, имеются возвышения, соответствующие расположению корней зубов, — это альвеолярные возвышения (*juga alveolaria*). На медиальном крае челюсти располагается носовая вырезка (*incisura nasalis*). На носовой поверхности тела верхней челюсти имеется широкое отверстие (*hiatus maxillaris*), ведущее в воздухоносную верхнечелюстную (гайморову) пазуху (*sinus maxillaris*), которая занимает все тело кости и имеет большое практическое значение в связи с частыми воспалительными процессами ее слизистой оболочки (гайморит).

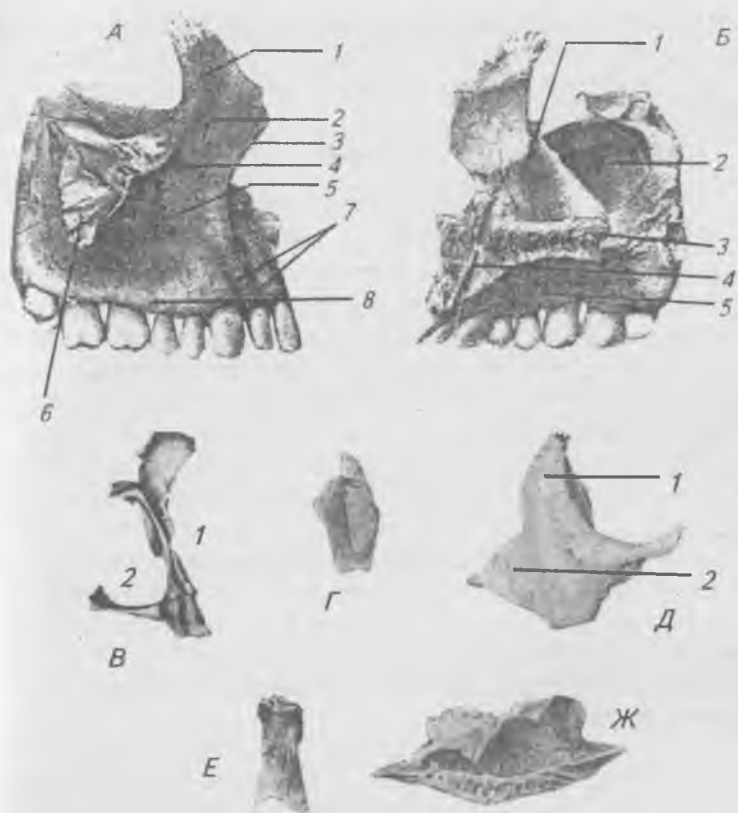


Рис. 31. Парные кости лицевого отдела черепа. А — верхняя челюсть, правая (вид с латеральной стороны): 1 — лобный отросток, 2 — нижнеглазничный край, 3 — носовая вырезка, 4 — подглазничное отверстие, 5 — клыковая ямка, 6 — скуловой отросток, 7 — альвеолярные возвышения, 8 — альвеолярный отросток; Б — верхняя челюсть, правая (вид с медиальной стороны): 1 — слезная борозда, 2 — верхнечелюстная расщелина, 3 — небные отросток, 4 — резцовый канал, 5 — альвеолярный отросток; В — небная кость: 1 — перпендикулярная пластинка, 2 — горизонтальная пластинка; Г — слезная кость; Д — скуловая кость: 1 — лобный отросток, 2 — височный отросток; Е — носовая кость; Ж — нижняя носовая раковина

Кпереди от этого отверстия расположена вертикально направленная слезная борозда (*sulcus lacrimālis*). Кзади от *hiatus maxillāris* имеется вертикально направленная большая небная борозда (*sulcus palatīnus māior*), которая вместе с одноименными бороздами небной кости и крыловидных отростков клиновидной кости образуют большой небный канал (*canālis palatīnus māior*).

На глазничной поверхности верхней челюсти проходит хорошо выраженная подглазничная борозда (*sulcus infraorbitālis*), которая впереди переходит в одноименный канал (*canālis infraorbitālis*), заканчивающийся на передней поверхности тела подглазничным отверстием (*forāmen infraorbitāle*). От подглазничного канала отходят тонкие альвеолярные канальца (*canāles alveolāres*), идущие к зубам. Они находятся в толще кости, по ним проходят сосуды и нервы к передним верхним зубам. На задней поверхности тела располагается верхнечелюстной бугор (*tuber maxillae*), имеющий на своей задней поверхности 3–4 задних верхних альвеолярных отверстия (*forāmina alveolāria*), ведущих в канальца, проходящие в толще задне-боковой стенки верхней челюсти к корням верхних больших коренных зубов. Через указанные отверстия и канальца проходят сосуды и нервы.

К отросткам верхней челюсти относятся: лобный, скуловой, альвеолярный и небный. Лобный отросток отходит от тела вверх к лобной кости, соединяясь своим медиальным краем с носовой костью, а задним краем — со слезной костью. Альвеолярный отросток имеет форму подковы, его нижний дугообразный край называют альвеолярной дугой (*arcus alveolāris*), на альвеолярной дуге располагаются ячейки для корней зубов (*alveoli dentāles*), разделенные костными межальвеолярными перегородками (*septā interalveolāria*). Небный отросток отходит горизонтально и по средней линии соединяется с таким же отростком противоположной стороны, образуя большую часть костного неба (*palātum osseum*), в переднем отделе которого находится отверстие, ведущее в резцовый канал (*canālis incisīvus*).

**Небная кость** (*os palatinum*) (рис. 31 в) образована горизонтальной и перпендикулярной пластинками. Гори-

горизонтальная пластинка входит в состав костного неба, а перпендикулярная пластинка участвует в образовании боковой стенки полости носа. Вверху перпендикулярная пластинка образует крыловидно-небную вырезку, которая на целом черепе превращается в крыловидно-небное отверстие. В месте соединения горизонтальной и перпендикулярной пластинок, в области костного неба, имеются отверстия, ведущие в большой и малые небные каналы, в которых проходят сосуды и нервы.

**Слезная кость** (*os lacrimale*) (рис. 32 г) расположена спереди на медиальной стенке глазницы. Вместе с лобным отростком верхней челюсти она образует ямку слезного мешка, переходящую в носослезный канал, открывающийся в полость носа.

**Скуловая кость** (*os zygomaticum*) (рис. 32 д) имеет три отростка и три поверхности. Верхнечелюстной отросток находится внизу и отходит медиально для соединения с верхней челюстью. Лобный отросток поднимается вверх к лобной кости и к большому крылу клиновидной кости. Височный отросток направлен назад к скуловому отростку височной кости. На скуловой кости выделяют боковую, височную и глазничную поверхности.

**Носовая кость** (*os nasale*) (рис. 31 е) соединяется вверху с лобной костью, медиально — с такой же костью противоположной стороны, и латерально — с лобным отростком верхней челюсти.

**Нижняя носовая раковина** (*concha nasalis inferior*) (рис. 31 ж) расположена в носовой полости, закрывает отверстие, ведущее в верхнечелюстную пазуху, и ограничивает нижний и средний носовые ходы.

**Сошник** (*vomér*) (рис. 32 а) — вертикально расположенная кость, образует вместе с перпендикулярной пластинкой решетчатой кости костную перегородку носа.

**Нижняя челюсть** (*mandíbula*) (рис. 33) имеет форму подковы, это единственная кость черепа, которая при помощи сустава подвижно соединяется с височной костью. В ней выделяют тело (*corpus mandibulae*), расположенное горизонтально, и ветви (*ramus mandibulae*), расположенные вертикально. На передней поверхности тела нижней челюсти по средней линии расположено подбородочное

возвышение (*protuberantia mentalis*). Несколько ниже и по бокам от него располагаются подбородочные бугорки (*tuberculum mentale*). На уровне второго малого коренного зуба располагается подбородочное отверстие (*foramen mentale*), которым заканчивается нижнечелюстной канал. На верхней поверхности тела, где располагаются зубы, находятся образования, аналогичные таковым верхней челюсти: альвеолярная дуга, зубные ячейки, межальвеолярные перегородки и альвеолярные возвышения. На задней поверхности тела располагаются острые выступы — подбородочные ости (*spina mentalis*), по сторонам от которых располагаются плоские двубрюшные ямки (*fossa digastrica*) для прикрепления двубрюшных мышц, и челюстно-подъязычная линия, к которой прикрепляется одноименная мышца.

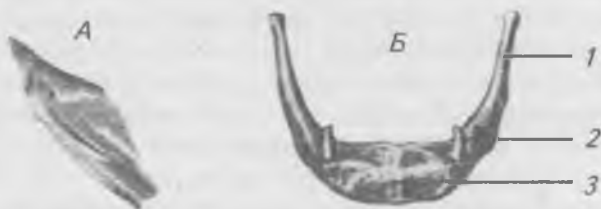

Рис. 32. Непарные кости лицевого отдела черепа.

А — сошник; Б — подъязычная кость: 1 — большой рог, 2 — малый рог, 3 — тело

Каждая ветвь заканчивается двумя отростками: 1) мыщелковый (*processus condylaris*) — более массивный и расположен сзади, 2) венечный (*processus coronoideus*) — заостренный и расположен впереди. Между отростками находится вырезка (*incisura mandibulae*). В месте соединения тела нижней челюсти с ветвью образуется угол нижней челюсти (*angulus mandibulae*). На наружной поверхности ветви имеется жевательная бугристость (*tuberositas masseterica*) для прикрепления жевательной мышцы. С внутренней стороны располагается бугристость для прикрепления крыловидной мышцы (*tuberositas pterygoidea*). На внутренней поверхности ветви нижней челюсти распо-

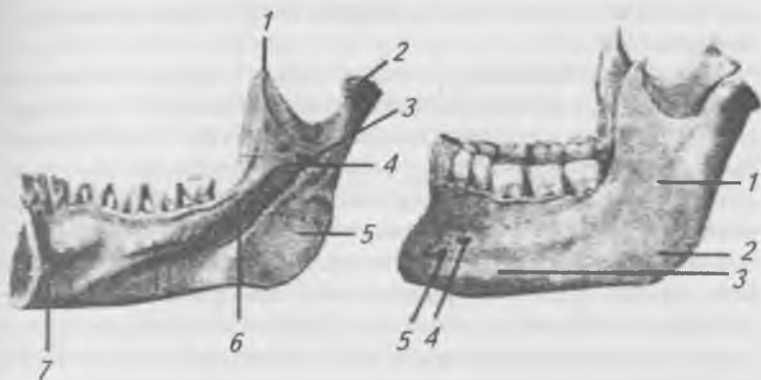


Рис. 33. Нижняя челюсть.

А — вид снаружи: 1 — ветвь челюсти; 2 — жевательная бугристость; 3 — тело нижней челюсти; 4 — подбородочное отверстие; 5 — подбородочный бугор. Б — вид изнутри: 1 — венечный отросток; 2 — мышечковый отросток; 3 — отверстие нижней челюсти; 4 — язычок нижней челюсти; 5 — крыловидная бугристость; 6 — челюстно-подъязычная линия; 7 — подбородочная ость

лагается нижнечелюстное отверстие (*foramen mandibulae*), прикрытое костным выступом — язычком (*lingula mandibulae*), ведущее в нижнечелюстной канал (*canalis mandibulae*), заканчивающийся подбородочным отверстием. В канале проходят кровеносные и лимфатические сосуды и нервы для зубов нижней челюсти.

### **Соединения костей черепа**

В пределах черепа можно встретить все виды соединений костей, но преобладающими являются соединения при помощи швов, которые представляют собой разновидности синдесмоза, так как между костями в области швов находится тонкая прослойка соединительной ткани. В зрелом возрасте наступает постепенное замещение соединительной ткани костной, таким образом синдесмоз превращается в синостоз. Этот процесс называют синостозированием или облитерацией швов. В области крыши черепа никогда не бывает хрящевой ткани, так как эти кости



развиваются на основе соединительной ткани и являются первичными.

Различают три вида швов (рис. 34). 1) зубчатый (*sutura serrata*), 2) чешуйчатый (*sutura squamosa*) и 3) плоский (*sutura plana*). К зубчатым швам относятся: 1) венечный (*sutura coronalis*) — между лобной и теменными костями, 2) сагиттальный (*sutura sagittalis*) — между двумя теменными костями, 3) лямбдовидный (*sutura lambdoidea*) — между затылочной и теменными костями. Чешуйчатый шов (*sutura squamosa*) расположен между височной, клиновидной и теменной костями. К плоским швам относятся остальные многочисленные швы между костями лицевого отдела черепа, которые обычно именуют по названию костей, между которыми они находятся.

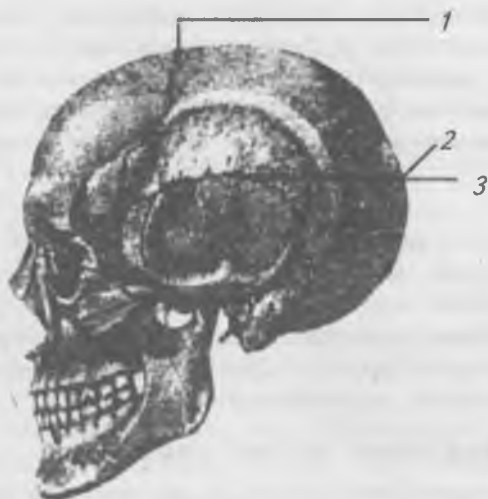

Рис. 34. Соединения костей черепа (вид сбоку):  
1 — венечный шов; 2 — лямбдовидный шов; 3 — шов между чешуей височной кости с теменной и большим крылом клиновидной кости; 4 — швы между костями лицевого черепа

На основании черепа имеются хрящевые соединения (синхондрозы), так как эти кости развиваются на основе хряща и являются вторичными.

Затылочная и клиновидная кости соединяются у молодых людей хрящевой тканью, а у взрослых — костной тканью. Кроме этого, синхондрозы имеются в щелях между пирамидой височной кости и затылочной костью, а также между пирамидой и клиновидной костью.

### **Височно-нижнечелюстной сустав**

В образовании *височно-нижнечелюстного сустава* (рис. 35) (*articulatio temporomandibularis*) участвуют: нижнечелюстная ямка височной кости и головка нижней челюсти. Это мышечковый, простой, комплексный и комбинированный сустав. Внутрисуставной хрящевой диск срастается с капсулой сустава и делит полость сустава на два отдела — верхний и нижний. Суставная капсула фиксируется по краям нижнечелюстной ямки и к шейке нижней челюсти. Суставной бугорок расположен в полости сустава. Капсулу сустава с латеральной стороны укрепляет боковая связка. Кроме того, для укрепления нижней челюсти имеют значение связки, идущие к челюсти от шиловидного отростка и от клиновидной кости.

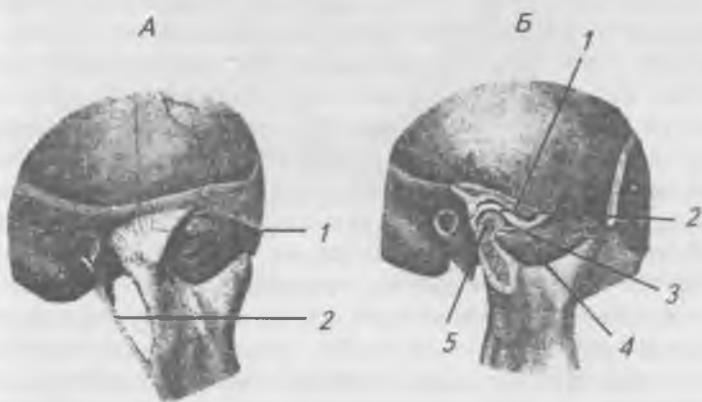


Рис. 35. Височно-нижнечелюстной сустав. А — не вскрытый: 1 — латеральная связка; 2 — шилонижнечелюстная связка.

Б — сагиттальный распил: 1 — верхний этаж суставной полости; 2 — суставной диск; 3 — нижний этаж суставной полости; 4 — головка нижней челюсти; 5 — клиновидно-нижнечелюстная связка

Основные движения в височно-нижнечелюстном суставе — опускание и поднятие нижней челюсти — происходят вокруг фронтальной оси. При этом суставной диск остается на месте, а головка движется в углублении хряща. Однако при сильном открывании рта головка нижней челюсти вместе с диском выходит на суставной бугорок. Кроме того, в этом суставе возможны: 1) смещения челюсти вперед и назад, 2) боковые движения вправо и влево и 3) круговые движения. При движении челюсти вперед головка движется вместе с диском и выдвигается на суставной бугорок.

### **Череп в целом**

*Наружное основание черепа* (*basis crānii extērna*) (рис. 36) простирается от верхней затылочной линии до резцов верхней челюсти, а в поперечном направлении — от альвеолярного края верхней челюсти и сосцевидного отростка одной стороны до таких же образований с другой стороны. Наружное основание черепа подразделяется на переднюю, среднюю и заднюю части. Передняя — представлена костным небом, образованным небными отростками верхних челюстей и двумя горизонтальными пластинками небных костей. В пределах неба располагаются: резцовый канал, большие и малые небные отверстия. По бокам от зубной дуги находится нижняя глазничная щель, ведущая в глазницу. Она ограничена верхней челюстью, большим крылом клиновидной кости и скуловой костью. Позади твердого неба крыловидные отростки клиновидной кости и задний край сошника ограничивают два отверстия — хоаны (*choānae*), ведущие из полости носа.

Средняя часть наружного основания черепа простирается до большого (затылочного) отверстия сзади и до подвисочного гребня каждой стороны. Между задним краем большого крыла клиновидной кости и передним краем пирамиды височной кости располагается щель, заполненная волокнистым хрящом, которая в медиальном направлении переходит в рваное отверстие (*forāmen lacērum*). Впереди клиновидно-каменистой щели расположены овальное и остистое отверстия. На нижней поверхности пирамиды височной кости открываются: мышечно-трубный

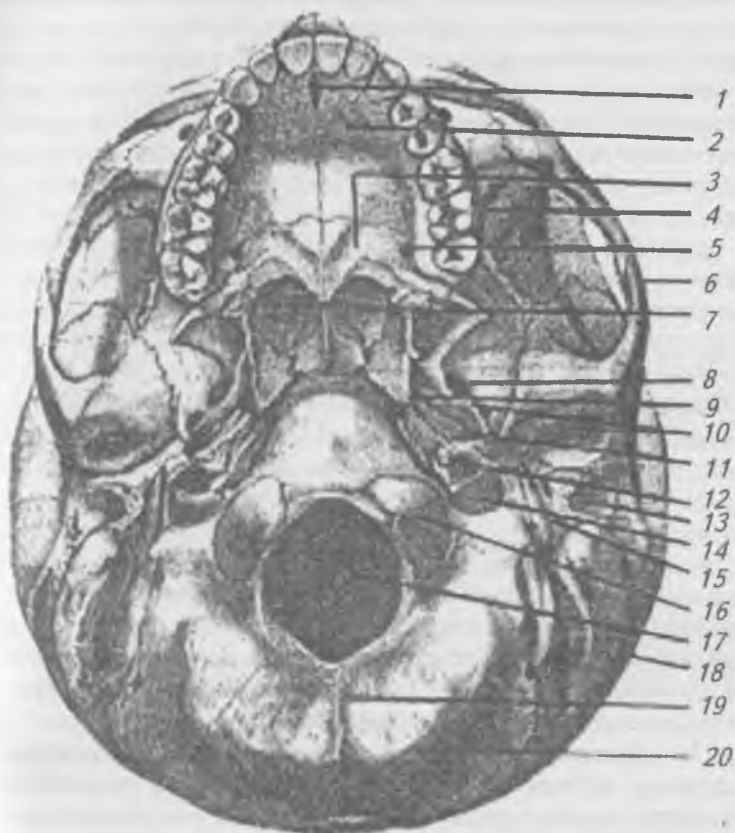


Рис. 36. Наружное основание черепа: 1 — резцовый канал; 2 — небный отросток верхней челюсти; 3 — горизонтальная пластинка небной кости; 4 — нижняя глазничная щель; 5 — большое небное отверстие; 6 — скуловая дуга; 7 — хана; 8 — овальное отверстие; 9 — рваное отверстие; 10 — остистое отверстие; 11 — мышечно-трубный канал; 12 — сонный канал; 13 — наружный слуховой проход; 14 — яремное отверстие; 15 — шиловидный отросток; 16 — затылочный мыщелок; 17 — большое (затылочное) отверстие; 18 — сосцевидный отросток; 19 — наружный затылочный гребень; 20 — нижняя выйная линия

канал, наружное отверстие сонного канала и яремное отверстие. Между шиловидным и сосцевидным отростками височной кости открывается шило-сосцевидное отверстие. С латеральной стороны к пирамиде височной кости прилежит барабанная часть, которая ограничивает наружное слуховое отверстие. Впереди слухового отверстия на чешуе височной кости располагается нижнечелюстная ямка, ограниченная спереди суставным бугорком.

Задняя часть образована затылочной и височной костями. В центре ее расположено большое (затылочное) отверстие, по бокам которого — затылочные мыщелки. В основании каждого мыщелка проходит канал подъязычного нерва, а у заднего края мыщелка располагается мыщелковая ямка с непостоянным мыщелковым каналом. Впереди большого отверстия на основании затылочной кости расположен глоточный бугорок. Заднемедиальный край сосцевидного отростка ограничен сосцевидной вырезкой и бороздой затылочной артерии.

*Внутреннее основание черепа* (рис. 37) имеет вогнутую поверхность, которая делится на три черепные ямки: переднюю, среднюю и заднюю. Границей передней и средней черепных ямок являются задние края малых крыльев клиновидной кости, а границей средней и задней ямок служат верхние края пирамид височных костей.

*Передняя черепная ямка* образована глазничными пластинками лобной кости, продырявленной пластинкой решетчатой кости и верхней поверхностью малых крыльев клиновидной кости. Через отверстия продырявленной пластинки передняя черепная ямка сообщается с носовой полостью.

*Средняя черепная ямка* образована клиновидной и височными костями и состоит из центральной и двух боковых частей. Центральная часть образована турецким седлом, на дне которого расположена ямка гипофиза, клепреди от которой располагается бугорок седла, на котором находится борозда перекреста зрительных нервов, продолжающаяся в зрительный канал. На боковой поверхности тела клиновидной кости проходит сонная борозда, в которую в области рваного отверстия открывается внутреннее отверстие сонного канала. Кроме круглого, овального и

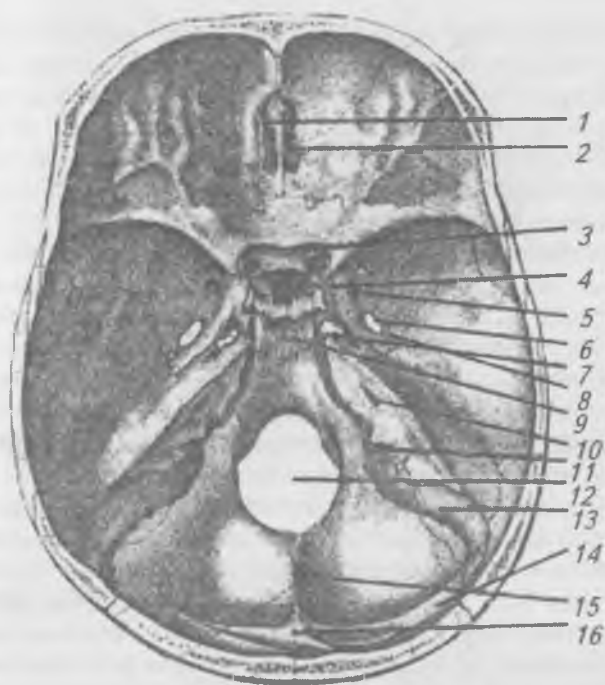


Рис. 37. Внутреннее основание черепа: 1 — петушиный гребень; 2 — решетчатая пластинка; 3 — зрительный канал; 4 — турецкое седло; 5 — круглое отверстие; 6 — овальное отверстие; 7 — рваное отверстие; 8 — остистое отверстие; 9 — скат; 10 — внутренний слуховой проход; 11 — яремное отверстие; 12 — большое (затылочное) отверстие; 13 — борозда сигмовидной пазухи; 14 — борозда поперечной пазухи; 15 — внутренний затылочный гребень; 16 — внутренний затылочный выступ (бугор)

остистого отверстий, в боковых частях расположена еще и верхняя глазничная щель (*fissura orbitalis superior*).

**Задняя черепная ямка** образована затылочной костью, телом клиновидной кости и задней поверхностью пирамиды височной кости. В центре задней черепной ямки располагается большое (затылочное) отверстие, клпереди

от которого располагается скат (*clivus*), образованный сросшимися телом клиновидной и основанием затылочной костей. Задни от большого отверстия на чешуе затылочной кости располагается крестообразное возвышение. В заднюю черепную ямку с каждой стороны открываются: внутренние слуховые отверстия, предчелюстные отверстия и каналы подъязычных нервов.

К топографическим образованиям черепа относятся: височная, подвисочная, крылонебная ямки, глазница, полость носа и ротовая полость. Височная ямка (*fossa temporalis*) ограничена сверху височной линией лобной и височной костей, внизу — подвисочным гребнем большого крыла клиновидной кости, спереди — скуловой костью и верхней челюстью, латерально-скуловой дугой. Височная ямка заполнена височной мышцей.

**Подвисочная ямка** (*fossa infratemporalis*) отделяется от височной ямки подвисочным гребнем и образована нижней поверхностью большого крыла клиновидной кости и чешуей височной кости. В нее открываются овальное и остистое отверстия. В медиальном направлении она переходит в крылонебную ямку и через нижнюю глазничную щель сообщается с глазницей.

**Крылонебная ямка** (*fossa pterygopalatina*) (рис. 38) представляет собой узкую щель, ограниченную: сверху — нижней поверхностью клиновидной кости; спереди — верхнечелюстным бугром; сзади — передней поверхностью крыловидного отростка клиновидной кости; медиально — вертикальной пластинкой небной кости; латеральная стенка отсутствует. В крылонебную ямку ведут: 1) большой небный канал — в ротовую полость; 2) круглое отверстие — в среднюю черепную ямку; 3) крыловидный канал — в область рваного отверстия; 4) нижняя глазничная щель — в глазницу; 5) клиновидно-небное отверстие — в носовую полость.

**Глазница** (*orbíta*) (рис. 39) представляет собой полость, имеющую форму пирамиды, основание которой обращено вперед, а вершина — назад и медиально. Основание или вход в глазницу имеет четырехугольное очертание и ограничено: сверху — надглазничным краем лобной кости, снизу — ниже-глазничным краем верхней челюсти и

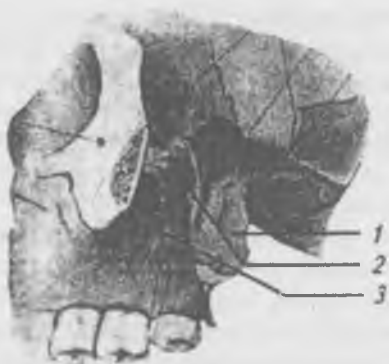


Рис. 38. Крыловидно-небная ямка. Скуловая дуга удалена.

1 — крыловидный отросток; 2 — крылонебная ямка;

3 — верхнечелюстной бугор

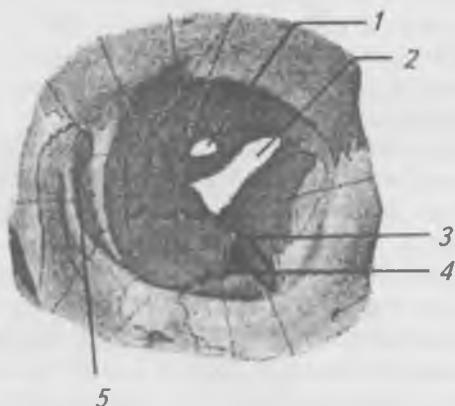


Рис. 39. Глазница, вид спереди: 1 — зрительный канал;  
2 — верхняя глазничная щель; 3 — нижняя глазничная щель;  
4 — подглазничная борозда; 5 — ямка слезного мешка

скуловой кости, медиально — лобным отростком скуловой кости. В глазнице выделяют четыре стенки: верхнюю, нижнюю, медиальную и латеральную. Верхняя стенка образована лобной костью и малыми крыльями клино-



видной кости, нижняя — скуловой костью и нижней челюстью, медиальная — лобным отростком верхней челюсти, слезной костью, глазничной пластинкой решетчатой кости и телом клиновидной кости, латеральная — скуловой костью и большим крылом клиновидной кости. В верхне-латеральном углу глазницы располагается ямка слезной железы, а в нижне-медиальном углу — ямка слезного мешка, от которой вниз отходит носослезный канал, ведущий в нижний носовой ход. Глазница сообщается: 1) с полостью черепа через зрительный канал и верхнюю глазничную щель, 2) с крылонебной и подвисочной ямками — через нижнюю глазничную щель, 3) с носовой полостью через носослезный канал, 4) с клыковой ямкой через нижнеглазничный канал.

**Полость носа** (*cavum nasi*). Носовая полость открывается наружу грушевидным отверстием. Она имеет вид широкой щели, разделенной продольной перегородкой на две половины. В каждой половине носовой полости выделяют пять стенок: верхнюю, нижнюю, латеральную, медиальную и заднюю. Верхняя стенка образована лобной костью, продырявленной пластинкой решетчатой кости и малым крылом клиновидной кости. Нижней стенкой является костное небо, образованное небными отростками верхних челюстей и горизонтальными пластинками небных костей. Латеральная стенка образована носовой костью, носовой поверхностью лобного отростка и тела верхней челюсти, слезной костью, лабиринтом решетчатой кости, нижней носовой раковиной, перпендикулярной пластинкой небной кости и медиальной пластинкой крыловидного отростка клиновидной кости. Медиальная стенка образована перегородкой носа, в состав которой входят: перпендикулярная пластинка решетчатой кости — спереди и сошник — сзади. Задняя стенка имеется только в верхнем отделе и образована телом клиновидной кости.

На латеральной стенке полости носа (рис. 40) расположены три носовых раковины (верхняя, средняя и нижняя). Верхняя и средняя носовые раковины относятся к решетчатой кости, а нижняя является самостоятельной костью. Носовые раковины ограничивают три носовых

хода: 1) верхний — между верхней и средней раковинами, 2) средний — между средней и нижней раковинами и 5) нижний — под нижней носовой раковиной. В костях, расположенных в окружности полости носа, имеются воздухоносные пазухи, которые облегчают вес костей, являются резонаторами звука, способствуют более длительному ощущению запахов, участвуют в согревании поступающего в носовую полость воздуха и в терморегуляции глазных яблок и головного мозга. В верхний носовой ход открываются задние ячейки решетчатой кости, пазуха клиновидной кости и крылонебное отверстие.

В средний носовой ход открываются передние и средние ячейки решетчатой кости, лобная пазуха — посредством воронки и пузырька и верхнечелюстная (Гайморова) пазуха.

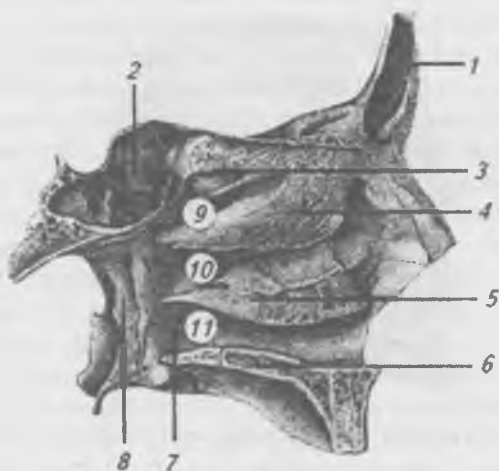


Рис. 40. Полость носа. Латеральная стенка: 1 — лобная пазуха; 2 — пазуха клиновидной кости; 3 — верхняя носовая раковина; 4 — средняя носовая раковина; 5 — нижняя носовая раковина; 6 — небный отросток верхней челюсти; 7 — перпендикулярная пластинка небной кости; 8 — крыловидный отросток; 9 — верхний носовой ход; 10 — средний носовой ход; 11 — нижний носовой ход

В нижний носовой ход открывается носослезный канал, по которому слеза стекает в носовую полость. Носовая полость сообщается с наружным основанием черепа посредством хоан (chqanae).

*Полость рта* (cavitas oris) на черепе не имеет нижней стенки. Верхняя стенка образована твердым небом, а передняя и боковые — альвеолярными отростками челюстей и зубами.

Во время жевания кости лицевого скелета испытывают значительное давление, создаваемое сокращением жевательных мышц. Это давление при помощи зубных дуг передается с нижней челюсти на верхнюю, а оттуда — на основание черепа, кости которого являются опорными конструкциями (контрфорсами), укрепляющими лицевой скелет и значительно ослабляющие механические толчки при жевательных движениях нижней челюсти (рис. 41).

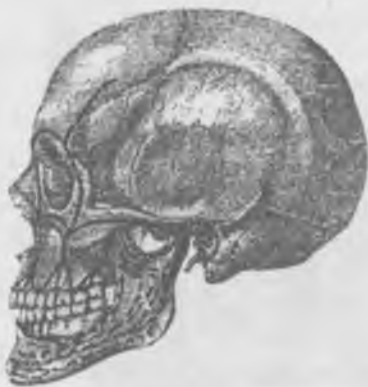

Рис. 41. Лицевые контрфорсы, вид сбоку на черепе

На верхней челюсти различают следующие контрфорсы: лобно-носовой, альвеолярно-скуловой, крыло-небный и небный.

Лобно-носовой контрфорс внизу упирается на утолщенные луночковые возвышения клыка, вверху он передает напряжение усиленной пластинке лобного отростка верхней челюсти, носовой части лобной кости и надбровным дугам.

Альвеолярно-скуловой контрфорс воспринимает давление от второго малого и двух больших коренных зубов и передает напряжение по скуло-альвеолярному гребню скуловой кости, которая перераспределяет давление вдоль наружного края глазницы телу скуловой кости, скуловому отростку лобной кости и по скуловой дуге на височную кость. Это наиболее выраженный контрфорс, он уравнивает силу, развиваемую коренными зубами в направлении снизу вверх, спереди назад и снаружи кнутри.

Крыло-небный контрфорс воспринимает силы давления с луночкового возвышения третьего большого коренного зуба и бугра верхней челюсти, передает напряжение крыловидному отростку клиновидной кости и перпендикулярной пластинке небной кости. Крыло-небный контрфорс уравнивает силу, развиваемую последними малярами в направлении снизу вверх и сзади кпереди.

Небный контрфорс воспринимает и уравнивает силу, развиваемую при жевании в поперечном направлении. Он образован небными отростками верхних челюстей и горизонтальными пластинками небных костей, соединяющими правую и левую зубные дуги.

На нижней челюсти различают: альвеолярный и восходящий контрфорсы. Альвеолярный направляется вверх к зубным альвеолам, а восходящий — по ветви нижней челюсти поднимается к ее шейке и головке. Жевательное давление по ним передается на нижнечелюстную ямку чешуи височной кости.

Направление костных балок (траекторий) губчатого вещества нижней челюсти зависит от развития тяги и давления в ней. На нижней челюсти выделяют следующие траектории: 1) от основания тела нижней челюсти к венечному и суставному отросткам; 2) от подбородочного бугорка одной стороны к аналогичному бугорку противоположной стороны; 3) от угла нижней челюсти к вершине венечного отростка по заднему краю ее ветви; 4) от венечного отростка по краю вырезки к головке суставного отростка; 5) по заднему краю ветви к ее головке. Наличие отверстий, щелей в черепе определяют направления переломов.

## Возрастные особенности черепа

Череп новорожденного отличается преобладанием мозгового черепа над лицевым в 8 раз. Кроме того в тех местах мозгового черепа, где сходятся 3–4 кости (по всем углам теменных костей) перепончатые участки достигают значительной величины, мягкие на ощупь и называются родничками (*fonticuli*). Различают два непарных и два парных родничка (рис. 42). 1) передний (*fonticulus anterior*) — самый большой, находится между половинами лобной кости и теменными костями, 2) задний (*fonticulus posterior*) — расположен между теменными и затылочной костями, 3) клиновидный (*fonticulus sphenoidalis*) — образуется на боковых поверхностях черепа у места соединения лобной, теменной, височной и большого крыла клиновидной костей, 4) сосцевидный (*fonticulus mastoideus*) — располагается на боковой поверхности черепа в местах соединения теменной, височной и затылочной костей. Два последних родничка парные. Клиновидные, сосцевидные и задний роднички зарастают на 2–3-ем месяце жизни ребенка. Передний родничок зарастает на 2-м году жизни.

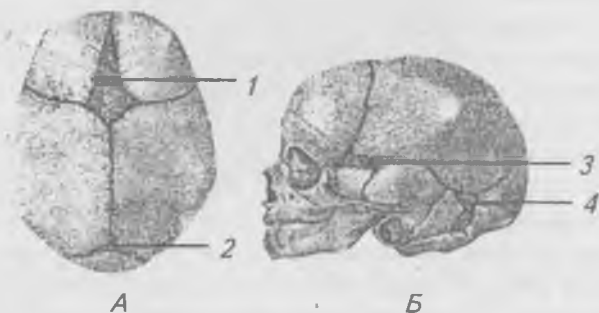

Рис. 42. Череп новорожденного. А — вид сверху; Б — вид сбоку; 1 — передний (лобный) родничок; 2 — задний (затылочный) родничок; 3 — клиновидный родничок; 4 — сосцевидный родничок

Пневматизация костей развивается постепенно. В конце 1-го года жизни начинают формироваться: лобная пазуха, ячейки лабиринта решетчатой кости и верхнечелюст-

ная пазуха. Пазуха клиновидной кости начинает формироваться с 3–4-летнего возраста.

На 2–3 году жизни ребенка между костями черепа образуются швы с зубчатыми краями. В 2 года отмечается сращение обеих половин нижней челюсти, лобной кости и частей затылочной кости. В 18–20 лет заканчивается рост черепа в результате синостозирования тела затылочной и клиновидной костей. В старости кости черепа истончаются, швы облитерируются (зарастают), зубы выпадают, альвеолярные отростки челюстей атрофируются.

В черепе отмечаются индивидуальные особенности, которые выражаются степенью развития надбровных дуг, бугров, шероховатых линий, размером и формой черепа.

Половые различия черепа у человека менее выражены. Кости мужского черепа несколько толще, бугры и шероховатости выражены лучше, объем мозгового черепа у мужчин равняется  $1450 \text{ см}^3$ , у женщин —  $1300 \text{ см}^3$ , что соответствует меньшим размерам женского тела.

### **Аномалии черепа**

Ввиду того что число точек окостенения в черепе превышает число костей образуются дополнительные вставочные шовные и родничковые кости. Верхняя половина чешуи затылочной кости может отделяться швом от нижней в виде самостоятельной кости (кость Инков). На чешуе лобной кости у 5% взрослых людей имеется лобный или метопический шов, а также разделенная скуловая кость, несращение небных отростков верхнечелюстных костей, что приводит к развитию дефекта твердого неба, так называемой «волчьей пасти». В медицинской практике заслуживают внимание колебания толщины костей черепа и варианты расположения и форм придаточных пазух носа. К порокам развития черепа также относятся: башенный череп (акроцефалия), широкоголовость (брахицефалия), водянка головного мозга врожденная (гидроцефалия), длинноголовость (долихоцефалия), преждевременное заращение швов и остановка роста черепа (краниостеноз), большеголовость (макроцефалия), непропорционально малая голова (микроцефалия) и мозговые грыжи передние и задние.

## Скелет и соединения конечностей

Скелет верхней конечности (рис. 43) делится на два отдела: 1) плечевой пояс (*cíngulum mēmbri superiōris*) и 2) скелет свободной конечности (*skēleton mēmbri superiōris liberi*). К плечевому поясу относится ключица (*clavícula*) и лопатка (*scápula*). Поясом эти кости называются потому, что, охватывая грудную клетку, они фиксируют верхнюю конечность к туловищу. Свободная верхняя конечность делится на три отдела: 1) плечо (*bráchium*), 2) предплечье (*antebráchium*) и 3) кисть (*mānus*).

**Лопатка** (*scapula*) (рис. 44 а, б) парная кость треугольной формы. Передняя или реберная поверхность, прилегающая к грудной клетке между 2 и 8 ребрами, в середине углублена в виде подлопаточной ямки. Задняя поверхность выпуклая и разделена посредством гребня на две ямки — надостную и подостную. Гребень лопатки в латеральном направлении оканчивается плечевым отростком (*acromion*), на переднем конце которого находится суставная поверхность для сочленения с ключицей. В лопатке выделяют: верхний, латеральный и нижний углы и верхний, медиальный и латеральный края. Латеральный угол лопатки утолщен и образует суставную впадину (*cávitās glenoidális*), которая сочленяется с плечевой костью. В области верхнего края располагается хорошо выраженная вырезка лопатки, рядом с которой имеется сильно выступающий изогнутый клювовидный отросток (*procēssus coracoídeus*).

**Ключица** (*clavícula*) (рис. 45 а, б) — изогнутая в виде буквы S кость, расположенная между грудиной и плечевым отростком лопатки. В ней различают два конца: 1) грудинный и 2) акромиальный. Грудинный конец утолщен и имеет большую суставную поверхность для сочленения с грудиной. Акромиальный конец сплюснен, на нем имеется небольшая суставная поверхность для сочленения с акромиальным отростком лопатки. Верхняя поверхность ключицы гладкая, а нижняя — шероховатая.

**Плечевая кость** (*humerus*) (рис. 46 а, б) образует плечо и относится к длинным трубчатым костям. В ней различают тело или диафиз, верхний (проксимальный) и

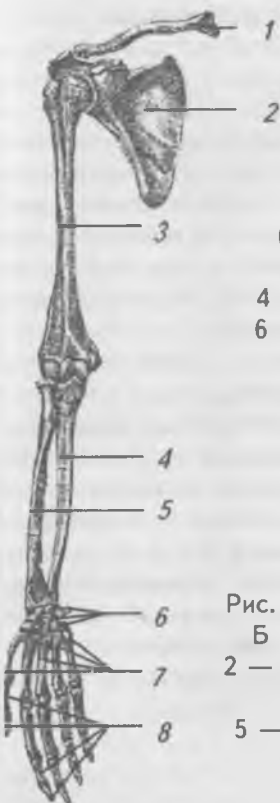

Рис. 43. Скелет верхней конечности (правой), вид спереди: 1 — ключица; 2 — лопатка; 3 — плечевая кость; 4 — локтевая кость; 5 — лучевая кость; 6 — кости запястья; 7 — пястные кости; 8 — фаланги пальцев

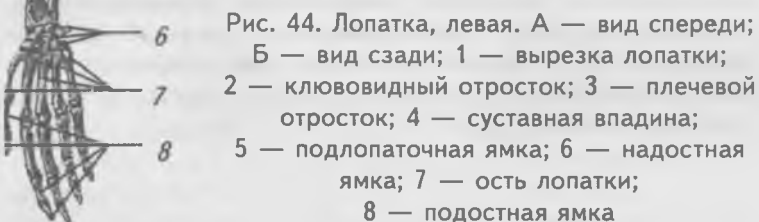
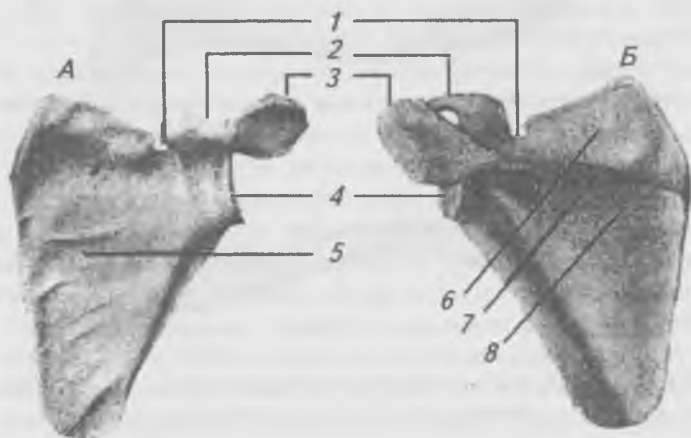


Рис. 44. Лопатка, левая. А — вид спереди; Б — вид сзади; 1 — вырезка лопатки; 2 — клювовидный отросток; 3 — плечевой отросток; 4 — суставная впадина; 5 — подлопаточная ямка; 6 — надостная ямка; 7 — ость лопатки; 8 — подостная ямка





нижний (дистальный) эпифизы. На латеральной поверхности тела плечевой кости располагается дельтовидная бугристость, а на задней — борозда лучевого нерва. Проксимальный эпифиз образует утолщение в виде головки (*caput humeri*), на которой имеется суставная поверхность для сочленения с лопаткой. Суставная поверхность отделена от тела косой бороздой — анатомической шейкой. Ниже головки на теле плечевой кости имеется суженное место, где часто бывают переломы кости, которое поэтому называют хирургической шейкой. На проксимальном конце располагаются хорошо выраженные большой и малый бугорки, от которых вниз спускаются гребни: 1) гребень большого бугорка и 2) гребень малого бугорка, между которыми расположена межбугорковая бороздка.

На дистальном эпифизе располагается блок и головка мыщелка плечевой кости. Эти суставные поверхности сочленяются с костями предплечья. Выше суставных поверхностей располагаются медиальный и латеральный надмыщелки. На задней поверхности медиального надмыщелка проходит борозда локтевого нерва. На передней поверхности дистального эпифиза располагаются венечная и лучевая ямки, а на его задней поверхности — ямка локтевого отростка.

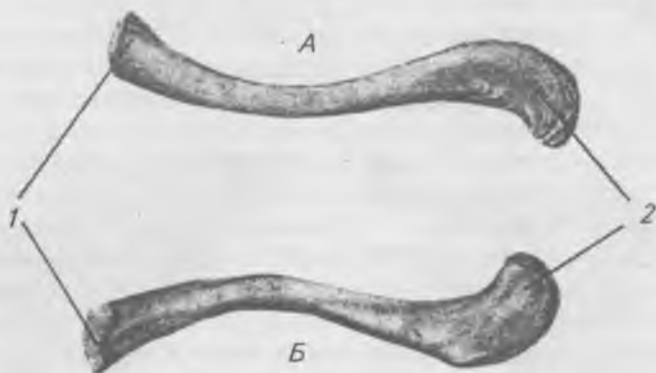

Рис. 45. Ключица, левая: а — вид сверху; б — вид снизу;  
1 — плечевой конец; 2 — грудинный конец

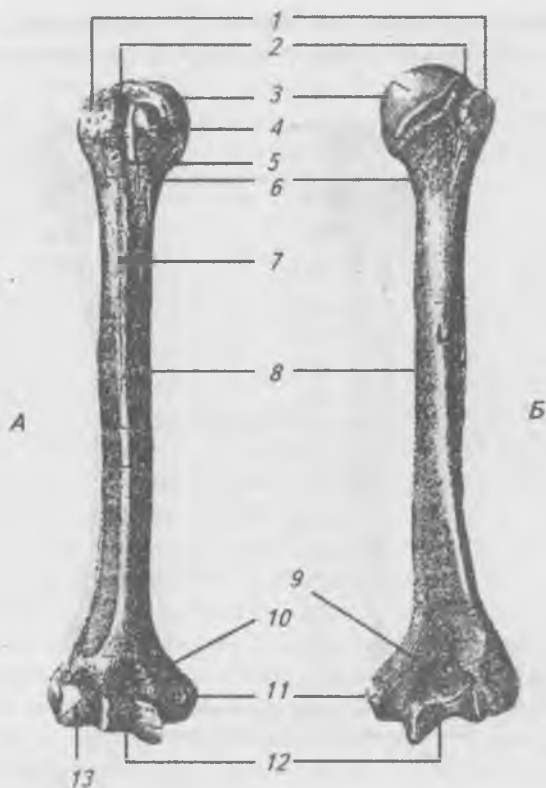


Рис. 46. Плечевая кость, правая: а — вид спереди; б — вид сзади; 1 — большой бугорок; 2 — анатомическая шейка; 3 — головка плечевой кости; 4 — малый бугорок; 5 — межбугорковая борозда; 6 — хирургическая шейка; 7 — дельтовидная бугристость; 8 — тело плечевой кости; 9 — ямка локтевого отростка; 10 — венечная ямка; 11 — медиальный надмыщелок; 12 — блок плечевой кости; 13 — головка плечевой кости

Скелет предплечья образуют две кости — локтевая и лучевая (рис. 47 а, б). Обе являются длинными трубчатыми костями и, следовательно, имеют по два эпифиза (проксимальные и дистальные) и диафизы. Локтевая кость

находится со стороны мизинца (т. е. медиально), а лучевая — со стороны большого пальца (т. е. латерально).

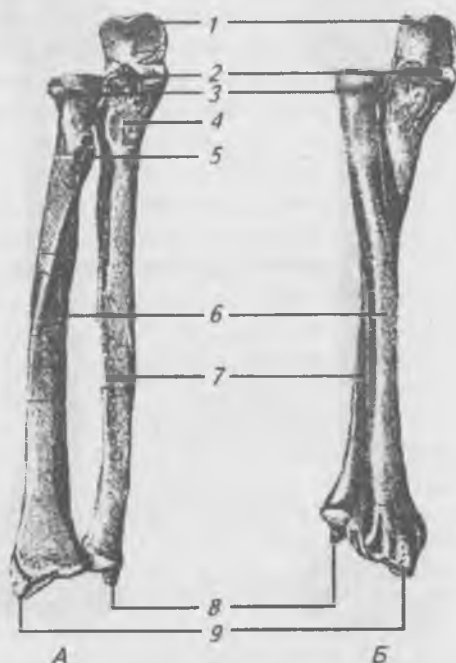


Рис. 47. Локтевая и лучевая кость, правые: а — вид спереди; б — в положении проекции; 1 — локтевой отросток; 2 — венечный отросток; 3 — головка лучевой кости; 4 — бугристость локтевой кости; 5 — бугристость лучевой кости; 6 — тело лучевой кости; 7 — тело локтевой кости; 8 — шиловидный отросток локтевой кости; 9 — шиловидный отросток лучевой кости

**Локтевая кость** (*ulna*) (рис. 47) на проксимальном эпифизе образует утолщение, на котором выступают локтевой (*olecranon*) сзади и венечный (*processes coronoideus*) спереди. Между этими отростками располагается блоковидная вырезка, которая сочленяется с блоком плечевой кости. На лучевой стороне венечного отростка располага-

ется небольшая лучевая вырезка, которая служит для соединения с головкой лучевой кости. Ниже венечного отростка, спереди, имеется бугристость локтевой кости, к которой прикрепляется сухожилие плечевой мышцы. На диафизе локтевой кости располагается острый межкостный край, обращенный латерально к лучевой кости, к которому прикрепляется межкостная мембрана, соединяющая локтевую и лучевую кости. На дистальном эпифизе располагается головка локтевой кости, на которой имеется суставная окружность для сочленения с лучевой костью и хорошо выраженный шиловидный отросток.

**Лучевая кость** (*radius*) (рис. 47) на проксимальном эпифизе имеет головку, на которой располагаются две суставные поверхности: 1) сверху — вогнутая поверхность для соединения с головкой мыщелка плечевой кости и 2) по краю головки — суставная окружность для соединения с лучевой вырезкой локтевой кости. На диафизе лучевой кости располагается межкостный край, обращенный медиально, к которому прикрепляется межкостная мембрана. На дистальном эпифизе лучевой кости образуется утолщение, которое заканчивается хорошо выраженным шиловидным отростком. На нижней поверхности дистального конца лучевой кости имеется запястная суставная поверхность для сочленения с костями запястья и локтевая вырезка, которая сочленяется с суставной поверхностью головки локтевой кости. Кисть (*manus*) (рис. 48) состоит из трех отделов: 1) запястье (*carpus*), 2) пясть (*metacarpus*) и 3) пальцы (*digiti*). Запястье состоит из восьми небольших губчатых костей, которые расположены в два ряда — проксимальный и дистальный. В проксимальном ряду, считая от большого пальца, располагаются: ладьевидная, полулунная, трехгранная и гороховидная кости. В дистальном ряду, считая также от большого пальца, располагаются: многоугольная, трапецевидная, головчатая и крючковидная кости. Пясть состоит из пяти трубчатых костей, на каждой из которых выделяют: основание, тело и головку. Каждый палец (кроме большого) состоит из трех трубчатых костей, называемых фалангами (*phalanges*). Различают проксимальную, среднюю

и дистальную фаланги. Большой палец имеет только две фаланги — проксимальную и дистальную.

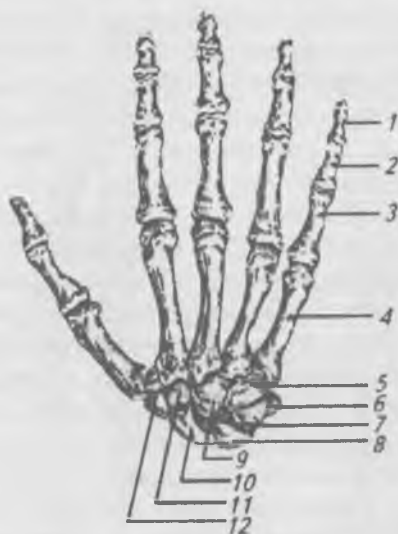


Рис. 48. Кости кисти (правой), тыльная поверхность:

- 1 — дистальная фаланга; 2 — средняя фаланга;
- 3 — проксимальная фаланга; 4 — I—V пьстные кости;
- 5 — крючковатая кость; 6 — гороховидная кость;
- 7 — трехгранная кость; 8 — полулунная кость;
- 9 — головчатая кость; 10 — ладьевидная кость;
- 11 — трапецевидная кость; 12 — кость-трапеция

### **Соединения костей плечевого пояса**

Между грудиной и ключицей образуется *грудино-ключичный сустав* (*articulatio sternoclavicularis*) (рис. 49). В образовании сустава участвуют ключичная вырезка грудины и грудинная суставная поверхность ключицы. Суставная полость разделена на два отдела при помощи хрящевого диска.

По форме грудино-ключичный сустав приближается к седловидному, однако благодаря наличию суставного диска движения в нем возможны по трем осям: 1) вокруг

вертикальной оси — движения вперед и назад, 2) вокруг сагиттальной оси — вверх и вниз, 3) вокруг фронтальной оси — вращение ключицы вместе с плечевым поясом. Возможны и круговые движения. Грудино-ключичный сустав укрепляется передней и задней грудино-ключичными и межключичными связками.

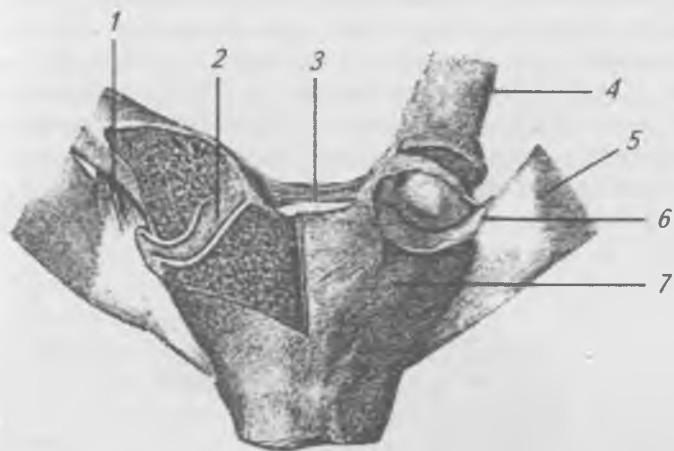


Рис. 49. Грудино-ключичный сустав, вид спереди:

- 1 — реберно-ключичная связка; 2 — суставной диск;  
3 — межключичная связка; 4 — ключица; 5 — первое ребро;  
6 — передняя грудино-ключичная связка (перерезана);  
7 — рукоятка грудины

**Акромиально-ключичный сустав** (*articulatio acromioclavicularis*) образован суставной поверхностью акромиального конца ключицы и суставной поверхностью акромиального отростка лопатки. По форме сустав плоский, малоподвижный, подкрепляется клювовидно-ключичной связкой.

К собственным связкам лопатки относится верхняя и нижняя поперечные связки лопатки и клювовидно-акромиальная связка, которая расположена над плечевым суставом и вместе с отростками лопатки образует свод плеча.

## Соединение костей свободной верхней конечности

**Плечевой сустав** (*articulatio hūmeri*) (рис. 50) образован суставной впадиной лопатки и головкой плечевой кости. Суставную впадину лопатки увеличивает хрящевая губа, однако, несмотря на разницу в величине суставных поверхностей лопатки и плечевой кости, обуславливает большую подвижность в нем. Плечевой сустав — шаровидный, движения в нем осуществляются вокруг трех осей: вокруг фронтальной — сгибание и разгибание, вокруг сагиттальной — отведение и приведение, вокруг вертикальной — вращение. Кроме того, возможны обширные круговые движения.

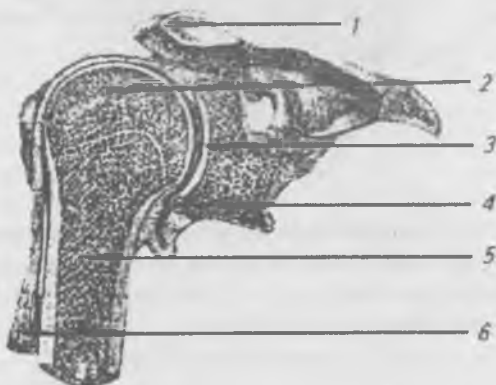


Рис. 50. Плечевой сустав, вид спереди. Фронтальный распил.  
1 — акромион; 2 — головка плечевой кости; 3 — суставная впадина; 4 — суставная капсула; 5 — плечевая кость; 6 — сухожилие длинной головки двуглавой мышцы плеча

Прикрепление капсулы плечевого сустава имеет практическое значение. На лопатке капсула прикрепляется к костному краю суставной впадины, а на плечевой кости — к анатомической шейке. При переломах плечевой кости в области хирургической шейки место перелома находится вне полости сустава. Капсула сустава укрепляет-

ся только одной клювовидно-плечевой связкой, идущей от клювовидного отростка и вплетающейся в капсулу сустава. Через полость плечевого сустава проходит сухожилие длинной головки двуглавой мышцы плеча, которое прободает и ложится в межбугорковую бороздку плечевой кости.

Капсула любого сустава состоит из двух слоев: 1) наружного фиброзного и 2) внутреннего синовиального. В плечевом суставе фиброзный слой капсулы в некоторых местах истончается и синовиальная оболочка выпячивается наружу. Практически важны следующие выпячивания: 1) межбугорковое синовиальное влагалище — по ходу сухожилия двуглавой мышцы, 2) подсухожильная сумка подлопаточной мышцы. При воспалении сустава в этих местах капсула наименее противостоит давлению со стороны скопившейся в полости сустава жидкости и здесь может быть прорыв гноя в соседние области.

**Локтевой сустав** (*art. cubiti*) (рис. 51) образован плечевой, локтевой и лучевой костями. Следовательно, он является сложным. Соединяясь между собой, эти кости образуют три сустава, которые окружены общей капсулой: 1) плече-локтевой, 2) плече-лучевой и 3) проксимальный луче-локтевой.

Плече-локтевой сустав (*art. humeroulnaris*) образован блоком плечевой кости и блоковидной вырезкой локтевой кости. Этот сустав является блоковидным, с одной фронтальной осью движения, вокруг которой происходит сгибание и разгибание предплечья. Направляющая бороздка блока плечевой кости идет косо, поэтому такую разновидность блоковидного сустава называют винтообразным.

Плече-лучевой сустав (*art. humeroradialis*) образован головкой мыщелка плечевой кости и ямкой на головке лучевой кости. По форме этот сустав является шаровидным, однако вследствие соединения лучевой и локтевой костей он допускает движения только по двум осям: 1) по фронтальной — сгибание и разгибание и 2) вокруг вертикальной — вращение.

Проксимальный луче-локтевой сустав (*art. radioulnaris proximalis*) образован: суставной окружностью лучевой



кости и лучевой вырезкой локтевой кости. Этот сустав по форме является типичным цилиндрическим, в нем возможны движения только вокруг вертикальной оси — вращение.

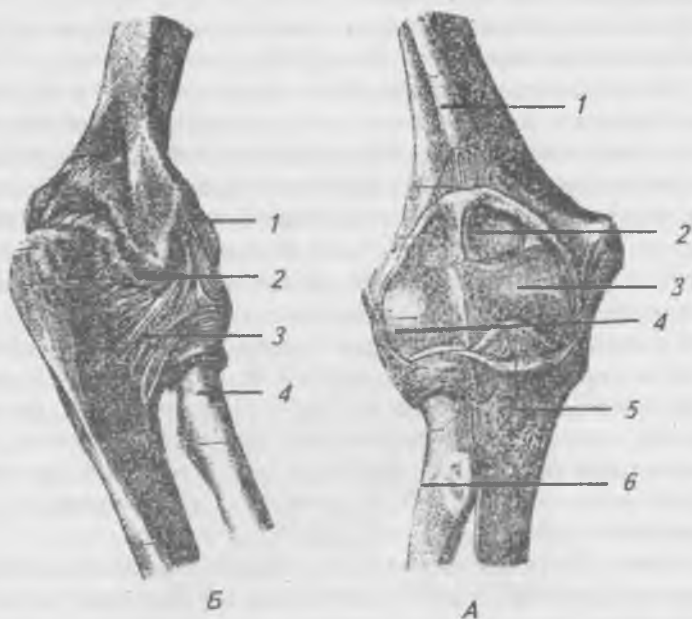


Рис. 51. Локтевой сустав. А — вид спереди: 1 — плечевая кость; 2 — венечная ямка; 3 — блок плечевой кости; 4 — головка плечевой кости; 5 — венечный отросток; 6 — бугристость лучевой кости. Б — вид сзади: 1 — лучевая окольная связка; 2 — локтевой отросток; 3 — кольцевая связка лучевой кости; 4 — лучевая кость

В локтевом суставе в целом возможны: 1) сгибание и разгибание вокруг фронтальной оси и 2) вращение внутрь и наружу вокруг вертикальной оси. В пределах верхней конечности вращение предплечья вовнутрь обозначают термином пронация (*pronatio*), а вращение наружу — супинация (*supinatio*). При этих вращениях движется лучевая кость. В положении супинации ладони обращены впе-

ред, а обе кости предплечья располагаются параллельно друг другу. При пронации ладони обращены назад и лучевая кость перекрещивает локтевую.

Связки, укрепляющие локтевой сустав, следующие: локтевая околная связка, лучевая околная связка и кольцевая связка лучевой кости. Между костями предплечья натянута широкая соединительнотканная перепонка — межкостная мембрана предплечья.

Дистальный луче-локтевой сустав (*art. radioulnaris distalis*) образован суставной окружностью локтевой кости и локтевой вырезкой лучевой кости. Сустав отделен от полости лучезапястного сустава хрящевым суставным диском, имеющим треугольную форму. Дистальный луче-локтевой сустав является цилиндрическим и функционирует вместе с проксимальным луче-локтевым суставом, они оба образуют комбинированный сустав.

Кисть соединяется только с лучевой костью при помощи луче-запястного сустава. Локтевая кость отделяется от костей запястья суставным диском. **Луче-запястный сустав** (*art. radiocárpea*) (рис. 52) образован запястной суставной поверхностью лучевой кости, дополняемой в медиальном направлении суставным диском треугольной формы и суставными поверхностями ладьевидной, полулунной и трехгранной костей. Луче-запястный сустав является эллипсоидным с двумя осями движения: 1) фронтальной, вокруг которой совершается сгибание и разгибание кисти и 2) сагиттальной, вокруг которой происходит приведение и отведение кисти. Кроме того, возможны круговые движения. Связки укрепляют луче-запястный сустав с четырех сторон. К ним относятся: 1) тыльная луче-запястная, 2) ладонная луче-запястная, 3) локтевая околная связка запястья и 4) лучевая околная связка запястья. Между проксимальным и дистальным рядами костей запястья находится среднезапястный сустав. Суставная полость этого сустава имеет несколько отделов, которые в виде щелей вдаются между костями запястья, образуя межпястные суставы. Среднезапястный сустав функционирует совместно с луче-запястным, образуя с ним единое целое — сустав кисти. Связочный аппарат запястья развит хорошо и представлен тыльными,

ладонными и межкостными межзапястными связками. На ладонной поверхности запястья располагается мощная связка, перекидываемая в виде мостика над костями запястья. Это поперечная связка запястья или удерживатель сухожилий сгибателей (*retinaculum flexorum*). Под связкой образуется запястный канал, в котором проходят сухожилия мышц.

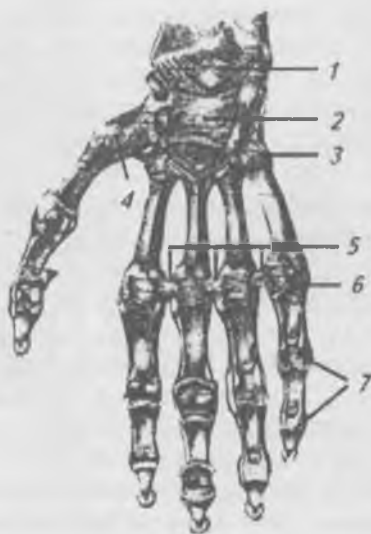


Рис. 52. Суставы и связки кисти, вид спереди:

- 1 — лучезапястный сустав; 2 — удерживатель сгибателей;
- 3 — запястно-пястные суставы; 4 — запястно-пястный сустав большого пальца; 5 — глубокие поперечные пястные связки;
- 6 — пястно-фаланговые суставы;
- 7 — межфаланговые суставы

Кости запястья и пястья соединяются посредством **запястно-пястных суставов** (рис. 52). Все суставы (за исключением запястно-пястного сустава большого пальца) представляют собой плоские, малоподвижные сочленения, которые укреплены тыльными и ладонными запястно-пястными связками. Полости этих суставов сообщаются между собой. **Запястно-пястный сустав большого паль-**

ца обособлен от других суставов и образован седловидными сочленяющимися поверхностями: 1) многоугольной кости и 2) I пястной кости. Движения в нем возможны по двум осям: 1) вокруг фронтальной оси — сгибание и разгибание, 2) вокруг сагиттальной оси — отведение и приведение. В связи с тем что фронтальная ось идет не совсем поперечно, при сгибании большой палец смещается в сторону ладони, противопоставляясь всем пальцам — это движение называют оппозицией (*oppositio*). Обратное движение называют репозицией (*repositio*). Наличие большой подвижности в запястно-пястном суставе большого пальца является характерной особенностью человеческой кисти, развившейся в связи с трудовой деятельностью.

**Пястно-фаланговые суставы** (рис. 52) соединяют головки пястных костей с основанием фаланг. Эти суставы приближаются к эллипсовидным (кроме сустава большого пальца, который является блоковидным) с двумя осями движения — фронтальной, вокруг которой происходит сгибание и разгибание, и сагиттальной, вокруг которой осуществляется приведение и отведение пальцев. Капсула суставов укреплена крепкими ладонными, тыльными и боковыми связками.

**Межфаланговые суставы** являются типичными блоковидными сочленениями, в которых осуществляются движения только вокруг фронтальной оси — разгибание и сгибание. Капсулы этих суставов укреплены боковыми связками.

### **Аномалии верхних конечностей**

Аномалии касаются степени искривления ключицы, отсутствия ключиц или их недоразвития. Иногда плечевой и клювовидный отростки лопатки могут являться самостоятельными косточками. Недоразвитие верхней конечности. Частичное отсутствие конечности — гемимелия. Ластовидная конечность — слабо дифференцированная рука, длинные трубчатые кости отсутствуют, рука напоминает лапы тюленя. Отсутствие локтевой или лучевой костей, контрактура локтевого сустава, косорукость. Дефекты развития кисти: синдактилия — сращение

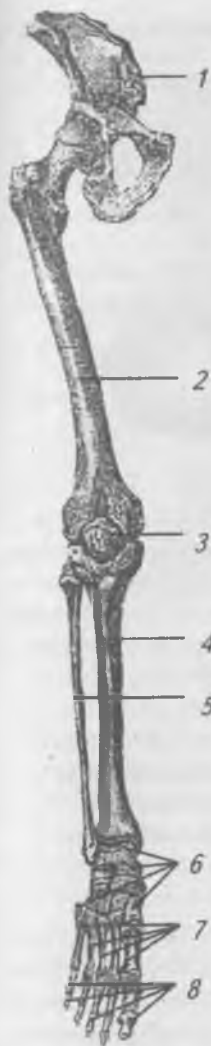пальцев, когтеобразные пальцы, отсутствие одного или нескольких пальцев, полидактилия — дополнительный палец, арахнодактилия — чрезмерно длинные пальцы, макродактилия — увеличение размеров пальцев, микродактилия — короткопалая кисть.

### **Скелет нижних конечностей и его соединения**

Скелет нижней конечности, так же как и верхней, состоит из двух отделов (рис. 53): 1) тазового пояса и 2) свободной нижней конечности.

**Тазовый пояс представлен тазовой костью** (*os coxae*) (рис. 54), которая служит для соединения нижней конечности с туловищем. Тазовая кость у взрослого представляет собой одну кость, которая до 16 лет состоит из трех отдельных костей, соединенных хрящевой тканью, это: 1) подвздошная кость (*os ilium*), 2) седалищная кость (*os ischii*), 3) лобковая кость (*os pubis*). У взрослого все эти кости срастаются своими телами в области суставной ямки — вертлужной впадины (*acetabulum*). Суставная ямка окружена костным валом, который в нижней четверти окружности прерывается вертлужной вырезкой. По периферии ямки располагается суставная поверхность полукруглой формы, а на дне ямки находится шероховатое углубление. Тазовая кость относится к плоским костям.

**Подвздошная кость** (*os ilium*) (рис. 54) состоит из тела и крыла. Тело образует верхний край вертлужной впадины и отделяется от крыла на внутренней поверхности дугообразной линией. Верхний край подвздошной кости утолщен, изогнут в виде буквы и называется подвздошным гребнем, на котором видны три параллельных шероховатых линии для прикрепления широких мышц живота. Спереди гребень оканчивается верхней передней подвздошной остью, а сзади — верхней задней подвздошной остью, ниже которых располагаются нижние передние и задние подвздошные ости. Верхняя передняя подвздошная ость прощупывается и служит важнейшим ориентиром на передней стенке живота. На внутренней поверхности крыла подвздошной кости располагается подвздошная ямка, которая заполнена мышцей. Позади этой ямки



находится ушковидная поверхность, которая служит, для соединения с подобной суставной поверхностью на крестце. Позади ушковидной поверхности имеется хорошо выраженная подвздошная бугристость. На наружной поверхности крыла располагаются передняя, задняя и нижняя ягодичные линии, к которым прикрепляются ягодичные мышцы.

**Седалищная кость** (*os ischii*) (рис. 54) состоит из тела и ветви, которые соединяются под углом и вместе с лобковой костью ограничивают запирательное отверстие. В области тела седалищной кости располагается хорошо выраженный седалищный бугор, выше которого определяется острый выступ — седалищная ость, выше и ниже которой образуются большая и малая седалищные вырезки.

**Лобковая кость** (*os pubis*) (рис. 54) состоит из тела и верхней и нижней ветвей. На медиальной поверхности верхней ветви располагается симфизимальная поверхность, которая соединяется с подобной поверхностью противоположной кости, образуя лобковое сочленение (симфиз). На верхней ветви лобковой кости, ближе кпереди, имеются лобковый бугорок и подвздошно-лобковое возвышение, расположенное на границе с подвздошной костью.

Рис. 53. Скелет нижней конечности (правой), вид спереди:  
 1 — тазовая кость; 2 — бедренная кость; 3 — надколенник;  
 4 — большеберцовая кость; 5 — малоберцовая кость;  
 6 — кости предплюсны; 7 — кости плюсны;  
 8 — фаланги пальцев

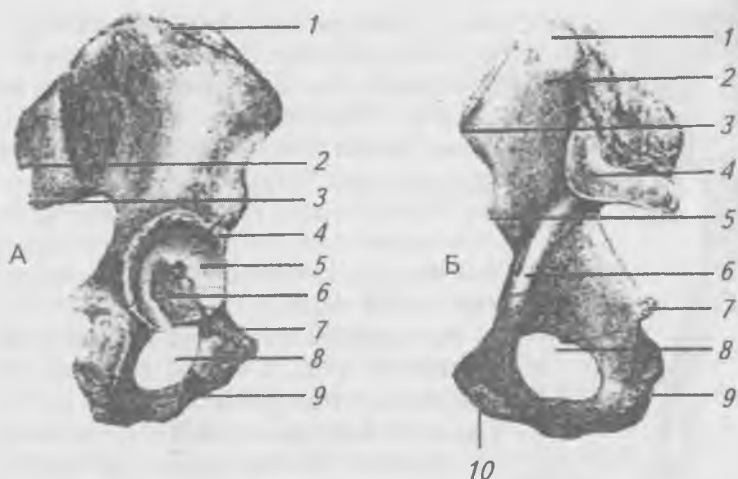


Рис. 54. Тазовая кость, правая. А — наружная поверхность: 1 — подвздошный гребень; 2 — верхняя задняя подвздошная ость; 3 — нижняя задняя подвздошная ость; 4 — вертлужная впадина; 5 — полулунная поверхность; 6 — ямка вертлужной впадины; 7 — лобковая кость; 8 — запирающее отверстие; 9 — седалищная кость. Б — внутренняя поверхность: 1 — подвздошная кость; 2 — подвздошная ямка; 3 — верхняя передняя подвздошная ость; 4 — ушковидная поверхность; 5 — нижняя передняя подвздошная ость; 6 — дугообразная линия; 7 — седалищная ость; 8 — запирающее отверстие; 9 — седалищный бугор; 10 — поверхность сращения

**Бедренная кость (femur)** (рис. 55) — самая крупная трубчатая кость, состоит из тела или диафиза и двух эпифизов — проксимального и дистального. Тело бедренной кости слегка выпукло вперед и имеет цилиндрическую форму. На задней поверхности тела располагается шероховатая линия для прикрепления мышц. В верхнем отделе тела, на его латеральной стороне, находится обширная ягодичная бугристость для прикрепления большой ягодичной мышцы. На проксимальном эпифизе имеется шаровидной формы головка, которая служит для соединения с вертлужной впадиной. На головке имеется ямка, к ко-

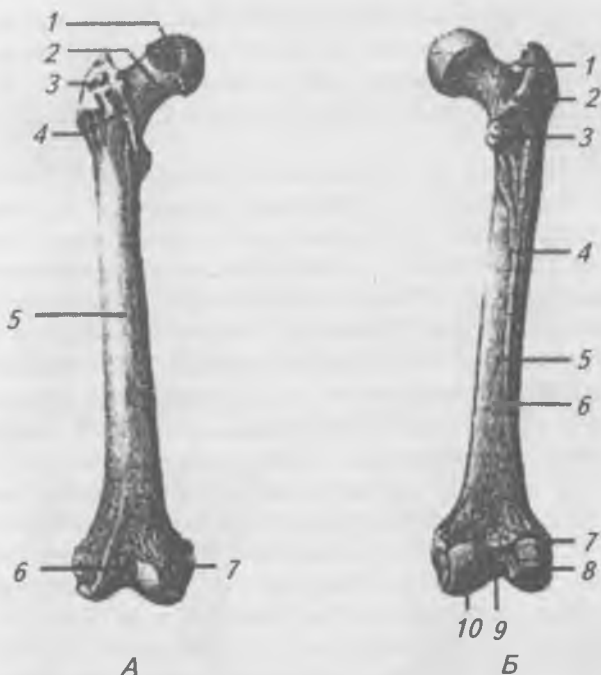

Рис. 55. Бедренная кость, правая. А — вид спереди: 1 — головка бедренной кости; 2 — шейка бедренной кости; 3 — большой вертел; 4 — межвертельная линия; 5 — тело бедренной кости; 6 — надколенная поверхность; 7 — медиальный мыщелок. Б — вид сзади: 1 — вертельная ямка; 2 — межвертельный гребень; 3 — малый вертел; 4 — шероховатая линия; 5 — медиальная губа; 6 — боковая губа; 7 — боковой надмыщелок; 8 — боковой мыщелок; 9 — межмыщелковая яма; 10 — медиальный мыщелок

торой прикрепляется связка головки бедра. Ниже головки располагается шейка бедра. В месте соединения шейки бедра с телом находятся мощные бугры: 1) большой вертел и 2) малый вертел. Между обоими вертелами на задней поверхности кости располагается межвертельный гребень, а спереди — межвертельная линия. На дистальном эпифизе расположены медиальный и латеральный



мышцелки с суставными поверхностями. Выше мышцелков находятся надмышцелки. На задней поверхности бедренной кости между мышцелками находится гладкая подколенная поверхность, которая является дном подколенной ямки.

Костей голени две — большеберцовая (tibia) и малоберцовая (fibula) (рис. 57). Обе кости относятся к длинным трубчатым костям и, следовательно, имеют тела (диафизы) и по два эпифиза — проксимальные и дистальные. **Большеберцовая кость** (tibia) на голени расположена медиально и несколько кпереди, а малоберцовая — латерально и кзади. На проксимальном эпифизе большеберцовой кости располагаются медиальный и латеральный мышцелки, образующие суставные поверхности для сочленения с мышцелками бедра. Между этими поверхностями находится хорошо выраженное межмышцелковое возвышение. Впереди и позади возвышения располагаются передние и задние мышцелковые поля. Позади латерального мышцелка имеется мало-берцовая суставная поверхность. Диафиз большеберцовой кости имеет три поверхности: 1) медиальную, 2) латеральную и 3) заднюю. Между медиальной и латеральной поверхностями находится острый передний край, который вверху оканчивается большеберцовой бугристостью.

Дистальный эпифиз утолщен и имеет на латеральной стороне вырезку для малоберцовой кости, а на медиальной — медиальную лодыжку. На нижней поверхности дистального эпифиза и на лодыжке имеется суставная поверхность для сочленения с таранной костью стопы. **Малоберцовая кость** (fibula) гораздо тоньше большеберцовой, ее диализ имеет форму трехсторонней призмы. На проксимальном эпифизе располагается головка с суставной поверхностью для соединения с большеберцовой костью. На дистальном эпифизе имеется утолщение — латеральная лодыжка с суставной поверхностью для соединения с таранной костью стопы.

**Коленная чашечка** (patella) (рис. 56) относится к сесамовидным костям, имеет форму плоского закругленного треугольника, основание которого обращено вверх, а верхушка — вниз. На задней стороне надколенника располагаются

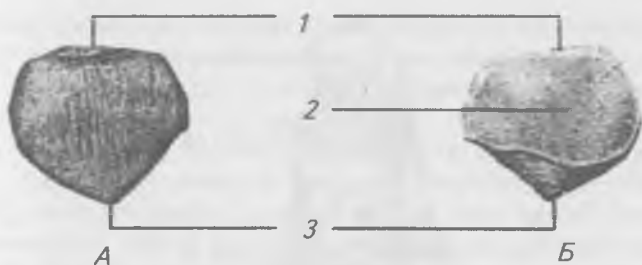


Рис. 56. Надколенник, правый: а — вид спереди; б — вид сзади; 1 — основание надколенника; 2 — суставная поверхность; 3 — верхушка надколенника

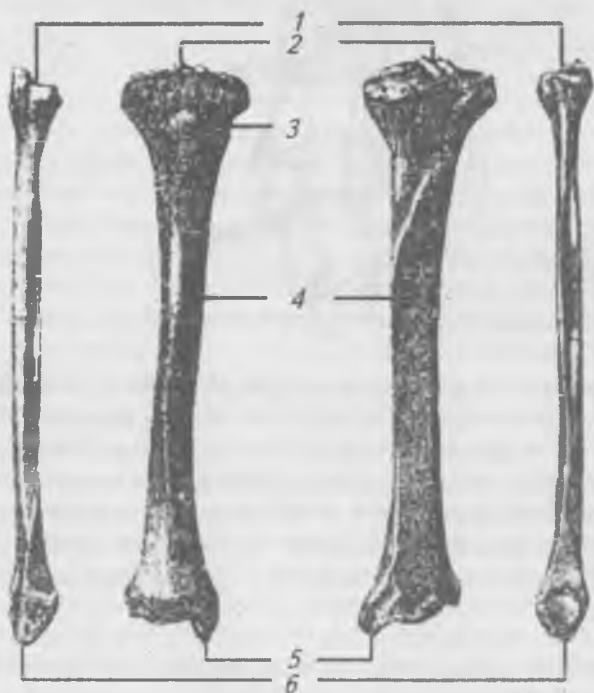


Рис. 57. Большеберцовая и малоберцовая кости, правые: а — вид спереди; б — вид сзади; 1 — головка малоберцовой кости; 2 — межмыщелковое возвышение; 3 — бугристость большеберцовой кости; 4 — тело большеберцовой кости; 5 — медиальная лодыжка; 6 — боковая лодыжка

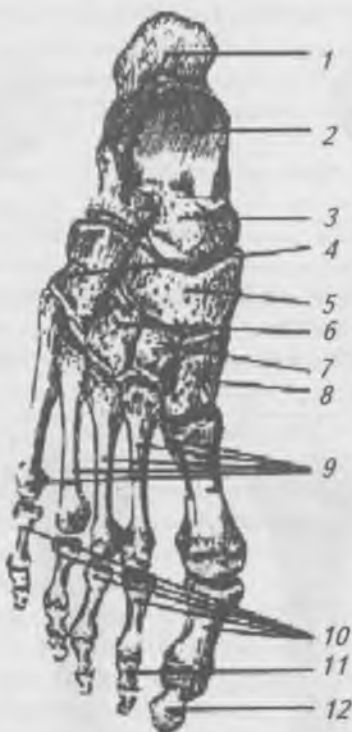


Рис. 58. Кости стопы, правой, вид сверху: 1 — пяточная кость; 2 — таранная кость; 3 — головка таранной кости; 4 — кубовидная кость; 5 — ладьевидная кость; 6 — медиальная клиновидная кость; 7 — промежуточная клиновидная кость; 8 — боковая клиновидная кость; 9 — I—V плюсневые кости; 10 — проксимальные фаланги; 11 — средние фаланги; 12 — дистальные фаланги

суставные поверхности, участвующие в образовании коленного сустава.

В скелете стопы (*pes*) (рис. 58) выделяют следующие отделы: 1) предплюсну (*tarsus*), 2) плюсну (*metatarsus*) и 3) пальцы (*digiti*). Предплюсна (*tarsus*) состоит из семи отдельных костей, расположенных в два ряда: 1) задний (проксимальный) — включает пяточную и таранную кость;

ти, 2) передний (дистальный) — состоит из ладьевидной, кубовидной и трех клиновидных костей. На каждой из этих костей имеются суставные поверхности для соединения с соседними костями.

Плюсна (*metatarsus*) образована пятью короткими трубчатыми костями, каждая из которых имеет: основание (*basis*), тело (*corpus*) и головку (*caput*). Основания плюсневых костей соединяются с костями предплюсны, а головки имеют суставные поверхности для сочленения с фалангами пальцев. На каждом пальце стопы (кроме первого) выделяют: проксимальную, среднюю и дистальную фаланги. У большого пальца имеются только две фаланги — проксимальная и дистальная.

### **Соединения костей нижней конечности**

Тазовые кости, соединяясь с крестцом и между собой, образуют таз (*pelvis*), имеющий важное практическое значение особенно в акушерстве. Соединение подвздошной кости с крестцом образует крестцово-подвздошный сустав (*art. sacroiliaca*). Он образован ушковидными поверхностями крестца и подвздошной кости. Капсула сустава сильно натянута и подкреплена передними, задними и межкостными крестцово-подвздошными связками. Крестцово-подвздошный сустав плоский, хорошо укреплен связками, поэтому малоподвижен. В нем возможны лишь незначительные смещения сочленяющихся костей.

Лонные кости, соединяясь между собой, образуют лонное сращение или лобковый симфиз. Между лобковыми костями располагается межлобковый хрящевой диск, в центральной части которого часто бывает щелевидная полость, но капсула вокруг этого соединения отсутствует. Поэтому лобковый симфиз относят к полусуставам.

Лонное сращение подкрепляется верхней лобковой связкой и дугообразной связкой лобка.

Таз в целом (рис. 59) укрепляют следующие связки: 1) подвздошно-поясничная — натянута между поперечными отростками IV и V поясничных позвонков и гребнем подвздошной кости; 2) крестцово-бугорная — идет от верхушки крестца к седалищному бугру; 3) крестцово-остистая — протягивается от крестца к седалищной ости. Благодаря

наличию этих связок вырезки седалищной кости превращаются в большое и малое седалищные отверстия. Запирательное отверстие закрыто соединительнотканной перепонкой — запирательной мембраной (*membrēna obturatoria*).

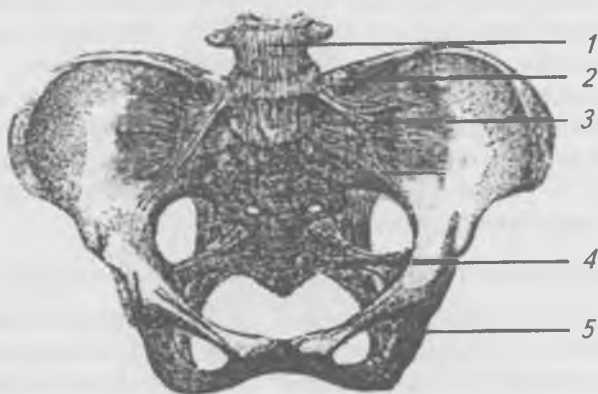


Рис. 59. Связки таза, вид спереди: 1 — передняя продольная связка; 2 — подвздошно-поясничная связка; 3 — вентральная крестцово-подвздошная связка; 4 — крестцово-остистая связка; 5 — крестцово-бугорная связка

Тазовые кости, крестец, копчик и 5-й поясничный позвонок, соединенные связками, образуют таз (*pélvis*). В нем различают два отдела: 1) большой таз (*pélvis mājor*) и 2) малый таз (*pélvis minor*). **Большой таз** ограничен по бокам крыльями подвздошных костей, а сзади V-м поясничным позвонком с подвздошно-поясничными связками. Граница между большим и малым тазом хорошо выражена и образована: 1) мысом, 2) пограничной линией и 3) верхними краями лонных костей. **В малом тазу** различают верхнее и нижнее тазовые отверстия и полость таза. Верхнее отверстие таза является границей между большим и малым тазом, а нижнее тазовое отверстие ограничено: 1) нижним краем симфиза, 2) ветвями седалищных и лобковых костей и 3) вершущкой копчика. Полость малого таза ограничена спереди лобковыми костями, сзади — тазовой поверхностью крестца и копчика,

а по бокам — седалищными и подвздошными костями, запирательными перепонками, крестцово-бугорной, крестцово-остистой связками. Таз представляет собой отдел скелета, где резче всего выражены половые различия. Мужской таз (рис. 60 а) — высокий и узкий, женский — короткий и широкий (рис. 60 б). Вход в таз у мужчин имеет сердцевидную форму вследствие сильного выступления вперед мыса, а у женщин он овальный. Подвздошные кости у мужчин толще и более параллельны, у женщин они тоньше и более развернуты. Выход из таза у женщин шире, чем у мужчин. Лонный угол у мужчин острый, а у женщин тупой и имеет форму дуги (*arcus pūbis*). Практическое значение в акушерстве имеет определение размеров женского таза, так как через полость таза во время родов проходит плод и, следовательно, размеры таза должны быть достаточными для его происхождения. Измерения таза производят с помощью большого толстого циркуля называемого тазомером. Практическое значение имеют измерения большого таза, которые можно легко произвести на живом человеке. По этим размерам косвенно судят и о размерах малого таза, которые непосредственно измерить нельзя.

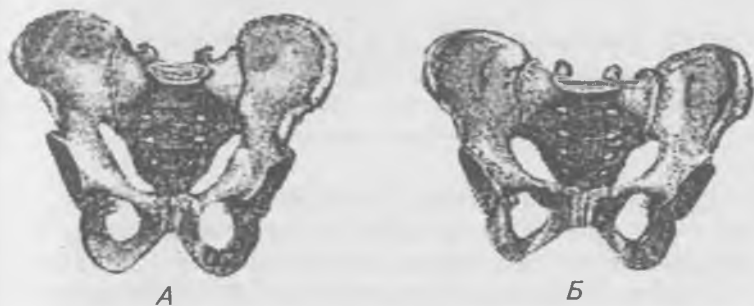

Рис. 60. Половые различия таза: А — таз мужской;  
Б — таз женский

Размеры большого таза (рис. 61):

1) *distāntia spinārum* — расстояние между обеими передне-верхними подвздошными остями — 25,0–27,0 см;

2) *distantia cristarum* — расстояние между наиболее удаленными точками гребней подвздошных костей — 28,0–29,0 см;

3) *distantia trochanterica* — расстояние между правым и левым большими вертелами бедренных костей — 30,0–32,0 см.

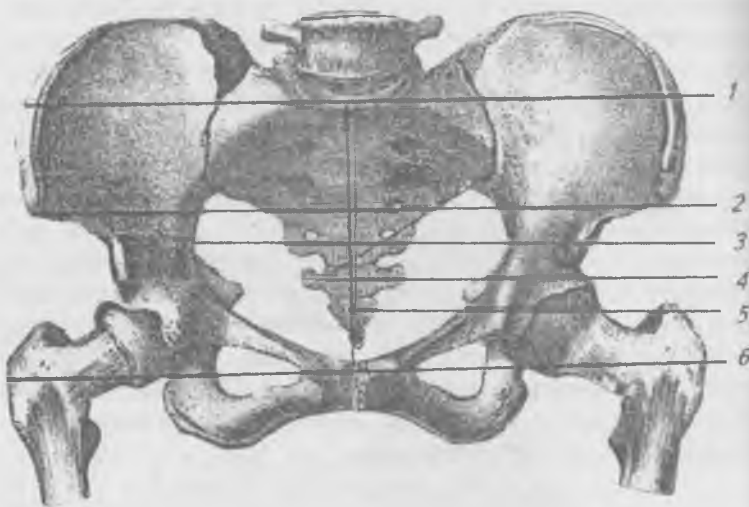


Рис. 61. Линии размеров большого таза и входа в малый таз:

- 1 — гребневая дистанция; 2 — остистая дистанция;  
3 — поперечный диаметр; 4 — косой диаметр; 5 — прямой диаметр; 6 — вертельная дистанция

Размеры входа в малый таз (рис. 62): 1) прямой размер — расстояние от симфиза до углубления между V-м поясничным и 1-м крестцовым позвонками — 20–21 см.

Если из прямого размера вычесть 9,5–10 см (толщину костей и тканей), то получится истинная или гинекологическая конъюгата, равная 11 см;

2) косой размер — расстояние между крестцово-подвздошным суставом с одной стороны и подвздошно-лобковым возвышением с другой равна 12 см;

3) поперечный размер — из *distantia cristarum* вычитают 14–15 см — равен 13,5–15 см.

Размеры выхода из малого таза:

1) поперечный размер — расстояние между внутренними краями седалищных бугров и к полученной цифре 9,5 см прибавляют толщину мягких тканей 1,0–1,5 см, получается 11 см;

2) прямой размер — расстояние между верхушкой копчика и нижним краем симфиза (12–12,5), из которого вычитают толщину крестца и мягких тканей (1,5 см) — 9–11 см.

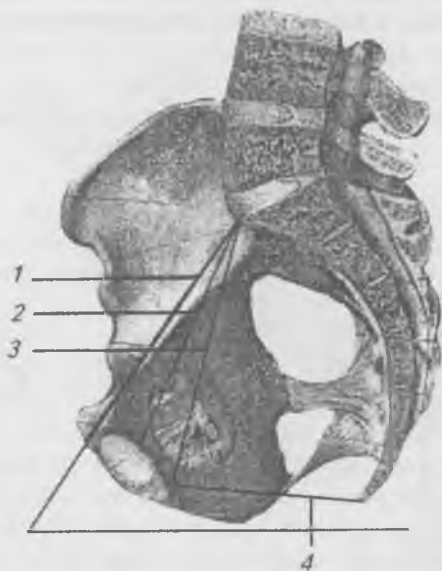


Рис. 62. Размеры таза на сагиттальном распиле:

1 — анатомическая конъюгата; 2 — истинная или гинекологическая конъюгата; 3 — диагональная конъюгата; 4 — прямой разрез выхода из малого таза; 60° — угол наклона таза

**Тазобедренный сустав** (art. coxae) (рис. 63) образован головкой бедренной кости и вертлужной впадиной, причем край последней дополняется губой (labrum acetabulare), которая перебрасывается через вырезку вертлужной впадины в виде поперечной связки. Внутри сустава распола-



гается связка головки бедра. Суставная сумка подкрепляется связками: подвздошно-бедренной, лобково-бедренной и седалищно-бедренной. Капсула тазобедренного сустава укрепляется круговой зоной, которая петлей охватывает шейку бедра и прикрепляется к подвздошной кости. По форме тазобедренный сустав относится к чашеобразному суставу (разновидность шаровидного сустава). Движения в нем возможны вокруг трех осей: сгибание и разгибание, отведение и приведение, вращение и круговое движение, однако движения в тазобедренном суставе более ограниченные, чем в шаровидном (плечевом) суставе.

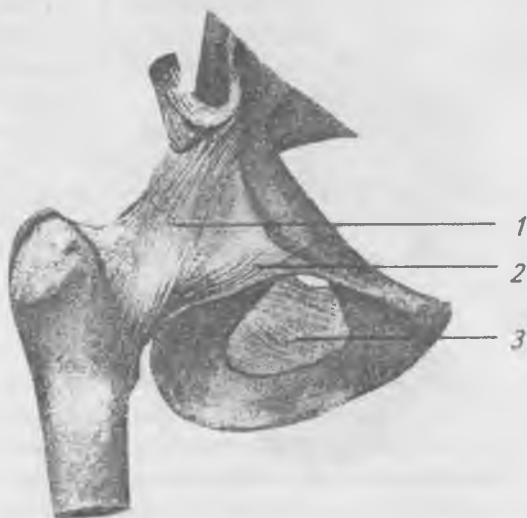


Рис. 63. Тазобедренный сустав (правый):

1 — подвздошно-бедренная связка; 2 — лобково-бедренная связка; 3 — запирательная мембрана

**Коленный сустав** (art. genus) (рис. 64) образован мыщелками бедренной кости, верхними суставными поверхностями мыщелков большеберцовой кости и суставной поверхностью надколенника. Следовательно, это сложный сустав. Суставные ямки мыщелков большеберцовой кости мелкие и не соответствуют выпуклостям мыщелков бедренной кости. По форме сустав мыщелковый. Несоот-

ветствие суставных поверхностей выравнивается благодаря наличию между мыщелками бедренной и большеберцовой костей двух хрящевых менисков (медиального и латерального), имеющих полулунную форму. Их периферический край утолщен и срастается с суставной капсулой, а обращенный внутрь сустава край заострен и свободен. Концы менисков прикрепляются к межмыщелковому возвышению, а впереди они соединены поперечной связкой колена. Внутри сустава находятся передняя и задняя крестообразные связки. Передняя крестообразная связка начинается от латерального мыщелка бедренной кости, идет вниз и медиально прикрепляется к переднему мыщелковому полю большеберцовой кости. Задняя крестообразная связка начинается от медиального мыщелка бедренной кости, идет вниз, назад и латерально, прикрепляясь к заднему межмыщелковому полю большеберцовой кости. Капсула сустава обширна, фиксируется к краям суставных поверхностей бедренной, большеберцовой костей и надколенника. Капсулу коленного сустава укрепляют: 1) по бокам — коллатеральные большеберцовая и малоберцовая связки; 2) сзади — косая и дугообразная связки; 3) спереди в капсулу сустава вплетается сухожилие четырехглавой мышцы бедра, которое ниже коленной чашечки называют связкой надколенника, она прикрепляется к бугристости большеберцовой кости. Вокруг коленного сустава имеется ряд синовиальных сумок, которые в большинстве случаев не сообщаются с полостью сустава, служат для уменьшения трения сухожилий мышц и являются вспомогательными аппаратами мышц. Движения в коленном суставе возможны по двум осям: 1) вокруг фронтальной оси — сгибание и разгибание, 2) вокруг вертикальной оси — вращение (возможно только при согнутом колене).

Таким образом, коленный сустав является комбинацией блоковидного и вращательного суставов.

**Соединения костей голени.** Проксимальные эпифизы большеберцовой и малоберцовой костей соединяются при помощи *межберцового сустава* (art. tibiofibularis), который является плоским, малоподвижным сочленением. Капсула его укреплена передней и задней связками

головки малоберцовой кости. Обе кости по протяжении соединяются межкостной перепонкой. Дистальные эпифизы костей голени соединяются между собой посредством синдесмоза. Это межберцовый синдесмоз.

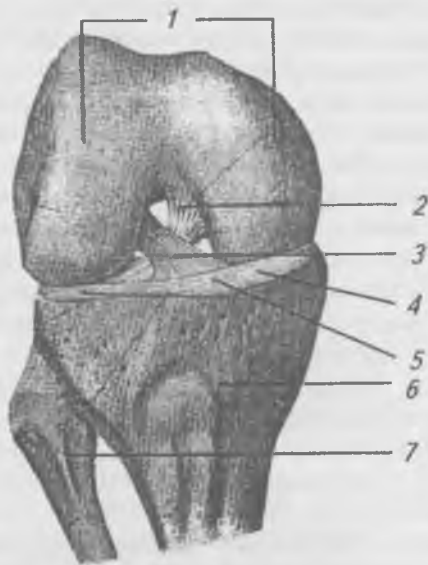


Рис. 64. Коленный сустав (правый), вид спереди. Суставная капсула и надколенник удалены: 1 — мыщелки бедренной кости; 2 — задняя крестообразная связка; 3 — передняя крестообразная связка; 4 — боковой и медиальный мениски; 5 — поперечная связка колена; 6 — большеберцовая кость; 7 — малоберцовая кость

**Голеностопный сустав** (art. talocruralis) (рис. 65) образован суставными поверхностями дистальных концов большеберцовой и малоберцовой костей и суставными поверхностями блока таранной кости. Кости голени благодаря выступающим лодыжкам образуют подобие вилки, которая охватывает блок таранной кости. Голеностопный сустав — блоковидный, в нем возможны движения вокруг фронтальной оси — сгибание и разгибание или тыльное и подошвенное сгибание. Связки, укрепляющие голе-

ностоппный сустав, расположены по бокам сустава. На медиальной стороне — медиальная связка, волокна, которой идут веерообразно от медиальной лодыжки к ладьевидной, таранной и пяточной костям. На латеральной стороне расположены три связки. Две из них, передняя и задняя таранно-малоберцовые связки, идут от малоберцовой кости к таранной, а третья — пяточно-малоберцовая связка тянется от пяточной кости к малоберцовой.

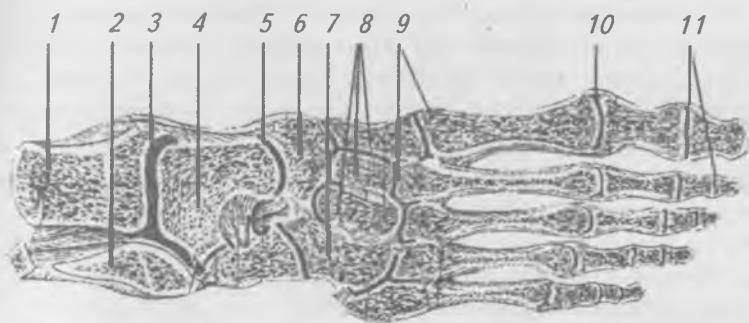


Рис. 65. Голеностопный сустав и суставы стопы (горизонтальный распил): 1 — большеберцовая кость; 2 — малоберцовая кость; 3 — полость голеностопного сустава; 4 — таранная кость; 5 — поперечный сустав предплюсны; 6 — ладьевидная кость; 7 — кубовидная кость; 8 — клиновидные кости; 9 — предплюсне-плюсневые суставы; 10 плюсне-фаланговые суставы; 11 — межфаланговые суставы

Соединения между костями стопы образуют сложную систему многочисленных суставов, укрепленных связочным аппаратом и мышцами стопы (рис. 65). С практической точки зрения, наибольшее значение имеют поперечный сустав, предплюсны (*art. tarsi transversa*) или Шонаров сустав и предплюсно-плюсневые суставы (*artt. tarsometatarsae*) или Лесфранков сустав. По линии этих суставов можно производить ампутацию передней части стопы. Для того, чтобы успешно вскрыть поперечный сустав стопы, необходимо пересечь так называемую

раздвоенную связку (*lig. bifurcatum*), состоящую из двух связок: 1) пяточно-ладьевидной и 2) пяточно-кубовидной. Раздвоенную связку хирурги называют «ключом Шапорова сустава».

Внутри предплюсно-плюсневых суставов имеются крепкие межкостные связки, идущие от клиновидной кости к плюсне. Рассечение этих связок позволяет легко вычленивать стопу по этим суставам, поэтому их называют «ключом Лисфранкова сустава».

Плюсно-фаланговые суставы (*artt. metatarsophalangeae*) (рис. 65) приближаются к эллипсоидным, движения в которых осуществляются вокруг фронтальной (сгибание и разгибание) и вертикальной (отведение и приведение) осей.

Межфаланговые суставы (*artt. interphalangeae*) (рис. 65) по форме блоковидные, движения в них осуществляются вокруг фронтальной оси — сгибание и разгибание пальцев. Как плюсно-фаланговые, так и межфаланговые суставы подкрепляются боковыми связками (*ligg. collateralia*).

Кости стопы, соединяясь между собой, образуют сводчатую структуру, характерную для человеческой стопы в связи с вертикальным положением. На стопе имеются выпуклые кверху продольные своды стопы, которые проходят через каждую плюсневую кость. Все пять продольных сводов сходятся на пяточном бугре. Наиболее высокий свод имеется в пределах II-ой плюсневой кости. Поперечная сводчатость наиболее выражена в области головок плюсневых костей. Поперечный свод стопы более покат и низок на латеральной стороне стопы, чем на медиальной. В связи со сводчатым строением при стоянии стопа опирается на пяточный бугор и на головки I и V плюсневых костей, а пальцы служат для отталкивания во время ходьбы и бега. Сводчатая структура стопы поддерживается связочным аппаратом стопы, особенно длинной подошвенной связкой и мышцами, которые располагаются как продольно, так и поперечно. При ослаблении мышечной системы наблюдается уменьшение сводов стопы, связки растягиваются, стопа уплощается. Это болезненное явление называют плоскостопием.

## **Аномалии нижних конечностей**

Очень редкой аномалией являются дефекты тазовой кости в месте сращения подвздошной, седалищной и лобковой костей. Случаи отсутствия симфиза. Недоразвитие или отсутствие бедра и голени, в результате чего стопа начинается как бы от таза. Срастание нижних конечностей (сиреномелия). Врожденное отсутствие надколенника, или он может состоять из двух, трех или нескольких частей. К аномалиям скелета стопы относятся: плоская стопа, косолапость, конская стопа, расщепленная стопа, добавочные сесамовидные кости, деформация костей стопы, удвоение пальцев, сросшиеся пальцы (синдактилия), увеличение количества пальцев (полидактилия) и др.

## **МЫШЕЧНАЯ СИСТЕМА**

### **Общее понятие о мышцах**

Скелетные мышцы являются активной частью опорно-двигательного аппарата, они приводят в движение костные рычаги, перемещают тело в пространстве и обеспечивают вертикальное положение. Мышцы состоят из поперечно-полосатой мышечной ткани, основными свойствами которой является возбудимость и сократимость. Каждое мышечное волокно покрыто оболочкой, в цитоплазме расположены продолговатые ядра и митохондрии. Вдоль всего волокна лежат многочисленные миофибриллы. В каждой миофибрилле находится до 2500 тончайших нитей — протофибрилл, состоящих из белка. Более толстые протофибриллы образованы белком — миозином, а более тонкие — белком актином. У человека и высших животных скелетные мышцы состоят из красных и белых волокон. В красных волокнах много цитоплазмы, а в белых ее мало. Красные волокна сокращаются медленней белых и меньше утомляются. В скелетных мышцах ребенка много белых волокон, поэтому дети более подвижны и быстро утомляются. Физическая тренировка приводит к утолщению мышечных волокон за счет увеличения количества цитоплазмы и миофибрилл. Скелетная мышца состоит из большого количества поперечно-полосатых

волокон, расположенных пучками и разделенных между собой рыхлой соединительной тканью, в которой проходят кровеносные, лимфатические сосуды и нервы. Снаружи мышца покрыта тонкой соединительнотканной оболочкой — фасцией. Фасции отграничивают мышцы друг от друга, устраняя трение, фиксируют и защищают мышцы, не позволяя им смещаться при сокращении. При воспалительных процессах фасции ограничивают распространение гноя, а при кровоизлияниях — крови.

Различают поверхностные и глубокие (собственные) фасции. Прикрепляясь к костным бугоркам, фасции образуют мостики — удерживатели сухожилий мышц (*retinaculum*). Сухожилия мышц, лежащие в костно-фиброзных каналах, окружены синовиальными влагалищами, которые содержат синовиальную жидкость, устраняющую трение сухожилий о стенки канала.

В местах трения сухожилия или мышцы о костные выступы образуются синовиальные сумки, содержащие небольшое количество синовиальной жидкости. Полость синовиальной сумки, расположенной около сустава, как правило, сообщается с полостью сустава.

Для изменения направления сухожилия, увеличения угла прикрепления сухожилия к кости служат сесамовидные кости, развивающиеся в толще сухожилий или сращенные с ними, например: гороховидная кость запястья и коленная чашечка.

В каждой мышце различают среднюю часть, состоящую из мышечной ткани — мышечное брюшко, которое переходит в два сухожилия: проксимальное — головку и дистальное — хвост. При помощи головки мышца начинается от кости, это неподвижная или фиксированная точка. Хвост мышцы прикрепляется к другой кости, перебрасываясь через один или несколько суставов, это подвижная точка, она находится на другой кости и при сокращении мышцы изменяет свое положение. При выполнении некоторых движений точка фиксации и подвижная точка могут меняться местами.

Форма мышц разнообразна (рис. 66) и зависит от их функции. У человека различают широкие, короткие и длинные (веретенообразные, перистые, двух-, трех- и че-

тырехглавые) мышцы. Широкие и короткие мышцы расположены в области туловища. Широкие плоские сухожилия широких мышц называются — **апоневрозами**. Длинные мышцы располагаются на конечностях. По функции мышцы подразделяются на сгибатели (*flexores*) и разгибатели (*extensores*), приводящие (*adductores*) и отводящие (*abductores*) вращатели (*rotatores*) кнутри (*pronatores*) и кнаружи (*supinatores*).




Рис. 66. Формы мышц: а — двуперистая; б — двуглавая; в — лентовидная; г — широкая

По расположению мышцы подразделяются на поверхностные и глубокие, наружные и внутренние, латеральные и медиальные. Мышцы, выполняющие при сокращении противоположную функцию, называются **антагонистами**. Мышцы, выполняющие одно движение, усиливающие и подкрепляющие друг друга, называют **синергистами**. Сокращение одной мышцы происходит при одновременном расслаблении мышцы антагониста. Эта согласованность называется **мышечной координацией**.

### Физиология мышц

Аксоны двигательных нейронов центральной нервной системы, подходящие к мышце, разветвляются на множество ветвей, каждая из которых заканчивается



двигательными бляшками на мышечных волокнах. Каждый двигательный нейрон обеспечивает иннервацию от нескольких десятков до нескольких тысяч мышечных волокон, образуя двигательную единицу, в которой все волокна сокращаются одновременно.

В результате раздражения мышечного волокна в нем происходит повышение проницаемости канальцев саркоплазматической сети, представленной системой сильно извитых тончайших трубочек, образованных выпячиванием плазматической мембраны, которые подходят к миофибриллам и сообщают их с поверхностью мышечного волокна. Стенка канальцев саркоплазматической сети, как и мембрана любой клетки, состоит из трех слоев: двойного слоя фосфолипидов, покрытых снаружи слоем мукополисахаридов и внутреннего — белкового слоя. Через поры вещества могут проникать внутрь канальцев и выходить из них. В результате повышения проницаемости канальцев саркоплазматической сети для ионов  $\text{Ca}^{2+}$ , они устремляются в саркоплазму мышечного волокна и активируют миозин, который, являясь ферментом, отщепляет молекулу фосфорной кислоты от АТФ, что ведет к освобождению энергии, необходимой для сокращения мышцы. При сокращении мышцы, согласно теории «зубчатого колеса», происходит скольжение протофибрилл, при этом тонкие нити втягиваются в промежутки между толстыми, и мышца укорачивается. Если мышца, сокращаясь, укорачивается и может поднять груз, то такое сокращение называется изотоническим. Если при сокращении, в результате фиксации, длина мышцы не изменяется, то такое сокращение называется изометрическим.

Сила мышечного сокращения зависит от силы раздражения. На одиночный нервный импульс мышечное волокно отвечает одиночным сокращением, в котором выделяют три фазы: латентная (скрытая), сокращения и расслабления. На серию одиночных раздражений мышца отвечает длительным сокращением — тетанусом, величина и форма которого зависит от силы и частоты раздражения. Различают зубчатый и гладкий тетанусы. Зубчатый тетанус возникает при действии раздражений небольшой частоты, когда каждое последующее раздражение попадает в

фазу расслабления мышцы. При большой частоте раздражений, когда каждое последующее раздражение совпадает с фазой сокращения мышцы, развивается гладкий тетанус, при котором наблюдается длительное, не колеблющееся, максимальное укорочение мышцы.

Мышечные волокна подразделяются на два вида — фазные (быстрые) и тонические (медленные). У фазных волокон период одиночного сокращения короткий, а у тонических волокон — длительный. Тонические волокна предназначены для выполнения статических нагрузок. Фазные волокна делятся на белые (быстрые) и красные (медленные). Белые волокна быстро сокращаются, но и быстро утомляются. Красные волокна сокращаются и утомляются медленно. У человека все мышцы смешанные. В режиме одиночных сокращений работает только сердечная мышца. Тонические волокна осуществляют второй вид мышечной деятельности — мышечный тонус, благодаря которому все мышцы постоянно находятся в состоянии сокращения, обеспечивая определенное положение тела в пространстве, противодействуя силе земного притяжения.

Сила мышцы зависит от числа и толщины мышечных волокон ее составляющих. Для функциональной характеристики мышц используют понятия **анатомический** и **физиологический поперечники**. Площадь поперечного сечения, перпендикулярная длине мышцы и проходящая через наиболее широкую часть брюшка, называется анатомическим поперечником. Физиологический поперечник — это суммарная площадь поперечного сечения всех мышечных волокон данной мышцы. У мышц с параллельным расположением мышечных волокон (веретенообразные мышцы) анатомический и физиологический поперечники совпадают. У перистых мышц суммарное поперечное сечение мышечных волокон больше, а волокна короче, чем у веретенообразных мышц. Поэтому перистые мышцы обладают большей силой, однако размах сокращения их коротких волокон будет меньше, чем у веретенообразных мышц. Перистые мышцы располагаются там, где повышенная сила сочетается со сравнительно небольшим размахом движения (мышцы предплечья, голени, стопы).

Сила сокращенной мышцы, изменяющая положение части тела с грузом или без него, преодолевающая силу сопротивления, называется преодолевающей работой. Работу, при которой сила мышцы уступает действию силы тяжести части тела и удерживаемого ей груза, называют уступающей.

Преобладающую и уступающую работы, обеспечивающие передвижение тела в пространстве, называют динамической работой. Если силой мышечных сокращений тело или груз удерживаются в определенном положении без перемещения в пространстве, то эту работу называют удерживающей или статической.

Мышцы, прикрепляясь к костям, приводят их в движение, действуя на них, как на рычаги. В биомеханике выделяют рычаги первого и второго рода.

*Рычаг первого рода (рычаг равновесия)* — двуплечный, точка опоры в котором расположена между точками приложения силы мышечного сокращения и точкой сопротивления. К рычагам первого рода относят: череп, опирающийся на позвоночник, и таз, опирающийся на головки бедренных костей.

*Рычаг второго рода*, одноплечный, бывает двух видов: рычаг силы и рычаг скорости. *Рычаг силы* имеет плечо приложения мышечной силы длиннее плеча сопротивления, например, стопа, точкой опоры которой служат головки плюсневых костей, точкой приложения мышечной силы — пяточная кость, а точка сопротивления (тяжесть тела) приходится на голеностопный сустав. Рычаг силы характеризуется выигрышем в силе и проигрышем в скорости. *Рычаг скорости* имеет плечо приложения мышечной силы короче, чем плечо сопротивления, например, предплечье, сгибающееся в локтевом суставе. При этом происходит выигрыш в скорости и проигрыш в силе.

У человека насчитывается около 400 мышц, общая масса которых у взрослого составляет около 40% веса тела, у детей — 20–22%, а у стариков — 25–30%. Мышцы тела человека делятся по областям на мышцы туловища, головы, шеи, верхней конечности и нижней конечности.

## Мышцы туловища (mm. trunci)

Мышцы туловища делятся на мышцы спины (músculi dorsi), мышцы груди (músculi thoracis) и мышцы живота (músculi abdominis). Мышцы спины делятся на поверхностные и глубокие.

### Поверхностные мышцы спины

Рис. 67.

**Трапецевидная мышца** (m. trapezius), имеет форму трапеции или ромба.

Начинается от верхней выйной линии, наружного затылочного бугра, выйной связки и остистых отростков VII шейного и всех грудных позвонков. Прикрепляется к верхнему краю акромиального конца ключицы, к плечевому отростку лопатки и к лопаточной ости.

Функция: при сокращении верхних пучков поднимает плечевой пояс и приводит лопатку к позвоночнику. При сокращении нижних пучков плечевой пояс опускается и лопатки приводятся к позвоночнику. При сокращении всей мышцы лопатки сближаются, при фиксированном плечевом поясе наклоняет голову назад.

**Широчайшая мышца спины** (m. latíssimus dorsi) имеет треугольную форму.

Начинается от остистых отростков с VI по XII грудных и всех поясничных позвонков, крестца, гребня подвздошной кости и четырьмя зубцами от четырех нижних ребер. Волокна идут вверх и латерально, прикрывая нижний угол лопатки. Прикрепляется к гребню малого бугорка плечевой кости.

Функция: тянет руку назад и внутрь, при фиксированных верхних конечностях притягивает к ним туловище.

**Большая и малая ромбовидные мышцы** (m.m. rhomboidei major et minor) расположены рядом под трапецевидной мышцей, имеют форму ромба.

Начинаются от остистых отростков VI–VII шейных (малая) и I–IV грудных (большая) позвонков. Прикрепляются к медиальному краю лопатки.

Функция: при сокращении поднимают и сближают лопатки.

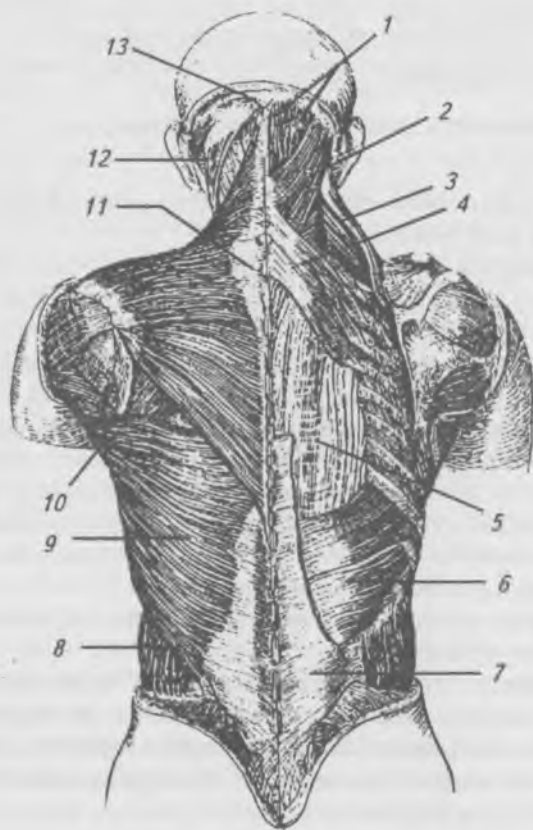


Рис. 67. Поверхностные мышцы спины: 1 — полуостистая мышца; 2 — ременная мышца головы; 3 — мышца, поднимающая лопатку; 4 — верхняя задняя зубчатая мышца; 5 — мышца, выпрямляющая позвоночник; 6 — нижняя задняя зубчатая мышца; 7 — пояснично-грудная фасция; 8 — наружная косая мышца живота; 9 — широчайшая мышца спины; 10 — большая ромбовидная мышца; 11 — трапецевидная мышца; 12 — грудино-ключично-сосцевидная мышца; 13 — наружный затылочный выступ

**Мышца, поднимающая лопатку** (m. levator scapulae).

Начинается от поперечных отростков 4-х верхних шейных позвонков и идет вниз. Прикрепляется к медиальному краю лопатки.

Функция: поднимает лопатку.

**Верхняя задняя зубчатая мышца** (m. serratus posterior superior).

Начинается от остистых отростков 2-х нижних шейных и 2-х верхних грудных позвонков, расположена под ромбовидными мышцами. Прикрепляется 4-мя зубцами к ребрам со II по V.

Функция: поднимает ребра при вдохе.

**Нижняя задняя зубчатая мышца** (m. serratus posterior inferior).

Начинается от остистых отростков XI–XII грудных и I–II поясничных позвонков и грудо-поясничной фасции. Прикрепляется к IX–XII ребрам.

Функция: опускает ребра при выдохе.

## **Глубокие мышцы спины**

Рис. 68, 69.

**Ременная мышца головы и шеи** (m. splenius capitis et cervicis).

Начинается от остистых отростков 4–5-ти нижних шейных и 6-ти верхних грудных позвонков, идет вверх и латерально. Прикрепляется: головная часть этой мышцы — к верхней выйной линии и к сосцевидному отростку височной кости, шейная часть — к поперечным отросткам II–III шейных позвонков.

Функция: при сокращении с одной стороны голова поворачивается в сторону сокращенной мышцы, при двухстороннем сокращении — разгибает голову и шею.

**Мышца, выпрямляющая позвоночник** (m. erector spinae).

Лежит между остистыми и поперечными отростками, образуя на каждой стороне латеральный и медиальный тракты. Латеральный тракт состоит из длинных мышц, расположенных поверхностно. Медиальный тракт образован короткими мышцами, расположенными между позвонками.

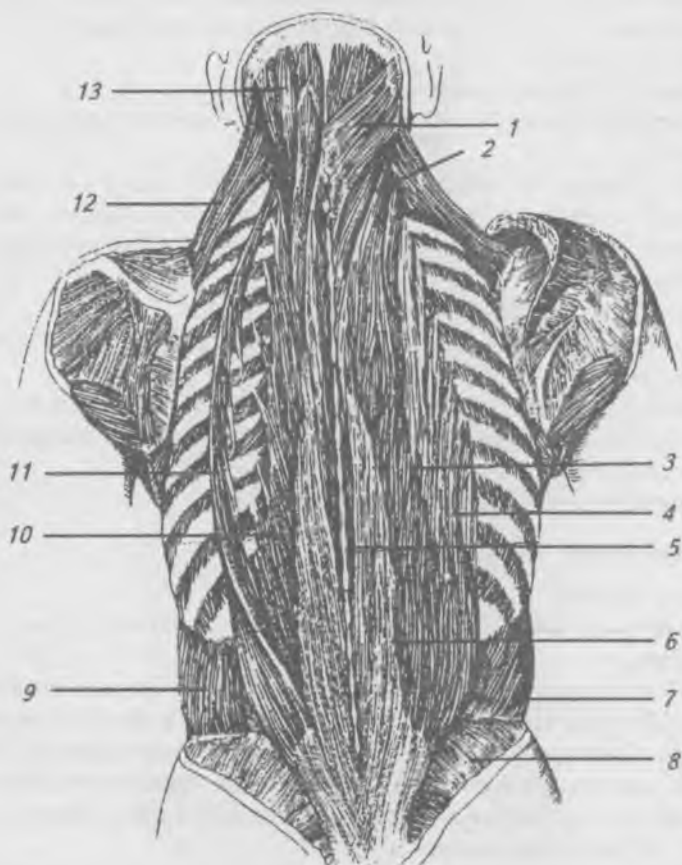


Рис. 68. Глубокие мышцы спины: 1 — ременная мышца головы; 2 — ременная мышца шеи; 3 — длиннейшая мышца грудной клетки; 4 — подвздошно-реберная мышца; 5 — остистая мышца; 6 — мышца, выпрямляющая позвоночник; 7 — внутренняя косая мышца живота; 8 — ягодичная фасция; 9 — наружная косая мышца живота; 10 — длиннейшая мышца грудной клетки; 11 — подвздошно-реберная мышца; 12 — мышца, поднимающая лопатку; 13 — полуостистая мышца головы

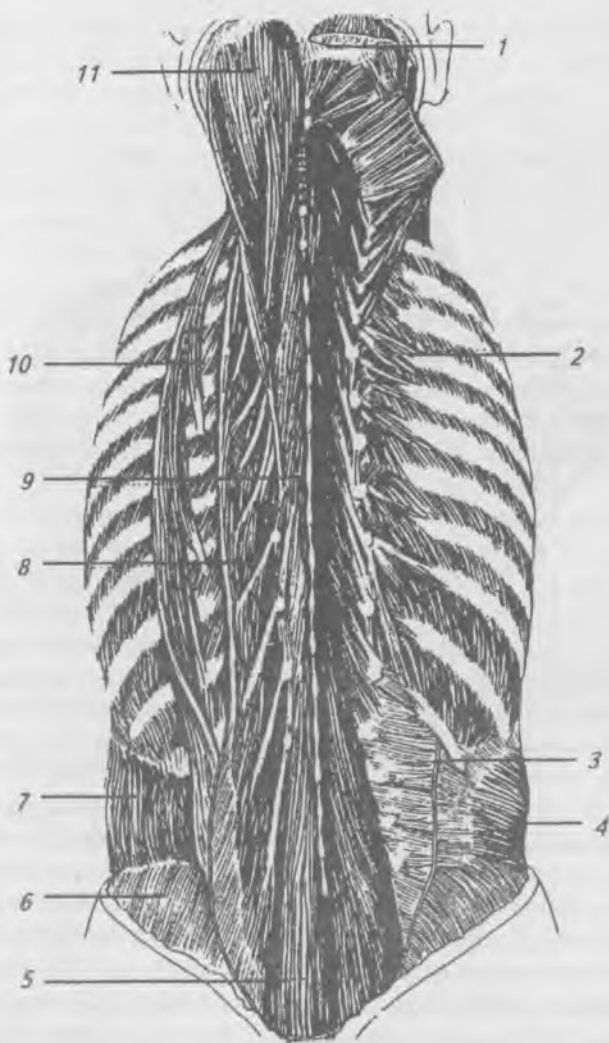


Рис. 69. Глубокие мышцы спины: 1 — полуостистая мышца головы; 2 — поперечно-остистая мышца; 3 — поясничный апоневроз; 4 — поперечная мышца живота; 5 — многораздельная мышца; 6 — ягодичная фасция; 7 — наружная косая мышца живота; 8 — длиннейшая мышца грудной клетки; 9 — полуостистая мышца; 10 — подвздошно-реберная мышца; 11 — полуостистая мышца головы



Начинается латеральный тракт — от крестца, остистых отростков поясничных позвонков, гребня подвздошной кости и грудно-поясничной фасции. Направляется вверх до затылка и делится соответственно прикреплению на 3 части: 1) мышцы, прикрепляющиеся к ребрам, — *подвздошно-реберная мышца* (m. iliocostalis), в которой выделяют поясничный, грудной и шейный отделы; 2) мышцы, прикрепляющиеся к поперечным отросткам всех грудных, верхних шейных позвонков и к сосцевидному отростку, — *длиннейшая мышца* (m. longissimus), *межпоперечные мышцы* (m.m. intertransversarii), расположенные между поперечными отростками двух соседних позвонков; 3) мышцы, прикрепляющиеся к остистым отросткам II–VIII грудных и II–IV шейных позвонков, — *остистая мышца* (a. spinalis).

Медиальный тракт образован короткими мышечными пучками, заложенными в три слоя. Поверхностный слой представлен *полуостистыми мышцами* (m.m. semispinalis), волокна которых перекидываются через 5–6 позвонков. Средний слой образован *многогроздельными мышцами* (m.m. multifidi), пучки которых перекидываются через 3–4 позвонка. Глубокий слой представлен мышцами *вращателями* (m.m. rotatores), пучки которых перекидываются через I позвонок или направляются к соседнему позвонку. В грудном отделе заложены мышцы, *поднимающие ребра* (m.m. levatores costarum). В шейном и поясничном отделах между остистыми отростками соседних позвонков располагаются *межостистые мышцы* (m.m. interspinales). К глубоким мышцам задней области шеи относятся подзатылочные мышцы (рис. 70): *верхняя и нижняя косые мышцы головы* (m.m. obliquus capitis superior et inferior), *большая и малая задние прямые мышцы головы* (m.m. rectus capitis posterior major et minor).

Функция: глубокие мышцы спины в совокупности осуществляют выпрямление туловища, разгибают позвоночник, вращают его, поднимают ребра, при сокращении с одной стороны эти же мышцы наклоняют позвоночник к туловищу в ту же сторону. Подзатылочные мышцы разгибают, наклоняют в сторону и вращают голову.

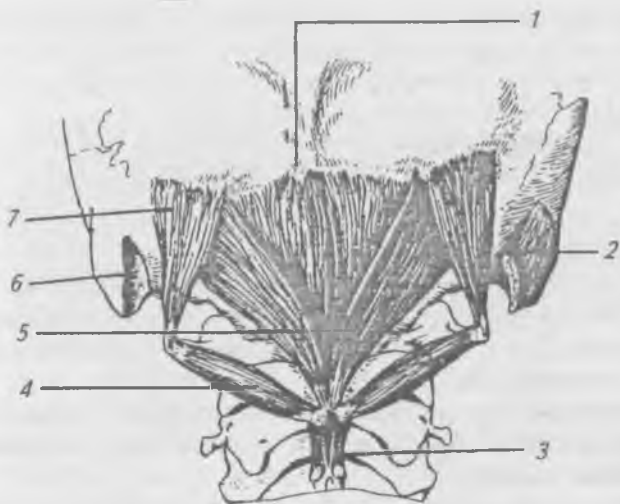


Рис. 70. Глубокие мышцы задней области шеи: 1 — малая прямая задняя мышца головы; 2 — длиннейшая мышца головы; 3 — межкостистые мышцы; 4 — нижняя косая мышца головы; 5 — большая прямая задняя мышца головы; 6 — сосцевидная вырезка; 7 — верхняя косая мышца головы

### **Топографические образования и фасции и спины**

В пределах спины выделяют крестцовую, поясничную, позвоночную, подлопаточную, лопаточную и заднюю шейную области.

Поверхностная фасция спины покрывает трапециевидную и широчайшую мышцы. Глубокая, или собственная, фасция спины делится на два листка: поверхностный и глубокий. Поверхностный листок тянется от таза до затылочной кости, вверху он тонкий, а внизу толще, срастается с апоневрозом широчайшей мышцы. Медиально поверхностный листок срастается с остистыми отростками, а латерально прикрепляется к углам ребер. Глубокий листок собственной фасции спины начинается от поперечных отростков поясничных позвонков и гребня подвздошной кости, образует влагалище, в котором заложена мышца, выпрямляющая позвоночник.

К топографическим образованиям поясничной области относятся: подвздошно-поясничный, верхний поясничный треугольники и поясничное пространство, это слабые места, где образуются поясничные грыжи.

Подвздошно-поясничный треугольник ограничен сзади передним краем широчайшей мышцы спины, спереди — задним краем наружной косой мышцы живота, снизу — гребнем подвздошной кости. Дном треугольника является внутренняя косая мышца живота.

Верхний поясничный треугольник ограничен: сверху — 12 ребром, медиально — латеральным краем мышцы, выпрямляющей позвоночник, латерально — внутренней косой мышцей живота.

Поясничное пространство ограничено: медиально — наружным краем квадратной мышцы поясницы, снизу — гребнем подвздошной кости, сверху — 12 ребром и нижним краем нижней задней зубчатой мышцей, латерально — задними краями обеих косых мышц и широчайшей мышцей спины.

## **Мышцы груди**

Мышцы груди (рис. 71) подразделяются на поверхностные, развивающиеся с закладкой верхней конечности, и глубокие, или собственные (аутохтонные), мышцы.

**Большая грудная мышца** (*m. pectorālis major*).

Начинается от медиальной половины ключицы, передней поверхности грудины, хрящей II–VII ребер и от переднего листка влагалища прямой мышцы живота. Прикрепляется к гребню большого бугра плечевой кости.

Функция: при сокращении тянет плечо вперед, приводит его к туловищу и поворачивает внутрь. При фиксированном плечевом поясе она поднимает ребра.

**Малая грудная мышца** (*m. pectorālis minor*), перекрыта большой грудной мышцей.

Начинается четырьмя зубцами от II–V ребер. Прикрепляется к клювовидному отростку лопатки.

Функция: тянет лопатку вперед и вниз, при фиксированном плечевом поясе поднимает ребра.

**Подключичная мышца** (*m. subclāvius*) расположена между I-м ребром и ключицей.

Функция: тянет ключицу вниз и медиально.

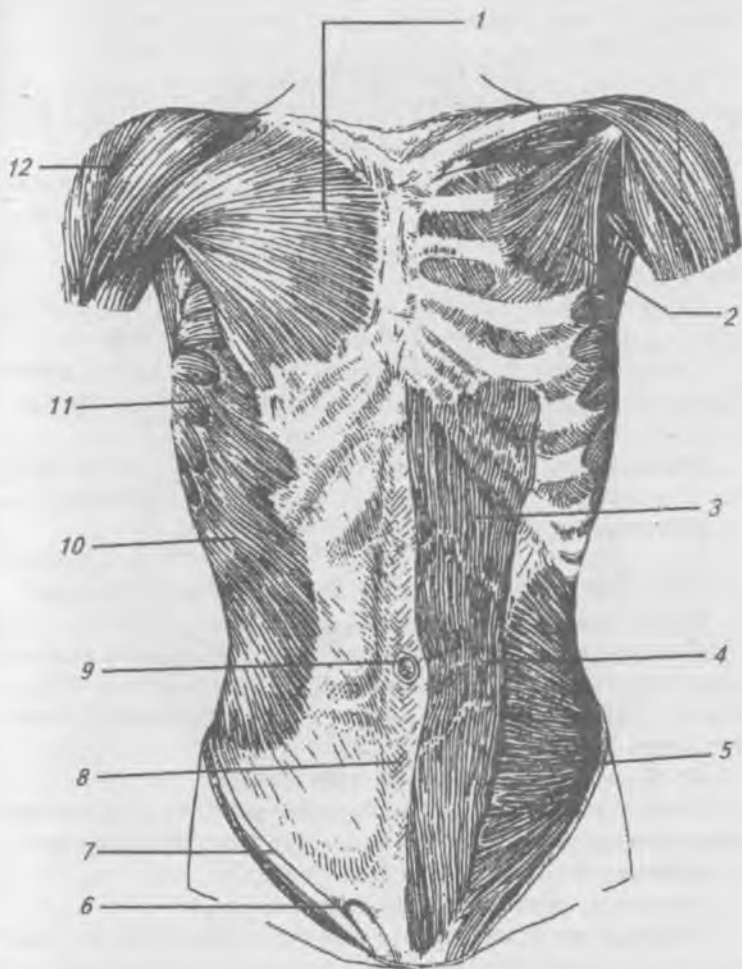


Рис. 71. Мышцы груди и живота: 1 — большая грудная мышца; 2 — малая грудная мышца; 3 — прямая мышца живота; 4 — сухожильные перемычки; 5 — внутренняя косая мышца живота; 6 — паховый канал; 7 — паховая связка; 8 — белая линия; 9 — пупок; 10 — наружная косая мышца живота; 11 — передняя зубчатая мышца; 12 — дельтовидная мышца

**Передняя зубчатая мышца** (*m. serrátus anterior*) начинается 9 зубцами от 9 верхних ребер (с I по IX).

Прикрепляется к медиальному краю лопатки.

Функция: перемещает лопатку вперед и латерально, фиксирует лопатку, прижимая ее к туловищу. При фиксированной лопатке поднимает ребра.

К собственным (аутохтонным) мышцам груди относятся: наружные и внутренние межреберные мышцы, мышцы, поднимающие ребра, подреберные мышцы, поперечная мышца груди.

**Наружные межреберные мышцы** (*m. m. intercostales externi*) находятся в межреберных промежутках.

Начинаются от нижнего края вышележащего ребра. Прикрепляются к верхнему краю нижележащего ребра.

Функция: поднимают ребра при вдохе.

**Внутренние межреберные мышцы** (*m. m. intercostales interni*) находятся в глубине межреберных промежутков от реберных хрящей до реберных углов.

Начинаются от верхнего края нижележащего ребра и прикрепляются к нижнему краю вышележащего ребра.

Функция: опускают ребра при выдохе.

**Подреберные мышцы** (*m. subcostales*), перекидываясь через одно или два ребра, начинаются от углов X–XII ребер и прикрепляются к внутренней поверхности вышележащих ребер.

Функция: опускает ребра при выдохе.

**Поперечная мышца** (*m. transversus thoracis*) начинается от задней поверхности тела грудины. Прикрепляется к внутренней поверхности II–VI ребер.

Функция: опускает ребра при выдохе.

**Диафрагма** (*diaphragma*) или грудобрюшная преграда (рис. 72), закрывая нижнюю апертуру грудной клетки, является главной дыхательной мышцей (*m. phrenicus*), отделяет грудную полость от брюшной. Имеет куполообразную форму, выпуклой стороной обращена в грудную полость, а вогнутой — в брюшную. Мышечные волокна диафрагмальной мышцы начинаются от задней поверхности грудины, внутренней поверхности VII–XII ребер и поясничных позвонков. Сухожильные волокна диафрагмальной мышцы, переплетаясь, образуют сухожильный

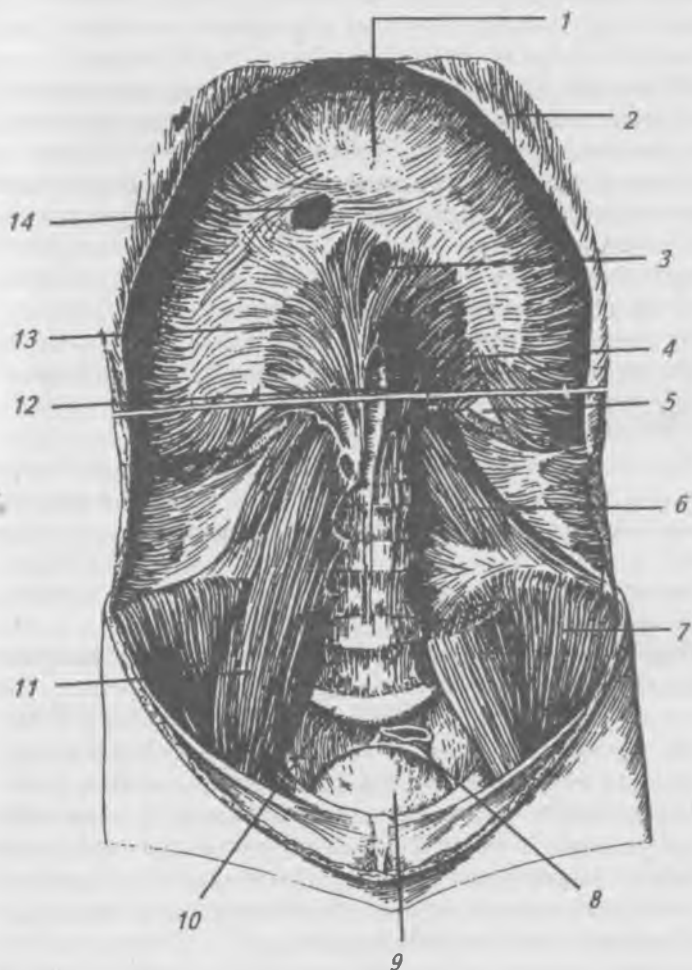


Рис. 72. Диафрагма и мышцы задней брюшной стенки:  
 1 — диафрагма; 2 — реберная дуга; 3 — пищеводное отверстие; 4 — аортное отверстие; 5 — реберно-поясничный треугольник; 6 — квадратная мышца поясницы;  
 7 — подвздошная мышца; 8 — прямая кишка; 9 — мочевого пузыря; 10 — мыс; 11 — большая поясничная мышца;  
 12 — левая ножка; 13 — правая ножка;  
 14 — отверстие поллой вены

центр. В диафрагме, соответственно местам начала, выделяют грудинную, реберную и поясничную части. В поясничной части выделяют правую и левую ножки, которые впереди 1-го поясничного позвонка ограничивают аортальное отверстие, через которое проходит аорта и грудной лимфатический проток. Выше аортального отверстия мышечные пучки ножек диафрагмы ограничивают пищеводное отверстие, через которое проходят пищевод и блуждающие нервы. В сухожильном центре диафрагмы расположено отверстие, через которое из брюшной полости в грудную проходит нижняя полая вена.

Функция: является главной дыхательной мышцей, способствует повышению давления внутри брюшной полости.

### **Фасции груди**

В области груди различают: слабовыраженную поверхностную фасцию, грудную фасцию, в которой выделяют поверхностный и глубокий листки, и внутригрудную фасцию.

Поверхностная фасция окружает молочную железу и образует связки, поддерживающие ее.

Поверхностный листок грудной фасции покрывает большую грудную мышцу и медиально срастается с надкостницей грудины, вверху переходит в надкостницу ключицы, латерально — в дельтовидную фасцию, внизу — переходит на переднюю зубчатую мышцу, покрывая ее.

Глубокий листок лежит позади большой грудной мышцы и покрывает малую грудную, подключичную и наружные межреберные мышцы. Латерально глубокий листок грудной фасции переходит в подкрыльцовую фасцию, выстилающую подмышечную ямку.

Внутригрудная фасция выстилает внутренние стенки грудной клетки и диафрагму.

### **Мышцы живота**

Мышцы живота образуют стенки брюшной полости, расположенной между грудной клеткой и тазом. С совокупность мышц живота образует брюшной пресс, играющий большую роль при дыхании, кашле, чихании, мочеиспускании, дефекации, рвоте и во время родов у жен-

щин. Топографически мышцы живота подразделяются на переднюю, боковую и заднюю группы. Передняя группа мышц живота.

**Прямая мышца живота** (*m. rectus abdominis*) (рис. 73) расположена по сторонам от средней линии живота в сухожильном влагалище, образованном апоневрозами боковых мышц живота. Начинается от верхнего края лонной кости между лонным сращением и лонным бугорком. Прикрепляется к хрящам V–VII ребер и мечевидному отростку грудины. На своем протяжении мышечные пучки прерываются 3–4 промежуточными сухожильными перемычками, сращенными с передней стенкой влагалища, в котором расположена мышца.

**Функция:** тянет грудную клетку вниз и наклоняет туловище, при фиксированной грудной клетке поднимает таз.

**Пирамидальная мышца** (*m. pyramidalis*) — непостоянная мышца, расположена между двумя листками передней стенки влагалища прямой мышцы живота. Начинается от передней поверхности лонной кости. Прикрепляется к белой линии живота.

**Функция:** напрягает белую линию живота.

## **Боковая группа мышц живота**

Рис. 73, 74.

**Наружная косая мышца живота** (*m. obliquus externus abdominis*) — самая поверхностная, ее волокна идут косо сверху вниз и снаружи внутрь. Начинается восемью зубцами от V до XII ребра. Прикрепляется: задние пучки — к гребню подвздошной кости, остальные волокна переходят в апоневроз, который образует переднюю стенку влагалища прямой мышцы живота и, срастаясь на средней линии живота с апоневрозом противоположной стороны, образует белую линию живота (*línea alba*). Нижний свободный край апоневроза, перекидываясь от верхней передней подвздошной ости к лобковому бугорку, подворачивается в виде желобка и образует паховую связку.

**Функция:** при двухстороннем сокращении тянет грудную клетку вниз, опускает ребра, сгибает туловище, при одностороннем сокращении вращает туловище в



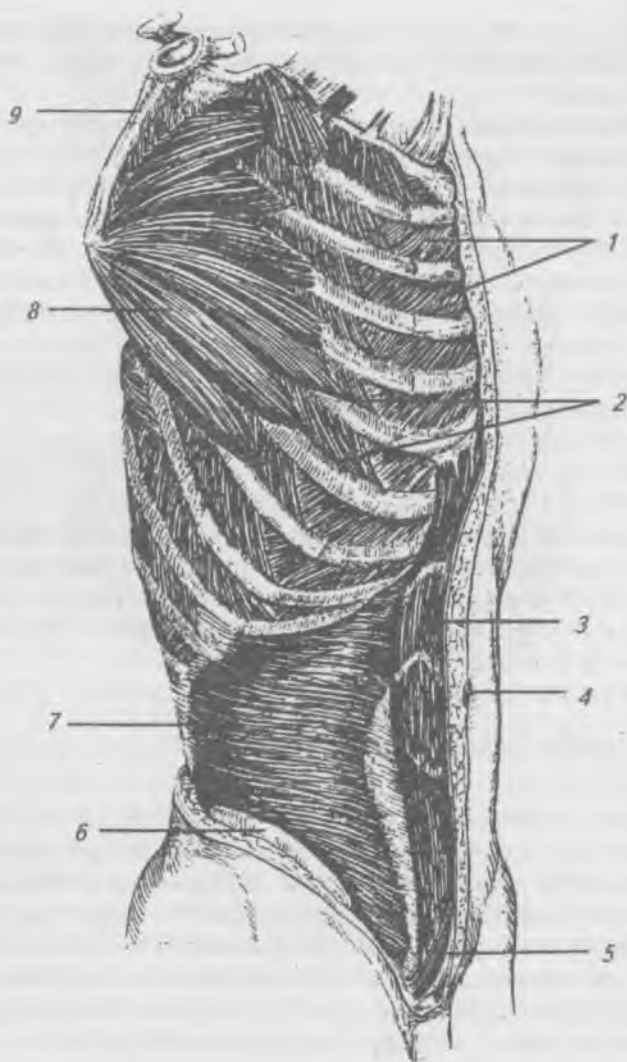


Рис. 73. Мышцы груди и живота, вид сбоку: 1 — внутренние межреберные мышцы; 2 — наружные межреберные мышцы; 3 — прямая мышца живота; 4 — пупок; 5 — пирамидальная мышца; 6 — подвздошный гребень; 7 — поперечная мышца живота; 8 — передняя зубчатая мышца; 9 — лопатка

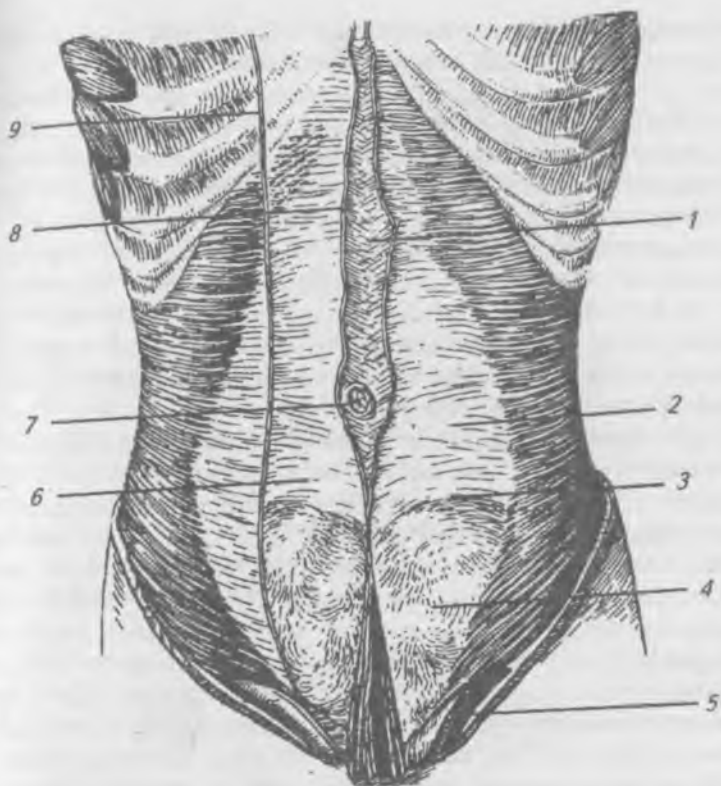


Рис. 74. Мышцы живота. Передние пластинки влагалища прямых мышц и прямые мышцы удалены: 1 — белая линия; 2 — апоневроз поперечной мышцы живота; 3 — дугообразная линия; 4 — поперечная фасция; 5 — мышца, поднимающая яичко; 6 — семенной канатик; 7 — пупок; 8 — медиальный край влагалища прямой мышцы живота; 9 — латеральный край влагалища прямой мышцы живота

противоположную сторону, при фиксированной грудной клетке поднимает таз.

**Внутренняя косая мышца живота** (*m. obliquus internus abdominis*) лежит под наружной косой мышцей живота. Начинается от пояснично-грудной фасции, гребня

подвздошной кости и наружных  $2/3$  паховой связки. Прикрепляется к X–XII ребрам. Аponeвроз внутренней косой мышцы выше пупка расщепляется на две пластинки, охватывающие прямую мышцу живота спереди и сзади. Ниже пупка обе пластинки переходят на переднюю поверхность прямой мышцы живота. Обе пластинки срастаются по средней линии с пластинками апoneвроза внутренней косой мышцы живота противоположной стороны, принимая участие в образовании белой линии живота.

**Функция:** при двухстороннем сокращении сгибает позвоночник, опускает ребра, при одностороннем сокращении вращает туловище в свою сторону, при фиксированной грудной клетке поднимает таз.

**Поперечная мышца живота** (*m. transversus abdominis*) расположена под внутренней косой мышцей живота. Начинается от VI–XII ребер, пояснично-грудной фасции, от внутренней губы гребня подвздошной кости и от наружных  $2/3$  паховой связки. Пучки мышечных волокон располагаются горизонтально. Прикрепляется к белой линии живота. Аponeвроз поперечной мышцы живота образует заднюю стенку влагалища прямой мышцы выше пупка, ниже пупка апoneвроз по полулунной линии переходит на переднюю стенку влагалища. **Функция:** при сокращении с двух сторон тянет вниз грудную клетку, сгибает позвоночник вперед, при одностороннем сокращении поворачивает туловище в ту же сторону.

К задней группе мышц живота относится **квадратная мышца пояснице** (*m. quadratus lumborum*). Начинается от поперечных отростков поясничных позвонков и гребня подвздошной кости. Прикрепляется к XII ребру.

**Функция:** при двухстороннем сокращении является синергистом мышцы, выпрямляющей позвоночник, при одностороннем сокращении наклоняет позвоночник в ту же сторону и тянет вниз XII ребро.

### **Фасции живота**

Мышцы живота снаружи покрыты поверхностной фасцией, которая сверху переходит в фасцию груди, а внизу — в фасцию нижней конечности. Поперечная фасция покрывает заднюю поверхность поперечной мыш-

цы, вверху она переходит на диафрагму, внизу соединяется с паховой связкой и образует заднюю стенку пахового канала.

**Белая линия живота** (línea alba) образована сращением апоневрозов широких мышц живота правой и левой сторон от мечевидного отростка до лобкового сращения. Выше пупка белая линия шире, но тоньше, чем ниже пупка. Вследствие этого грыжи белой линии живота образуются чаще в верхних 2/3 белой линии живота и в области пупочного кольца.

**Влагалище прямой мышцы живота** (рис. 75). Влагалище прямой мышцы живота (vagina m. recti abdominis) состоит из передней и задней стенок. Передняя стенка выше пупка образована апоневрозом наружной косой мышцы живота и передним листком апоневроза внутренней косой мышцы живота. Ниже пупка передняя стенка влагалища образована апоневрозом наружной косой мышцы, двумя листками апоневроза внутренней косой мышцы и апоневрозом поперечной мышцы живота.

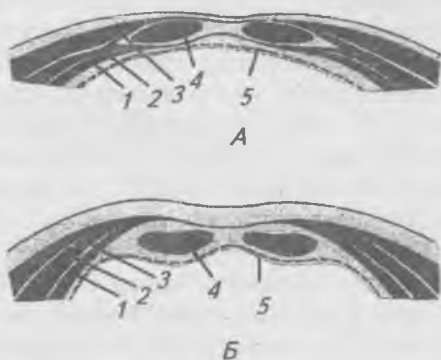


Рис. 75. Схема строения влагалища прямой мышцы живота: а — на протяжении верхних 2/3 мышцы; б — на протяжении нижней трети; 1 — поперечная мышца живота; 2 — внутренняя косая мышца живота; 3 — наружная косая мышца живота; 4 — прямая мышца живота; 5 — поперечная фасция живота

Задняя стенка выше пупка образована задним листком апоневроза внутренней косой мышцы, апоневрозом поперечной мышцы живота и поперечной фасцией живота. Ниже пупка задняя стенка образована только поперечной фасцией живота. Граница между верхней и нижней третями задней стенки влагалища прямой мышцы живота проходит по дугообразной линии.

### **Паховый канал**

Рис. 76.

**Паховый канал** (*canalis inguinális*) представляет собой щель над паховой связкой между мышцами передней брюшной стенки. В нем выделяют 4 стенки: нижняя — образована паховой связкой, передняя — апоневрозом наружной косой мышцы живота, верхняя — краями поперечной мышцы и внутренней косой мышцы живота, задняя — поперечной фасцией живота. В паховом канале выделяют поверхностное и глубокое паховое отверстия и сам канал длиной 4–5 см. Поверхностное паховое кольцо ограничено: снизу и латерально — латеральной ножкой, а сверху и медиально — верхней или медиальной ножкой, на которые расщепляется медиальный конец паховой связки. Медиальная ножка прикрепляется к лонному сращению, а латеральная — к лонному бугорку. Глубокое паховое кольцо со стороны брюшной полости закрыто брюшиной, имеет вид углубления в латеральной паховой ямке. Содержимым пахового канала у мужчин является семенной канатик, а у женщин — круглая связка матки. Через паховый канал могут выпячиваться внутренние органы, развиваются паховые грыжи. Паховая грыжа может быть одно- и двусторонней. Различают наружную косую, прямую и внутреннюю косую паховые грыжи.

Для более точного определения топографии внутренних органов в брюшной полости, область живота двумя горизонтальными и двумя вертикальными линиями условно делится на 9 областей (рис. 77). Верхняя горизонтальная линия проводится между хрящами 10-х ребер. Нижняя горизонтальная линия проводится между передне-верхними остями подвздошных костей. Обе горизонтальные линии делят область живота на три этажа; верх-

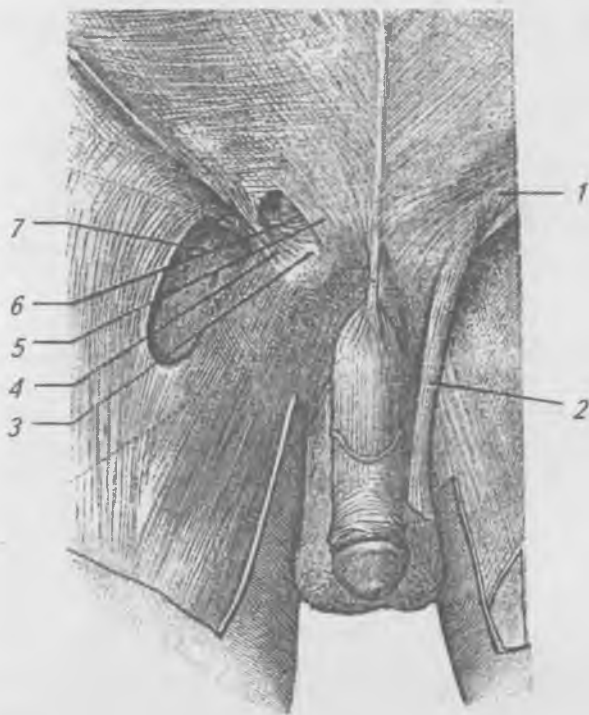


Рис. 76. Паховый канал: 1 — межножковые волокна;  
2 — семенной канатик; 3 — паховая связка; 4 — боковая  
ножка; 5 — медиальная ножка; 6 — паховый канал;  
7 — отверстие скрытой вены

ний — надчревьe (*epigástrium*), средний — чревьe (*mesogástrium*) и нижний — подчревьe (*hypogástrium*). Вертикальными линиями, проводимыми по латеральным краям прямых мышц живота, каждый из этажей делится на три области. В подчревьe выделяют правую и левую подреберные области (*regiónes hypochondríacae dextra et sinistra*) и надчревную область (*régio epigástrica*).

Чрево делится на правую и левую боковые области живота (*regiónes lateráles dextrae et sinistra*) и пупочную область (*régio umbilicális*). В подчревьe выделяют: правую и левую паховые (*regiónes inguináles dextra et sinistra*) и лобковую (*régio púbica*) области.

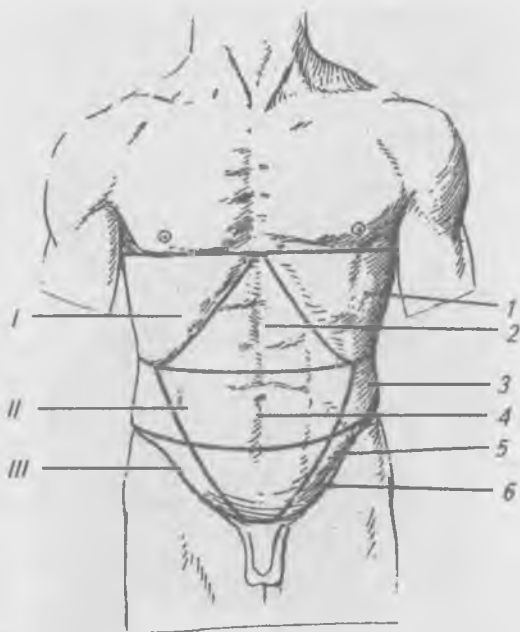


Рис. 77. Области живота: I — «надчревьё»; II — чревьё; III — подчревьё; 1 — подреберная область; 2 — подчревная область; 3 — боковая область живота; 4 — пупочная область; 5 — паховая область; 6 — лобковая область

### **Мышцы шеи (*mm. colli*)**

Мышцы шеи можно разделить на поверхностные и глубокие. В поверхностных мышцах выделяют группы мышц, расположенных выше и ниже подъязычной кости. Глубокие мышцы шеи подразделяются на боковую и предпозвоночную группы.

#### **Поверхностные мышцы шеи**

Рис. 78.

Подкожная мышца (*platysma*) лежит под кожей на боковой поверхности шеи. Начинается от фасции груди на уровне 1–2 ребра. Прикрепляется к жевательной фасции и к мышцам окружности рта.

Функция: напрягает кожу шеи и тянет книзу угол рта.

**Грудино-ключично-сосцевидная мышца** (*m. sternocleidomastoideus*) лежит под подкожной мышцей. Начинается двумя ножками от рукоятки грудины и от грудинного конца ключицы. Прикрепляется к сосцевидному отростку височной кости.

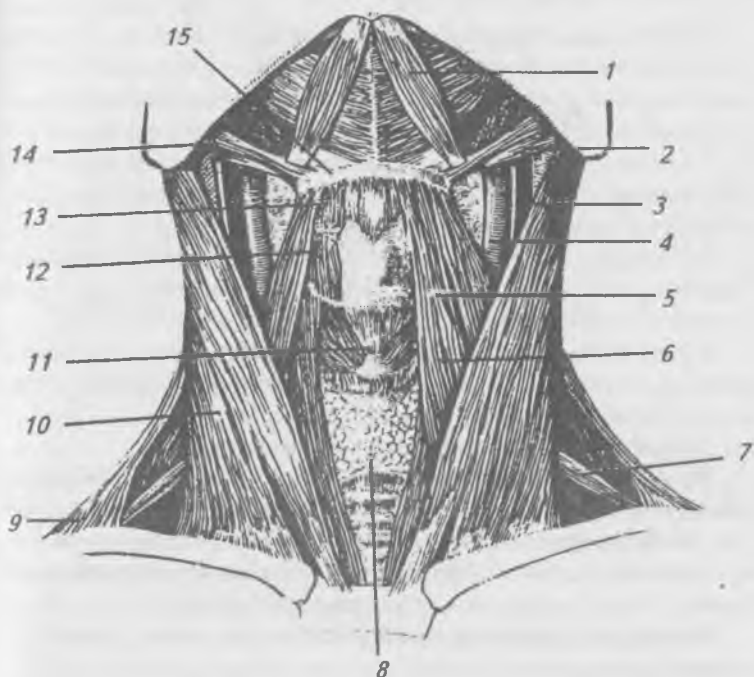


Рис. 78. Мышцы шеи, вид спереди. Подкожные мышцы удалены: 1 — переднее брюшко двубрюшной мышцы; 2 — заднее брюшко двубрюшной мышцы; 3 — внутренняя яремная вена; 4 — общая сонная артерия; 5, 13 — верхнее брюшко лопаточно-подъязычной мышцы; 6 — грудино-подъязычная мышца; 7 — нижнее брюшко лопаточно-подъязычной мышцы; 8 — щитовидная железа; 9 — трапецевидная мышца; 10 — грудино-ключично-сосцевидная мышца; 11 — перстне-щитовидная мышца гортани; 12 — щито-подъязычная мышца; 14 — шило-подъязычная мышца; 15 — подъязычная кость



Функция: при двустороннем сокращении запрокидывает голову назад, при одностороннем сокращении наклоняет голову в сторону сокращенной мышцы и поворачивает лицо в противоположную сторону.

### **Мышцы, расположенные выше подъязычной кости**

**Двубрюшная мышца** (*m. digastricus*) состоит из двух брюшек, соединенных промежуточным сухожилием. Заднее брюшко начинается от сосцевидной вырезки височной кости. Переднее брюшко начинается от двубрюшной ямки нижней челюсти. Промежуточное сухожилие прикрепляется при помощи фасциальной петли к телу и большому рожку подъязычной кости.

Функция: при фиксированной подъязычной кости мышца опускает нижнюю челюсть, при фиксированной нижней челюсти она поднимает подъязычную кость.

**Шилоподъязычная мышца** (*m. stylohyoideus*), начинается от шиловидного отростка височной кости. Прикрепляется к телу подъязычной кости.

Функция: поднимает подъязычную кость.

**Челюстно-подъязычная мышца** (*m. mylohyoideus*) начинается от челюстно-подъязычной линии нижней челюсти, волокна мышцы идут медиально и оканчиваются на сухожильном шве. Прикрепляется к телу подъязычной кости. Обе мышцы образуют диафрагму рта.

Функция: поднимает подъязычную кость, опускает нижнюю челюсть.

**Подбородочно-подъязычная мышца** (*m. geniohyoideus*) начинается от ости нижней челюсти. Прикрепляется к телу подъязычной кости.

Функция: поднимает подъязычную кость, опускает нижнюю челюсть. Мышцы, расположенные ниже подъязычной кости.

**Грудино-щитовидная мышца** (*m. sternothyroideus*) начинается от рукоятки грудины и грудного конца ключицы. Прикрепляется к телу подъязычной кости.

Функция: опускает подъязычную кость.

**Грудино-щитовидная мышца** (*m. sternothyromus*) начинается от рукоятки грудины и хряща I-го ребра. При-

крепляется к щитовидному хрящу гортани. Функция: опускает гортань.

**Щито-подъязычная мышца** (*m. thyreohyoideus*) начинается от щитовидного хряща. Прикрепляется к телу и большому рожку подъязычной кости.

Функция: при фиксированной подъязычной кости поднимает гортань.

**Лопаточно-подъязычная мышца** (*m. omohyoideus*) состоит из верхнего и нижнего брюшек, соединенных между собой промежуточным сухожилием. Начинается от верхнего края лопатки и поперечной связки. Прикрепляется к телу подъязычной кости.

Функция: опускает подъязычную кость, напрягает шейную фасцию, расширяя просвет яремной вены, способствует току крови к сердцу.

### **Глубокие мышцы шеи. Боковая группа**

Рис. 79.

**Передняя лестничная мышца** (*m. scalenus anterior*) начинается от поперечных отростков III–VI шейных позвонков. Прикрепляется к бугорку передней лестничной мышцы 1-го ребра.

Функция: поднимает первое ребро, при фиксированном ребре наклоняет шейный отдел позвоночника.

**Средняя лестничная мышца** (*m. scalenus medius*), начинается от поперечных отростков всех шейных позвонков. Прикрепляется к I ребру позади предыдущей.

Функция: поднимает первое ребро или наклоняет шейный отдел позвоночника.

**Задняя лестничная мышца** (*m. scalenus posterior*) начинается от поперечных отростков трех нижних шейных позвонков. Прикрепляется ко II-му ребру.

Функция: поднимает второе ребро, наклоняет шейный отдел позвоночника. Глубокие мышцы шеи. Предпозвоночная группа (рис. 79).

**Длинная мышца** (*m. longus colli*) состоит из трех частей: верхней, нижней и средней. Верхняя — начинается от поперечных отростков III–VI шейных позвонков, прикрепляясь к переднему бугорку атланта. Нижняя часть начинается от тел двух или трех верхних грудных

позвонков, прикрепляется к поперечным отросткам V и VI шейных позвонков. Средняя часть соединяет места начала верхней и нижних частей.

Функция: сгибает и вращает шейный отдел позвоночника.

**Длинная мышца головы** (*m. longus capitis*) начинается от поперечных отростков III–VI шейных позвонков. Прикрепляется к основанию затылочной кости.

Функция: наклоняет голову вперед.

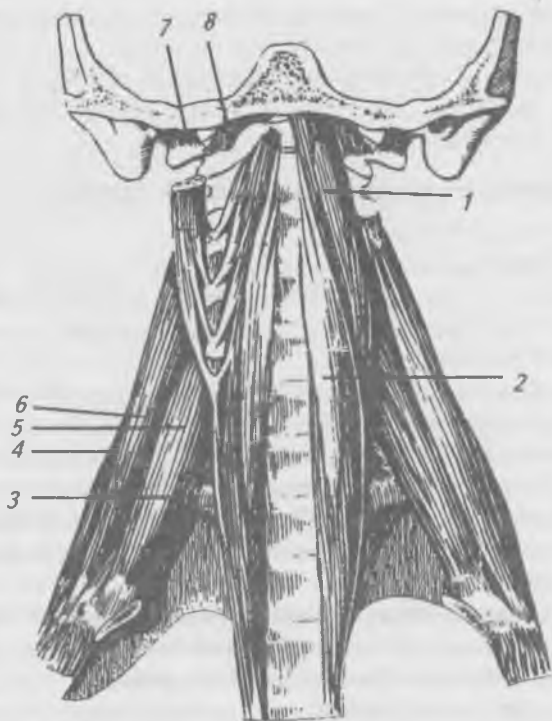


Рис. 79. Глубокие (предпозвоночные) мышцы шеи:  
1 — длинная мышца головы; 2 — длинная мышца шеи;  
3 — первое ребро; 4 — задняя лестничная мышца;  
5 — передняя лестничная мышца; 6 — средняя лестничная мышца; 7 — боковая прямая мышца;  
8 — передняя прямая мышца

**Передняя и боковая прямые мышцы головы** (mm. recti capitis anterior et lateralis) начинаются: передняя — от боковой массы атланта, латеральная — от поперечного отростка атланта. Прикрепляются к основанию затылочной кости.

Функция: наклоняют голову в сторону сокращенных мышц, а при двухстороннем сокращении наклоняют голову вперед.

### **Топография и фасции шеи**

Топографически шею делят на заднюю и переднюю области. Границами передней области шеи являются: вверху — край нижней челюсти и сосцевидный отросток височной кости, внизу — ключицы и рукоятка грудины, латерально — передние края трапецевидных мышц. Передняя область шеи посредством срединной линии делится на правый и левый четырехугольники, каждый из которых посредством грудино-ключично-сосцевидной мышцы делится на латеральный и медиальный треугольники (рис. 80).

**Латеральный треугольник** ограничен: спереди — задним краем грудино-ключично-сосцевидной мышцы, сзади — передним краем трапецевидной мышцы, снизу — ключицей. Проходящее через латеральный треугольник заднее брюшко лопаточно-подъязычной мышцы делит его на верхний (лопаточно-трапецевидный) и нижний (лопаточно-ключичный) треугольники.

**Медиальный треугольник** ограничен: спереди — срединной линией шеи, сзади — грудино-ключично-сосцевидной мышцей (ее передним краем) и сверху — краем нижней челюсти. В медиальном треугольнике выделяют:

1) лопаточно-трахеальный треугольник образован: сверху — нижним краем верхнего брюшка лопаточно-подъязычной мышцы, снизу — передним краем грудино-ключично-сосцевидной мышцы, медиально-срединной линией шеи;

2) сонный треугольник ограничен: сверху — краями заднего брюшка двубрюшной и шило-подъязычной мышцами, снизу — верхним краем переднего брюшка

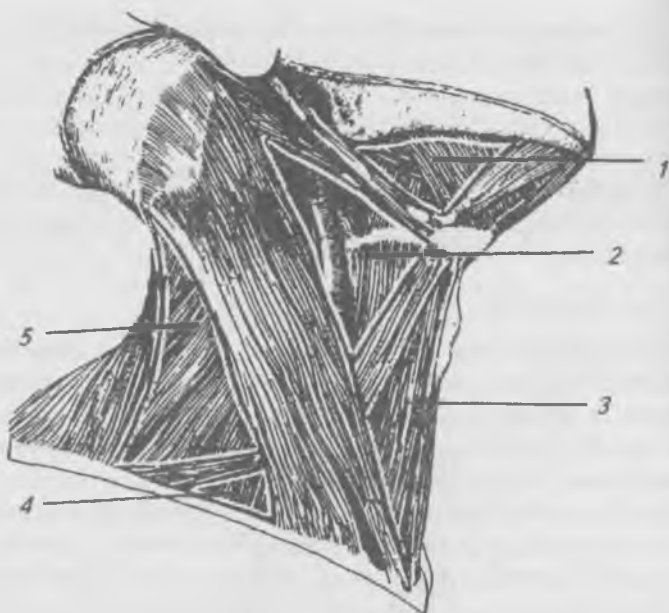


Рис. 80. Треугольники шеи. 1 — поднижнечелюстной треугольник; 2 — сонный треугольник; 3 — лопаточно-трахеальный треугольник; 4 — лопаточно-ключичный треугольник; 5 — лопаточно-трапециевидный треугольник

лопаточно-подъязычной мышцы, сзади — передним краем грудино-ключично-сосцевидной мышцы;

3) подчелюстной треугольник ограничен: сверху — краем нижней челюсти, спереди — краем переднего брюшка двубрюшной мышцы, сзади — краями заднего брюшка двубрюшной и шило-подъязычной мышц. В подчелюстном треугольнике выделяют язычный треугольник К. И. Пирогова, ограниченный: спереди — задним краем челюстно-подъязычной мышцы, сверху — подъязычным нервом, снизу и сзади — промежуточным сухожилием и задним брюшком двубрюшной мышцы. Дном треугольника является подъязычно-язычная мышца, под которой заложена язычная артерия.

*Фасции шеи* объединены в общую фасцию, в которой выделяют три пластинки: поверхностную, предтрахеаль-

ную и предпозвоночную. Поверхностная пластинка образует фасциальные футляры для грудино-ключично-сосцевидной и трапециевидной мышц. Внизу поверхностная пластинка переходит в фасцию груди, прикрепляясь к рукоятке грудины и к ключице. Вверху — прикрепляется к подъязычной кости, покрывает мышцы, расположенные выше подъязычной кости, и подчелюстную слюнную железу, проходит над краем нижней челюсти и вплетается в жевательную фасцию. Предтрахиальная пластинка образует фасциальные футляры для мышц, расположенных ниже подъязычной кости, покрывает гортань. Внизу предтрахеальная пластинка начинается от задней поверхности рукоятки грудины и ключицы. Вверху она прикрепляется к подъязычной кости. Латерально — доходит до лопаточно-подъязычной мышцы.

Предпозвоночная пластинка образует фасциальные футляры для предпозвоночных мышц. Вверху — достигает основания черепа, внизу — переходит во внутригрудную фасцию.

Между пластинками шейной фасции и органами шеи располагаются пространства, заполненные рыхлой соединительной тканью, играющие большую роль в распространении воспалительных процессов. Выделяют: надгрудинное, предвисцеральное и поствисцеральное пространства.

Надгрудинное межфасциальное пространство ограничено спереди — поверхностной и сзади — предтрахеальной пластинками фасции шеи, сообщается со слепым углублением позади грудино-ключично-сосцевидной мышцы.

Предвисцеральное межфасциальное пространство расположено между предтрахеальной пластинкой шейной фасции спереди и трахеей — сзади. Внизу это пространство сообщается со средостением.

Предвисцеральное межфасциальное пространство ограничено: спереди — глоткой, сзади — предпозвоночной пластинкой шейной фасции, сообщается со средостением.

В латеральной области шеи различают: межлестничное и предлестничное пространства. Межлестничное пространство образовано между передней и средней лестничными мышцами, снизу — ограничено 1-м ребром. Через

него проходят подключичная артерия и ветви плечевого сплетения.

Предлестничное пространство ограничено спереди — грудино-щитовидной и грудино-подъязычной мышцами, сзади — передней лестничной мышцей, через него проходит подключичная вена.

## Мышцы головы

Мышцы головы можно разделить на следующие группы: 1) мышцы свода черепа, 2) мышцы, окружающие отверстия на лице, 3) мышцы жевательного аппарата. Мышцы первой и второй групп составляют мимические мышцы, третья группа относится к жевательным мышцам.

Мимические мышцы начинаются от костей, а прикрепляются к соединительнотканному слою кожи или вплетаются в другие мимические мышцы, не покрыты фасцией. В результате сокращения мимических мышц на коже образуются складки, изменяющие выражение лица. Как мимические, так и жевательные мышцы принимают участие в акте жевания и членораздельной речи.

### Мимические мышцы

Рис. 81.

**Надчерепная мышца** (*m. epicrānīus*), покрывает свод черепа в виде сухожильного шлема, который рыхло связан с надкостницей, но плотно с кожей головы. В надчерепной мышце выделяют затылочно-лобную и височно-теменную мышцы.

**Затылочно-лобная мышца** (*m. occipitofrontālis*) состоит из лобного и затылочного брюшек, соединенных между собой апоневрозом. Затылочное брюшко (*vēter occipitalis*) начинается от верхней затылочной линии, прикрепляется к сухожильному шлему. При сокращении тянет назад кожу волосистой части головы. Лобное брюшко (*vēter frontālis*) начинается от кожи бровей, прикрепляется к сухожильному шлему.

Функция: при сокращении поднимает брови (выражение удивления), тянет вперед кожу волосистой части головы, образует поперечные складки на лбу.

**Височно-теменная мышца** (m. temporoparietalis) является рудиментом ушных мышц. Состоит из передней, верхней и задней ушных мышц.

**Передняя ушная мышца** (m. auricularis anterior) начинается от сухожильного шлема, прикрепляется к коже ушной раковины.

Функция: тянет ушную раковину вперед.

**Верхняя ушная мышца** (m. auricularis superior) начинается от сухожильного шлема, прикрепляется к хрящу ушной раковины.

Функция: тянет ушную раковину кверху.

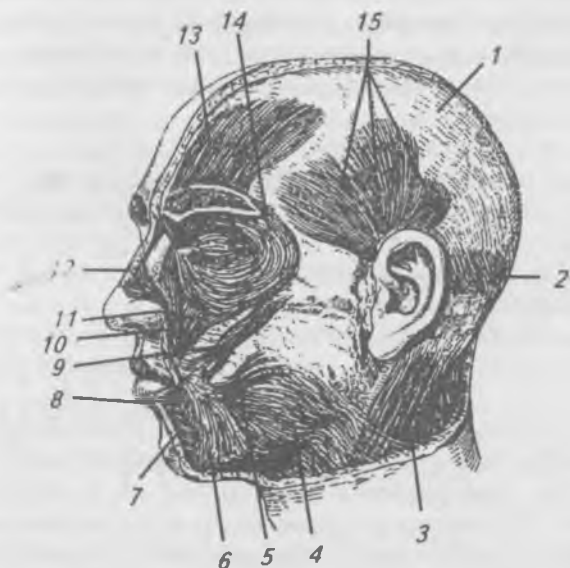


Рис. 81. Мышцы головы: 1 — сухожильный шлем; 2 — затылочное брюшко затылочно-лобной мышцы; 3 — грудино-ключично-сосцевидная мышца; 4 — подкожная мышца; 5 — мышца смеха; 6 — мышца, опускающая угол рта; 7 — подбородочная мышца; 8 — круговая мышца рта; 9 — большая скуловая мышца; 10 — мышца, поднимающая верхнюю губу; 11 — малая скуловая мышца; 12 — носовая мышца; 13 — лобное брюшко затылочно-лобной мышцы; 14 — круговая мышца глаза; 15 — передняя, верхняя и задняя ушные мышцы



**Задняя ушная мышца** (*m. auricularis posterior*) начинается от сосцевидного отростка височной кости, прикрепляется сзади к хрящу ушной раковины.

Функция: тянет ушную раковину кзади.

**Мышца гордецов** (*m. procerus*), начинается от носовой кости, прикрепляется к коже лба.

Функция: при сокращении расправляет складки на лбу и образует поперечные складки в области корня носа.

Вокруг глаза располагаются следующие мышцы.

**Круговая мышца глаза** (*m. orbicularis oculi*) состоит из трех частей: вековой, глазничной и слезной.

**Вековая часть** (*pars palpebralis*) начинается от медиальной стенки глазницы, медиальной связки века, мышечные волокна идут по передней поверхности века, у латерального угла глаза волокна переплетаются, образуя наружный шов века.

Функция: при сокращении смыкает веки.

**Глазничная часть** (*pars orbitalis*) начинается от носовой части лобной кости, от верхней челюсти и медиальной связки века. Оканчивается у латерального угла глаза, где часть ее волокон переплетается между собой и прикрепляется к латеральной связке века.

**Слезная часть** (*pars lacrimalis*) начинается от слезного гребня и слезного мешка, вплетается в волокна вековой части.

Функция: при сокращении сморщивает кожу вокруг века, замыкает глазную щель и расширяет слезный мешок.

**Мышца, сморщивающая бровь** (*m. corrugator supercilii*), начинается от носового отростка лобной кости, идет вверх и латерально и прикрепляется к коже брови.

Функция: при сокращении сморщивает брови и образует две вертикальные складки над корнем носа.

**Носовая мышца** (*m. nasalis*) имеет две головки: поперечную и крыльную. Поперечная начинается от альвеолярного возвышения верхнего клыка, идет на спинку носа и соединяется с одноименной мышцей противоположной стороны. Крыльная головка начинается там же, но прикрепляется на наружном крае крыльев носа.

Функция: опускает крылья носа и сжимает его хрящевую часть.

**Мышца, опускающая перегородку носа** (m. depressor septi nasi) начинается от альвеолярного возвышения медиального резца и прикрепляется к перегородке носа.

Функция: тянет перегородку носа вниз.

**Круговая мышца рта** (m. orbicularis oris) состоит из краевой и губной частей. Краевая часть образована волокнами мимических мышц, прикрепляющихся к верхней и нижней губам. Губная часть образует основу верхней и нижней губ, начинается от угла рта, вплетается в кожу и слизистую оболочку губ.

Функция: при сокращении сжимает губы, закрывает ротовое отверстие.

**Мышца, поднимающая верхнюю губу** (m. levator labii superioris) начинается от подглазничного края верхней челюсти, входит в толщу верхней губы.

Функция: при сокращении поднимает верхнюю губу и тянет крыло носа вверх.

**Малая скуловая мышца** (m. zygomaticus minor) начинается от скуловой кости, прикрепляется к коже в области угла рта.

Функция: при сокращении поднимает угол рта.

**Большая скуловая мышца** (m. zygomaticus major) начинается от скуловой кости, прикрепляется к коже в области угла рта.

Функция: при сокращении тянет угол рта вверх и латерально.

**Мышца, поднимающая угол рта** (m. levator anguli oris), начинается от клыковой ямки верхней челюсти, прикрепляется к коже в области угла рта.

Функция: при сокращении тянет угол рта вверх и латерально.

**Щечная мышца** (m. buccinator) начинается от косой линии ветви нижней челюсти и наружной поверхности альвеолярной дуги верхней челюсти, волокна вплетаются в мышцы верхней и нижней губ.

Функция: образует мышечную основу щеки, при сокращении тянет угол рта назад и прижимает щеку к зубам.

**Мышца смеха** (m. risorius) начинается от жевательной фасции и отчасти от подкожной мышцы, часто отсутствует, прикрепляется к коже угла рта.

Функция: при сокращении тянет угол рта кнаружи.

**Мышца, опускающая угол рта** (*m. depressor angulī oris*), начинается от нижней челюсти между подбородком и уровнем первого премоляра, ее волокна идут кверху и прикрепляются к коже угла рта.

Функция: при сокращении тянет угол рта вниз и латерально.

**Подбородочная мышца** (*m. mentalis*) начинается от альвеолярных возвышений центрального и бокового резцов, идет вниз и прикрепляется к коже подбородка.

Функция: при сокращении тянет кожу подбородка вверх и латерально, выпячивает нижнюю губу.

**Мышца, опускающая нижнюю губу** (*m. depressor labii inferioris*), начинается ниже подбородочного отверстия тела нижней челюсти, волокна ее идут вверх и медиально, прикрепляясь к коже и слизистой оболочке нижней губы.

Функция: при сокращении тянет нижнюю губу вниз и латерально.

## **Жевательные мышцы**

Рис. 82, 83.

**Жевательная мышца** (*m. masseter*) начинается от скуловой дуги, идет косо назад и вниз. Прикрепляется к латеральной поверхности угла нижней челюсти.

Функция: поднимает нижнюю челюсть, закрывает рот, поверхностные волокна выдвигают нижнюю челюсть вперед.

**Височная мышца** (*m. temporalis*) выполняет всю височную ямку. Начинается от всей височной ямки, проходит под скуловой дугой и прикрепляется мощным сухожилием к венечному отростку нижней челюсти.

Функция: при сокращении поднимает нижнюю челюсть, задние пучки тянут нижнюю челюсть кзади.

**Медиальная крыловидная мышца** (*m. pterygoideus medialis*) начинается от крыловидной ямки крыловидного отростка клиновидной кости и бугра верхней челюсти. Прикрепляется к крыловидной бугристости на внутренней поверхности угла нижней челюсти.

Функция: при сокращении поднимает нижнюю челюсть и выдвигает ее вперед.

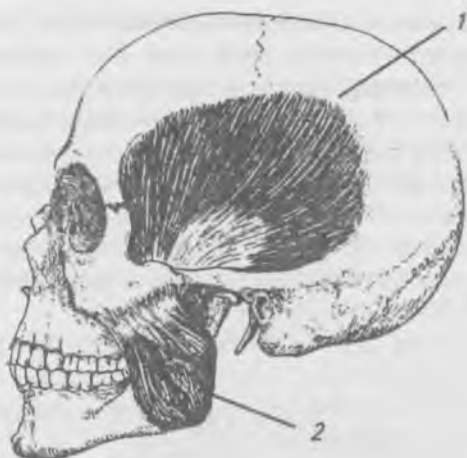


Рис. 82. Жевательные мышцы:

- 1 — височная мышца;
- 2 — жевательная мышца

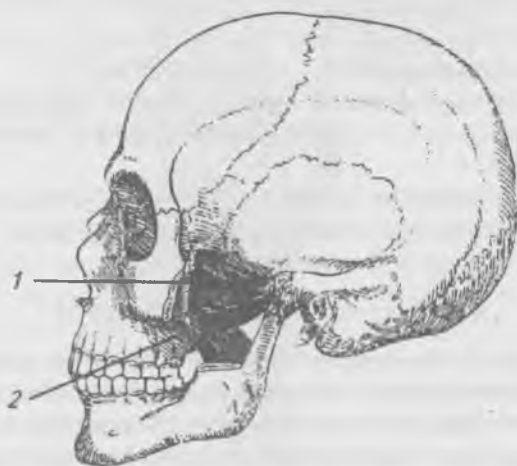


Рис. 83. Глубокие жевательные мышцы:

- 1 — боковая крыловидная мышца;
- 2 — медиальная крыловидная мышца

**Латеральная крыловидная мышца** (*m. pterygoideus lateralis*) лежит в подвисочной ямке. Начинается верхней и нижней головками. Верхняя головка начинается от нижней поверхности большого крыла клиновидной кости и подвисочного гребня большого крыла, нижняя — от латеральной пластинки крыловидного отростка клиновидной кости, пирамидального отростка небной кости и бугра верхней челюсти. Прикрепляется к суставному отростку нижней челюсти, к капсуле сустава и к суставному диску височно-нижнечелюстного сустава.

**Функция:** при двухстороннем сокращении выдвигают нижнюю челюсть вперед, при одностороннем сокращении смещают нижнюю челюсть в противоположную от сокращенной мышцы сторону.

### **Фасции головы**

На голове имеются три фасции: височная, жевательная и щечно-глоточная. Височная фасция (*fascia temporalis*) покрывает височную мышцу, начинается от верхней височной линии. Она направляется к скуловой дуге и разделяется на две пластинки, которые прикрепляются к латеральной и медиальной поверхностям скуловой дуги, между пластинками заложена жировая клетчатка.

**Жевательная фасция** (*fascia masseterica*) покрывает околоушную железу и жевательную мышцу в виде плотной пластинки.

**Щечно-глоточная фасция** (*fascia buccopharyngla*) покрывает наружную поверхность щечной мышцы, продолжается на боковую стенку глотки.

### **Мышцы верхней конечности**

К мышцам верхней конечности относятся только те, которые начинаются и прикрепляются к костям верхней конечности. Их можно разделить на мышцы плечевого пояса и мышцы свободной верхней конечности (плеча, предплечья и кисти). Мышцы, берущие начало от позвоночника, ребер, грудины и прикрепляющиеся к костям плечевого пояса и плеча, относятся к мышцам груди и спины.

## Мышцы плечевого пояса

Рис. 84, 85.

**Дельтовидная мышца** (m. deltoideus) треугольной формы прикрывает плечевой сустав. Начинается от ости и плечевого отростка лопатки латеральной трети ключицы, перекидывается через большой бугорок плечевой кости и прикрепляется к дельтовидной бугристости.

**Функция:** при сокращении ключичной части сгибает плечо, поворачивая его кнутри. Лопаточная часть при

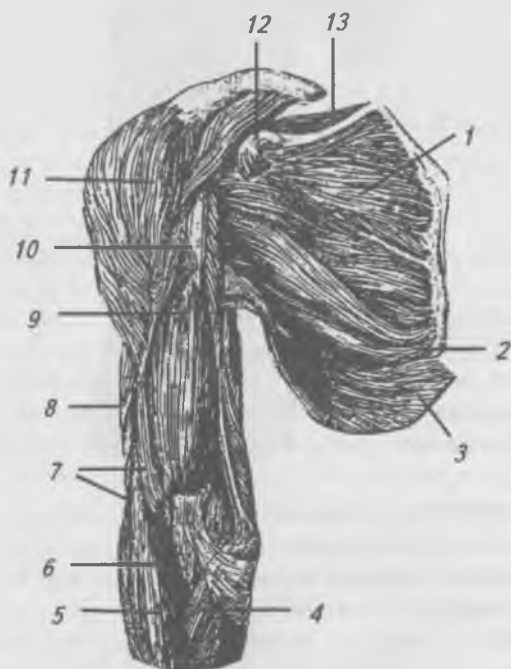


Рис. 84. Мышцы плечевого пояса, вид спереди:

- 1 — подлопаточная мышца; 2 — большая круглая мышца;
- 3 — широчайшая мышца спины; 4 — мышца — круглый пронатор; 5 — плече-лучевая мышца; 6 — сухожилие двуглавой мышцы плеча; 7 — плечевая мышца;
- 8 — двуглавая мышца плеча; 9 — клюво-плечевая мышца;
- 10 — большая грудная мышца; 11 — малая грудная мышца;
- 12 — надостная мышца

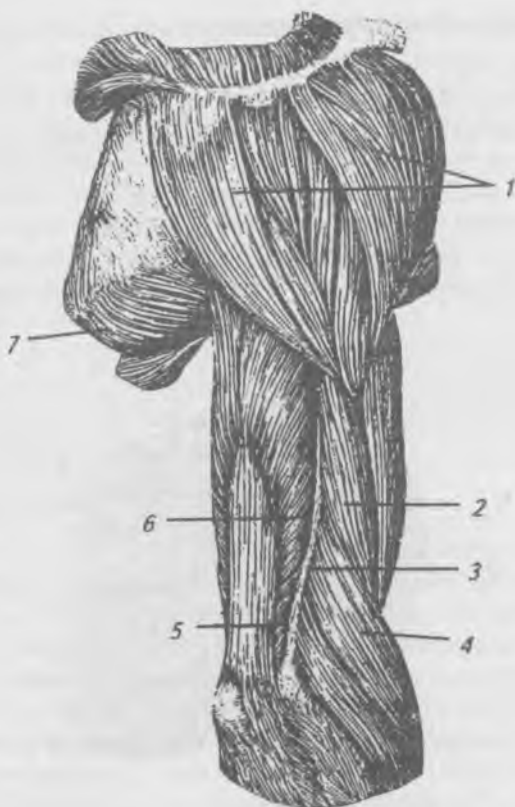


Рис. 85. Мышца плечевого пояса и плеча, вид сзади:  
 1 — дельтовидная мышца; 2 — двуглавая мышца плеча;  
 3 — латеральная межмышечная перегородка; 4 — плече-  
 лучевая мышца; 5 — медиальная головка трехглавой мышцы  
 плеча; 6 — боковая головка трехглавой мышцы плеча;  
 7 — большая круглая мышца

сокращении разгибает и вращает плечо кнаружи. Сокращение акромиальной части отводит плечо до горизонтального уровня.

**Надостная мышца** (*m. supraspinatus*) заполняет надостную ямку лопатки. Начинается от дна надостной ямки и покрывающей мышцу фасции. Прикрепляется к верхней фасетке большого бугорка плечевой кости.

Функция: поднимает и отводит руку, вращая ее кнаружи.

**Подостная мышца** (*m. infraspinatus*) занимает почти всю подостную ямку. Начинается от дна подостной ямки и собственной фасции. Прикрепляется к средней фasetке большого бугорка плечевой кости.

Функция: поворачивает плечо кнаружи.

**Малая круглая мышца** (*m. teres minor*) лежит ниже подостной мышцы. Начинается от латерального края лопатки. Прикрепляется к нижней фasetке большого бугорка плечевой кости.

Функция: поворачивает плечо кнаружи.

**Большая круглая мышца** (*m. teres major*) лежит вдоль латерального края лопатки. Начинается от треугольной площадки у нижнего угла лопатки от подостной фасции. Прикрепляется к гребню малого бугра плечевой кости.

Функция: тянет плечо назад, разгибая его и поворачивает (пронирует) руку кнутри.

**Подлопаточная мышца** (*m. subscapularis*) занимает всю подлопаточную ямку. Начинается от дна ямки и латерального края лопатки, срастается с сумкой плечевого сустава, отделяясь от нее синовиальной сумкой. Прикрепляется к малому бугорку плечевой кости.

Функция: приводит плечо к туловищу и вращает его внутрь.

## **Мышцы свободной верхней конечности**

### **Мышцы плеча**

Мышцы на плече располагаются на передней и задней поверхностях, обе группы мышц разделены утолщенными пластинками собственной фасции плеча, которые называются медиальной и латеральной межмышечными перегородками, от них берут начало некоторые мышцы плеча и предплечья.

### **Мышцы передней поверхности плеча**

**Двуглавая мышца** (*m. biceps brachii*) имеет короткую и длинную головки. Короткая головка начинается от клювовидного отростка лопатки. Длинная головка —



от надсуставного бугорка лопатки, проходит через суставную капсулу, а затем ложится в межбугорковую борозду. Обе головки на середине плеча соединяются в общее брюшко, которое переходит в сухожилие, прикрепляющееся к лучевой бугристости.

Функция: сгибает плечо и предплечье, супинирует предплечье кнаружи.

**Ключво-плечевая мышца** (m. coracobrachialis) начинается от ключовидного отростка лопатки, прикрепляется ниже середины плеча на уровне дельтовидной бугристости.

Функция: сгибает плечо в плечевом суставе и приводит его к туловищу.

**Плечевая мышца** (m. brachialis) лежит под двуглавой мышцей. Начинается от передней поверхности двух третей плечевой кости. Прикрепляется к бугристости локтевой кости.

Функция: сгибает предплечье в локтевом суставе.

### **Мышцы задней поверхности плеча**

**Трехглавая мышца плеча** (m. triceps brachii) начинается тремя головками: длинной, боковой и медиальной. Длинная головка начинается от подсуставного бугорка лопатки, боковая — вдоль верхнего края лучевой борозды на задней поверхности плечевой кости от наружной межмышечной фасциальной перегородки, медиальная — на задней поверхности плечевой кости ниже борозды для лучевого нерва и обеих межмышечных перегородок. Головки, соединяясь в общее брюшко, прикрывающее лучевую борозду, превращают ее в канал. Брюшко переходит в сухожилие, которое прикрепляется к локтевому отростку локтевой кости.

Функция: разгибает предплечье в локтевом суставе, длинная головка разгибает и приводит плечо к туловищу.

**Локтевая мышца** (m. anconeus) представляет собой продолжение медиальной головки трехглавой мышцы и имеет треугольную форму. Начинается от латерального надмыщелка плечевой кости и капсулы локтевого сустава. Прикрепляется к задней поверхности локтевой кости ниже локтевого отростка.

Функция: разгибает предплечье

## Мышцы предплечья

Мышцы предплечья делят на переднюю и заднюю группы. Передняя группа мышц по функции сгибатели, задняя — разгибатели. Передняя группа мышц расположена в четыре слоя, задняя — в два слоя.

### Передняя группа мышц предплечья. Первый слой

Рис. 86.

**Плечевая мышца** (*m. brachioradialis*) расположена на латеральном крае предплечья, начинается от наружного надмыщелка плечевой кости. Прикрепляется к шиловидному отростку лучевой кости.

Функция: сгибает предплечье, вращает лучевую кость.

**Круглый пронатор** (*m. pronator teres*) начинается двумя головками: поверхностной от внутреннего надмыщелка плечевой кости и глубокой — от венечного отростка локтевой кости. Прикрепляется к латеральной поверхности лучевой кости.

Функция: пронирует кисть и сгибает предплечье.

**Лучевой сгибатель запястья** (*m. flexor carpi radialis*) начинается от внутреннего надмыщелка плечевой кости, переходит в сухожилие, которое проходит под удерживателем сгибателей в борозде трапециевидной кости и прикрепляется к основанию II пястной кости.

Функция: сгибает лучевой край кисти, принимает участие в пронации кисти.

**Длинная ладонная мышца** (*m. palmaris longus*) начинается от внутреннего надмыщелка плечевой кости, переходит в тонкое сухожилие, которое проходит над удерживателем сгибателей и прикрепляется к ладонному апоневрозу.

Функция: напрягает ладонный апоневроз, участвует в сгибании кисти.

**Локтевой сгибатель запястья** (*m. flexor carpi ulnaris*) начинается от внутреннего надмыщелка плечевой кости, фасции предплечья (плечевая головка) и от локтевого отростка, заднего края локтевой кости (локтевая головка). Прикрепляется к гороховидной кости.

Функция: сгибает локтевой край кисти и несколько супенирует ее.

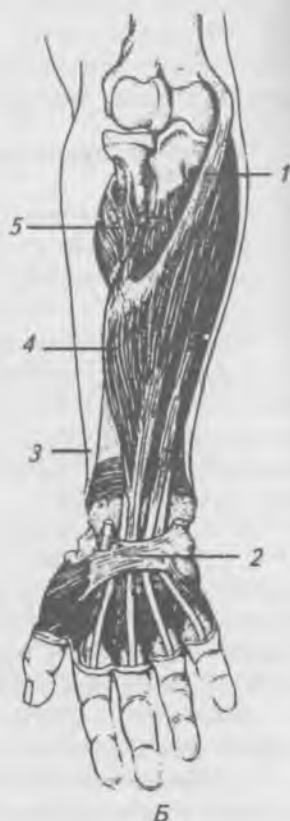
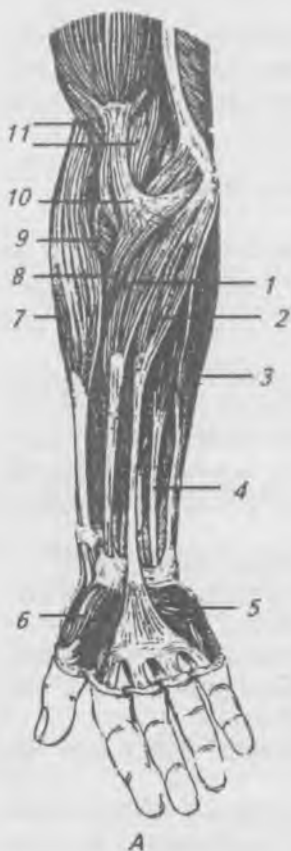

Рис. 86. Мышцы передней поверхности предплечья.

- А — поверхностный слой: 1 — лучевой сгибатель запястья; 2 — длинная ладонная мышца; 3 — локтевой сгибатель запястья; 4 — поверхностный сгибатель пальца; 5 — короткая ладонная мышца; 6 — возвышение большого пальца (тенар); 7 — плече-лучевая мышца; 8 — круглый пронатор; 9 — мышца-супинатор; 10 — апоневроз двуглавой мышцы плеча; 11 — плечевая мышца. Б — глубокий слой: 1 — поверхностный сгибатель пальцев; 2 — поперечная связка пястья; 3 — квадратный пронатор; 4 — поверхностный сгибатель пальцев; 5 — мышца-супинатор

## **Передняя группа мышц предплечья. Второй слой**

**Поверхностный сгибатель пальцев** (*m. flexor digitorum superficialis*) начинается от внутреннего надмыщелка плечевой кости, венечного отростка локтевой кости и средней трети локтевой кости. Мышца продолжается в четыре сухожилия для II–V пальцев. Сухожилия проходят под удерживателем сгибателей в канале запястья на кисть и прикрепляются к ладонной поверхности средних фаланг. На уровне проксимальной фаланги каждое сухожилие этой мышцы расходится на две ножки и пропускает через щель сухожилие глубокого сгибателя пальцев.

Функция: сгибает средние фаланги II–V пальцев, принимает участие в сгибании кисти.

## **Передняя группа мышц предплечья. Третий слой**

**Глубокий сгибатель пальцев** (*m. flexor digitorum profundus*) начинается от передней поверхности локтевой кости и межкостной перепонки, разделяется на четыре сухожилия, которые проходят в канале запястья на кисть, прободают на уровне проксимальных фаланг сухожилия поверхностного сгибателя пальцев и прикрепляются к дистальным фалангам II–V пальцев.

Функция: сгибает дистальные фаланги II–V пальцев, принимает участие в сгибании кисти.

**Длинный сгибатель большого пальца** (*m. flexor pollicis longus*) начинается от межкостной перепонки и передней поверхности лучевой кости. Сухожилие проходит через канал запястья и прикрепляется к основанию дистальной фаланги большого пальца.

Функция: сгибает дистальную фалангу большого пальца, принимает участие в сгибании кисти.

## **Передняя группа мышц предплечья. Четвертый слой**

**Квадратный пронатор** (*m. pronator quadratus*) расположен в нижней трети предплечья, начинается от передней поверхности локтевой кости. Прикрепляется к передней и латеральной поверхности лучевой кости.

Функция: пронирует предплечье и кисть.

## **Задняя группа мышц предплечья.**

### **Поверхностный слой**

Рис. 87.

**Длинный лучевой разгибатель запястья** (m. extensor carpi radialis longus) начинается от латерального надмыщелка плечевой кости и латеральной межмышечной перегородки плеча. Спускаясь вниз, проходит под длинной мышцей, отводящей большой палец, и коротким разгибателем большого пальца, удерживателем разгибателей и прикрепляется к основанию II пястной кости.

Функция: разгибает лучевой край кисти и принимает участие в сгибании предплечья в локтевом суставе.

**Короткий лучевой разгибатель запястья** (m. extensor carpi radialis brevis) начинается от латерального надмыщелка плечевой кости. Прикрепляется к основанию III пястной кости.

Функция: разгибает кисть.

**Разгибатель пальцев** (m. extensor digitorum) начинается от латерального надмыщелка плечевой кости и фасции предплечья. Мышечное брюшко переходит в четыре сухожилия, которые проходят под удерживателем разгибателей и прикрепляются к основаниям средних фаланг II–V пальцев.

Функция: разгибает II–V пальцы, участвует в разгибании кисти.

**Разгибатель мизинца** (m. extensor digiti minimi) начинается рядом с предыдущей мышцей. Сухожилие проходит под удерживателем разгибателей и прикрепляется к основаниям средней и дистальной фалангам мизинца.

Функция: разгибает мизинец.

**Локтевой разгибатель запястья** (m. extensor carpi ulnaris) начинается от латерального надмыщелка плечевой кости и фасции предплечья. Прикрепляется к основанию V пястной кости.

Функция: разгибает локтевой край кисти. Задняя группа мышц предплечья. Глубокий слой.

**Мышца-супинатор** (m. supinator) начинается от латерального надмыщелка плечевой кости и гребня мышцы — супинатора локтевой кости. Прикрепляется к наружной поверхности верхней трети лучевой кости.

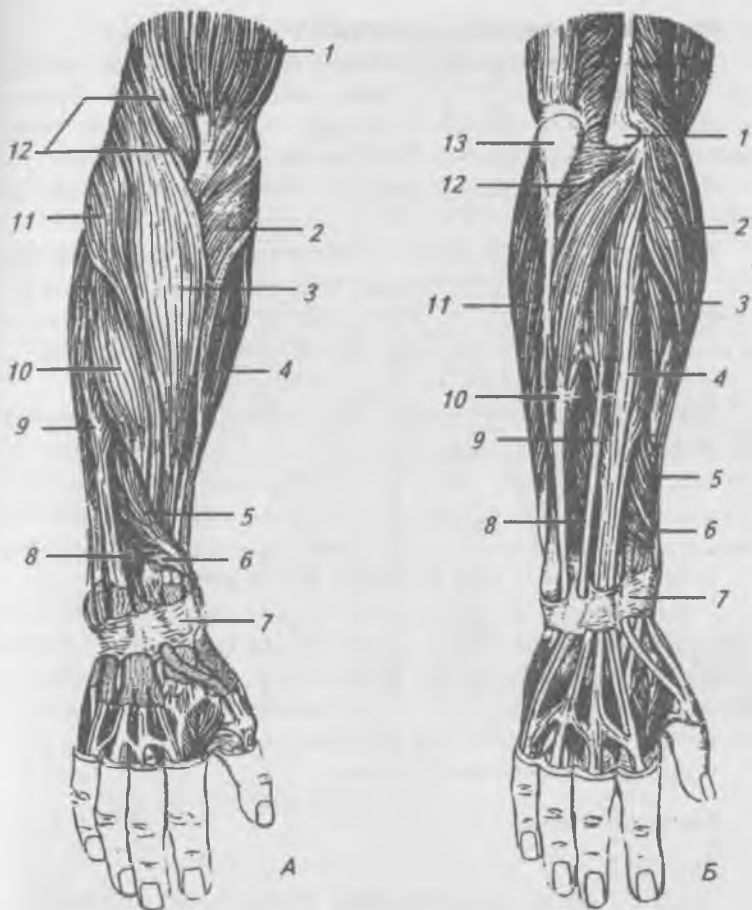


Рис. 87. Мышцы задней поверхности предплечья. А — поверхностный слой: 1 — двуглавая мышца плеча; 2 — мышца — круглый пронатор; 3 — плечелучевая мышца; 4 — лучевой сгибатель запястья; 5 — длинная мышца, отводящая большой палец кисти; 6 — мышца — короткий разгибатель большого пальца кисти; 7 — удерживатель разгибателей; 8 — мышца — разгибатель указательного пальца; 9 — мышца — разгибатель пальцев; 10 — мышца — короткий лучевой разгибатель запястья; 11 — мышца — длинный лучевой разгибатель запястья; 12 — плечевая мышца. Б — глубокий слой: 1 — боковой надмыщелок; 2 — мышца — длинный лучевой разгибатель запястья; 3 — мышца — короткий лучевой разгибатель запястья; 4 — мышца — разгибатель пальцев; 5 — длинная мышца, отводящая большой палец кисти; 6 — мышца — короткий разгибатель большого пальца кисти; 7 — удерживатель разгибателей; 8 — мышца — разгибатель указательного пальца; 9 — мышца — разгибатель мизинца; 10 — мышца — локтевой разгибатель запястья; 11 — мышца — локтевой сгибатель запястья; 12 — локтевая мышца; 13 — локтевой отросток

Функция: супенирует лучевую кость и кисть.

*Длинная мышца, отводящая большой палец кисти* (m. abductor pollicis longus) начинается от задней поверхности лучевой и локтевой костей, от межкостной перепонки. Прикрепляется к основанию I пястной кости.

Функция: отводит 1-й палец, участвует в отведении кисти.

*Короткий разгибатель большого пальца кисти* (m. extensor pollicis brevis) начинается рядом с предыдущей мышцей от межкостной перепонки. Прикрепляется к основанию проксимальной фаланги большого пальца.

Функция: разгибает большой палец.

*Длинный разгибатель большого пальца кисти* (m. extensor pollicis longus) начинается от задней поверхности локтевой кости и межкостной перепонки предплечья. Прикрепляется к основанию дистальной фаланги большого пальца, где сливается с сухожилием короткого разгибателя.

Функция: разгибает большой палец кисти.

*Разгибатель указательного пальца* (m. extensor indicis) начинается от задней поверхности локтевой кости и межкостной перепонки предплечья. Прикрепляется к проксимальной фаланге указательного пальца, где срастается с сухожилием разгибателя пальцев.

Функция: разгибает II палец.

## **Мышцы кисти**

Рис. 88.

Мышцы кисти расположены на ладонной и тыльной поверхностях. Мышцы ладонной поверхности подразделяются на поверхностные и глубокие. Поверхностные ладонные мышцы образуют возвышение большого пальца (thenar) и возвышение малого пальца (hypothēnar). Глубокие мышцы заложены как между обеими указанными группами, так и на тыльной поверхности кисти.

### **Мышцы возвышения большого пальца**

*Короткая мышца, отводящая большой палец кисти* (m. abductor pollicis brevis), начинается от удерживателя сгибателей, ладьевидной и трапециевидной костей.

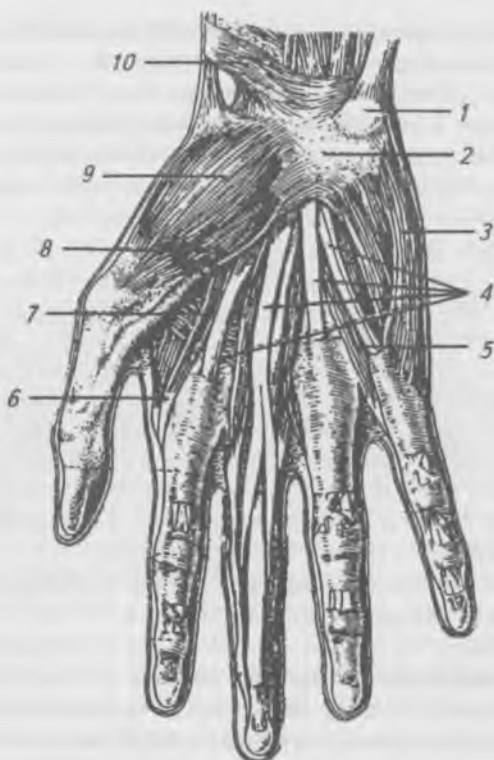


Рис. 88. Мышцы ладонной поверхности кисти:

- 1 — гороховидная кость; 2 — поперечная связка запястья;  
 3 — мышца, отводящая мизинец; 4 — сухожилия  
 поверхностного сгибателя пальцев; 5, 6 — червеобразные  
 мышцы; 7 — мышца, приводящая большой палец кисти;  
 8 — мышца — короткий сгибатель большого пальца кисти;  
 9 — мышца — короткий разгибатель большого пальца кисти;  
 10 — удерживатель сгибателей

Прикрепляется к основанию проксимальной фаланги большого пальца.

Функция: отводит большой палец.

**Мышца, противопоставляющая большой палец кисти** (*m. opponens pollicis*), начинается от удерживателя сгибателей, ладьевидной и трапецевидной костей кисти.



Покрыта предыдущей мышцей. Прикрепляется к наружному краю первой пястной кости.

Функция: противопоставляет большой палец.

**Короткий сгибатель большого пальца** (m. flexor pollicis brevis) имеет две головки: поверхностная начинается от удерживателя сгибателей и прикрепляется к латеральной сесамовидной косточке у основания проксимальной фаланги большого пальца; глубокая головка начинается от трапеции и трапециевидной костей, II-й пястной кости, прикрепляется к сесамовидной косточке у основания проксимальной фаланги большого пальца.

Функция: сгибает проксимальную фалангу большого пальца, участвует в приведении большого пальца.

**Мышца, приводящая большой палец** (m. abductor pollicis) лежит в глубине и начинается от головчатой и II-III пястных костей. Прикрепляется к медиальной сесамовидной кости и к основанию проксимальной фаланги большого пальца.

Функция: приводит большой палец к указательному, участвует в сгибании большого пальца.

### **Мышцы возвышения малого пальца**

**Короткая ладонная мышца** (m. palmaris brevis) начинается от удерживателя сгибателей и ладонной фасции. Прикрепляется к коже медиального края кисти.

Функция: образует складки на коже гипотенар.

**Мышца, отводящая мизинец** (m. abductor digiti minimi), начинается от гороховидной кости, прикрепляется к медиальной поверхности основания проксимальной фаланги мизинца.

Функция: отводит мизинец.

**Мышца, противопоставляющая мизинец** (m. opponens digiti minimi), начинается от удерживателя сгибателей и крючка крючковидной кости, прикрепляется к медиальному краю V пястной кости.

Функция: противопоставляет мизинец.

**Короткий сгибатель мизинца** (m. flexor digiti minimi brevis) начинается рядом с предыдущей от удерживателя сгибателей и крючка крючковидной кости, прикрепляется к проксимальной фаланге.

Функция: сгибает мизинец.

## **Глубокие мышцы ладонной и тыльной поверхностей кисти**

**Червеобразные мышцы** (mm. lumbricales), в количестве четырех, начинаются от сухожилий глубокого сгибателя пальцев. Тонкие сухожилия их огибают лучевой край соответствующего пальца и переходят в тыльный апоневроз, срастаясь с сухожилиями разгибателей, прикрепляясь к основанию проксимальных фаланг.

**Функция:** сгибают проксимальные и разгибают средние и дистальные фаланги II–V пальцев.

**Межкостные мышцы** (mm. interossei) занимают промежутки между пястными костями и делятся на ладонные и тыльные. Ладонные межкостные мышцы приводят II, IV и V пальцы к III-му. Мышца II пальца начинается от локтевого края второй пястной кости и прикрепляется к локтевому краю проксимальной фаланги II пальца. Мышцы IV и V пальцев начинаются от лунечного края соответствующих пястных костей и прикрепляются к лучевым краям проксимальных фаланг IV, V пальцев. Сухожилия этих мышц переходят в тыльный апоневроз пальцев. Тыльные межкостные мышцы лежат в четырех межкостных промежутках, начинаясь от двух соседних пястных костей, прикрепляются к проксимальным фалангам II–V пальцев.

**Функция:** отводят II–IV пальцы от III-го.

I-й и V-й пальцы имеют собственные отводящие мышцы.

## **Фасции верхней конечности**

Фасции верхней конечности хорошо выражены и соответственно области последней выделяют: фасцию плечевого пояса, плеча, предплечья и кисти. На плечевом поясе различают надостную, подостную и дельтовидную фасции. Надостная и подостная фасции покрывают одноименные мышцы. Дельтовидная фасция покрывает снаружи дельтовидную мышцу и переходит внизу в плечевую фасцию, а спереди — в фасцию груди. Подмышечная ямка выстлана подмышечной фасцией.

Плечевая фасция покрывает мышцы передней и задней поверхности плеча, по бокам образует медиальную и латеральную межмышечные перегородки. Медиальная — отделяет плечевую и клювоплечевую мышцы от медиальной головки трехглавой мышцы плеча. Латеральная — отделяет плече-лучевую и плечевую мышцы от латеральной головки трехглавой мышцы плеча. Между межмышечными перегородками на передней поверхности плеча имеется тонкая пластинка фасции, которая отделяет двухглавую мышцу от плечевой.

Фасция предплечья покрывает все мышцы как на передней, так и на задней его поверхностях, образуя на боковых поверхностях между мышцами сгибателями и разгибателями две фасциальные перегородки. В нижней трети предплечья фасции утолщаются и переходят на кисть, образуя удерживатели сухожилий мышц: сгибателей (*retinaculum flexorum*) и разгибателей (*retinaculum extensorum*). Удерживатель сгибателей перебрасывается над запястной бороздой, прикрепляясь медиально к гороховидной и крючковидной костям, а латерально — к ладьевидной и трапециевидной костям, образуя костно-фиброзный канал запястья, в котором проходят сухожилия сгибателей кисти и пальцев. Все костно-фиброзные каналы выстланы синовиальной оболочкой, обеспечивающей легкость движений сухожилий в канале и образующей синовиальные влагалища для сухожилий мышц. В ладонном канале образуются латеральное и медиальное синовиальные влагалища. Латеральное — окружает сухожилие длинного сгибателя большого пальца и продолжается на фаланги в костно-фиброзный его канал. Медиальное — охватывает сухожилия поверхностного и глубокого сгибателей пальцев и продолжается в костно-фиброзный канал V-го пальца. II, III и IV пальцы имеют самостоятельные костно-фиброзные каналы, не связанные с синовиальным влагалищем в ладонном канале. Это необходимо учитывать при взятии крови на общий анализ. Во избежание внесения инфекции в общее ладонное синовиальное влагалище можно пунктировать II, III и IV пальцы.

На ладонной поверхности кисти фасция утолщается, образуя ладонный апоневроз.

На тыльной поверхности под удерживателем разгибателей выделяют шесть костно-фиброзных каналов, от латерального края запястья к медиальному, в которых проходят сухожилия мышц разгибателей кисти и пальцев. В 1-м — сухожилия длинного, отводящего большой палец, и короткого разгибателя большого пальца; во 2-м — сухожилия длинного и короткого лучевых разгибателей — запястья; в 3-м — сухожилие длинного разгибателя большого пальца; в 4-м — сухожилие разгибателя пальцев и разгибателя указательного пальца; в 5-м — сухожилие разгибателя мизинца; в 6-м — сухожилие локтевого разгибателя запястья.

### ***Топография верхней конечности***

Мышцы верхней конечности образуют ряд борозд, отверстий и каналов для прохождения сосудов и нервов.

Подмышечная впадина (*fossa axillaris*) представляет собой четырехгранную пирамиду и имеет четыре стенки, входное и выходное отверстия. Передняя стенка образована кожей с подкожной жировой клетчаткой, фасций груди, большая и малая грудные мышцы. На передней стенке выделяют три треугольника: ключично-грудной, грудной и подгрудной.

Ключично-грудной треугольник ограничен: сверху — нижним краем ключицы, снизу — верхним краем большой грудной мышцы, медиально — средней линией тела.

Грудной треугольник, ограничен: сверху — верхним краем малой грудной мышцы, снизу — ее нижним краем, медиально — средней линией тела. Подгрудной треугольник ограничен: сверху — нижним краем малой грудной мышцы, снизу — нижним краем большой грудной мышцы, латерально — передним краем дельтовидной мышцы.

Медиальная стенка образована передней зубчатой мышцей. Латеральная стенка — двуглавой мышцей. Задняя стенка образована широчайшей мышцей спины, большой круглой и подлопаточной мышцами. На задней стенке имеются треугольное и четырехугольное отверстия, через которые проходят кровеносные сосуды и нервы.

На передней поверхности плеча имеются медиальная и латеральная двуглавые борозды, которые находятся между двуглавой и плечевой мышцами и открываются в локтевую ямку.

На задней поверхности плеча имеется канал лучевого нерва, образованный спиральной бороздой для лучевого нерва плечевой кости и прилегающими тремя головками трехглавой мышцы.

Локтевая ямка ограничена: сверху — двуглавой и плечевой мышцами, снизу и медиально — круглым пронатором, снизу и латерально — плечелучевой мышцей. Вдоль локтевой ямки проходят передние медиальная и латеральная локтевые борозды, которые продолжаютс в лучевую и локтевую борозды предплечья.

Лучевая борозда ограничена: латерально — плечелучевой мышцей, медиально — лучевым сгибателем кисти. В этой борозде проходят лучевая артерия (в нижней трети лучевой борозды прощупывается пульс) и поверхностная ветвь лучевого нерва.

Срединная борозда ограничена: латерально — лучевым сгибателем кисти, медиально — поверхностным сгибателем пальцев, продолжается в канал запястья. В срединной борозде проходит срединный нерв.

Локтевая борозда является продолжением передней локтевой борозды, ограничена: латерально — поверхностным сгибателем пальцев, медиально — локтевым сгибателем кисти. Локтевая борозда содержит локтевые артерию и вены, продолжается в локтевой канал кисти.

## **Мышцы нижней конечности**

Мышцы нижней конечности подразделяются на мышцы тазового пояса и свободной нижней конечности. Мышцы тазового пояса подразделяются на внутреннюю и наружную группы.

### **Внутренние мышцы таза**

Рис. 89.

**Большая поясничная мышца** (*m. psoas major*) начинается от тел и поперечных отростков XII грудного и всех поясничных позвонков, проходит под паховой связкой,

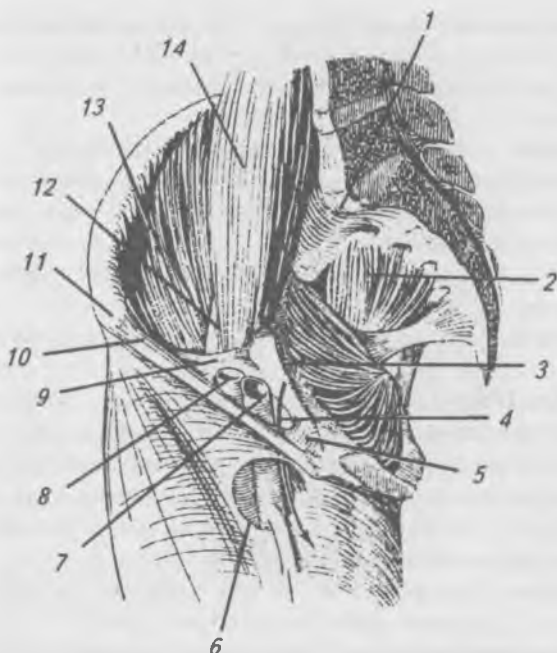


Рис. 89. Мышцы таза (внутренняя группа):

- 1, 13 — подвздошная мышца; 2 — грушевидная мышца;  
 3 — внутренняя запирающая мышца; 4 — бедренный канал;  
 5 — лакунарная связка; 6 — отверстие скрытой вены;  
 7 — бедренная вена; 8 — бедренная артерия; 9 — мышечная лакуна;  
 10 — паховая связка; 11 — верхняя передняя подвздошная ость;  
 12 — бедренный нерв; 14 — большая поясничная мышца

соединяется с подвздошной мышцей и прикрепляется к малому вертелу бедренной кости.

**Подвздошная мышца** (*m. ilíacus*) начинается от подвздошной ямки, проходит под паховой связкой, соединяется с предыдущей мышцей, прикрепляется вместе с ней к малому вертелу. Получившаяся от слияния обеих мышц подвздошно-поясничная мышца (*m. iliopsôas*) сгибает бедро и вращает его кнаружи, при фиксированном бедре наклоняет таз и туловище вперед.

**Малая поясничная мышца** (*m. psoas minor*) тонкая, часто отсутствует, начинается от тел XII грудного и I поясничного позвонков, переходит в тонкое сухожилие, вплетающееся в подвздошную фасцию.

Функция: натягивает подвздошную фасцию.

**Грушевидная мышца** (*m. piriformis*), начинается от тазовой поверхности крестца между 2-м — 4-м крестцовыми отверстиями, проходит через большое седалищное отверстие и прикрепляется к малому вертелу бедренной кости.

Функция: поворачивает бедро кнаружи и тянет его назад.

**Внутренняя запирающая мышца** (*m. obturatorius internus*) начинается от внутренней поверхности запирательной перепонки и края запирательного отверстия, выходит через малое седалищное отверстие из таза и прикрепляется к вертельной ямке медиальной поверхности большого вертела бедренной кости.

Функция: поворачивает бедро кнаружи и тянет его назад.

**Близнецовые мышцы** — верхняя и нижняя (*m. gemellus superior et inferior*) располагаются выше и ниже внутренней запирательной мышцы. Верхняя начинается от седалищной кости, нижняя — от седалищного бугра. Сухожилия обеих мышц сливаются с сухожилием внутренней запирательной мышцы и прикрепляются к вертельной ямке бедренной кости.

Функция: поворачивает бедро кнаружи. Наружные мышцы таза (рис. 90).

**Большая ягодичная мышца** (*m. gluteus maximus*), начинается от пояснично-грудной фасции, крестца, гребня подвздошной кости, копчика и крестцово-бугорной связки. Спускаясь вниз и наружу, мышца переходит через большой вертел и прикрепляется к ягодичной бугристости бедренной кости. Часть волокон сухожилия переходит в подвздошно-большеберцовый тракт.

Функция: разгибает и отводит бедро, при фиксированных нижних конечностях разгибает таз вместе с туловищем. Наибольшего развития она достигает у человека в связи с прямохождением.

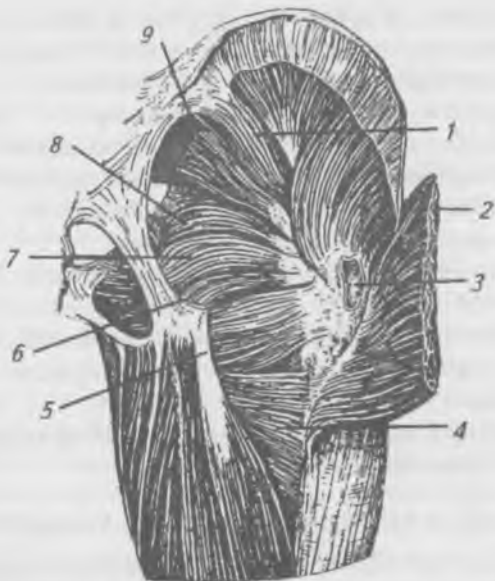


Рис. 90. Глубокие мышцы ягодичной области: 1 — средняя ягодичная мышца; 2 — большая ягодичная мышца; 3 — вертельная сумка большой ягодичной мышцы; 4 — большая приводящая мышца; 5 — квадратная мышца бедра; 6 — нижняя близнецовая мышца; 7 — внутренняя запирающая мышца; 8 — верхняя запирающая мышца; 9 — грушевидная мышца

**Средняя ягодичная мышца** (*m. gluteus medius*) начинается от наружной поверхности тазовой кости и покрывающей мышцу фасции. Прикрепляется к верхушке большого вертела бедренной кости.

**Функция:** отводит бедро, удерживает таз и туловище в вертикальном положении.

**Малая ягодичная мышца** (*m. gluteus minimus*) лежит под предыдущей мышцей. Начинается от наружной поверхности подвздошной кости. Прикрепляется к большому вертелу под предыдущей мышцей.

**Функция:** отводит бедро.

**Квадратная мышца бедра** (*m. quadratus femoris*) расположена под большой ягодичной мышцей ниже близне-



цовых мышц. Начинается от седалищного бугра. Прикрепляется к межвертельному гребню бедренной кости.

Функция: поворачивает бедро кнаружи.

**Наружная запирательная мышца** (*m. obturatorius externus*), начинается от наружной поверхности запирательной перепонки, лобковой и ветви седалищной кости. Прикрепляется к вертельной ямке бедренной кости.

Функция: вращает бедро кнаружи.

**Напрягатель широкой фасции** (*m. tensor fasciae latae*), начинается от передне-верхней ости подвздошной кости, проходит между поверхностной и глубокой пластинками широкой фасции и переходит в подвздошно-большеберцовый тракт.

Функция: напрягает подвздошно-большеберцовый тракт, сгибает и отводит бедро.

## **Мышцы свободной нижней конечности**

Мышцы свободной нижней конечности подразделяются на мышцы бедра, голени и стопы.

### **Мышцы бедра**

Мышцы бедра подразделяются на переднюю, медиальную и заднюю группы.

#### **Передняя группа мышц бедра**

Рис. 91, 92.

**Портняжная мышца** (*m. sartorius*), начинается от верхней передней подвздошной ости, идет косо сверху и латерально вниз и медиально. Прикрепляется к бугристости большеберцовой кости.

Функция: сгибает бедро в тазобедренном суставе, а голень — в коленном; отводит бедро и поворачивает его кнаружи.

**Четырехглавая мышца бедра** (*m. quadriceps femoris*), состоит из четырех самостоятельных мышц, образующих головки. Прямая мышца бедра (*m. rectus femoris*), начинается от нижней передней подвздошной ости, спускается вниз и переходит в общее сухожилие, которое прикрепляется к основанию надколенника.

**Функция:** сгибает бедро в тазобедренном суставе и разгибает голень в коленном суставе.

**Латеральная широкая мышца бедра** (*m. vastus lateralis*), самая крупная из этих мышц, начинается от основания большого вертела, межвертельной линии, большей части наружной губы шероховатой линии бедра. Прикрепляется к сухожилию прямой мышцы бедра, надколеннику и к большеберцовой бугристости.

**Медиальная широкая мышца бедра** (*m. vastus medialis*), начинается от внутренней губы шероховатой линии бедра и от медиальной межмышечной перегородки бедра. Прикрепляется к основанию надколенника и медиальному мыщелку большеберцовой кости.

**Промежуточная широкая мышца бедра** (*m. vastus intermedius*), начинается от верхней трети передней поверхности тела бедренной кости, нижней трети латеральной губы шероховатой линии бедра. Прикрепляется к основанию надколенника сухожилием, участвующим в образовании общего сухожилия четырехглавой мышцы.

**Функция:** действие всех головок производит разгибание голени, прямая мышца при сокращении может сгибать бедро или при фиксированных нижних конечностях, наклонять вперед таз с туловищем.

### **Медиальная группа мышц бедра**

Рис. 91, 92.

**Гребешковая мышца** (*m. pectineus*) начинается от гребня и верхней ветви лобковой кости. Прикрепляется к гребешковой линии бедренной кости.

**Функция:** приводит бедро, сгибает его и вращает кнаружи.

**Длинная приводящая мышца** (*m. adductor longus*) начинается от передней поверхности верхней ветви лобковой кости. Прикрепляется к средней части внутренней губы шероховатой линии бедренной кости.

**Функция:** приводит и сгибает бедро, вращая его кнаружи.

**Короткая приводящая мышца** (*m. adductor brevis*) лежит под предыдущей.

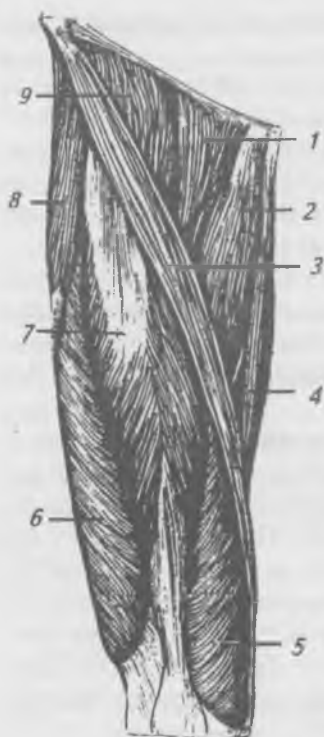
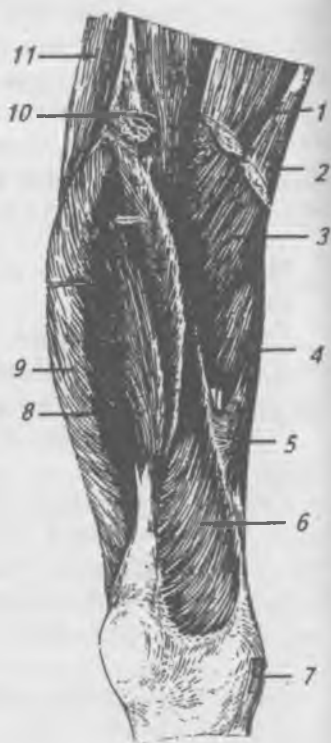
Рис. 91. Мышцы бедра (передняя и медиальная группы): 1 — гребешковая мышца; 2 — длинная приводящая мышца; 3 — портняжная мышца; 4 — тонкая мышца; 5 — медиальная широкая мышца бедра; 6 — боковая широкая мышца бедра; 7 — прямая мышца бедра; 8 — мышца, натягивающая широкую фасцию бедра; 9 — подвздошно-поясничная мышца

Рис. 92. Глубокие мышцы бедра (передняя и медиальная группы): 1 — гребешковая мышца; 2 — длинная приводящая мышца; 3 — короткая приводящая мышца; 4 — большая приводящая мышца; 5 — передняя фиброзная пластинка; 6 — медиальная широкая мышца бедра; 7 — сухожилие портняжной мышцы; 8 — промежуточная широкая мышца бедра; 9 — боковая широкая мышца бедра; 10 — прямая мышца бедра; 11 — мышца, натягивающая широкую фасцию



Начинается на границе верхней и нижней ветви лобковой кости. Прикрепляется к верхней части внутренней губы шероховатой линии.

Функция: приводит и сгибает бедро.

**Большая приводящая мышца** (*m. adductor magnus*), лежит под предыдущими мышцами, самая большая из мышц медиальной группы.

Начинается от нижней ветви седалищной кости и седалищного бугра. Прикрепляется к внутренней губе шероховатой линии бедренной кости и внутреннему надмыщелку бедра.

Функция: приводит бедро и вращает его наружу.

**Тонкая мышца** (*m. gracilis*) начинается от нижней ветви лобковой кости, идет по медиальному краю бедра вниз. Прикрепляется к бугристости большой берцовой кости.

Функция: приводит бедро, сгибает голень и поворачивает ее внутрь.

### **Задняя группа мышц бедра**

Рис. 93.

**Полусухожильная мышца** (*m. semitendinosus*) начинается от седалищного бугра и прикрепляется к бугристости большой берцовой кости.

Функция: сгибает голень, вращает ее внутрь, а также разгибает бедро.

**Полуперепончатая мышца** (*m. semimembranosus*) лежит под предыдущей.

Начинается от седалищного бугра и прикрепляется к медиальному мыщелку большеберцовой кости.

Функция: разгибает бедро, а также сгибает голень и вращает ее внутрь.

**Двуглавая мышца** (*m. biceps femoris*) имеет две головки — длинную и короткую. Длинная головка начинается от седалищного бугра, а короткая — от нижней половины латеральной губы шероховатой линии. Общее брюшко переходит в сухожилие, которое прикрепляется к головке малоберцовой кости.

Функция: разгибает бедро, сгибает голень и поворачивает ее кнаружи.

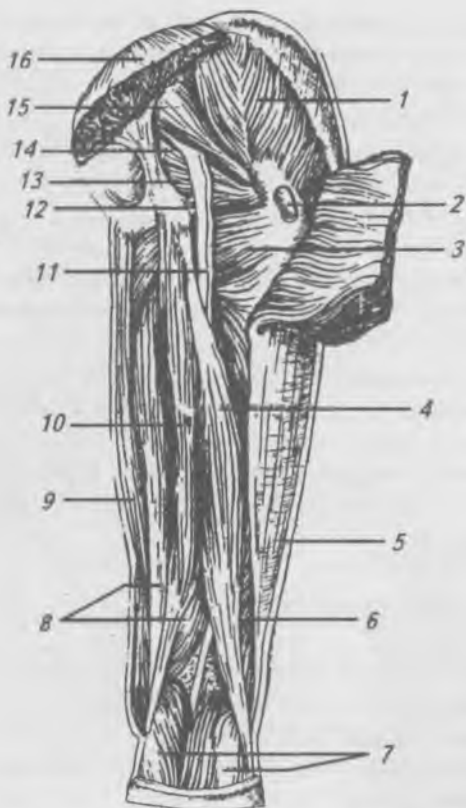


Рис. 93. Мышцы бедра (задняя группа): 1 — средняя ягодичная мышца; 2 — вертельная сумка большой ягодичной мышцы; 3 — квадратная мышца бедра; 4 — длинная головка двуглавой мышцы бедра; 5 — подвздошно-большеберцовый тракт; 6 — короткая головка двуглавой мышцы бедра; 7 — икроножная мышца; 8 — полуперепончатая мышца; 9 — тонкая мышца; 10 — полусухожильная мышца; 11 — седалищный нерв; 12 — нижняя близнецовая мышца; 13 — внутренняя запирающая мышца; 14 — верхняя близнецовая мышца; 15 — грушевидная мышца; 16 — большая ягодичная мышца

## Мышцы голени

Мышцы голени подразделяются на переднюю, латеральную и заднюю группы.

### Передняя группа мышц голени

Рис. 94.

*Передняя большая берцовая мышца* (m. tibialis anterior) начинается от наружного мыщелка большеберцовой кости и от межкостной перепонки. Сухожилие переходит на стопу и прикрепляется к подошвенной поверхности медиальной клиновидной кости и к основанию I плюсневой кости.

Функция: разгибает стопу, поднимая ее медиальный край.

*Длинный разгибатель большого пальца* (m. extensor hallucis longus) расположен латерально от предыдущей. Начинается от межкостной перепонки и малоберцовой кости. Прикрепляется к дистальной фаланге большого пальца.

Функция: разгибает большой палец и всю стопу.

*Длинный разгибатель пальцев* (m. extensor digitorum longus) начинается от латерального надмыщелка больше — берцовой кости, от межкостной перепонки и от малоберцовой кости. Общее сухожилие на уровне голеностопного сустава разделяется на четыре сухожилия, каждое из которых прикрепляется к основанию средней и дистальной фаланг II–V пальцев.

Функция: разгибает II–V пальцы и стопу в голеностопном суставе.

### Латеральная группа мышц голени

*Длинная малоберцовая мышца* (m. peroneus longus) начинается от головки и верхней части тела малоберцовой кости. На середине голени переходит в сухожилие, которое проходит позади латеральной лодыжки на подошвенную поверхность стопы и прикрепляется к основанию 1-й плюсневой и медиальной клиновидной костям.

Функция: сгибает стопу, опускает медиальный край стопы.

*Короткая малоберцовая мышца* (m. peroneus brevis), расположена под предыдущей мышцей. Начинается от

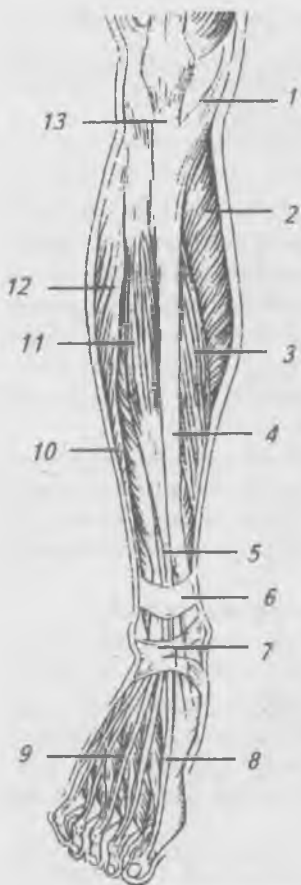


Рис. 94. Мышцы голени (передняя группа): 1 — гусиная лапка; 2 — икроножная мышца; 3 — камбаловидная мышца; 4 — медиальная поверхность большеберцовой кости; 5 — мышца — длинный разгибатель большого пальца стопы; 6 — верхний удерживатель разгибателей; 7 — нижний удерживатель разгибателей; 8 — мышца — короткий разгибатель большого пальца стопы; 9 — мышца — короткий разгибатель пальцев; 10 — мышца — длинный разгибатель пальцев; 11 — передняя большеберцовая мышца; 12 — длинная малоберцовая мышца; 13 — связка надколенника

наружной поверхности малоберцовой кости. Сухожилие проходит позади латеральной лодыжки на стопу и прикрепляется к основанию V-й плюсневой кости.

Функция: поднимает латеральный край стопы, осуществляет подошвенное сгибание и отведение стопы.

### **Задняя группа мышц голени**

Мышцы задней группы голени образуют два слоя — поверхностный и глубокий.

Поверхностный слой задней группы мышц голени  
Рис. 95.

**Трехглавая мышца голени** (*m. triceps sūrae*) состоит из икроножной и камбаловидной мышц.

**Икроножная мышца** (*m. gastrocnēmius*) имеет две головки, которые начинаются от наружного и внутреннего надмыщелка бедренной кости и на середине голени переходят в широкое сухожилие, которое срастается с сухожилиями глубже расположенных мышц и образует пяточное (ахиллово) сухожилие, прикрепляющееся к пяточному бугру.

Функция: сгибает колено и опускает (сгибает) стопу.

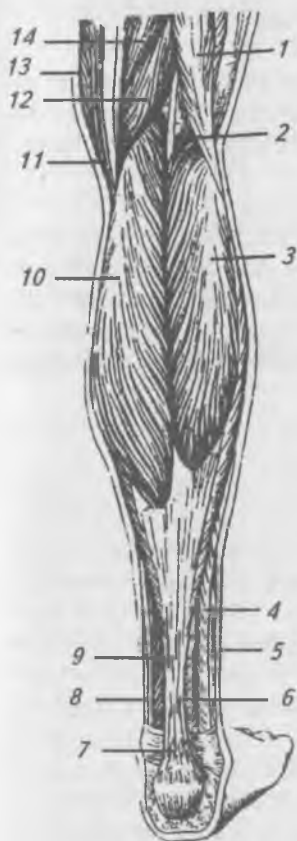

Рис. 95. Мышцы голени (задняя группа): 1 — двуглавая мышца бедра; 2 — подошвенная мышца; 3 — боковая головка икроножной мышцы; 4 — короткая малоберцовая мышца; 5 — сухожилие длинной малоберцовой мышцы; 6 — мышца — длинный сгибатель большого пальца стопы; 7 — пяточное (ахиллово) сухожилие; 8 — задняя большеберцовая мышца; 9 — мышца — длинный сгибатель пальцев; 10 — медиальная головка икроножной мышцы; 11 — сухожилие тонкой мышцы; 12 — полуперепончатая мышца; 13 — портняжная мышца; 14 — полусухожильная мышца



**Камбаловидная мышца** (*m. soleus*) лежит под предыдущей мышцей.

Начинается от задней поверхности большеберцовой кости и головки малоберцовой кости. Сухожилие переходит внизу в пяточное (ахиллово) сухожилие.

Функция: опускает (сгибает) стопу.

**Подошвенная мышца** (*m. plantaris*), часто отсутствующая, лежит между предыдущими.

Начинается от латерального надмыщелка бедра, переходит в тонкое сухожилие, которое прилежит к медиальному краю пяточного сухожилия и прикрепляется к пяточному бугру.

Функция: опускает (сгибает) стопу.

**Глубокий слой задней группы мышц голени**

Рис. 96.

**Подколенная мышца** (*m. popliteus*) начинается от латерального надмыщелка бедренной кости и капсулы коленного сустава. Прикрепляется к большеберцовой кости выше подколенной линии.

Функция: сгибает голень.

**Длинный сгибатель пальцев** (*m. flexor digitorum longus*), начинается от задней поверхности большеберцовой кости, переходит в сухожилие, которое проходит позади медиальной лодыжки на подошвенную поверхность стопы и прикрепляется четырьмя сухожилиями к дистальным фалангам II–V пальцев.

Функция: сгибает дистальные фаланги пальцев (II–V), сгибает и поворачивает стопу кнаружи.

**Длинный сгибатель большого пальца** (*m. flexor hallucis longus*). Начинается от задней поверхности малоберцовой кости и межкостной перепонки. Сухожилие проходит вместе с предыдущим на стопу и прикрепляется к дистальной фаланге I пальца.

Функция: сгибает большой палец, сгибает и приводит стопу.

**Задняя большеберцовая мышца** (*m. tibialis posterior*). Начинается от межкостной перепонки и обеих костей голени. Прикрепляется к ладьевидной и трем клиновидным костям на подошвенной поверхности стопы.

Функция: сгибает, приводит и супинирует стопу.

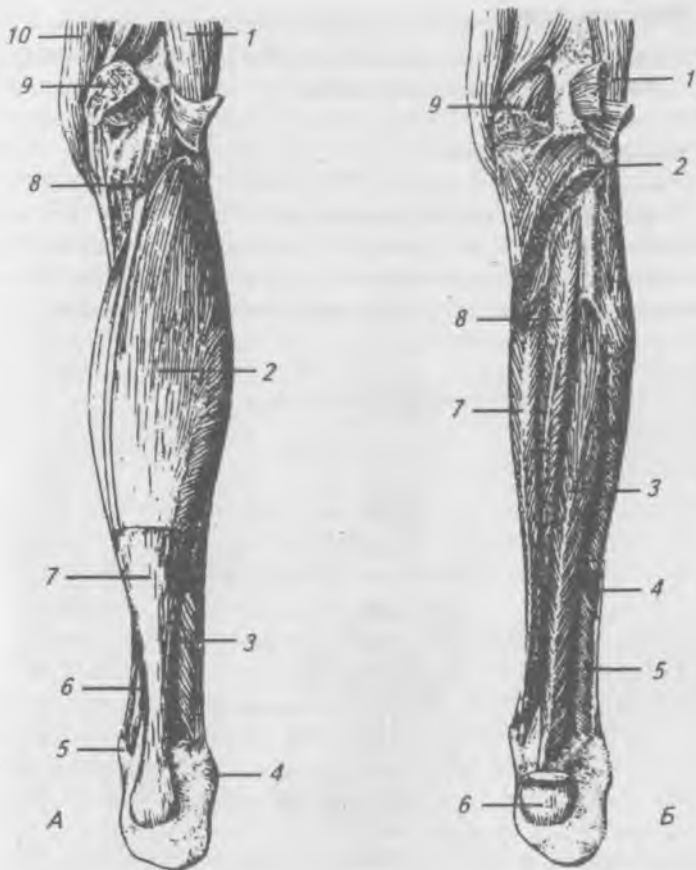


Рис. 96. Мышцы голени (задняя группа). А — икроножная мышца удалена: 1 — двуглавая мышца бедра; 2 — камбаловидная мышца; 3 — короткая малоберцовая мышца; 4 — латеральная лодыжка; 5 — медиальная лодыжка; 6 — длинный сгибатель пальцев; 7 — пяточное сухожилие; 8 — подошвенная мышца; 9 — медиальная головка икроножной мышцы; 10 — полуперепончатая мышца. Б — глубокие мышцы голени (задняя группа): 1 — подошвенная мышца; 2 — камбаловидная мышца; 3 — мышца — длинный сгибатель большого пальца стопы; 4 — длинная малоберцовая мышца; 5 — короткая малоберцовая мышца; 6 — пяточное сухожилие; 7 — мышца — длинный сгибатель пальцев; 8 — задняя большеберцовая мышца; 9 — медиальная головка икроножной мышцы

## Мышцы стопы

Мышцы стопы подразделяются на две группы: мышцы тыла стопы и мышцы подошвы.

### Мышцы тыла стопы

Рис. 97.

*Короткий разгибатель большого пальца* (m. extensor hallucis brevis). Начинается от верхней поверхности пяточной кости, прикрепляется к тыльной поверхности основания проксимальной фаланги большого пальца.

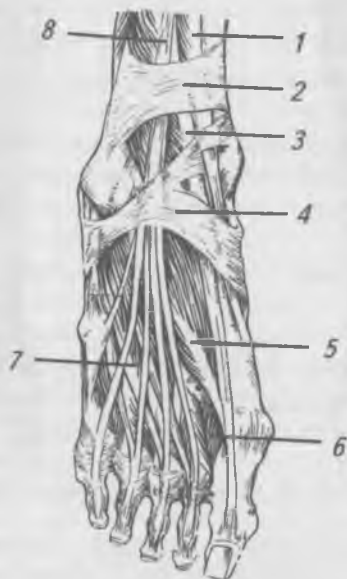

Рис. 97. Сухожилия и короткие мышцы тыла стопы:

- 1 — сухожилие передней большеберцовой мышцы;
- 2 — верхний удерживатель сухожилий разгибателей;
- 3 — сухожилие длинного разгибателя большого пальца;
- 4 — нижний удерживатель сухожилий разгибателей;
- 5 — мышца — короткий разгибатель большого пальца стопы;
- 6 — дорсальные межкостные мышцы; 7 — мышца — короткий разгибатель пальцев; 8 — сухожилия мышцы длинного разгибателя пальцев

**Функция:** разгибает большой палец стопы.

**Короткий разгибатель пальцев** (m. extensor digitorum brevis). Начинается от верхней и латеральной поверхностей пяточной кости. Прикрепляется к основаниям средних и дистальных фаланг II–IV пальцев.

**Функция:** разгибает II–IV пальцы стопы.

### **Мышцы подошвы**

Рис. 98.

**Мышца, отводящая большой палец** (m. abductor hallucis). Начинается от внутренней поверхности бугров пяточной и ладьевидной костей. Прикрепляется к основанию проксимальной фаланги большого пальца.

**Функция:** отводит большой палец.

**Короткий сгибатель большого пальца** (m. flexor hallucis brevis). Начинается от трех клиновидных костей. Прикрепляется к латеральной сесамовидной косточке и к основанию проксимальной фаланги большого пальца.

**Функция:** сгибает большой палец.

**Мышца, приводящая большой палец** (m. abductor hallucis). Имеет две головки. Косая головка начинается от основания II–IV плюсневых костей, латеральной клиновидной и кубовидной костей, поперечная головка начинается от сумок II–V плюсно-фаланговых суставов и соответствующих плюсневых костей. Прикрепляются обе головки общим сухожилием к латеральной сесамовидной косточке большого пальца и к основанию его проксимальной фаланги.

**Функция:** приводит большой палец.

**Мышца, приводящая мизинец** (m. abductor digiti minimi). Начинается от нижней поверхности пяточной кости и бугристости V плюсневой кости. Прикрепляется к основанию первой фаланги.

**Функция:** отводит мизинец латерально.

**Короткий сгибатель мизинца** (m. flexor digiti minimi brevis). Начинается от длинной подошвенной связки и основания V плюсневой кости. Прикрепляется к основанию проксимальной фаланги мизинца.

**Функция:** сгибает мизинец.

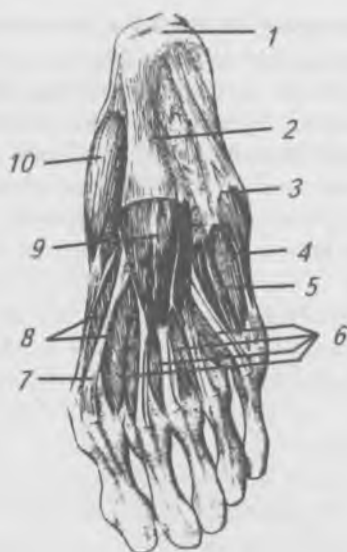

Рис. 98. Мышцы подошвы стопы: 1 — пяточный бугор; 2 — подошвенный апоневроз; 3 — мышца, отводящая мизинец; 4 — мышца — короткий сгибатель мизинца; 5 — IV дорсальная межкостная мышца; 6 — червеобразные мышцы; 7 — сухожилие длинного сгибателя большого пальца стопы; 8 — мышца — короткий сгибатель большого пальца стопы; 9 — мышца — короткий сгибатель пальцев; 10 — мышца, отводящая большой палец стопы

**Короткий сгибатель пальцев** (*m. flexor digitorum brevis*). Начинается от пяточного бугра и подошвенной фасции, переходит в четыре сухожилия, которые на уровне проксимальных фаланг расщепляются и пропускают сухожилия длинного сгибателя пальцев. Прикрепляются к средним фалангам II–V пальцев.

Функция: сгибает II–V пальцы.

**Квадратная мышца подошвы** (*m. quadratus plantae*). Имеет латеральную и медиальную головки. Начинается: медиальная головка — от медиальной поверхности пяточной кости, латеральная — от наружной поверхности пяточной кости. Обе головки соединяются и прикрепля-

ются к латеральному краю сухожилия длинного сгибателя пальцев.

**Функция:** участвует в сгибании пальцев стопы.

**Червеобразные мышцы** (*m. lumbricales*), в количестве четырех, начинаются от обращенных друг к другу краев четырех сухожилий длинного сгибателя пальцев. Прикрепляются с медиальной стороны к проксимальной фаланге II–V пальцев.

**Функция:** сгибают проксимальные и разгибают средние и дистальные фаланги II–V пальцев.

**Межкостные мышцы** (*mm. interossei*). Расположены в межкостных промежутках и разделяются на подошвенные (приводящие) и тыльные (отводящие).

**Подошвенные межкостные мышцы**, в количестве трех, начинаются от медиальной поверхности III, IV, и V плюсневых костей и прикрепляются к проксимальной фаланге этих же пальцев.

**Функция:** приводят III–V пальцы ко второму.

**Тыльные межкостные мышцы**, в количестве четырех, начинаются от обращенных друг к другу поверхностей всех плюсневых костей. Прикрепляются к основанию проксимальных фаланг и к сухожилию длинного разгибателя пальцев.

**Функция:** сгибают проксимальные фаланги II–V пальцев, отводят II–IV пальцы в латеральную сторону.

## **Фасции нижних конечностей**

Соответственно областям нижней конечности выделяют: поясничную, подвздошную, ягодичную, широкую фасцию бедра, фасцию голени, тыльную и подошвенную фасции стопы.

**Поясничная фасция** покрывает большую поясничную мышцу и латерально соединяется с фасцией, покрывающей квадратную мышцу поясницы. Медиально поясничная фасция прикрепляется к телам позвонков и межпозвоночным дискам. Внизу поясничная фасция переходит в подвздошную фасцию.

**Подвздошная фасция** покрывает подвздошно-поясничную мышцу. Начинается от поясничных позвонков и гребня подвздошной кости, срастается с паховой связкой,

переходит на бедро и прикрепляется к малому вертелу. Медиальный край подвздошной фасции, перекидываясь от паховой связки к подвздошно-лобковому возвышению, образует подвздошно-гребенчатую дугу, разделяющую бедренный канал на сосудистую и мышечную лакуны.

**Ягодичная фасция** покрывает снаружи ягодичную мышцу, глубокий ее листок отделяет ее от средней ягодичной мышцы и от мышцы, напрягающей широкую фасцию. Продолжаясь вниз, ягодичная фасция переходит в широкую фасцию бедра.

**Широкая фасция бедра** плотным футляром охватывает все мышцы бедра. Вверху она прикрепляется к крестцу, гребню подвздошной кости, паховой связке, к нижним ветвям лобковой и седалищной костей. Внизу она переходит в фасцию голени. На латеральной поверхности бедра широкая фасция утолщается в виде полосы, называемой подвздошно-большеберцовым трактом, которая идет вниз и прикрепляется к латеральному мыщелку бедренной кости и переходит в фасцию голени и подколенную фасцию. Ниже паховой связки поверхностная пластинка широкой фасции бедра образует подкожную щель, через которую проходит большая скрытая вена, впадающая в бедренную вену. Подкожная щель закрывается решетчатой фасцией, через отверстия которой проходят сосуды и нервы.

**Фасция голени** покрывает мышцы голени и образует межмышечные перегородки. У переднего края и медиальной поверхности большеберцовой кости фасция голени срастается с надкостницей. В нижней трети голени фасция утолщается и образует удерживатели сухожилий мышц разгибателей и сгибателей. Верхний удерживатель сухожилий разгибателей проходит на уровне оснований медиальной и латеральной лодыжек между костями голени. Нижний удерживатель сухожилий разгибателей начинается от латеральной поверхности пяточной кости, проходит над сухожилиями разгибателей, расщепляется на две ножки — верхнюю и нижнюю. Верхняя ножка прикрепляется к передней поверхности медиальной лодыжки. Нижняя ножка прикрепляется к ладьевидной и медиальной клиновидной костям. Позади медиальной лодыжки утолщение фасции голени образует удерживатель сухожилий мышц сгибателей. С латеральной сторо-

ны, ниже и позади латеральной лодыжки, утолщение фасции голени образует верхний и нижний удерживатели сухожилий малоберцовых мышц.

В области стопы выделяют *тыльную* и *подошвенную* фасции. Сухожилия мышц, проходящих в костно-фиброзных каналах стопы, окружены синовиальной оболочкой, образующей синовиальное влагалище.

### **Топография мышц нижней конечности**

Область нижней конечности отделена от области живота паховой связкой. Пространство под паховой связкой — паховый канал — косо идущей подвздошно-гребешковой дугой делится на два отверстия: латеральное — мышечное (*lacuna musculorum*) и медиальное — сосудистое (*lacuna vasorum*). Латеральное отверстие ограничено спереди и сверху паховой связкой, медиально — подвздошно-гребешковой дугой, снизу и латерально — тазовой костью. Через мышечную лакуну проходят подвздошно-поясничная мышца и бедренный нерв. Медиальное — сосудистое — отверстие ограничено спереди и сверху паховой связкой, латерально — подвздошно-гребешковой дугой, сзади и снизу — гребешковой связкой и медиально — лакунарной связкой. Через сосудистую лакуну проходят бедренные артерия и вена.

Из полости таза на заднюю поверхность бедра и в ягодичную область ведут два отверстия — большое и малое седалищные. На медиальную поверхность бедра ведет из таза запирательный канал, ограниченный запирательной бороздой и наружной и внутренней запирательными мышцами.

На передней поверхности бедра образуется несколько важных в практическом отношении борозд и каналов.

Бедренный треугольник ограничивают: сверху — паховая связка, латерально — портняжная мышца, медиально — длинная приводящая мышца.

Подвздошно-гребешковая борозда ограничена посредством подвздошно-поясничной и гребешковой мышц. Сверху в нее продолжается сосудистое отверстие, а внизу она переходит в переднюю бедренную борозду.

Передняя бедренная борозда лежит между большой и длинной приводящими мышцами с медиальной стороны и медиальной широкой мышцей бедра — с латеральной.



В этой борозде проходят бедренные сосуды, а их прикрывают портняжная мышца и фасция. Внизу передняя бедренная борозда переходит в приводящий канал.

Приводящий канал ограничен: спереди — сухожильной пластинкой, натянутой между большой приводящей и медиальной широкой мышцами, латерально — большой приводящей мышцей. Внизу и сзади приводящий канал открывается в подколенную ямку.

На задней поверхности бедра, между двуглавой мышцей бедра латерально и полусухожильной и полуперепончатой мышцами медиально, проходит седалищно-подколенная борозда, которая внизу переходит в подколенную ямку.

Подколенная ямка имеет ромбовидную форму. Верхний угол ямки ограничен сухожилием двуглавой мышцы бедра латерально, полусухожильной и полуперепончатой мышцами — медиально, нижний угол составляют обе головки икроножной мышцы, дном ямки служит подколенная площадка бедренной кости. Внизу подколенная ямка переходит в голенно-подколенный канал.

Голенно-подколенный канал проходит между поверхностным и глубоким слоем мышц задней поверхности голени. Входное отверстие в канал находится между подколенной и камбаловидной мышцами. Выходных отверстий два: переднее, расположенное вверху в межкостной перепонке, и заднее, расположенное у пяточного сухожилия между камбаловидной и задней большеберцовой мышцами. В средней трети голени от голенно-подколенного канала в латеральном направлении отходит нижний мышечно-малоберцовый канал, расположенный между малоберцовой костью спереди и брюшком длинного сгибателя большого пальца стопы сзади.

Верхний мышечно-малоберцовый канал является самостоятельным, начинается в верхней трети голени между малоберцовой костью и началом длинной малоберцовой мышцы.

На подошве имеются две подошвенные борозды, в которых залегают сосуды и нервы. Медиальная борозда расположена между коротким сгибателем пальцев и коротким сгибателем большого пальца. Латеральная — ограничена коротким сгибателем пальцев и мышцей, отводящей мизинец.

## ПИЩЕВАРИТЕЛЬНАЯ СИСТЕМА

Пищеварительная система (*sistema digestorium*) обеспечивает прием пищи, ее механическую и химическую переработку, продвижение пищевой массы по пищеварительному каналу, всасывание питательных веществ и воды в кровеносное и лимфатическое русло и удаление из организма непереваренных остатков пищи в виде каловых масс.

Пищеварительный канал, длиной 8–10 м, начинается ротовым отверстием, а заканчивается анальным отверстием. В просвет пищеварительного канала открываются выводные протоки пищеварительных желез. Стенка пищеварительного канала состоит из трех оболочек: слизистой, мышечной и соединительно-тканной (адвинтиции) или серозной. Между слизистой и мышечной оболочками располагается подслизистый слой, представленный рыхлой соединительной тканью, в которой проходят кровеносные, лимфатические сосуды и нервы.

Серозная оболочка выстилает стенки и покрывает органы в грудной (плевра) и брюшной (брюшина) полостях. Серозная оболочка имеет два листика: пристеночный (париетальный) и внутриностный (висцеральный). Пристеночный листок выстилает стенки полостей, а внутриностный покрывает сами органы. Между этими листиками серозной оболочки находится щелевидное пространство, в грудной клетке — плевральная полость, в полости живота — брюшинная полость.

К пищеварительной системе относятся (рис. 99): полость рта с находящимися в ней органами, глотка, пищевод, желудок, тонкая и толстая кишка, печень и поджелудочная железа.

### Полость рта (*cavitas oris*)

Пищеварительный канал начинается ротовой щелью, которая ограничена красной каймой верхней и нижней губ. Ротовая щель (*rima oris*) ведет в ротовую полость (рис. 100), которая подразделяется на два отдела: предверие рта (*vestibulum oris*) и собственно полость рта (*cavitas oris propria*). Предверие рта представляет собой щелевидное

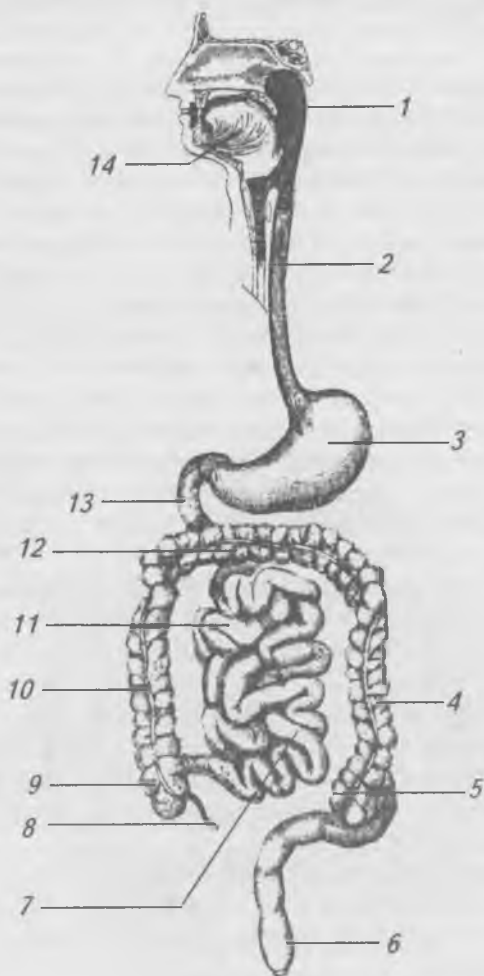


Рис. 99. Схема пищеварительного канала.

1 — глотка; 2 — пищевод; 3 — желудок; 4 — нисходящая обводочная кишка; 5 — сигмовидная кишка; 6 — прямая кишка; 7 — подвздошная кишка; 8 — аппендикс; 9 — слепая кишка; 10 — восходящая ободочная кишка; 11 — тощая кишка; 12 — поперечная ободочная кишка; 13 — двенадцатиперстная кишка; 14 — язык.

пространство, ограниченное спереди и с боков слизистой оболочкой губ и щек, сзади — зубами и деснами. Десна (*gingivae*) — это слизистая оболочка, покрывающая альвеолярные отростки челюстей и плотно сращенная с надкостницей. В предверие рта на уровне верхнего второго большого коренного зуба открывается проток околоушной слюнной железы и мелкие губные и щечные железы.

Собственно полость рта ограничена (рис. 101): сверху — твердым и мягким небом, спереди — зубами и деснами, снизу — диафрагмой рта, образованной челюстно-подъязычной мышцей, над которой расположен язык, сзади — собственно полость рта сообщается с глоткой посредством зева (*fauces*).

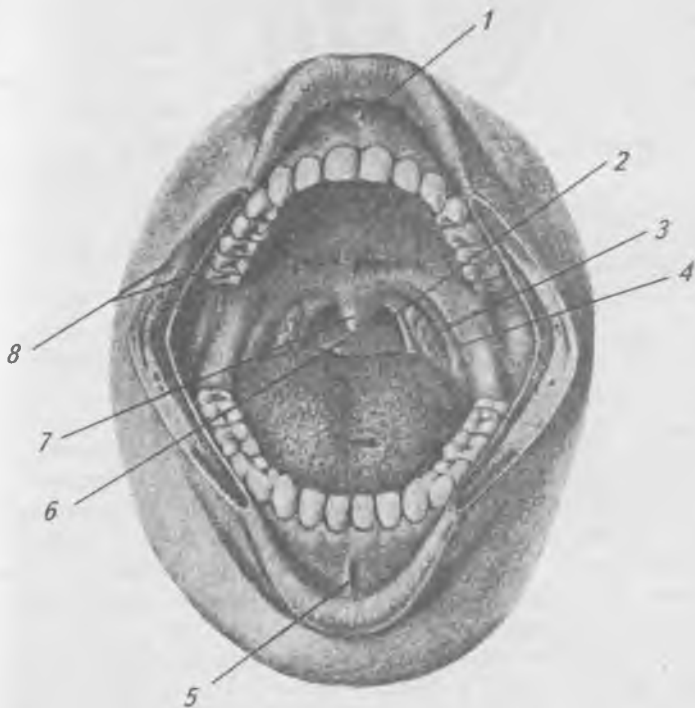


Рис. 100. Ротовая полость: 1 — уздечка верхней губы; 2 — небо-глоточная дужка; 3 — небная миндалины; 4 — небо-язычная дужка; 5 — уздечка нижней губы; 6 — зев; 7 — язычок; 8 — поверхность разрезанной щеки.

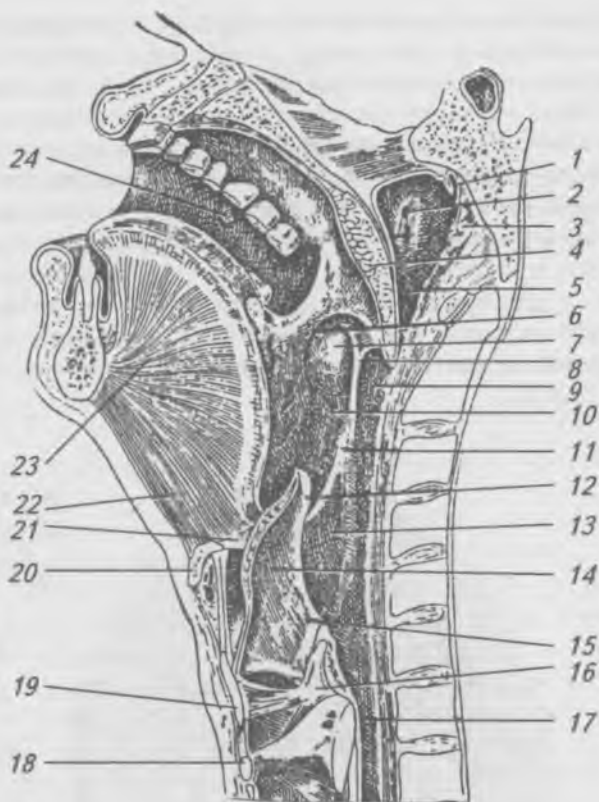


Рис. 101. Полость рта и полость глотки (срединный сагиттальный разрез головы и шеи): 1 — свод глотки; 2 — отверстие слуховой трубы; 3 — глоточная миндалина; 4 — мягкое небо; 5 — носовая часть глотки; 6 — небно-язычная дужка; 7 — небная миндалина; 8 — небно-глоточная дужка; 9 — ротовая часть глотки; 10 — ямка миндалины; 11 — складка слизистой оболочки; 12 — надгортанник; 13 — гортанная часть глотки; 14 — черпало-надгортанная складка; 15 — вход в гортань; 16 — черпаловидный хрящ; 17 — пищевод; 18 — перстневидный хрящ; 19 — щитовидный хрящ; 20 — подъязычная кость; 21 — подъязычно-надгортанная связка; 22 — подбородочно-подъязычная мышца; 23 — подбородочно-язычная мышца; 24 — отверстие протока околоушной слюнной железы

Твердое небо (*palātum durum*) образовано небными отростками верхних челюстей и горизонтальными пластинками небных костей, покрытых слизистой оболочкой.

Мягкое небо (*palātum molle*) расположено позади твердого неба, образовано поперечно-полосатыми мышцами и слизистой оболочкой, покрывающей его сверху и снизу. В мягком небе выделяют небную занавеску, небный язычок, небо-язычную — переднюю и небо-глоточную — заднюю дужки, между которыми находится небная миндалина (*tonsilla palatina*). В ротовой полости расположены зубы, язык, и в нее открываются протоки подъязычных и подчелюстных слюнных желез.

### Зубы (*dentes*)

На границе предверия и собственно полости рта в зубных альвеолах верхней и нижней челюстей расположены зубы, которые неподвижно, при помощи соединительной ткани, укрепляются корнями, образуя непрерывное соединение — вколачивание (*gomphosis*).

Зубы обеспечивают механическую обработку пищи и принимают участие в членораздельной речи.

Зубы человека имеют одинаковый план строения (рис. 102). Каждый зуб состоит из: 1) коронки, покрытой эмалью, 2) шейки, 3) корня, покрытого цементом. Основную массу зуба составляет дентин. Внутри зуба находится полость, заполненная пульпой (мякотью) зуба, образованной сосудами и нервами, которые проникают в полость через отверстие верхушки корня зуба. Различают: молочные (*dentes decidui*) и постоянные (*dentes permanentes*). Молочные зубы (рис. 103) прорезываются у детей с 6 месяцев до 2-х лет, в количестве 20.

#### Формула молочных зубов

2	0	1	2	2	1	0	2	зубы верхней челюсти
2	0	1	2	2	1	0	2	

2 резца, 1 клык, 0 малых коренных,  
2 больших коренных зуба.

С 6 лет до 14 лет молочные зубы выпадают и прорезываются постоянные зубы (рис. 104) в количестве 32.

## Формула постоянных зубов

3	2	1	2	2	1	2	3	зубы верхней челюсти
3	2	1	2	2	1	2	3	зубы нижней челюсти.

2 резца, 1 клык, 2 малых коренных (премоляры),  
3 больших коренных (маляры) зуба.

Третий большой коренной зуб прорезывается с 16 до 26 лет, его называют зубом мудрости.

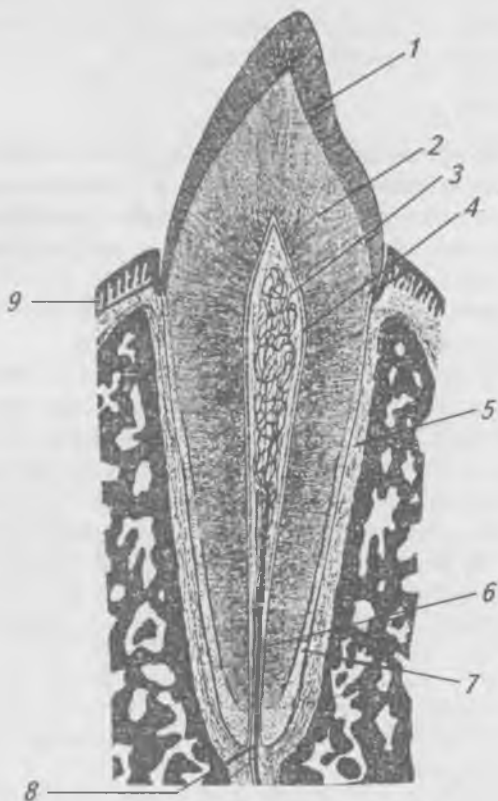


Рис. 102. Схема строения зуба.

- 1 — эмаль коронки; 2 — дентин; 3 — пульпа зуба;  
4 — околопульпарный слой; 5 — периодонт; 6 — канал  
корня зуба; 7 — цемент; 8 — верхушечное отверстие;  
9 — десна

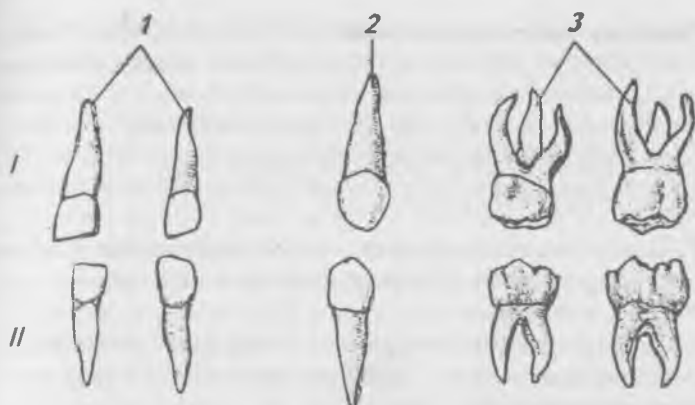


Рис. 103. Молочные зубы, левые: I — верхние зубы;  
II — нижние зубы; 1 — резцы; 2 — клыки;  
3 — большие коренные зубы

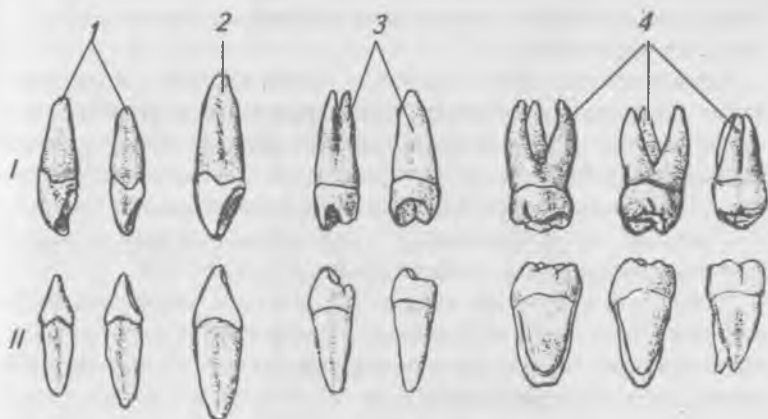

Рис. 104. Постоянные зубы, левые: I — верхние зубы;  
II — нижние зубы; 1 — резцы; 2 — клыки; 3 — малые  
коренные зубы; 4 — большие коренные зубы



Участок челюсти с принадлежащим ему зубом называется сегментом. Зубочелюстной сегмент: 1) зуб, 2) луночка и прилежащая к ней часть челюсти, покрытая десной, 3) связочный аппарат зуба, 4) сосуды и нервы.

Для удобства описания локализации патологических процессов на коронке зуба условно выделяют пять поверхностей.

1. Поверхность смыкания — у резцов и клыков — режущий край, у малых и больших коренных зубов — жевательная поверхность.

2. Вестибулярная поверхность обращена в предверие рта. У передних зубов — губная поверхность у задних — щечная поверхность.

3. Язычная поверхность обращена в полость рта к языку.

4. Две поверхности соприкосновения, прилежащие к соседним зубам.

Различают медиальную поверхность, расположенную к середине зубной дуги, и дистальную.

Зубы верхних рядов при смыкании челюстей находятся между собой в определенных соотношениях, которые обозначают как окклюзию. Соприкасающиеся между собой зубы верхней и нижней челюстей называются зубами-антагонистами.

Одноименные зубы правой и левой зубной дуг отличаются по своему строению. Существует три признака, по которым можно определить принадлежность зуба к правой или левой зубной дуге: 1) признак угла коронки, 2) признак кривизны эмали коронки, 3) признак корня.

Признак угла коронки — угол, образованный поверхностью смыкания и латеральной поверхностью.

Признак кривизны эмали коронки — эмаль вестибулярной поверхности коронки утолщается в медиальном направлении и у медиального края имеет более крутой изгиб, чем у латерального.

Признак корня определяют в положении зуба в вестибулярной норме. Если провести ось коронки продольно от середины режущего края и продольную ось зуба от верхушки корня к середине режущего края, то ось зуба отклонится в латеральную сторону, что указывает на сторону принадлежности зуба.

Функциональное перемещение нижней челюсти жевательными мышцами называется артикуляцией. Положение зубных рядов в стадии их смыкания называют окклюзией. Различают четыре вида окклюзий:

1) центральную — срединное смыкание зубных рядов и зубов-антагонистов;

2) переднюю — срединное смыкание зубных рядов, но нижний зубной ряд выдвинут;

3) боковую (правую или левую) — характеризующуюся сдвигом нижней челюсти вправо или влево.

Положение зубных дуг в центральной окклюзии называется прикусом. Различают 4 ряда физиологического (ортогнатия, прогения, бипрогнатия и прямой) и патологические прикусы.

При ортогнатии резцы верхней челюсти незначительно перекрывают зубы нижней челюсти.

При прогении нижние резцы перекрывают верхние.

При бипрогнатии верхние и нижние резцы наклонены вперед с перекрытием нижних зубов верхними.

При прямом прикусе режущие края верхних и нижних резцов соприкасаются друг с другом.

К патологическим прикусам относятся значительные степени прогнатии и прогении, а также открытый, закрытый и перекрестный прикусы. При открытом прикусе контакта между передними зубами нет. При перекрестном прикусе передние зубы смыкаются правильно, а щечные жевательные бугорки нижних коренных зубов расположены не кнутри, а кнаружи от верхних.

## Язык (*lingua*)

Рис. 105.

Язык — это мышечный орган, образованный поперечно-полосатой скелетной мышечной тканью. К собственным мышцам языка относятся (рис. 106) верхняя и нижняя продольные, поперечная и вертикальная мышцы. К скелетным мышцам относятся: подбородочно-язычная, подъязычно-язычная, шилоязычная мышцы. Снаружи язык покрыт слизистой оболочкой, которая образует тактильные (нитевидные, конические) и вкусовые (листовидные, грибовидные и желобоватые) сосочки. В языке

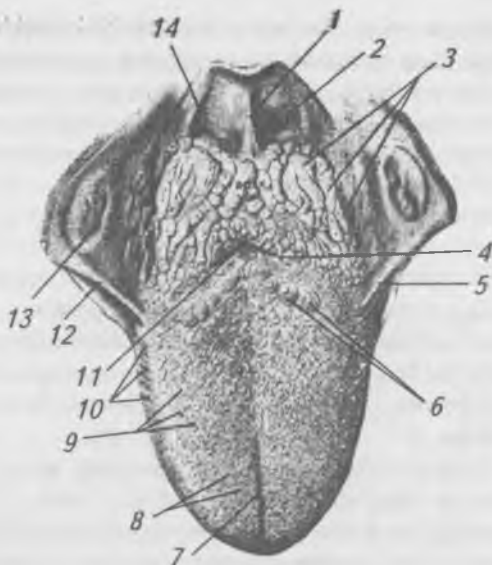


Рис. 105. Язык, вид сверху: 1 — средняя язычно-надгортанная складка; 2 — ямка надгортанника; 3 — язычная миндалина; 4 — пограничная бороздка; 5, 12 — небно-язычная дужка; 6 — сосочки, окруженные валом; 7 — средняя бороздка языка; 8 — нитевидные и конические сосочки; 9 — грибовидные сосочки; 10 — листовидные сосочки; 11 — слепое отверстие; 13 — небная миндалина; 14 — боковая язычно-надгортанная складка.

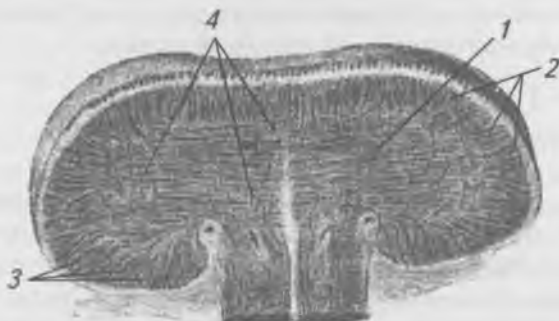

Рис. 106. Поперечный разрез языка: 1 — поперечная мышца языка; 2 — верхняя продольная мышцы; 3 — нижняя продольная мышцы; 4 — вертикальная мышца.

выделяют кончик, тело и корень языка. В слизистой оболочке корня языка заложена язычная миндалина. Язык служит органом осязания и вкуса, участвует в акте жевания (формирует пищевой комок), активно участвует в акте глотания и членораздельной речи.

## Глотка (pharynx)

Рис. 107.

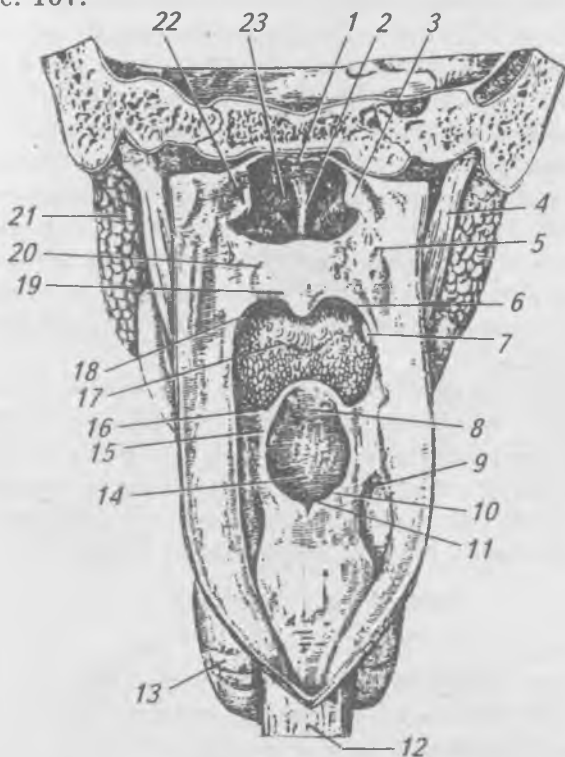


Рис. 107. Глотка, задняя стенка вскрыта: 1 — свод глотки; 2 — перегородка носа; 3, 22 — трубный валик; 4 — шилоглоточная мышцы; 5 — боковая стенка глотки; 6 — небно-глоточная дужка; 7 — небная миндалина; 8 — надгортанник; 9 — грушевидный карман; 10, 15 — черпало-надгортанный хрящ; 12 — пищевод; 13 — щитовидная железа; 14 — вход в гортань; 16 — небно-язычная дужка; 17 — зев; 18 — небная занавеска; 19 — язычок; 20 — мягкое небо; 21 — околоушная, слезная железа; 23 — хоаны.

**Глотка** — непарный мышечный орган воронкообразной формы, является частью пищеварительной и дыхательной систем. Вверху глотка прикрепляется к основанию черепа, внизу — на уровне VI шейного позвонка — она переходит в пищевод. Мышцы глотки образованы поперечно-полосатой мышечной тканью. Мышцы глотки образуют три сжимателя (верхний, средний и нижний) и продольные подниматели глотки (шилоглоточная и небно-глоточная). В глотке выделяют: носовую, ротовую и гортанную части. В носовую часть открываются хоаны и глоточные отверстия слуховых труб. В ротовую часть открывается зев, в ней происходит перекрест пищеварительного и дыхательного путей. В гортанный отдел глотки открывается вход в гортань. Отверстия, ведущие в глотку из носовой и ротовой полостей, окружены скоплениями лимфоидной ткани, образующей шесть миндалин (глоточную, язычную, две трубные и две небные), получивших название лимфоэпителиального кольца (кольцо Пирогова-Вальдейера).

Мышцы глотки принимают участие в акте глотания. Глотание — это сложный рефлекторный акт. В момент глотания задерживается дыхания, вход в носовую полость закрывается мягким небом, гортань поднимается вверх и надгортанник закрывает вход в нее, сокращением мышц глотки пищевой комок проталкивается в пищевод.

## **Пищевод (esôphagus)**

Рис. 108.

Пищевод представляет собой трубку длиной 25–30 см, служит для продвижения пищи в желудок. Начинается на уровне VI шейного позвонка.

В пищеводе различают три отдела: шейный, грудной и брюшной. В верхней трети пищевода мышечный слой образован скелетной поперечно-полосатой тканью. Сокращения мышц пищевода за 6–8 секунд продвигают пищевой комок в желудок. Железы слизистой оболочки пищевода вырабатывают слизь. Пройдя через отверстие в диафрагме пищевод на уровне X–XI грудных позвонков впадает в желудок.

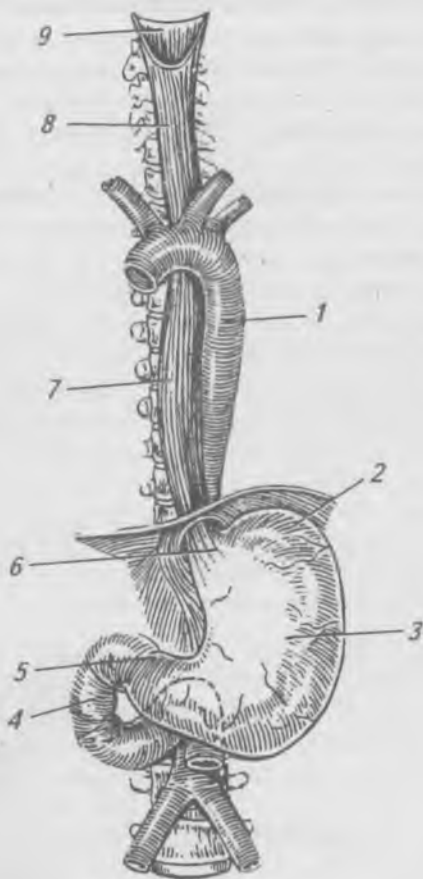


Рис. 108. Пищевод и желудок: 1 — грудная аорта; 2 — дно желудка; 3 — тело желудка; 4 — двенадцатиперстная кишка; 5 — привратник желудка; 6 — вход в желудок; 7 — грудной отдел пищевода; 8 — шейный отдел пищевода; 9 — глотка

### Желудок (*ventriculus, gáster*)

Рис. 109.

Желудок — расширенная часть пищеварительного канала, имеет форму реторты емкостью 1,5–2,5 литра.

Желудок располагается в брюшной полости под диафрагмой и печенью. Пять шестых желудка лежит в левом подреберье, а одна шестая часть его — в надчревной области. Верхняя граница желудка соответствует X–XI грудным позвонкам, а нижняя — XII грудному — I поясничному позвонкам.

У желудка выделяют: вход или кардиальный отдел, дно, тело, малую и большую кривизны, выход или привратник. Стенка желудка состоит из трех слоев: наружного — серозного, среднего — мышечного и внутреннего — слизистого. Сокращения мышц желудка вызывают как волнообразные (перистальтические), так и маятникообразные движения, благодаря которым пища перемещается и передвигается от входа к выходу из желудка. В слизистой оболочке желудка находятся многочисленные железы, вырабатывающие желудочный сок. Из желудка пища поступает в кишечник. На месте перехода желудка в кишечник находится пилорический сфинктер, который при сокращении полностью разобщает полость желудка от двенадцатиперстной кишки.

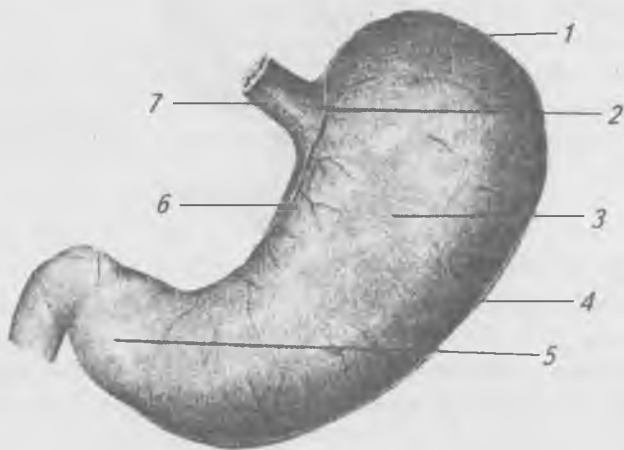


Рис. 109. Желудок, вид спереди: 1 — дно желудка; 2 — кардиальная часть; 3 — тело желудка; 4 — большая кривизна желудка; 5 — привратниковая часть; 6 — малая кривизна желудка; 7 — пищевод

## Тонкая кишка (*intestinum tenue*)

**Тонкая кишка** — наиболее длинная часть пищеварительного тракта длиной от 2,5 до 5 метров. Тонкая кишка делится на три отдела: двенадцатиперстную, тощую и подвздошную кишки. В тонкой кишке происходит всасывание продуктов расщепления питательных веществ. Слизистая оболочка тонкой кишки образует циркулярные складки, поверхность которых покрыта многочисленными выростами — кишечными ворсинками длиной 0,2–1,2 мм, которые увеличивают всасывающую поверхность кишки. В каждую ворсинку входят артериола и лимфатический капилляр (млечный синус), а выходят венулы. В ворсинке артериолы делятся на капилляры, которые, сливаясь, образуют венулы. Артериолы, капилляры и венулы в ворсинке располагаются вокруг млечного синуса. Кишечные железы располагаются в толще слизистой оболочки, вырабатывают кишечный сок. В слизистой оболочке тонкой кишки заложены многочисленные одиночные и групповые лимфатические узелки, выполняющие защитную функцию.

**Двенадцатиперстная кишка (*duodenum*)** (рис. 110) называется так, потому что ее длина равна приблизительно поперечникам 12 пальцев, или 30 см. Начинается от пилорического отдела желудка, имеет подковообразную форму, огибает головку поджелудочной железы. В нее открываются общий желчный проток из печени и проток поджелудочной железы. В двенадцатиперстной кишке выделяют четыре части: верхнюю, нисходящую, горизонтальную и восходящую. В нисходящую часть на большом сосочке открываются общим отверстием общий желчный проток и проток поджелудочной железы. Выше от большого сосочка расположен малый сосочек, на котором открывается добавочный проток поджелудочной железы.

**Тощая кишка (*jejunum*)** называется так, потому что на трупе ее обыкновенно находят пустой. Расположена за двенадцатиперстной кишкой, занимает преимущественно левую верхнюю часть живота и пупочную область.

**Подвздошная кишка (*ileum*)** занимает правую нижнюю сторону брюшной полости и малый таз, в правой подвздошной ямке она переходит в слепую кишку. Особенность ее



заключается в том, что циркуляционные складки почти отсутствуют, лимфатические узелки собраны в виде овальных групп, называемых пейеровыми бляшками, расположены в слизистой оболочке на стороне кишки, противоположной брыжеечному ее краю.

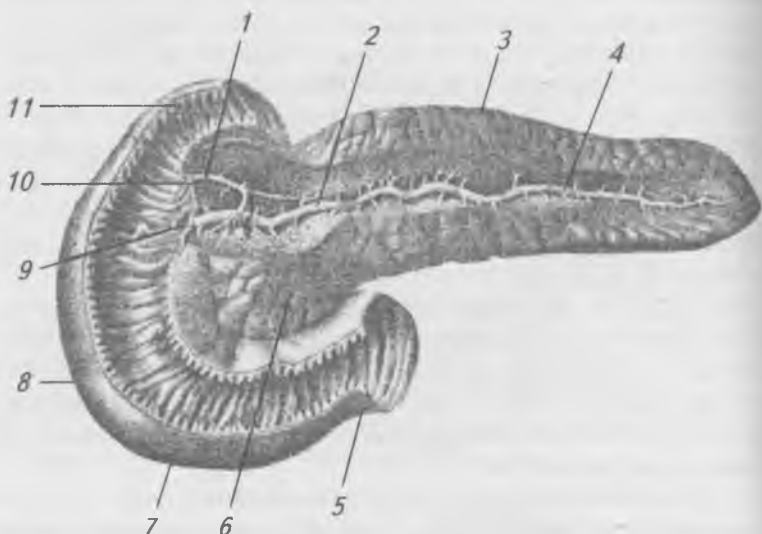


Рис. 110. Двенадцатиперстная кишка и поджелудочная железа (вскрыты): 1 — добавочный проток поджелудочной железы; 2 — проток поджелудочной железы; 3 — тело поджелудочной железы; 4 — хвост поджелудочной железы; 5 — восходящая часть; 6 — головка поджелудочной железы; 7 — горизонтальная часть; 8 — нисходящая часть; 9 — большой сосочек двенадцатиперстной кишки; 10 — малый сосочек двенадцатиперстной кишки; 11 — верхняя часть

## Толстая кишка (*intestinum crassum*)

Рис. 111.

Толстая кишка является продолжением подвздошной кишки и конечным отделом пищеварительной системы. Длина толстой кишки 1–1,65 м. В толстой кишке происходит формирование каловых масс. В толстой кишке вы-

деляют: слепую кишку с червеобразным отростком, ободочную кишку, состоящую из восходящей, поперечной, нисходящей, сигмовидной кишок, и прямую кишку, которая заканчивается анальным отверстием.

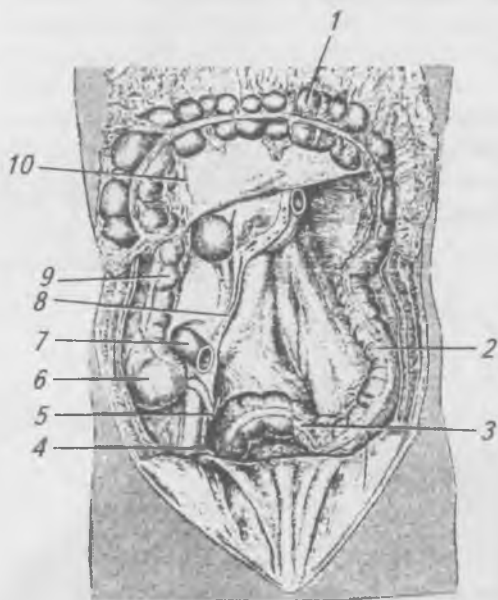


Рис. 111. Органы брюшной полости (спереди) (тонкая кишка удалена, большой сальник и ободочная кишка оттянуты кверху): 1 — поперечная ободочная кишка; 2 — нисходящая ободочная кишка; 3 — сигмовидная ободочная кишка; 4 — семявыносящий проток; 5 — червеобразный отросток; 6 — слепая кишка; 7 — подвздошная кишка; 8 — корень брыжейки тонкой кишки; 9 — восходящая ободочная кишка; 10 — брыжейка поперечной ободочной кишки

Отличительными признаками толстой кишки являются: наличие продольных мышечных лент (брыжеечная сальниковая и свободная), вздутий и сальниковых отростков.

Слепая кишка (coecum) (рис. 112) является начальным, расширенным отделом толстой кишки. В месте впадения подвздошной кишки в толстую образуется подвздошно-слепокишечная заслонка, состоящая из верхней и нижней губ, которые препятствуют переходу содержимого толстой кишки в тонкую. На ниже-внутренней поверхности слепой кишки, где сходятся мышечные ленты ободочной кишки, начинается червеобразный отросток (аппендикс), длина которого изменчива и колеблется от 2 до 20 см, диаметром 0,5–1 см. Слепая кишка и червеобразный отросток, имеющий брыжейку, покрыты брюшиной со всех сторон.

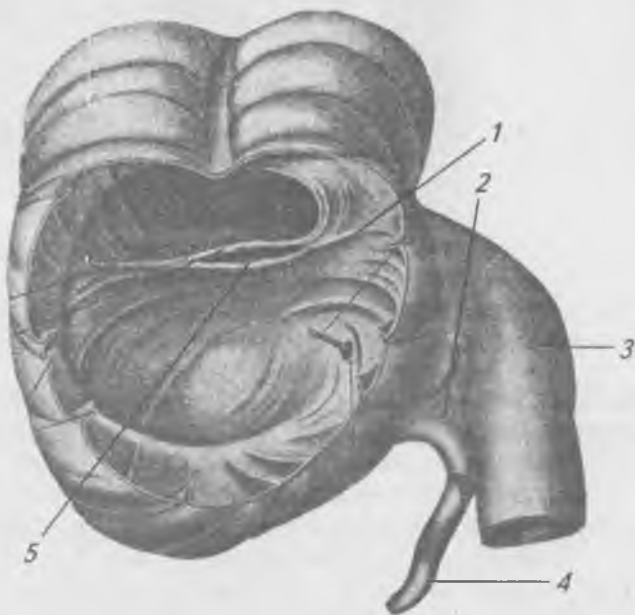


Рис. 112. Слепая кишка с червеобразным отростком.  
1 — зонд в устье червеобразного отростка; 2 — брыжейка червеобразного отростка; 3 — подвздошная кишка;  
4 — червеобразный отросток; 5 — подвздошно-слепокишечная заслонка

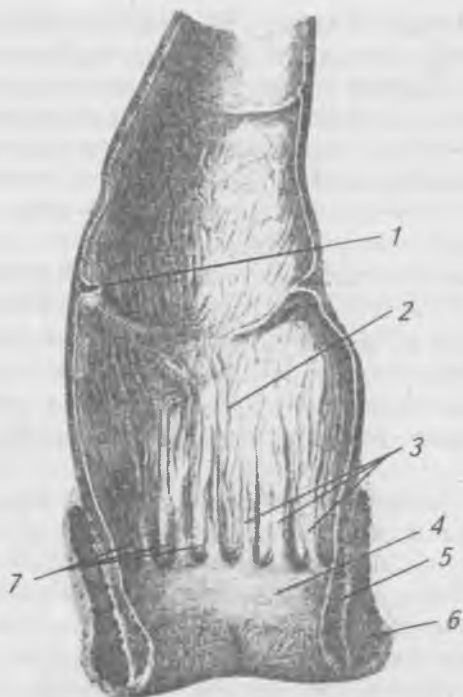


Рис. 113. Прямая кишка: 1 — поперечные складки; 2 — ампула прямой кишки; 3 — заднепроходные столбы; 4 — заднепроходной канал; 5 — мышца — внутренний сжиматель заднего прохода; 6 — мышца — наружный сжиматель заднего прохода; 7 — заднепроходные пазухи

Восходящая ободочная кишка (*coílon ascéndens*) начинается от слепой кишки, поднимается, располагаясь в правой половине живота, по задней брюшной стенке вверх до печени и переходит в поперечную ободочную кишку, образуя правый изгиб ободочной кишки. Брюшиной восходящая ободочная кишка покрыта спереди и с боков.

Поперечная ободочная кишка (*coílon transvérsum*) проходит поперечно на уровне десятых ребер через пупочную область, образуя выпуклую книзу и клереди пологую дугу. В левом подреберье поперечная ободочная

кишка поднимается вверх к селезенке и переходит в нисходящую ободочную кишку. Поперечная ободочная кишка имеет брыжейку, покрыта брюшиной со всех сторон.

Нисходящая ободочная кишка (*colon descendens*) является продолжением поперечной ободочной кишки, идет по задней брюшной стенке до подвздошного гребня, на уровне которого переходит в сигмовидную кишку. Нисходящая ободочная кишка покрыта брюшиной с трех сторон.

Сигмовидная ободочная кишка (*colon sigmoideum*) имеет брыжейку, достигает III крестцового позвонка, покрыта брюшиной со всех сторон. По направлению к прямой кишке выпячивания ее исчезают, мышечные ленты переходят в равномерный слой продольных мышечных волокон. На уровне тазового мыса она переходит в прямую кишку.

Прямая кишка (*rectum*) (рис. 113) составляет последний отдел толстой кишки, имеющий в длину 15–20 см. Прямая кишка имеет внизу расширение, ниже которого располагается сужение, открывающееся наружу отверстием — задним проходом (*anus*). Передняя стенка прямой кишки прилежит у женщин к влагалищу и матке, а у мужчин — к мочевому пузырю, семенным пузырькам и предстательной железе.

## **Пищеварительные железы и физиология пищеварения**

К пищеварительным железам относятся: слюнные железы, железы желудка, печень, поджелудочная железа и железы кишечника. Пищеварительные соки, выделяемые пищеварительными железами, содержат ферменты, которые являются биологическими катализаторами белковой природы. Ускоряя химические реакции в пищеварительном канале, ферменты не изменяются, не входят в состав конечных продуктов реакции и повторно используются организмом. Под действием ферментов, сложные вещества (белки, жиры, углеводы) расщепляются на простые, пригодные к всасыванию. Процесс физической и химической переработки пищевых веществ в желудочно-кишечном тракте называется пищеварением. Пищеварительные ферменты проявляют свою активность только в опре-

деленной химической среде: одни — в нейтральной, другие — в щелочной, третьи — в кислой. Различают три группы пищеварительных ферментов: протеолитические (расщепляющие белки), липолитические (расщепляющие жиры), амилалитические (расщепляющие углеводы). Оптимальная активность пищеварительных ферментов наблюдается при температуре 37–38°.

### **Слюнные железы.**

#### **Пищеварение в ротовой полости**

К железам, протоки которых открываются в полость рта, относятся малые и большие слюнные железы. Малые слюнные железы расположены в толще слизистой оболочки, выстилающей полость рта. Большие слюнные железы, парные, располагаются за пределами ротовой полости, но их протоки открываются в нее (рис. 114). К этим железам относятся околоушные, подъязычные и поднижнечелюстные. Смесь секрета всех слюнных желез в полости рта называют слюной. Слюна содержит 95–98% воды, слизистое вещество — муцин, бактерицидное вещество — лизоцим и ферменты — амилазу и мальтазу. Амилаза и мальтаза расщепляют полисахариды (гликоген, крахмал) до декстрина и мальтозы. Реакция слюны слабощелочная. За сутки у человека выделяется от 600 до 1500 мл слюны. В ротовой полости пища находится короткое время, и расщепление углеводов не успевает закончиться. Действие ферментов слюны заканчивается в желудке, когда пищевой комок пропитается желудочным соком.

#### **Железы желудка. Пищеварение в желудке**

Железы желудка вырабатывают желудочный сок, в состав которого входят ферменты, соляная кислота и слизь. Слизь защищает слизистую оболочку желудка от самопереваривания. Соляная кислота в концентрации 0,3–0,5% оказывает бактерицидное действие, активизирует действие ферментов. Ферменты желудочного сока: пепсин и гастриксин — расщепляют белки до полипептидов, химозин — створаживает молоко и тем самым задерживает его в желудке. За сутки у человека отделяется от 1,5 до 2,5 литров желудочного сока. Под действием желудочного сока

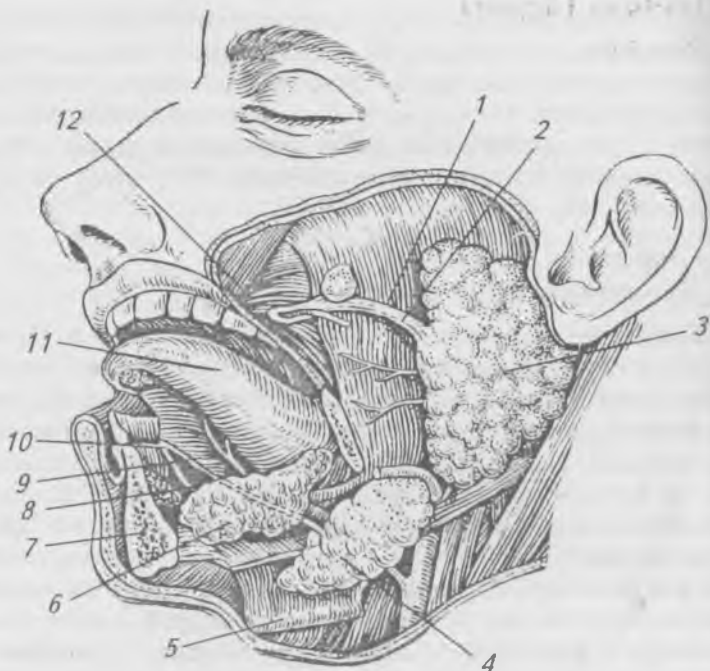


Рис. 114. Железы преддверия и полости рта.

Левая половина нижней челюсти удалена: 1 — жевательная мышца; 2 — околоушной проток; 3 — околоушная железа; 4 — поднижнечелюстная железа; 5 — челюстно-подъязычная мышца; 6 — подъязычная железа; 7 — нижняя челюсть; 8, 9 — правый и левый поднижнечелюстные протоки; 10 — подъязычный сосочек; 11 — язык; 12 — щечная мышца

пищевая масса превращается в жидкую кашицу (химус). Принятая пища находится в желудке от 4 до 10 часов. Отделение желудочного сока начинается через 6–8 минут после приема пищи и длится от 4 до 10 часов. Количество, состав и продолжительность желудочной секреции зависят от пищевых продуктов. Сок, который выделяется на мясо, содержит больше соляной кислоты, чем на хлеб и молоко. Регуляция сокоотделения в желудке происходит рефлекторным и гуморальным путями.

## Печень (hepar)

Рис. 115.

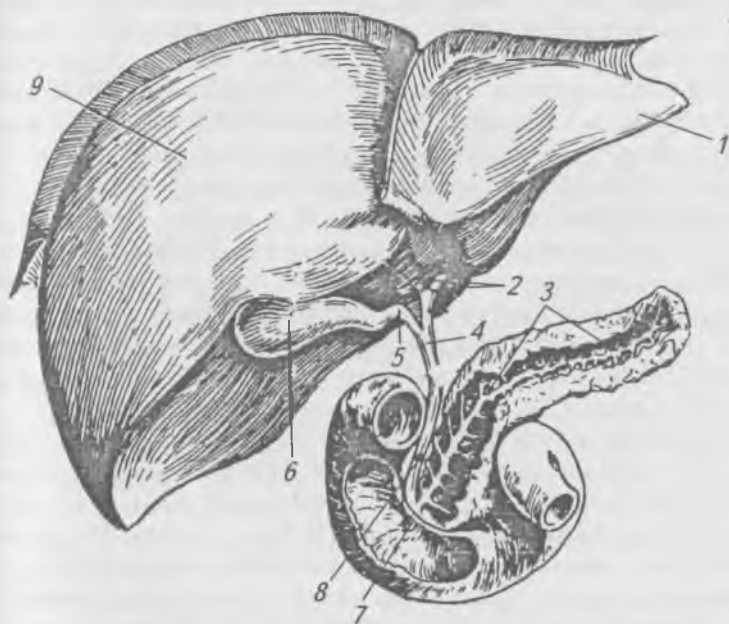


Рис. 115. Печень, поджелудочная железа и двенадцатиперстная кишка: 1 — левая доля печени; 2 — правый и левый печеночные протоки; 3 — проток поджелудочной железы; 4 — общий печеночный проток; 5 — пузырный проток; 6 — желчный пузырь; 7 — большой сосочек двенадцатиперстной кишки; 8 — общий желчный проток; 9 — правая доля печени

Печень — самая крупная железа, ее вес у человека достигает 1500 г. Печень расположена в брюшной полости, под диафрагмой, в правом подреберье. В печени выделяют большую правую и меньшую левую доли и две поверхности — диафрагмальную и висцеральную. На висцеральной поверхности располагаются желчный пузырь (резервуар желчи) и ворота печени, через которые входят:



воротная вена, печеночная артерия и нервы, а выходят: общий печеночный проток и лимфатические сосуды. В отличие от других органов в печень, кроме артериальной, притекает и венозная кровь, оттекающая от органов желудочно-кишечного тракта. Печень выполняет защитную (барьерную) функцию, в ней происходит обезвреживание всасавшихся из кишечника в кровь ядовитых продуктов распада белков и ядовитых веществ, образовавшихся в результате жизнедеятельности микробов в толстой кишке. Ядовитые вещества в печени нейтрализуются и выводятся из организма с мочой и калом. Печень участвует в пищеварении, выделяя желчь. Желчь вырабатывается клетками печени постоянно, а поступает в двенадцатиперстную кишку через общий желчный проток только при наличии в ней пищи. Когда пищеварение прекращается, желчь по пузырному протоку скапливается в желчном пузыре, где в результате всасывания воды, концентрация желчи возрастает в 7–8 раз. Желчь имеет щелочную реакцию, она состоит из желчных кислот, желчных пигментов, холестерина и других веществ. В сутки у человека образуется от 500 до 1200 мл желчи. Желчь активирует многие ферменты и особенно липазу поджелудочного и кишечного соков, эмульгирует жиры (увеличивает поверхность взаимодействия ферментов с жиром), усиливает перистальтику кишечника и обладает бактерицидным действием.

### **Поджелудочная железа (*pāncreas*)**

Рис. 115.

Поджелудочная железа расположена в брюшной полости, позади желудка. Масса ее у взрослого человека 70–80 г. У нее различают головку, тело и хвост. Поджелудочная железа является железой внешней и внутренней секреции. Как пищеварительная железа она вырабатывает поджелудочный сок, который через проток выделяется в двенадцатиперстную кишку. Поджелудочный сок имеет щелочную реакцию, в нем содержатся ферменты, переваривающие белки, жиры и углеводы. Трипсин расщепляет белки до аминокислот. Липаза расщепляет жиры до глицерина и жирных кислот. Амилаза, лактаза, мальтаза

расщепляют сложные углеводы (крахмал, гликоген, сахарозу) на простые сахара (глюкозу, галактозу, фруктозу). Поджелудочный сок начинает выделяться через 2–3 минуты после начала приема пищи и продолжается от 6 до 14 часов в зависимости от состава пищи.

### **Железы кишечника.**

#### **Пищеварение в кишечнике**

Железы кишечника заложены в слизистой оболочке тонкой кишки, вырабатывают до 2,5 литров кишечного сока в сутки. Кишечный сок имеет слабощелочную реакцию, выделяется только в том месте, где происходит раздражение слизистой оболочки пищевой кашицей (химусом). Кишечный сок содержит ферменты, расщепляющие белки, жиры, углеводы. Пептидазы расщепляют полипептиды до аминокислот. Липаза расщепляет жиры на глицерин и жирные кислоты. Амилаза, мальтаза, сарапаза, лактаза расщепляют полисахариды и дисахариды до простых сахаров (глюкозы, фруктозы, галактозы и др.). В результате пищеварения образуются вещества, растворимые в воде, которые могут всасываться ворсинками тонкой кишки.

Всасывание осуществляется с помощью фильтрации и диффузии. Оно происходит избирательно: одни вещества проходят через клеточную оболочку, другие — нет. Продукты расщепления углеводов, белков и растворы минеральных солей всасываются непосредственно в кровь. Продукты расщепления жиров (глицерин и жирные кислоты) еще в стенках ворсинок превращаются в человеческий жир, который переходит в лимфу, а оттуда в кровь.

Железы толстой кишки вырабатывают небольшое количество сока, который почти не содержит ферментов, а содержит много слизи, имеющей значение для формирования кала. Под действием бактерий в толстой кишке происходит расщепление клетчатки и синтез некоторых витаминов. В толстой кишке всасывается основное количество воды. Непереваренные остатки пищи и бактерии, которые составляют около 50% каловых масс, склеенные слизью, образуют кал, который выводится наружу через анальное отверстие.

Работа пищеварительных желез регулируется нервной системой и гормонами, образующимися в стенках пищеварительного канала (гастрон, секретин и др.). Современные представления о процессах переваривания пищи разработаны И.П. Павловым. Путем выведения наружу протоков слюнных желез, поджелудочной железы (наложение фистул), перерезки пищевода (мнимое кормление) и операции маленького желудочка И.П. Павлов изучал пищеварение.

## Брюшина (*peritonéum*)

Рис. 116.

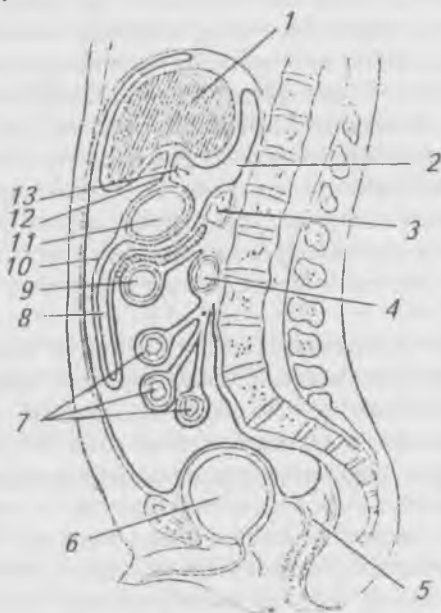


Рис. 116. Схема хода брюшины и отношения внутренних органов к ней (срединный сагиттальный распил): 1 — печень;

2 — желчный пузырь; 3 — поджелудочная железа;

4 — двенадцатиперстная кишка; 5 — прямая кишка;

6 — мочевой пузырь; 7 — петли тонкой кишки, висящие на брыжейке; 8 — желточная полость; 9 — поперечная ободочная кишка на брыжейке; 10 — большой сальник;

11 — желудок; 12 — малый сальник;

13 — сальниковое отверстие

Брюшина образует серозный мешок, который у женщин сообщается с внешней средой посредством маточных труб, полости матки и влагалища. Брюшина состоит из пристеночного и внутриностного листков.

Пристеночный листок выстилает стенки брюшной полости, которая сверху ограничена диафрагмой, сзади — поясничным отделом позвоночного ствола, квадратными и подвздошно-поясничными мышцами, спереди и сбоков — мышцами брюшного пресса, снизу — промежностью. Изнутри стенки брюшной полости выстланы внутрибрюшной фасией, между ней и париетальным листком брюшины находится жировая клетчатка, сильно развитая на задней брюшной стенке вокруг расположенных здесь внутренних органов, образуя забрюшинное пространство. Внутриностный листок выстилает внутренние органы брюшной полости. Щелевидное пространство между пристеночным и внутриностным листками брюшины называется полостью брюшины (*cavitas peritonei*), заполненной серозной жидкостью, которая увлажняет поверхности органов, облегчая их движение. Пристеночный листок брюшины в местах перехода на внутренние органы образует связки и брыжейки. Органы живота могут покрываться брюшиной как с одной, с трех, так и со всех сторон. С одной стороны (экстраперитонеально) покрыты: поджелудочная железа, двенадцатиперстная кишка, пустой мочевой пузырь. Почки и надпочечники располагаются забрюшинно. С трех сторон (мезоперитонеально) покрыты: восходящая и нисходящая ободочные кишки, средняя треть прямой кишки, печень и наполненный мочевой пузырь. Со всех сторон (интраперитонеально) покрыты: желудок, тощая, подвздошная, слепая, поперечно-ободочная, сигмовидная и верхняя треть прямой кишок, аппендикс, селезенка, матка и маточные трубы.

Брыжейки образованы дубликатурой висцеральных листков брюшины, между которыми к органу подходят кровеносные, лимфатические сосуды и нервы.

От нижней поверхности диафрагмы и передней стенки живота к печени идут серповидная, венечная и круглая связки, с которых брюшина переходит на печень. В области ворот печени листки брюшины переходят на желудок

и двенадцатиперстную кишку, образуя малый сальник. Покрывая желудок спереди и сзади, листки брюшины на большой его кривизне срастаются и свободно опускаются вниз впереди петель тонкой и брыжейки поперечно-ободочной кишки, образуя большой сальник, состоящий из 4-х листков брюшины. Большой сальник срастается с брыжейкой поперечно-ободочной кишки, ограничивает позади желудка и малого сальника сальниковую сумку, которая посредством сальникового отверстия сообщается с преджелудочной сумкой, в которую открывается печеночная сумка.

В брюшной полости выделяют верхний, средний и нижний этажи. Верхний этаж занимает пространство от диафрагмы сверху до брыжейки поперечно-ободочной кишки снизу. Средний этаж ограничен брыжейкой поперечно-ободочной кишки сверху и входом в малый таз снизу. Нижний этаж брюшной полости соответствует полости малого таза. Брюшина из среднего этажа брюшной полости спускается в нижний этаж, переходя со стенок малого таза на тазовые органы, образуя углубления. У мужчин — пузырно-прямокишечное, а у женщин — пузырно-маточное и прямокишечно-маточное.

## **Обмен веществ и энергии**

Обмен веществ заключается в поступлении в организм различных веществ, в их усвоении и выделении во внешнюю среду продуктов распада. Обмен веществ является основным свойством живых организмов. С прекращением обмена веществ прекращается жизнь. В процессе обмена веществ человек получает энергию, аккумулированную в продуктах животного и растительного происхождения. Обмен веществ составляют процессы ассимиляции и диссимиляции. Синтез органических веществ с поглощением энергии называется ассимиляцией, пластическим обменом или анаболизмом. В ходе ассимиляции из питательных и других веществ образуются белки, жиры, гликоген (резервный углевод), строятся новые клетки. Образовавшиеся в процессе ассимиляции вещества подвергаются сложным химическим изменениям и при этом высвобождается энергия. Этот процесс называется диссимиляцией,

энергетическим обменом, или катаболизмом. При этом сложные органические вещества — белки, жиры, углеводы — расщепляются до конечных продуктов — углекислого газа, воды, аммиака, мочевины. Энергия, освобождающаяся при диссимиляции, накапливается в АТФ и используется для синтеза органических веществ и для различных физиологических процессов.

Процессы ассимиляции преобладают в организме детей. В организме взрослого человека эти процессы находятся в равновесии. В организме пожилого человека преобладают процессы диссимиляции.

Выделяют три этапа обмена веществ:

1) подготовительный — от поступления питательных веществ в пищеварительный канал до всасывания продуктов расщепления в кровь и лимфу;

2) транспорт питательных веществ кровью и лимфой в клетки организма;

3) выделение конечных продуктов распада органами выделения (почками, легкими, кишечником, потовыми и сальными железами).

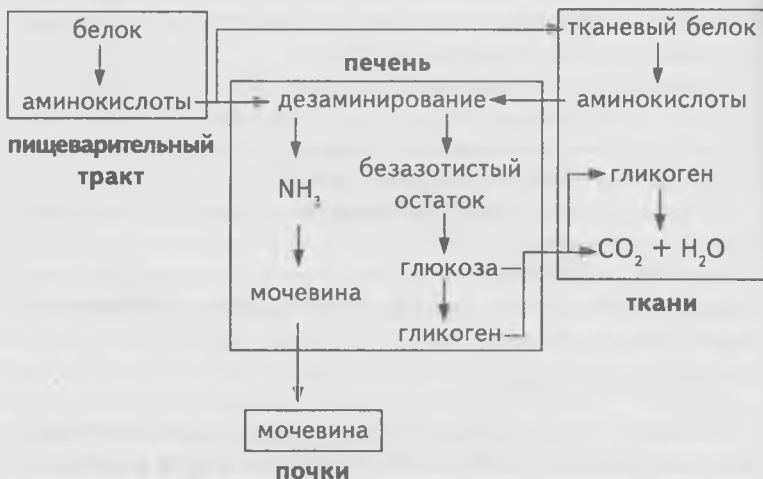## **Обмен белков**

Белки — это сложные высокомолекулярные соединения, содержащие азот (в отличие от жиров и углеводов). В сутки человеку необходимо 120 г белка. Синтез белков, свойственных данному организму, осуществляется в рибосомах клеток. Белки состоят из 20 аминокислот, 8 из которых не могут синтезироваться в организме человека, они поступают в организм с пищей. Их называют незаменимыми. Белки, содержащие весь набор незаменимых аминокислот, являются биологически полноценными (белки мяса, яиц, рыбы, молока). Многие растительные белки не содержат или содержат в малых количествах незаменимые аминокислоты, их называют неполноценными.

Аминокислоты, поступившие в печень, подвергаются процессу дезаминирования, в котором от азотистого комплекса отщепляется молекула аммиака. Отщепленный в виде аммиака, азот синтезируется в печени в мочевину и в таком виде выделяется с мочой. Безазотистый остаток молекулы аминокислоты, проходя ряд промежуточных

стадий, превращается в глюкозу и освобождает энергию. При расщеплении 1 г белка освобождается 17,6 кДж энергии. Жиры и углеводы не могут преобразовываться в белок, так как не содержат азота. Конечными продуктами расщепления белков являются вода, углекислый газ и азотосодержащие вещества (аммиак, мочеви́на, мочева́я кислота).

### Схема обмена белков



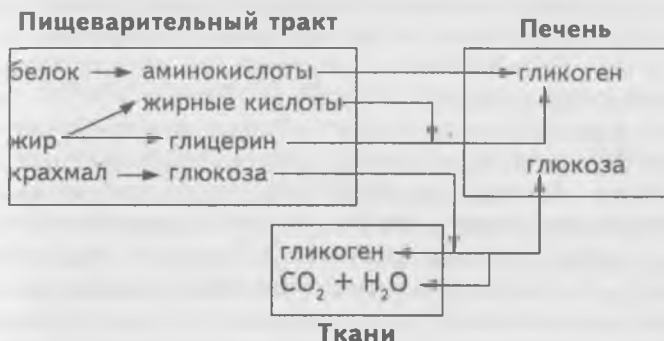### Обмен углеводов

Углеводы являются основным источником энергии, необходимой для внутриклеточной работы. При расщеплении 1 г глюкозы освобождается 17,6 кДж энергии. Углеводы в организме существуют в виде глюкозы, циркулирующей в крови, и в виде резервного полисахарида — гликогена, отложенного в различных тканях, особенно в печени (до 4% массы клеток) и в мышцах (около 0,5% массы клеток), из гликогена образуется глюкоза.

В сутки человеку необходимо около 500 г углеводов, поступающих в организм с продуктами растительного происхождения (хлеб, картофель, фрукты, овощи и др.). При избыточном питании углеводы превращаются в жиры и откладываются в жировых депо (подкожной клетчатке,

сальнике и др.). При недостатке, углеводы образуются из жиров и белков. Конечными продуктами расщепления углеводов являются вода и углекислый газ.

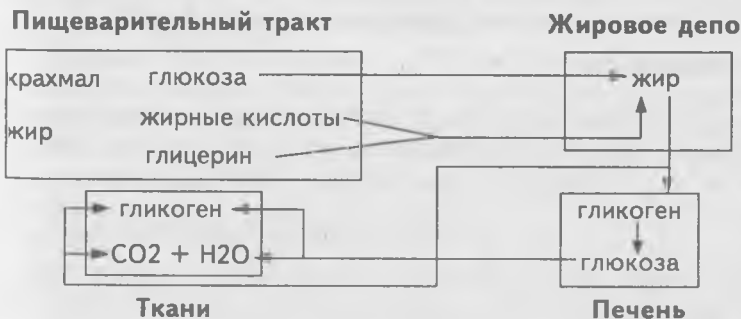### Схема обмена углеводов



### Обмен жиров

Жир в организме играет пластическую и энергетическую роль. Как пластический материал он входит в состав оболочек и протоплазмы клеток. Часть жира накапливается в клетках жировой ткани как запасной жир (от 10 до 30% массы тела). Жир в организме используется как источник энергии. При расщеплении 1 г жира выделяется 37,7 кДж энергии, что в 2 раза больше, чем при расщеплении белков и углеводов. В сутки человеку необходимо 80–100 г жиров.

### Схема обмена жиров





Конечные продукты распада жиров: вода и углекислый газ.

## **Обмен воды и минеральных солей**

Не являясь питательным веществом и источником энергии, вода имеет большое значение для организма. В теле взрослого человека около 65%, а в организме ребенка около 80% воды. Вода является растворителем минеральных и органических веществ в организме. Она создает необходимые условия для процессов обмена, так как химические превращения, всасывание, синтез веществ в клетках протекают именно в растворах. Вода является составной частью плазмы крови, лимфы, тканевой жидкости и клеток. В сутки человеку требуется 2,5 л воды. Вода выводится из организма в основном: почками (1,5 л), с выдыхаемым воздухом (350 мл), с потом (500 мл) и с калом (150 мл). Поступающая в организм вода обновляет состав жидких сред организма и уносит продукты метаболизма из организма к окружающей среде.

Потребность организма в различных минеральных солях неодинакова. Так, например, в сутки требуется до 10 г хлористого натрия, 1 г калия, 0,3 г магния, 1,5 г фосфора, 0,8 г кальция, 0,012 г железа, 0,001 г меди, 0,00003 г йода. Если пищевой рацион не содержит солей, то это приводит к смерти быстрее, чем полное голодание. Минеральные соли необходимы для построения клеток, так как входят в состав цитоплазмы. Минеральные соли находятся в плазме крови, гормонах и ферментах. В костной ткани содержатся соли кальция, фосфора, магния. В состав гемоглобина входит железо. Минеральные соли поступают в организм с пищевыми продуктами и водой.

## **Витамины**

Кроме белков, жиров, углеводов, воды и минеральных солей, пища должна содержать витамины (от лат. *vita* — жизнь). Витамины были открыты в 1880 г. русским ученым Н.И. Луниным. Витамины входят в состав ферментов, они участвуют во всех биохимических и физиологических процессах организма. Они поступают в организм с пищей и требуются в небольших количествах (мкг).

В организме человека витамины образуются в недостаточных количествах. Основными источниками витаминов являются продукты растительного и животного происхождения. Недостаток или отсутствие витаминов в пище приводит к заболеваниям — авитаминозам. Витамины делятся на две группы: жирорастворимые (витамины А, Д, Е, К) и водорастворимые (витамины группы В, РР, С).

### **Жирорастворимые витамины**

Витамин А (ретинол) — содержится в животных жирах, молоке, сыре, яичном желтке, икре. В растительных продуктах (морковь, шпинат и др.) содержится провитамин А — каротин, который в организме превращается в витамин А. При авитаминозе А поражается кожа, слизистые оболочки, развивается «куриная слепота» — человек не видит при слабом освещении. Суточная потребность — 1–1,5 мг.

Витамин Д (кальцеферол) — содержится в рыбьем жире, сливочном масле, яйцах, печени животных и рыб. При недостатке витамина Д у детей развивается рахит. При рахите в результате нарушения обмена кальция и фосфора кости размягчаются и под весом тале искривляются. У больных рахитом детей непропорционально большая голова, грудная клетка деформирована, задерживается прорезывание молочных зубов. Суточная потребность для взрослого 0,025 мг, для детей — 0,07 мг. В коже человека содержится вещество — эргостерин, которое под влиянием ультрафиолетовых лучей превращается в кальцеферол.

Витамин Е (а-токоферол) — содержится в молоке, семенах злаков. При авитаминозе Е нарушается функция размножения. Суточная потребность — 10–15 мг.

Витамин К (филлхинон) — содержится в зеленых листьях растений (капуста, салат, ягоды рябины) и в печени. В небольших количествах витамин К синтезируется кишечными бактериями. При авитаминозе К нарушается процесс свертывания крови. Суточная потребность — 1–2 мг.

### **Водорастворимые витамины**

Витамин В<sub>1</sub> (тиамин) содержится в кожуре риса, пивных дрожжах, печени, орехах. При авитаминозе В<sub>1</sub>

развивается заболевание бери-бери, которое характеризуется дегенерацией нервов, атрофией мышц и, как следствие, параличи. Суточная потребность — 2–3 мг.

Витамин  $B_2$  (рибофлавин) содержится в бобах, дрожжах, мясе, печени и почках. Участвует в обмене аминокислот. При авитаминозе  $B_6$  развивается анемия. Суточная потребность — 2–3 мг.

Витамин  $B_{12}$  (кобаламин) содержится в печени, синтезируется бактериями кишечника. При авитаминозе  $B_{12}$  развивается анемия. Суточная потребность — 1–3 мг.

Витамин  $B_{15}$  (пангамак кальция) содержится в печени, мясе. Улучшает липидный обмен, повышает усвоение тканями кислорода. Суточная потребность — 1–3 мг.

Витамин РР (никотиновая кислота) синтезируется бактериями кишечника. Содержится в дрожжах, овощах, мясе. Витамин РР входит в состав ферментов. При авитаминозе РР развивается пелагра. Это заболевание характеризуется воспалением кожи, нарушением психики. Суточная потребность — 15–25 мг.

Витамин С (аскорбиновая кислота) поступает в организм в растительной пище (ягоды шиповника, черная смородина, лимоны и др.). Аскорбиновая кислота входит в состав ферментов, участвующих в окислительно-восстановительных реакциях. При авитаминозе возникает заболевание — цинга (подкожные кровоизлияния, кровоточивость десен, выпадение зубов, снижение сопротивляемости организма). Суточная потребность — 75–100 мг.

### **Пищевой рацион**

Для нормального функционирования пищеварительной системы пища должна поступать в нее небольшими порциями через определенные промежутки времени, оптимально 4 раза в сутки. Режим питания и пищевой рацион имеют большое значение для сохранения здоровья. При его составлении следует учитывать разнообразие продуктов животного и растительного происхождения, профессию и образ жизни человека. Для составления и расчета пищевого рациона необходимо пользоваться специальными таблицами, в которых указан состав и калорийность пищевых продуктов. Для лучшего усвоения веществ не-

обходимо сохранять соотношение белков, жиров, углеводов 1:1:4. Например, в суточный пищевой рацион студента должно входить — 100 г белка, около 90 г жира и 400 г углеводов, что в сумме соответствует 3000 ккал. В пищевой рацион должны входить все питательные вещества, минеральные соли и витамины, обеспечивающие пластический и энергетический обмен.

## **ДЫХАТЕЛЬНАЯ СИСТЕМА**

### **(SYSTEMA RESPIRATORIUM)**

В организме человека не образуется запасов кислорода, поэтому непрерывное поступление кислорода в организм является жизненной необходимостью. Обмен газами между организмом и окружающей средой называется дыханием. Через систему органов дыхания поглощается кислород и выделяется углекислый газ. В дыхательной системе выделяют воздухоносные пути и дыхательную часть, где происходят процессы газообмена. Особенностью строения воздухоносных путей является наличие хрящевого остова в их стенках, не позволяющего им спадаться, и наличие мерцательного эпителия слизистой оболочки, ворсинки которого, колеблясь, удаляют слизь и инородные частицы, попавшие в дыхательные пути с воздухом.

К органам дыхательной системы относятся: носовая полость, носоглотка, гортань, трахея, бронхи и легкие.

### **Носовая полость (cavitas nasi)**

Рис. 117.

Носовая полость является начальным отделом дыхательной системы. Она образована костями лицевого и мозгового отделов черепа и хрящами. Носовая полость разделена перегородкой на две половины, которые спереди сообщаются с окружающей средой через наружный нос при помощи ноздрей, а сзади — с носоглоткой при помощи хоан. Стенки носовой полости выстланы слизистой оболочкой, образованной мерцательным эпителием. В носовой полости вдыхаемый воздух или согревается, или

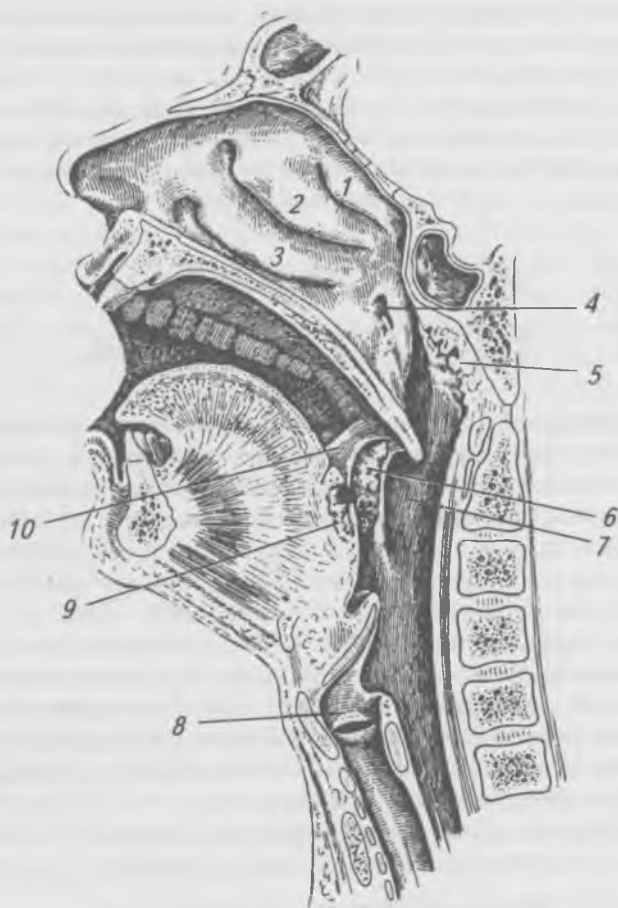


Рис. 11/. Полость носа (правая сторона): 1 — верхняя носовая раковина; 2 — средняя носовая раковина; 3 — нижняя носовая раковина; 4 — глоточное отверстие слуховой трубы; 5 — глоточная миндалина; 6 — небная миндалина; 7 — глотка; 8 — гортань; 9 — язычная миндалина; 10 — небно-язычная дужка.

охлаждается в зависимости от окружающей температуры, очищается и увлажняется. В подслизистом слое носовой полости имеется большое количество кровеносных

сосудов, которые согревают или охлаждают вдыхаемый воздух. Слизистые железы, заложенные в слизистой оболочке, вырабатывают слизь, которая, испаряясь, увлажняет вдыхаемый воздух, а к стенкам носовой полости, покрытым вязкой слизью, приклеиваются взвешенные во вдыхаемом воздухе бактерии и инородные частицы, очищая его.

В носовой полости различают три носовых хода и две области: дыхательную и обонятельную, расположенную в верхнем носовом ходу. В носовую полость открываются придаточные пазухи носа. К ним относятся: лобная пазуха, клиновидная пазуха, лабиринт решетчатой кости, верхнечелюстная пазуха. Придаточные пазухи носа выполняют роль резонаторов звука, принимают участие в терморегуляции глазных яблок и головного мозга.

Из носовой полости воздух через хоаны поступает в носоглотку, затем в ротоглотку и в гортань.

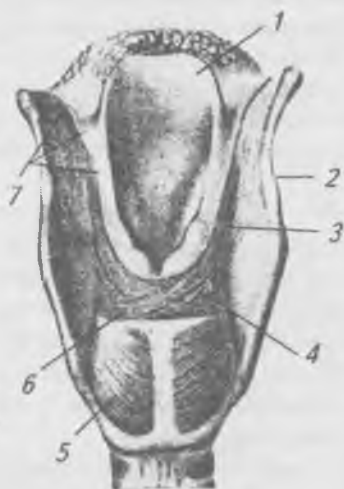### **Гортань (larynx)**

Рис. 118.

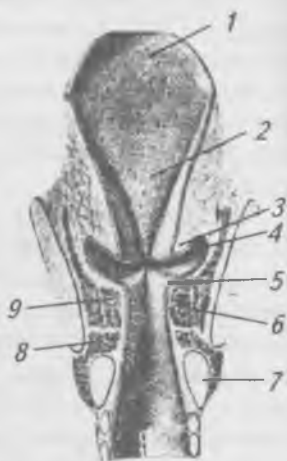
Гортань является частью дыхательных путей, а также органом звукообразования и речи. Гортань расположена в области шеи, ниже подъязычной кости, на уровне с III по VI шейные позвонки. Скелет гортани образован тремя парными и тремя непарными хрящами. Хрящи соединяются между собой при помощи связок и суставов. Они могут менять свое положение относительно друг друга при помощи мышц. По функции мышцы гортани делятся на три группы:

- 1) мышцы, расширяющие голосовую щель;
- 2) мышцы, суживающие голосовую щель;
- 3) мышцы, напрягающие голосовые связки.

Слизистая оболочка, покрывающая надгортанник и голосовые связки, образована многослойным плоским эпителием. Полость гортани подразделяется на верхний, средний и нижний отделы. Наиболее сложно устроен средний отдел, где на боковых стенках имеются две пары складок, между которыми образуются углубления — желудочки гортани. Верхние складки называются предверными или ложными голосовыми складками, а нижние —



А



Б

Рис. 118. Гортань (сзади): А — мышцы гортани; Б — полость гортани (фронтальный срез). А: 1 — надгортанник; 2 — щитовидный хрящ; 3 — черпало-надгортанная мышца; 4 — поперечная черпаловидная мышца; 5 — задняя перстне-черпаловидная мышца; 6 — косая черпаловидная мышца; 7 — слизистая оболочка; Б: 1 — надгортанник; 2 — бугорок надгортанника; 3 — предверная складка; 4 — желудочек гортани; 5 — голосовая складка; 6 — боковая перстне-черпаловидная мышца; 7 — перстневидный хрящ; 8 — перстне-щитовидная мышца; 9 — голосовая мышца

истинными голосовыми складками. В толще последних лежат голосовые связки и мышцы. Промежуток между правой и левой голосовыми складками называется голосовой щелью. Колебания голосовых складок передается выдыхаемому воздуху, в результате чего образуется звук. Звук усиливается в носовой полости, глотке и полости рта.

Вход в гортань при глотании закрывается надгортанником. На уровне VI шейного позвонка гортань переходит в трахею.

## Трахея (trachea)

Рис. 119.

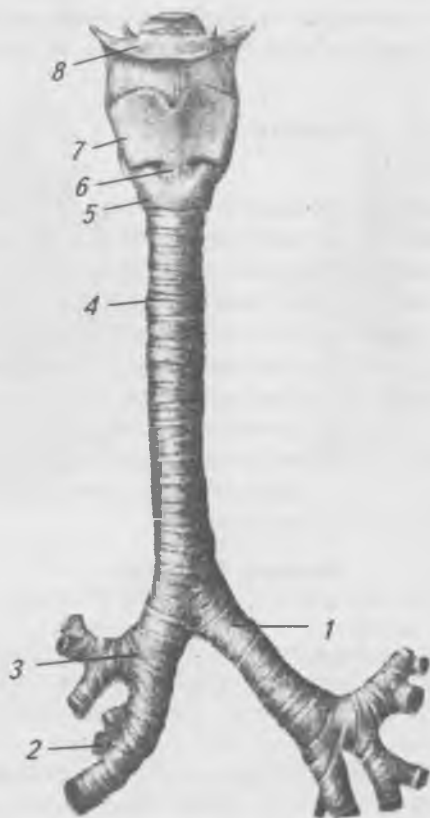


Рис. 119. Гортань, трахея и бронхи (спереди): 1 — главный бронх левый; 2 — долевые и сегментарные бронхи; 3 — главный бронх правый; 4 — трахея; 5 — перстневидный хрящ; 6 — перстне-щитовидная связка; 7 — щитовидный хрящ; 8 — подъязычная кость

Трахея или дыхательное горло имеет форму трубки длиной 9–12 см. Стенка трахеи образована 16–20 хрящевыми полукольцами, соединенными между собой связками,



задняя стенка образована мембраной, содержащей гладкие мышечные волокна. Изнутри стенка трахеи покрыта мерцательным эпителием, содержащим слизистые железы и лимфатические узелки. Трахея заканчивается на уровне V грудного позвонка бифуркацией на правый и левый главные бронхи.

## Бронхи (brónchi)

Рис. 119.

Главные бронхи направляются к воротам легких. Правый главный бронх шире и короче левого бронха. Стенка бронхов по своему строению напоминает стенку трахеи. В воротах легких главные бронхи делятся на долевы́е бронхи, которых в правом легком 3, а в левом — 2. Долевы́е бронхи делятся на сегментарные. Сегментарные бронхи дихотомически делятся на бронхи до 8=12 порядков. Конечные разветвления бронхов переходят в бронхоолы. В стенках бронхоол отсутствуют хрящи и появляются гладкомышечные волокна. Слизистая оболочка бронхов выстлана мерцательным эпителием.

## Легкие (púlmo)

Рис. 120.

Правое и левое легкое располагаются в грудной полости. Легкое имеет форму конуса. Нижняя поверхность легкого вогнутая, называется основанием. Верхушка легкого закруглена, выступает над ключицей на 2 см. Нижняя граница легких проходит от VI межреберья спереди до XI межреберья сзади. Каждое легкое при помощи щелей подразделяется на доли, которых у правого легкого три (верхняя, средняя, нижняя), у левого — две (верхняя, нижняя). На внутренней поверхности каждого легкого находятся ворота, через которые в легкие входят главный бронх, легочная артерия, нервы, а выходят легочные вены и лимфатические сосуды. Эти образования составляют корень легкого. Разветвления бронхов в легких составляют бронхиальное дерево.

Дыхательные бронхоолы, отходящие от концевых бронхоол, переходят в альвеолярные ходы, окруженные альвеолярными мешочками. Стенки этих мешочков состоят

из легочных альвеол, диаметр которых 0,025–0,3 мм. Количество альвеол в легких насчитывается около 300–350 млн, а площадь дыхательной поверхности всех альвеол составляет примерно 80 м<sup>2</sup>.

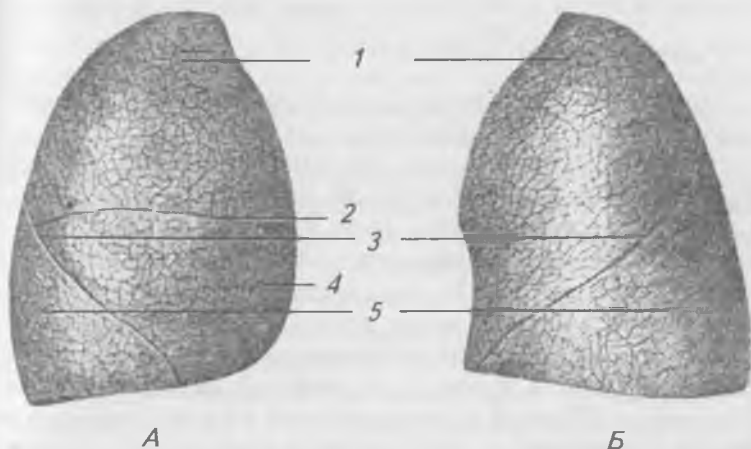


Рис. 120. Легкие (спереди): А — правое легкое; Б — левое легкое; 1 — верхняя доля; 2 — горизонтальная щель; 3 — косая щель; 4 — средняя доля правого легкого; 5 — нижняя доля

Дыхательные бронхоолы, альвеолярные ходы, альвеолярные мешочки и альвеолы с оплетающими их кровеносными капиллярами образуют структурно-функциональную единицу легкого — ацинус. Ацинус относится к дыхательной паренхиме легкого, в нем происходит газообмен между воздухом и кровью.

Стенки грудной полости и легкие покрыты серозной оболочкой — плеврой. Плевра состоит из двух листков: внутреностного (висцерального), который покрывает легкие, и пристеночного (париетального), который выстилает стенки грудной полости. Между листками плевры имеется щелевидное пространство — плевральная полость, которая заполнена небольшим количеством серозной жидкости.

Серозная жидкость устраняет трение листков плевры друг о друга. В плевральной полости давление ниже атмосферного.

Между правой и левой плевральными полостями расположен комплекс органов, который называется средостением. Средостение делится на верхнее и нижнее. Нижнее средостение делится на переднее, среднее и заднее.

### **Газообмен в легких**

Производя попеременно вдох и выдох, человек вентилирует легкие, поддерживая в альвеолах относительно постоянный газовый состав. Человек дышит атмосферным воздухом, который содержит 20,04% кислорода, 0,03% углекислого газа и 79,03% азота и других газов, а выдыхает воздух, в котором содержится 16,3% кислорода, 0,4% углекислого газа, 79,7% азота и других газов. Азот и другие газы, входящие в состав воздуха, в дыхании участия не принимают. В легких кислород из альвеолярного воздуха переходит в кровь, а углекислый газ из крови — в альвеолы. Переход газов из воздуха в кровь, из крови в воздух происходит за счет разницы парциального давления этих газов в воздухе и крови. Движение газов происходит по законам диффузии, согласно которым газ распространяется из среды, где парциальное давление его высокое, в среду с меньшим давлением. В крови, как и во всякой жидкости, газы могут находиться в двух состояниях: в физически растворенном и в химически связанном. Основной переносчик кислорода — гемоглобин крови, который обладает способностью вступать в соединение с кислородом, образуя оксигемоглобин. В виде оксигемоглобина кислород кровью переносится к тканям. Здесь парциальное давление кислорода низкое, и оксигемоглобин, непрочное соединение, освобождает кислород, который используется тканями. Углекислый газ переносится кровью в виде химических соединений — биокарбонатов натрия и калия. Связывание углекислого газа и отдача его кровью зависят от его парциального давления в тканях и крови. Кроме того, в переносе углекислого газа участвует гемоглобин крови. В капиллярах тканей гемоглобин вступает в химическое соединение с углекислым га-

зом. В легких это соединение распадается с освобождением углекислого газа. Около 25–30% выделяемого в легких углекислого газа переносится гемоглобином.

## **Дыхательные движения**

Благодаря ритмически совершающимся актам вдоха и выдоха происходит обмен газов.

При выдохе сокращаются наружные межреберные мышцы и диафрагма. Сокращаясь, межреберные мышцы приподнимают передние концы ребер, передне-задний размер грудной клетки увеличивается. При сокращении диафрагмы ее купол уплощается, вертикальный размер грудной клетки увеличивается. Легкие, находясь в герметически закрытой грудной полости, пассивно следуют во время вдоха и выдоха за ее движущимися стенками, так как в плевральной полости давление ниже атмосферного. В легких создается разрежение, и атмосферный воздух засасывается в легкие.

При расслаблении дыхательных мышц передние концы ребер опускаются, купол диафрагмы поднимается, объем грудной клетки, а, следовательно, и легких, уменьшается, и воздух выходит наружу. При глубоком выдохе принимают участие мышцы живота, внутренние межреберные и другие мышцы.

Человек делает в среднем 16–20 дыхательных движений в минуту. За один вдох при спокойном дыхании человек вдыхает 500 см<sup>3</sup> воздуха. Наибольшее количество воздуха, которое человек может выдохнуть после глубокого вдоха, называется жизненной емкостью легких. Она составляет 3500–4000 см<sup>3</sup>. Жизненную емкость легких можно определить с помощью специального прибора — спирометра. Жизненная емкость легких изменяется с возрастом, зависит от пола, степени развития грудной клетки и дыхательных мышц.

## **Регуляция дыхания**

Важную роль в регуляции дыхания играет дыхательный центр, расположенный в продолговатом мозге, кора полушарий головного мозга и газовый состав крови. Углекислый газ, содержащийся в крови, оказывает не только

возбуждающее действие на клетки дыхательного центра, но и вызывает раздражение рецепторов в кровеносных сосудах, несущих кровь к головному мозгу. Рефлекторно учащаются дыхательные движения. Повышение концентрации углекислого газа вызывает углубление дыхательных движений. Благодаря влияниям коры полушарий головного мозга, работа дыхательного аппарата может произвольно меняться.

## **Гигиена дыхания.**

### **Первая помощь при нарушении дыхания**

Пребывание людей в плохо проветриваемом помещении снижает работоспособность, вызывает головную боль и другие нарушения. Через воздух происходит заражение человека гриппом, туберкулезом, скарлатиной и другими инфекционными болезнями. Для восстановления состава воздушной среды в помещениях необходимо постоянное замещение загрязненного воздуха наружным, более чистым. Этот процесс называется воздухообменом. Общественные здания оборудованы системами искусственной вентиляции. Естественный воздухообмен помещений обычно бывает недостаточен, его необходимо дополнять регулярными проветриваниями.

При некоторых заболеваниях развиваются нарушения дыхания. Остановка дыхания называется апноэ, а учащенное дыхание — гиперпноэ. Остановка дыхания на 4–5 минут и более приводит к смерти. Прекращение поступления воздуха в легкие может быть частичным или полным. Оно возникает из-за закупорки дыхательных путей инородными телами, водой и другими жидкостями, при сдавливании горла и грудной клетки, при острых воспалительных заболеваниях дыхательных путей и легких, приводящих к отеку слизистой оболочки. При прекращении дыхания необходимо немедленно приступить к искусственному дыханию. Наиболее просто осуществлять дыхание «рот в рот» или «рот в нос». Эта процедура осуществляется 12–20 раз в 1 минуту. Искусственное дыхание, не прерывая ни на минуту, производят 1–2 часа, до восстановления самостоятельного устойчивого дыхания.

При ранениях грудной клетки развивается пневмоторакс, воздух попадает в плевральную полость. В этом слу-

чае первая помощь должна заключаться в восстановлении герметичности плевральной полости путем тугого бантования раны грудной клетки.

Большой вред организму оказывает курение. Курящие люди значительно чаще заболевают бронхитом, туберкулезом, астмой и раком легких. Под действием ядовитых веществ, содержащихся в табачном дыме, происходит гибель клеток эпителия, усиленное выделение слизи и воспаление голосовых связок. При курении часть гемоглобина прочно соединяется с угарным газом и не участвует в дыхании. В результате этого клетки не получают необходимого количества кислорода. В состав табачного дыма входят канцерогенные вещества, которые вызывают развитие злокачественных опухолей в легких. Особенно чувствительны к табачному дыму некурящие люди. Совершенно недопустимо курение в помещениях, где находятся маленькие дети.

## **МОЧЕПОЛОВОЙ АППАРАТ (APPARATUS UROGENITALIS)**

К мочеполовому аппарату относятся органы мочевыделительной и половой систем, которые объединены общностью развития и имеют тесные анатомические и функциональные взаимоотношения.

Организм получает питательные вещества из окружающей среды, перерабатывает их в процессе метаболизма и выделяет конечные продукты обмена наружу. Органы выделения должны избирательно извлекать эти конечные продукты, сохраняя вещества, необходимые организму. Углекислый газ выделяется из организма через легкие, вода и соли выделяются потовыми железами и почками, непереваренные остатки пищи — через кишечник.

### **Мочевыделительная система (sistema uropoética)**

К органам мочевыделительной системы относятся почки, продуктом выделения которых является моча и органы, служащие для накопления и выведения мочи —

лоханки, мочеточники, мочевого пузыря и мочеиспускательный канал.

Почка (ren, греч. — nephros) (рис. 121) — парный орган массой 120–200 г, образующий и выводящий мочу и многие чужеродные и ядовитые вещества, образующиеся в организме или принятые в виде лекарств. Почки выводят из организма излишек воды и минеральных солей, восстанавливая постоянство осмотических свойств крови.

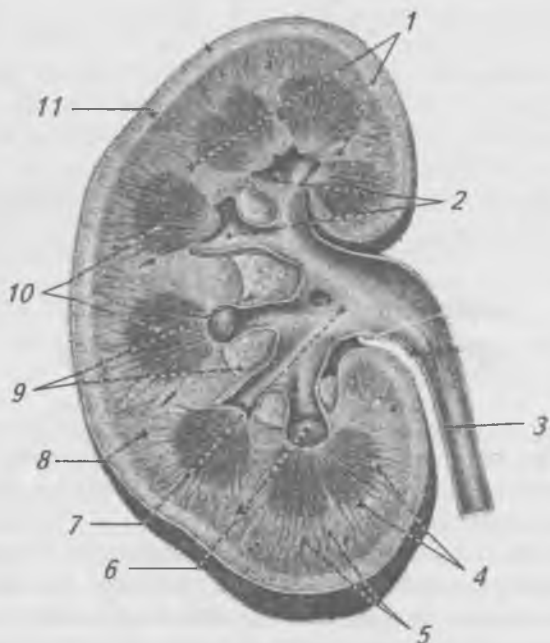


Рис. 121. Почка правая (в разрезе): 1 — почечные столбы; 2 — малые почечные чашечки; 3 — мочеточник; 4 — мозговое вещество почки; 5 — корковое вещество почки; 6 — почечные сосочки; 7 — почечная лоханка; 8 — лучистая часть; 9 — жировая клетчатка; 10 — почечные пирамиды; 11 — свернутая часть

Почки расположены в брюшной полости, по бокам от позвоночного столба, позади брюшины, на уровне от XII грудного до III поясничного позвонков. Правая почка

расположена на 2–3 см ниже левой. Почка имеет бобовидную форму, в ней различают верхний и нижний полюсы, внутренний и наружный края, переднюю и заднюю поверхности. На внутреннем крае находятся ворота почки, через которые проходят почечные артерия и вена, нервы, лимфатические сосуды и мочеточник. Почки покрыты тремя оболочками: фиброзной капсулой, снаружи от нее располагается жировая капсула, покрытая почечной фасцией.

На продольном разрезе почки видно почечное вещество, которое состоит из двух слоев — коркового, расположенного по периферии, и внутреннего — мозгового, образующего почечные пирамиды. Основаниями пирамиды обращены к поверхности почки, а вершинами — в синус. Вершины образуют сосочки, которые охватывают малые чашечки.

Структурно-функциональной единицей почки является нефрон (рис. 122). В каждой почке насчитывается более миллиона нефронов, общая длина их в двух почках составляет около 100 км. Нефрон состоит из капсулы Шумлянско-го-Боумана, имеющей форму двустенной чаши, которая охватывает капиллярный клубочек. В результате формируется почечное тельце. Полость капсулы клубочка продолжается в проксимальную часть канальца нефрона. За ним следует петля нефрона, впадающего в собирательную трубочку, которая продолжается в сосочковые протоки, открывающиеся на сосочках пирамид в малые чашечки лоханки.

Артериальную кровь в почку приносит почечная артерия, которая в воротах почки делится на 4–5 сегментарных артерий, от которых отходят междольковые артерии, образующие на границе между корковым и мозговым веществом дуговые артерии. От дуговых артерий в корковое вещество отходят многочисленные междольковые артерии, от них отходят приносящие клубочковые артериолы. Каждая приносящая артериола распадается на капилляры, которые образуют клубочек. Из клубочка выходит выносящая артериола, меньшая по диаметру, чем приносящая артериола. Выйдя из клубочка, выносящая артериола разветвляется на капилляры, оплетающие почечные канальцы, образуя капиллярную сеть, на которой формируются вены, сливающиеся в более крупные вены, формирующие почечную вену, которая выходит из ворот почки и впадает в нижнюю полую вену.



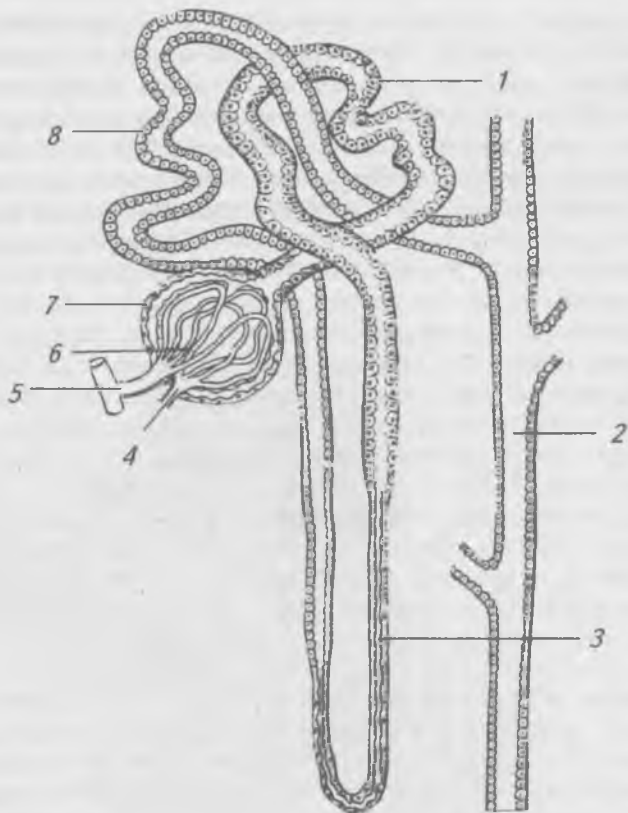


Рис. 122. Строение нефрона (схема): 1 — проксимальная часть канальца нефрона; 2 — собирающая трубочка; 3 — петля нефрона (Генле); 4 — выносящая артериола; 5 — приносящая артериола; 6 — капиллярный клубочек; 7 — капсула клубочка (Шумлянского-Боумена); 8 — дистальная часть канальца нефрона

## Образование мочи

Образование мочи идет в две фазы. Первая фаза — фильтрационная. Вещества, приносимые кровью в капиллярные клубочки, фильтруются в полость капсулы Шумлянского-Боумена. В связи с тем, что просвет приносящего

сосуда шире, чем у выносящего, давление в капиллярном клубочке высокое (до 70 мм рт.ст.), а давление в полости капсулы Шумлянско-Боумена низкое (до 30 мм рт.ст.). За счет разности давления и происходит фильтрация веществ, находящихся в крови, в полость капсулы и продукт фильтрации называется первичной мочой. По составу она представляет собой плазму крови без белков. Через почки в сутки проходит 1500–1800 л крови, из которой образуется 150–170 л первичной мочи. Во вторую фазу — реабсорбции — происходит всасывание воды и некоторых составных частей первичной мочи обратно в кровь. Из первичной мочи, протекающей по извитым канальцам, обратно в кровь всасываются вода, многие соли, глюкоза, аминокислоты и другие органические вещества. Мочевина, мочевиная кислота обратно не всасываются, поэтому их концентрация в моче по ходу канальцев увеличивается. Помимо реабсорбции в канальцах происходит и активный процесс секреции, то есть выделение в просвет канальцев некоторых красителей и лекарств, которые не могут профильтроваться из капиллярного клубочка в полость капсулы нефрона. В результате обратного всасывания и активной секреции в мочевых канальцах образуется 1,5 л вторичной мочи в сутки.

Деятельность почек регулируется с помощью нервных и гуморальных механизмов. Почки иннервируются симпатической и парасимпатической нервной системой. Симпатические нервы уменьшают мочеотделение, а парасимпатические — увеличивают. Количество выделяемой мочи зависит от потребности организма в воде. Если человек испытывает жажду, то осмотическое давление крови из-за недостатка воды повышается, что приводит к раздражению осморецепторов в кровеносных сосудах. Импульсы от них идут в центральную нервную систему, а оттуда они достигают железы внутренней секреции — гипофиза, который увеличивает выработку антидиуретического гормона (АДГ). Этот гормон усиливает обратное всасывание воды в извитых канальцах. Объем конечной мочи уменьшается, в организме удерживается вода, и осмотическое давление крови выравнивается. Гормон щитовидной железы — тироксин — усиливает мочеобразование,

а гормон надпочечников — адреналин — вызывает уменьшение мочеобразования.

Вторичная моча по собирательным трубочкам стекает в малые чашечки, которые, сливаясь, образуют большие чашечки лоханки (*pélvis renālis*). Лоханка переходит в мочеточник (*urēter*), который имеет форму трубки длиной 30–35 см. Стенка мочеточника состоит из 3-х оболочек: внутренняя — слизистая, средняя — мышечная, наружная — рыхлая соединительно-тканная (адвентиция). Мочеточник впадает в мочевой пузырь.

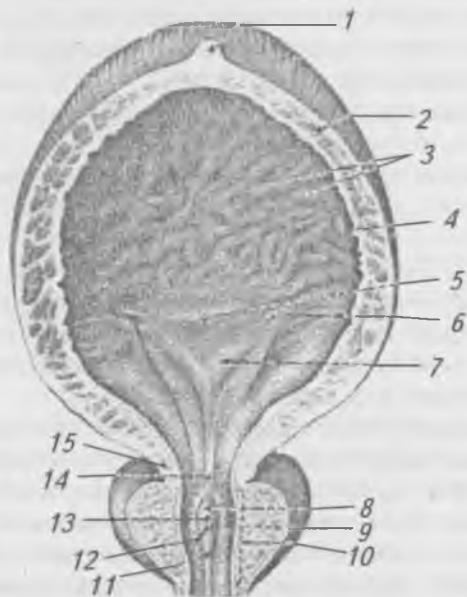


Рис. 123. Мочевой пузырь, предстательная железа (вскрыты):  
1 — верхушка пузыря; 2 — мышечная оболочка;  
3 — складки слизистой оболочки; 4 — слизистая оболочка;  
5 — дно пузыря; 6 — мочеточниковое отверстие;  
7 — треугольник пузыря; 8 — семенной холмик;  
9 — предстательные протоки; 10 — предстательная часть мочеиспускательного канала; 11 — гребень мочеиспускательного канала; 12 — отверстие семявыбрасывающего протока; 13 — предстательная маточка; 14 — внутреннее отверстие мочеиспускательного канала; 15 — внутренний сфинктер мочеиспускательного канала

**Мочевой пузырь** (*vesica urinaria*) (рис. 123) — непарный, полый орган, выполняющий функцию резервуара для мочи. Емкость мочевого пузыря у взрослого 250–500 мл. Стенка мочевого пузыря состоит из слизистой оболочки, подслизистого слоя, мышечной оболочки и отчасти серозной оболочки. У мочевого пузыря выделяют верхушку, тело и дно. В области дна мочевого пузыря открываются два мочеточниковых отверстия и отверстия мочеиспускательного канала (*uretra*). У начала мочеиспускательного канала мышечный циркулярный слой стенки мочевого пузыря образует непроизвольный сфинктер. Через мочеиспускательный канал моча периодически выводится из организма.

## Половые органы

Половые органы подразделяются на мужские и женские.

### Мужские половые органы

Мужские половые органы (*organa genitalia masculina*) (рис. 124) подразделяются на внутренние и наружные. К внутренним мужским половым органам относятся: яички с придатками, семявыносящие протоки, семенные пузырьки, предстательная железа. К наружным половым органам относятся половой член и мошонка.

Яичко (*testis*) (рис. 125) — мужская половая железа, вырабатывающая мужские половые клетки — сперматозоиды. Оно имеет овоидную форму, покрыто соединительно-тканной белочной оболочкой, которая образует внутри яичка перегородки, разделяющие железу на 150–250 долек, содержащих извитые семенные канальца, в которых происходит сперматогенез и образуются половые гормоны. К заднему краю яичка прилежит придаток яичка (*epididymis*), у которого выделяют головку, тело и хвост, переходящий в семявыносящий проток, который входит в состав семенного канатика. Семенной канатик проходит через паховый канал в брюшную полость, опускается в полость малого таза, проходит позади мочевого пузыря, образуя расширение (*ampulla ductus deferentis*), соединяется с выводным протоком семенного пузырька, образуя

семяизвергающий проток, открывающийся в предстательную часть мочеиспускательного канала. Семенные пузырьки вырабатывают семенную жидкость.

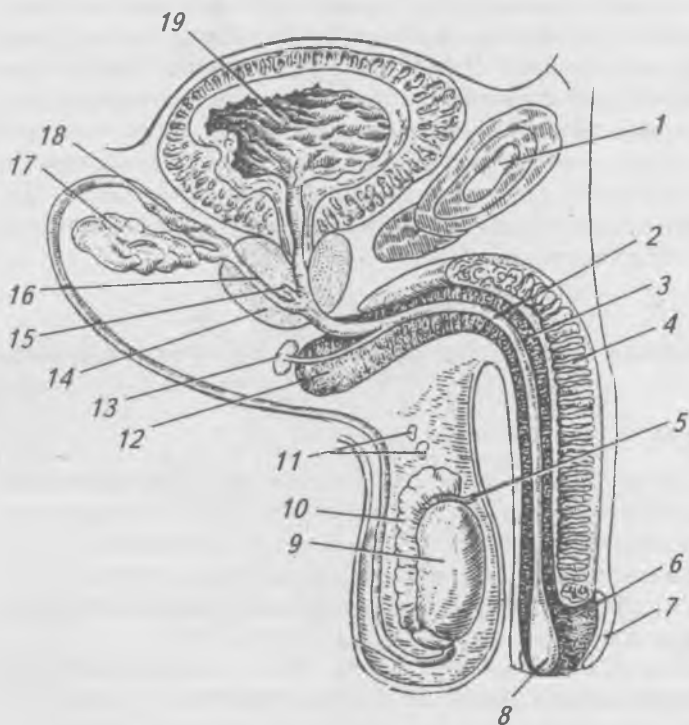


Рис. 124. Мужские половые органы (срединный сагитальный распил): 1 — лонное сращение; 2 — мочеиспускательный канал; 3 — губчатое тело; 4 — пещеристое тело; 5 — привесок яичка; 6 — головка полового члена; 7 — крайняя плоть; 8 — ладьевидная ямка мочеиспускательного канала; 9 — яичко; 10 — придаток яичка; 11 — придатки привеска яичка; 12 — луковица полового члена; 13 — луковично-мочеиспускательная железа; 14 — предстательная железа; 15 — предстательная маточка; 16 — семявыбрасывающий проток; 17 — семенной пузырек; 18 — ампула семявыносящего протока; 19 — полость мочевого пузыря

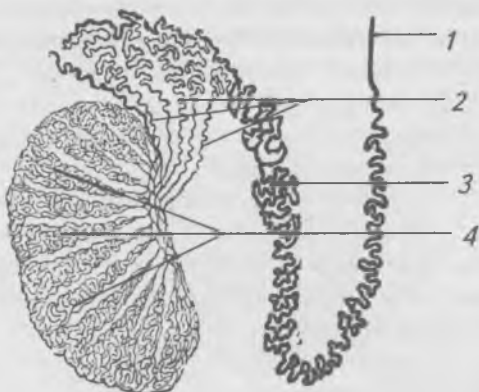


Рис. 125. Ход и связь системы канальцев яичка и придатка (схематично): 1 — семявыносящий проток; 2 — выносящие канальцы яичка; 3 — проток придатка яичка; 4 — извитые семенные канальцы

Предстательная железа (*prostata*) представляет собой мышечно-железистый орган в форме каштана. В ней выделяют боковые доли и перешеек, через который проходят семяизвергающие протоки и мочеиспускательный канал. При увеличении (аденоме) перешейка наблюдается затруднение мочеиспускания.

## Наружные мужские половые органы

Половой член (*penis*) образован двумя пещеристыми и одним губчатым телами, состоящими из многочисленных полостей, которые во время эрекции наполняются кровью. В стенках этих полостей содержатся гладкие мышечные волокна, при сокращении которых пережимаются вены и кровь заполняет полости.

В половом члене различают корень, тело и головку. Пещеристые тела в области корня прикрепляются к нижним ветвям лонных костей посредством ножек. Кпереди ножки сходятся, и к ним прикрепляется губчатое тело, задний, расширенный конец которого образует луковицу, а передний — головку, на которой открывается мочеиспускательный канал. Все три тела покрыты белочной

оболочкой. Кожа в области головки образует складку — крайнюю плоть (preputium), соединенную с нижней поверхностью головки при помощи уздечки.

**Мужской мочеиспускательный канал (urētra masculīna).** В мужском мочеиспускательном канале выделяют три части: предстательную, перепончатую и губчатую.

На задней стенке предстательной части мочеиспускательного канала находится семенной бугорок, на котором открываются семяизвергающие протоки и отверстие предстательной маточки. В просвет мочеиспускательного канала по бокам от семенного бугорка открываются протоки предстательной железы, секрет которой стимулирует подвижность сперматозоидов.

**Перепончатая часть** мочеиспускательного канала самая короткая (1,5 см), проходит через мочеполовую диафрагму, мышцы которой образуют произвольный сфинктер мочеиспускательного канала.

**Губчатая часть** (длиной 15 см) проходит в губчатом теле полового члена. В бласти луковицы в мочеиспускательный канал открываются протоки бульборетральных желез, секрет которых защищает слизистую оболочку мочеиспускательного канала от раздражения мочой. В мужском мочеиспускательном канале выделяют три сужения: 1 — в области внутреннего отверстия мочеиспускательного канала; 2 — в перепончатой части; 3 — у наружного отверстия мочеиспускательного канала, где заложено фиброзно-эластическое кольцо.

**Мошонка (scrotum)** располагается позади корня полового члена и представляет собой выпячивание передней брюшной стенки при опускании яичек.

## **Женские половые органы**

**Женские половые органы (órgana genitália feminína)** также подразделяются на внутренние (яичники, их придатки, маточные трубы, матка, влагалище) (рис. 126) и наружные (большие и малые срамные губы, клитор).

**Яичник (ovárium)** — парная женская половая железа, овальной формы, прикрепляется посредством брыжейки и связок к заднему листку широкой связки матки. Сна-

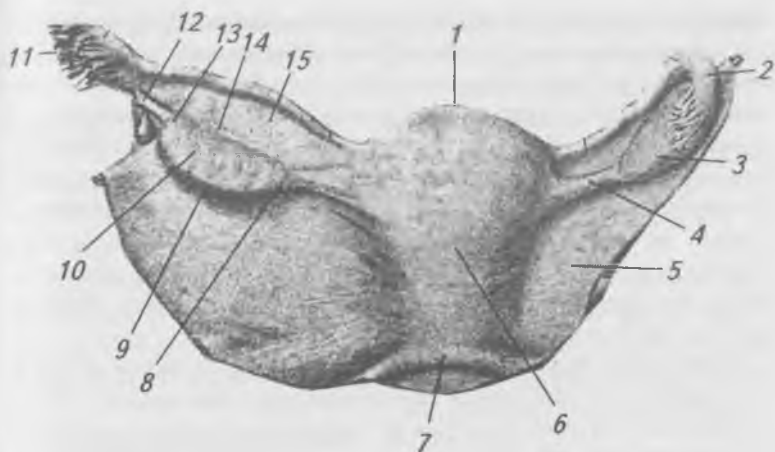


Рис. 126. Матка с придатками (вид сзади).

- 1 — дно матки; 2 — маточная труба; 3 — яичник;  
 4 — собственная связка яичника; 5 — широкая связка матки;  
 6 — тело матки; 7 — прямокишечно-маточная складка;  
 8 — маточный конец; 9 — свободный край; 10 — медиальная  
 поверхность; 11 — бахромки трубы; 12 — яичниковая  
 бахрома; 13 — трубный конец; 14 — брыжеечный край;  
 15 — брыжейка маточной трубы

ружи яичник покрыт зародышевым эпителием. В яичнике выделяют мозговое вещество, состоящее из соединительной ткани, сосудов, нервов, и корковое вещество, содержащее большое количество первичных яичниковых фолликулов. При достижении половой зрелости первичные фолликулы преобразуются в зрелые яичниковые фолликулы, достигающие 1 см в диаметре. В соединительно-тканной оболочке фолликула выделяют наружный и внутренний слой. К внутреннему слою прилежит зернистый слой, образующий яйценосный холмик, в котором заложена яйцеклетка, окруженная прозрачной зоной и лучистым венцом, образованными фолликулярными клетками. Полость зрелого фолликула заполнена фолликулярной жидкостью. По мере созревания фолликулов постепенно достигает поверхности яичника, его стенка не выдер-



живает давления фолликулярной жидкости, разрывается, и яйцеклетка вместе с фолликулярной жидкостью поступает в брюшинную полость, где бахромками маточной трубы направляется через брюшное отверстие в маточную трубу. Полость лопнувшего фолликула заполняется кровью, формируется желтое тело. Если оплодотворения яйцеклетки не происходит, то желтое тело существует недолго и рассасывается. Если яйцеклетка оплодотворяется, то желтое тело увеличивается и существует весь период беременности, выполняя функцию железы внутренней секреции.

**Маточная труба** (*túba uterína, sálpinx*) имеет вид трубки длиной 10–12 см. В ней различают маточную часть, перешеек, ампулу и воронку, края которой ограничены бахромками, одна из которых срастается с яичником. Маточная труба начинается на верхушке воронки брюшным отверстием и открывается в полость матки посредством меточного отверстия. Стенка маточной трубы состоит из трех слоев: наружного — серозной оболочки (брюшины), среднего — мышечного, образованного гладкими мышечными волокнами, ориентированными продольно и циркулярно, внутреннего — слизистой оболочки, образованной мерцательным эпителием, реснички которого колеблются в сторону матки, создавая ток жидкости, способствуя продвижению яйцеклетки. Маточные трубы располагаются в малом тазу, посредством брыжейки прикрепляются к верхнему краю широкой связки матки.

**Матка** (*úterus*, греч. — *métra*) — отдел женской половой системы, где развивается оплодотворенная яйцеклетка и вынашивается плод. Это мышечный орган грушевидной формы, массой 40–50 г у нерожавших женщин и 80–90 г у рожавших. В матке выделяют дно, тело и шейку, переднюю и заднюю поверхности. Стенка матки состоит из трех слоев: поверхностный слой — серозная оболочка (периметрий), средний — мышечный (миометрий), внутренний — слизистая оболочка (эндометрий). Стенки матки ограничивают полость треугольной формы. В углах основания треугольника открываются маточные отверстия труб. Вершина треугольника обращена в канал шейки матки, открывающийся во влагалище маточным

зевом, образованным передней и задней губами. У нерожавших женщин форма маточного зева округлая, а у рожавших — щелевидная. Матка расположена в полости малого таза, между мочевым пузырем спереди и прямой кишкой сзади. В норме дно матки направлено вперед, матка наклонена кпереди, такое положение называется *anteversio uteri*, между телом и шейкой матки образуется открытый кпереди угол *anteflexio uteri*.

В полости малого таза матка фиксирована при помощи связок: правой и левой широких и двух круглых. Круглая связка матки отходит от верхних углов матки, проходит через паховый канал и заканчивается в клетчатке лобка. Вперед и назад от матки отходят пузырно-маточная и прямокишечно-маточная связки.

### Функциональные изменения матки

В организме женщин, начиная с 12–14 лет до 40–50 лет, каждые 28 дней происходит процесс менструации, связанный с созреванием яйцеклетки и овуляцией. В менструальном цикле выделяют: менструальную, постменструальную и секреторную фазы. Менструальная фаза наступает при отсутствии оплодотворения, эндометрий разрушается, отделяется от стенок матки и вместе с кровью выводится из полости матки через канал шейки матки, влагалище и далее наружу. Продолжительность менструальной фазы от 3 до 5 дней. Приблизительно на 5-е сутки под действием эстрогена, вырабатываемого яичником, начинает созревать новая яйцеклетка, при этом эндометрий разрастается, менструальная фаза переходит в постменструальную, которая длится до 11–14 дней и завершается овуляцией. Наступает фаза секреции, в которой выделяют короткий период покоя (2–3 дня), когда начинает формироваться желтое тело. Слизистая оболочка матки утолщается, подготавливаясь к имплантации (внедрению) зародыша. Если оплодотворения яйцеклетки не происходит, то через 28 дней менструальная фаза повторяется.

К 45–50 годам у женщин наступает менопауза, во время которой прекращаются процессы овуляции и менструации, наступает климакс.

**Влагалище** (vagina, cōlpos) — легко-растяжимый фиброзно-мышечный канал длиной 8–10 см. Вверху оно прикрепляется к наружной поверхности шейки матки, образуя свод, задний отдел которого более глубокий, чем передний. Нижним концом, пройдя через мочеполовую диафрагму, открывается в половую щель влагалищным отверстием, которое у девственниц закрыто девственной плевой (hymen).

## Наружные женские половые органы

Наружные женские половые органы (рис. 127) представлены большими и малыми срамными губами, клитором и входом во влагалище.

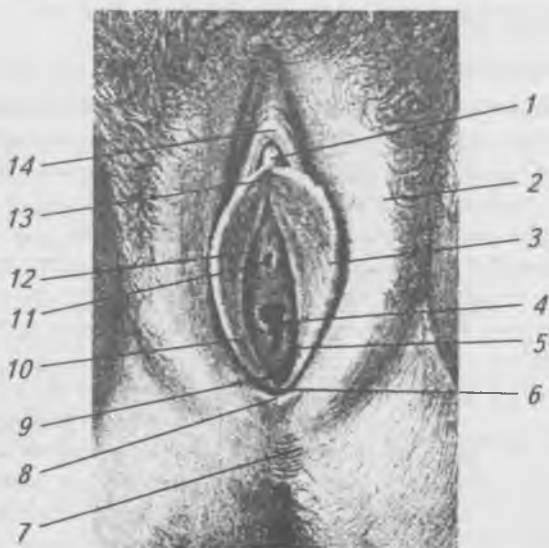


Рис. 127. Женские наружные половые органы.

- 1 — головка клитора; 2 — большая срамная губа; 3 — малая срамная губа; 4 — отверстие влагалища; 5 — девственная плева; 6 — уздечка срамных губ; 7 — промежность; 8 — задняя спайка губ; 9 — ямка предверия влагалища; 10 — отверстие предверия влагалища; 11 — наружное отверстие мочеиспускательного канала; 12 — срамная щель; 13 — уздечка клитора; 14 — крайняя плоть клитора

Большие срамные губы представляют собой складки кожи, соединенные между собой передней и задней спайками. От ограничивают срамную щель. Малые срамные губы расположены кнутри от больших губ, образованы складками кожи. Спереди малые губы образуют две ножки, которые охватывают клитор, образуя его уздечку и крайнюю плоть. Между малыми срамными губами находится предверие влагалища, в которое открываются: мочеиспускательный канал, влагалище и протоки большой и малой желез предверия.

Клитор (clitoris) состоит из головки, тела и ножек, образованных пещеристыми телами, покрыт кожей, богатой чувствительными нервными окончаниями.

### **Промежность (perineum)**

Рис. 128, 129.

Промежность — пространство между копчиком, крестцово-бугорными связками, нижними ветвями седалищных и лонных костей и нижним краем лонного сращения, ограничивающими выход из малого таза. Промежность образована мышцами и фасциями, которые удерживают внутренности. Промежность имеет форму ромба и поверхностной поперечной мышцей делится на два треугольника: задний — диафрагма таза и передний — мочеполовая диафрагма.

Диафрагма таза вершиной обращена к копчику, с боков ограничена крестцово-бугорными связками и седалищными буграми. К поверхностным мышцам диафрагмы таза относится наружный (произвольный) сфинктер заднего прохода. К глубоким мышцам диафрагмы таза относятся: мышца, поднимающая задний проход, и копчиковая мышца.

К фасциям диафрагмы таза относятся: поверхностная, верхняя и нижняя фасции. Верхняя фасция диафрагмы таза является частью пристеночного листка фасции таза. Между задним проходом и боковыми стенками таза располагается седалищно-прямокишечная ямка, заполненная жировой клетчаткой. Как у мужчин, так и у женщин через диафрагму таза проходит заднепроходное отверстие.

Мочеполовая диафрагма расположена кпереди от поверхностной поперечной мышцы. Она ограничена лонными

костями и лонным сращением (симфизом), через мочеполовую диафрагму у мужчин проходит мочеиспускательный канал, а у женщин — мочеиспускательный канал и влагалище. Мочеполовая диафрагма состоит из двух фасциальных листов с расположенными между ними поверхностными и глубокими мышцами.

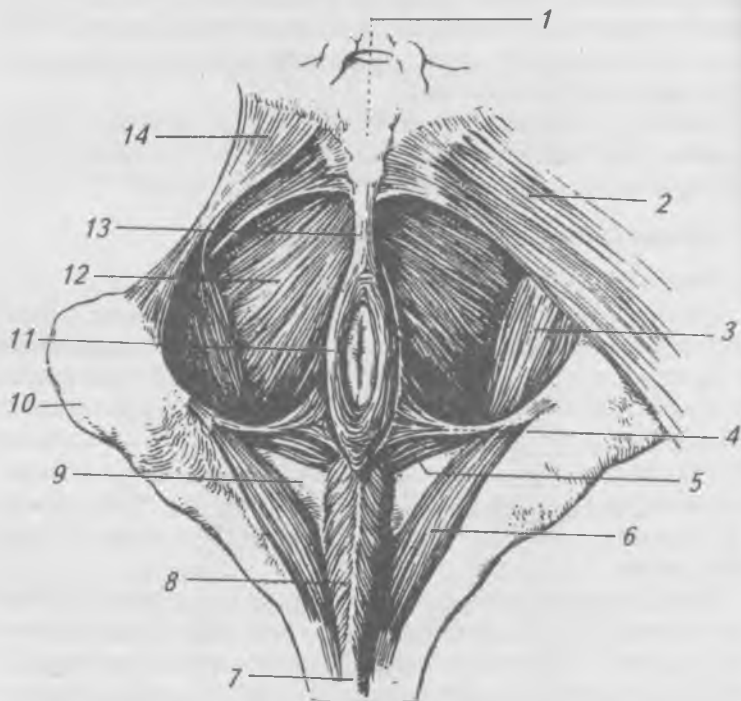


Рис. 128. Мышцы мужской промежности.

- 1 — копчик; 2 — большая ягодичная мышца; 3 — внутренняя запирающая мышца; 4 — поверхностная поперечная мышца промежности; 5 — глубокая поперечная мышца промежности; 6 — седалищно-пещеристая мышца; 7 — губчатое тело; 8 — луковично-губчатая мышца; 9 — мочеполовая диафрагма; 10 — седалищный бугор; 11 — наружная мышца, сжимающая задний проход; 12 — мышца, поднимающая задний проход; 13 — заднепроходно-копчиковая связка; 14 — крестцово-бугорная связка

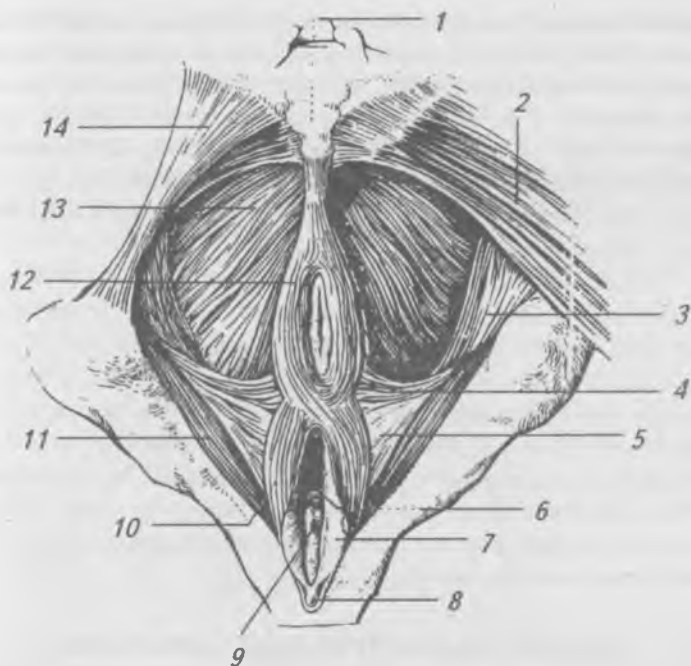


Рис. 129. Мышцы женской промежности: 1 — копчик; 2 — большая ягодичная мышца; 3 — внутренняя запирающая мышца; 4 — поверхностная поперечная мышца промежности; 5 — глубокая поперечная мышца промежности; 6 — отверстие влагалища; 7 — малая срамная губа; 8 — клитор; 9 — наружное отверстие мочеиспускательного канала; 10 — луковично-губчатая мышца; 11 — седалищно-пещеристая мышца; 12 — наружная мышца, сжимающая задний проход; 13 — мышца, поднимающая задний проход; 14 — крестцово-бугорная связка

К поверхностным мышцам мочеполовой диафрагмы относятся: 1) поверхностная поперечная мышца промежности, идущая от седалищного бугра и прикрепляющаяся к средней линии; 2) луковично-пещеристая мышца начинается у мужчин от нижней поверхности луковицы полового члена и прикрепляется к его белочной оболочке, у женщин эта мышца начинается от сухожильного центра

промежности, расщепляется на две половины, охватывающие вход во влагалище, и прикрепляется к дорсальной поверхности клитора; 3) седалищно-пещеристая мышца начинается от седалищного бугра, прикрепляется к пещеристому телу. При сокращении этих мышц у мужчин сдавливаются венозные сосуды, способствуя эрекции, а у женщин суживается вход во влагалище и сдавливается большая железа предверия.

К глубоким мышцам мочеполовой диафрагмы относится глубокая поперечная мышца промежности и непарная мышца — сфинктер мочеиспускательного канала. Глубокая поперечная мышца промежности начинается от седалищной и лобковой костей, по средней линии промежности переходит в сухожилие, которое соединяется с сухожилием мышцы противоположной стороны. Мышца-сфинктер (произвольный) мочеиспускательного канала образована циркулярными волокнами, охватывающими мочеиспускательный канал.

## **ЖЕЛЕЗЫ ВНУТРЕННЕЙ СЕКРЕЦИИ ИЛИ ЭНДОКРИННАЯ СИСТЕМА**

Эндокринные железы или железы внутренней секреции не имеют выводных протоков и выделяют вырабатываемые ими секреты (гормоны) непосредственно в кровь или лимфу. Гормоны — это биологически высокоактивные вещества, которые даже в очень незначительных количествах способны оказать влияние на различные функции организма. Для нормальной деятельности организма требуется определенный уровень содержания гормонов в крови. В тех случаях, когда имеет место недостаток того или иного гормона, говорят о гипофункции данной железы. Когда гормоны вырабатываются железой в избытке, говорят о гиперфункции.

При гиперфункции эндокринных желез назначают соответствующие гормональные препараты. При гиперфункции эндокринных желез в некоторых случаях используют хирургическое лечение.

Деятельность всех желез внутренней секреции функционально связана друг с другом, контролируется центральной нервной системой и называется нейрогуморальной регуляцией.

К железам внутренней секреции относятся (рис. 130): гипофиз, эпифиз, щитовидная, паращитовидные, вилочковая (тимус) железа, надпочечники. Поджелудочная железа и половые (яичник и яичко) железы обладают как внешней, так и внутренней секрецией и относятся к железам смешанной секреции.

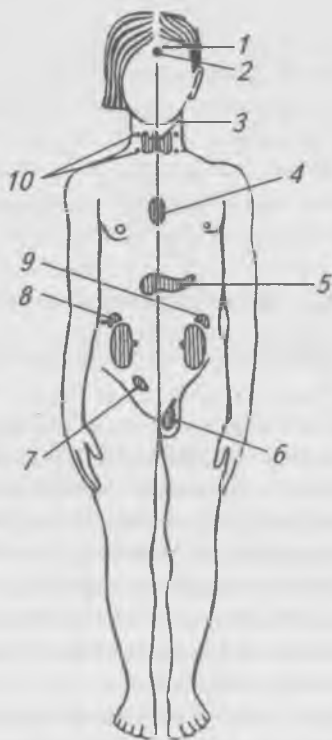


Рис. 130. Схема расположения желез внутренней секреции.

- 1 — шишковидная железа; 2 — гипофиз; 3 — щитовидная железа; 4 — вилочковая железа; 5 — поджелудочная железа; 6 — яичко; 7 — яичник; 8, 9 — надпочечники; 10 — околощитовидные железы



**Эпифиз**, или шишковидное тело, относится к промежуточному мозгу, расположен между зрительными буграми и четверохолмием. Его специализированные клетки (пинеоциты и глиоциты) выделяют серотонин и мелатонин и другие гормоны, оказывающие тормозящее влияние на деятельность гипофиза до начала полового созревания. При гипофункции эпифиза развивается раннее половое созревание. При гиперфункции — задержка полового созревания (инфантилизм).

**Гипофиз** расположен в ямке турецкого седла клиновидной кости внутреннего основания черепа. В соответствии с развитием гипофиза из двух разных зачатков в нем различают переднюю, промежуточную и заднюю доли. Гипофиз является центральной железой внутренней секреции. Гормоны гипофиза стимулируют рост эндокринных желез и образование в них гормонов. Каждая из долей вырабатывает свои специфические гормоны, которые регулируют обмен веществ, рост и развитие организма. В передней доле гипофиза вырабатывается соматотропный гормон (гормон роста), который стимулирует рост, повышает синтез белков, влияет на жировой и углеводный обмены. При гиперфункции передней доли гипофиза в детском возрасте наблюдается усиленный рост (гигантизм), а при гипофункции — задержка роста (карликовость). При гиперфункции передней доли гипофиза у взрослого человека развивается акромегалия. При акромегалии происходит увеличение отдельных частей тела: ушных раковин, носа, языка, нижней челюсти, кистей, стоп и органов грудной и брюшной полостей.

При гипофункции гипофиза у взрослых возникают изменения в обмене веществ, что приводит либо к ожирению (гипофизарное ожирение), либо к резкому исхуданию (гипофизарная кахексия).

Промежуточная часть передней доли вырабатывает гормон интермедин, регулирующий образование меланина, влияющего на кожную пигментацию.

Задняя доля гипофиза вырабатывает гормоны (окситоцин и вазопрессин или АДГ), которые стимулируют сокращения гладких мышц, повышают кровяное давление и угнетают мочеобразование.

**Щитовидная железа** расположена в передней области шеи на уровне гортани и верхнего отдела трахеи. Железа имеет капсулу, которая связывает ее с соседними органами. Она состоит из двух долей и перешейка. Щитовидная железа выделяет гормон тироксин, содержащий йод, который влияет на процессы роста, развития и обмена веществ. При гипопункции щитовидной железы в детском возрасте происходит задержка роста и умственного развития (кретинизм). При гипопункции щитовидной железы у взрослых развивается микседема (слизистый отек). При этом заболевании понижаются: обмен веществ (гипотермия, замедление сердцебиения и дыхания), возбудимость нервной системы, ослабевают память и появляется характерный отек лица.

При гиперфункции щитовидной железы развивается базедова болезнь, характерными признаками которой являются: повышение обмена веществ (гипертермия, учащение сердцебиения и дыхания), возбудимость нервной системы, снижение веса, экзофтальм.

**Паращитовидные железы** — парные в количестве от 2 до 8, чаще — 4, расположены на задней поверхности долей щитовидной железы в ее капсуле. Имеют вид округлых или овальных телец размерами с булавоочную головку (длина 4–8 мм, ширина — 3–4 мм, толщина — 2–3 мм). Гормон околощитовидных желез паратиреокальцин (паратгормон) участвует в регуляции фосфорно-кальциевого обмена. При гипопункции паращитовидных желез развивается тетания (судороги) и размягчение костей.

При гиперфункции желез кальций откладывается в необычных для него местах — в аорте, сосудах, почках.

**Вилочковая железа** (тимус, зобная железа) — расположена в грудной полости, позади грудины в верхнем средостении. Вилочковая железа является центральным органом иммунной системы и железой внутренней секреции. В период своего максимального развития (10–15 лет) масса вилочковой железы в среднем равняется 37,5 г. После полового созревания она претерпевает обратное развитие и у взрослых почти полностью замещается жировой клетчаткой. Гормон вилочковой железы тимозин влияет на

интенсивный рост организма и увеличение количества лимфоцитов крови, усиливая реакции иммунитета.

**Надпочечники** — парные железы, расположенные над верхними полюсами почек, забрюшинно. Надпочечник имеет вес 12–13 г, состоит из коркового и мозгового вещества. Гормоны коркового вещества надпочечника носят общее название кортикостероидов, они регулируют обмен углеводов, натрия и калия, а также обеспечивают постоянство внутренней среды организма.

В мозговом слое надпочечника вырабатываются адреналин и норадреналин. Адреналин расщепляет гликоген, увеличивает содержание углеводов в крови, усиливает и учащает сокращения сердечной мышцы, суживает просвет сосудов, повышая артериальное давление. Влияние норадреналина на организм сходно с действием адреналина. Однако воздействие этих гормонов на некоторые функции может быть противоположным. Норадреналин замедляет частоту сердечных сокращений. При гипофункции надпочечников развивается бронзовая или аддисонова болезнь, которая характеризуется исхуданием, быстрой утомляемостью, мышечной слабостью и появлением бронзовой окраски кожи.

**Поджелудочная железа** — железа смешанной секреции. Как железа внешней секреции она выделяет поджелудочный сок в 12-типерстную кишку, а как железа внутренней секреции — гормоны инсулин и глюкагон, поступающие в кровь. Гормоны вырабатываются в панкреатических островках (островки Лангерганса), состоящих из  $\alpha$ - и  $\beta$ -клеток, расположенных в области хвоста и тела поджелудочной железы. Инсулин способствует синтезу гликогена в печени и мышцах и уменьшению сахара в крови. Глюкагон способствует превращению гликогена в глюкозу, что приводит к увеличению количества сахара в крови. При гипофункции поджелудочной железы развивается тяжелое заболевание — сахарный диабет, при котором повышается сахар в крови. Избыток сахара из крови выводится почками, что сопровождается полиурией (6–10 л мочи) и жаждой. Эти изменения вызывают значительные расстройства организма.

**Половые железы.** Яички у мужчин и яичники у женщин помимо половых клеток (сперматозоиды и яйцеклетки), вырабатывают и выделяют в кровь половые гормоны, под влиянием которых формируются вторичные половые признаки (развитие скелета, мускулатуры, оволощение и отложение жировой клетчатки). В яичках вырабатывается мужской половой гормон тестостерон. В яичнике вырабатываются эстроген и прогестерон. Прогестерон подготавливает слизистую оболочку матки к приятию оплодотворенной яйцеклетки, а также задерживает рост новых фолликулов.

## **ОБЩАЯ ХАРАКТЕРИСТИКА СЕРДЕЧНО-СОСУДИСТОЙ И ЛИМФАТИЧЕСКОЙ СИСТЕМЫ. АНАТОМИЯ И ФИЗИОЛОГИЯ СЕРДЦА**

Кровь выполняет жизненно необходимые функции, только находясь в непрерывном движении. Движение крови в организме, ее циркуляция, составляет сущность кровообращения. Благодаря кровообращению, ко всем органам и тканям поступают кислород, питательные вещества, вода, соли, гормоны и выводятся из организма продукты метаболизма.

Сердечно-сосудистая система включает сердце и сосуды. По характеру циркулирующей в них жидкости различают два отдела: кровеносную и лимфатическую системы. Эти две системы тесно связаны между собой.

Кровеносные сосуды отсутствуют в эпителиальном слое кожи, слизистых оболочках, волосах, ногтях, роговице, хрусталике, стекловидном теле глазного яблока, суставных хрящах. Кровеносные сосуды делятся на артерии, вены, капилляры и образуют замкнутые системы — круги кровообращения, по которым кровь движется непрерывно от сердца к органам и обратно. Сосуды, по которым кровь течет от сердца к органам и тканям, называются артериями. Сосуды, по которым кровь оттекает от органов и течет к сердцу, называют венами. Капилляры — это мельчайшие сосуды, образующие сети, которые

связывают артерии с венами. Между артериями и венами находится микроциркуляторное русло, в котором обеспечивается взаимодействие крови и ткани. К микроциркуляторному руслу (термин предложен В.В. Куприяновым) относятся: артериолы, прекапилляры, капилляры, посткапилляры, венулы. В микроциркуляторном русле встречаются артериоло-венулярные анастомозы, через которые артериальная кровь поступает из артериолы в венулу. Обычно к капиллярной сети подходит артериальный сосуд, а выходит из нее — венозный, но в почке и в печени имеется отступление от этого правила. В почке к почечному клубочку подходит приносящая артериола, а выходит из клубочка выносящая артериола. Капиллярную сеть, расположенную между двумя однотипными сосудами (артериями), называют чудесной артериальной сетью. В печени капиллярная сеть, находящаяся между междольковой и центральной венами в дольке печени, образует чудесную венозную сеть.

Стенка артерий толстая (рис. 131), состоит из трех оболочек: внутренней, средней и наружной. Внутренняя оболочка образована эндотелием, средняя — состоит из гладких мышечных клеток и эластичных волокон, наружная оболочка образована рыхлой соединительной тканью. Наружная оболочка содержит кровеносные сосуды, питающие стенку артерий, — сосуды сосудов, и нервы.

Стенка вен более тонкая, чем у артерий, состоит из трех оболочек: внутренней, средней и наружной. Внутренняя — эндотелиальная, средняя — содержит мало мышечных клеток и эластических волокон, поэтому стенки вен податливы, и на разрезе просвет вен не зияет. Наружная оболочка образована рыхлой соединительной тканью. В отличие от артерий большинство вен имеют клапаны (рис. 132), которые пропускают кровь по направлению к сердцу и препятствуют ее обратному течению.

Стенка капилляров очень тонкая, она состоит из одного слоя эндотелиальных клеток, через которые происходит переход кислорода и питательных веществ из крови в ткани, а из тканей в кровь поступают продукты метаболизма.

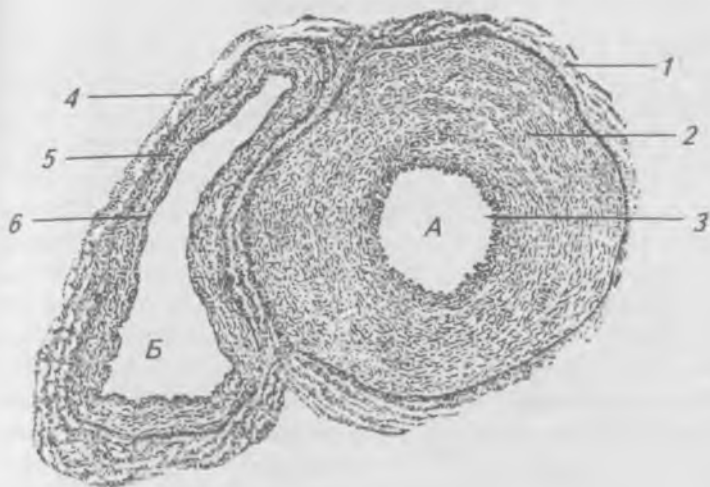


Рис. 131. Поперечный разрез артерии (А) и вены (Б) среднего калибра: 1, 6 — наружная оболочка (адвентиция); 2, 5 — средняя оболочка; 3, 4 — внутренняя оболочка

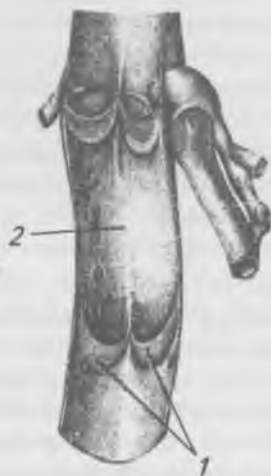

Рис. 132. Венозные клапаны (продольный разрез вены): 1 — створки клапанов; 2 — просвет вены

## Строение сердца

Сердце (sór) — полный мышечный орган, нагнетающий кровь в артерии и принимающий венозную кровь, располагается в грудной полости в составе органов среднего средостения, смещено влево. Верхняя граница сердца проходит по линии, соединяющей верхние края правого и левого реберных хрящей. Нижняя граница проецируется в левом пятом межреберье. Правая граница сердца выступает на 1–2 см от правого края грудины. Левая граница проецируется от верхнего края хряща 3-го ребра слева на уровне расстояния между левым краем грудины и левой среднеключичной линии до верхушки сердца. Верхушка сердца проецируется в 5-м межреберном промежутке на 1–1,5 см внутрь от среднеключичной линии. Средняя масса сердца: 250 г у женщин, 300 г у мужчин. В сердце выделяют широкую часть — основание и узкую — верхушку. Сердце расположено в околосердечной сумке — перикарде, которая ограничивает его от соседних органов. Перикард состоит из двух листков — наружного — пристеночного (париетального) и внутреннего — висцерального (эпикарда). Между листками перикарда имеется щелевидное пространство — полость перикарда, которая содержит небольшое количество серозной жидкости.

Стенка сердца состоит из трех слоев: внутреннего — эндокарда, среднего — миокарда и наружного — эпикарда. Стенка сердца в основном образована миокардом, который, в свою очередь, образован поперечно-полосатой мышечной тканью, мышечные волокна которой соединены между собой перемычками и мышечными мостиками. Стенка левого желудочка в три раза толще правого.

Сердце человека четырехкамерное (рис. 133). Продольной перегородкой оно разделено на две половины: правую — венозную и левую — артериальную. Каждая половина состоит из предсердия и желудочка. Между предсердиями и желудочками расположены отверстия, на уровне которых располагаются створчатые предсердно-желудочковые клапаны (рис. 134). Правый предсердно-желудочковый клапан состоит из трех створок, левый — из двух. Клапаны открываются только в сторону желудочков,

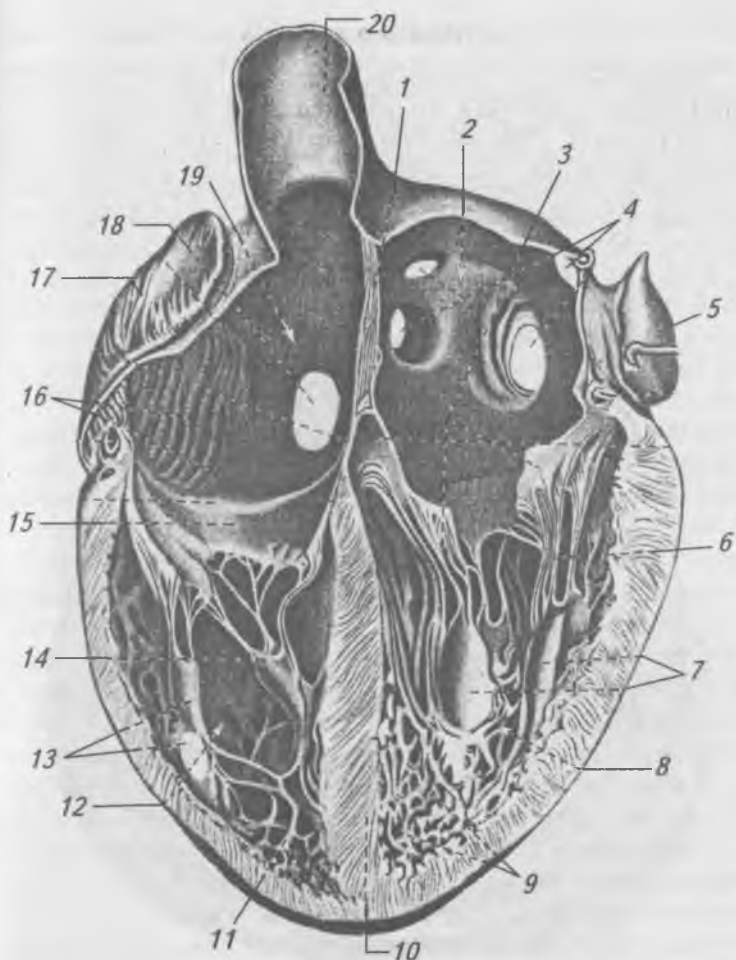


Рис. 133. Сердце (продольный разрез через желудочки и предсердия) (вид спереди): 1 — межпредсердная перегородка; 2 — левое предсердие; 3 — левый предсердно-желудочковый клапан; 4 — отверстия легочных вен; 5 — левое ушко; 6 — сухожильные струны; 7, 13, 14 — сосочковые мышцы; 8 — левый желудочек; 9, 11 — мышечные перекладки; 10 — межжелудочковая перегородка; 12 — правый желудочек; 15 — правый предсердно-желудочковый клапан; 16 — гребенчатые мышцы; 17 — правое ушко; 18 — отверстие нижней поллой вены; 19 — правое предсердие; 20 — верхняя полая вена



так как от их створок отходят сухожильные струны, прикрепляющиеся к сосочковым мышцам. В правое предсердие впадают: верхняя и нижняя полая вена. Из левого желудочка начинается аорта, из правого — легочный ствол. Непосредственно над отверстиями легочного ствола и аорты располагаются полулунные клапаны (рис. 134), которые препятствуют обратному току крови из сосудов в полость желудочков. Изменения строения клапанов сердца приводит к нарушению работы сердца (пороки сердца).

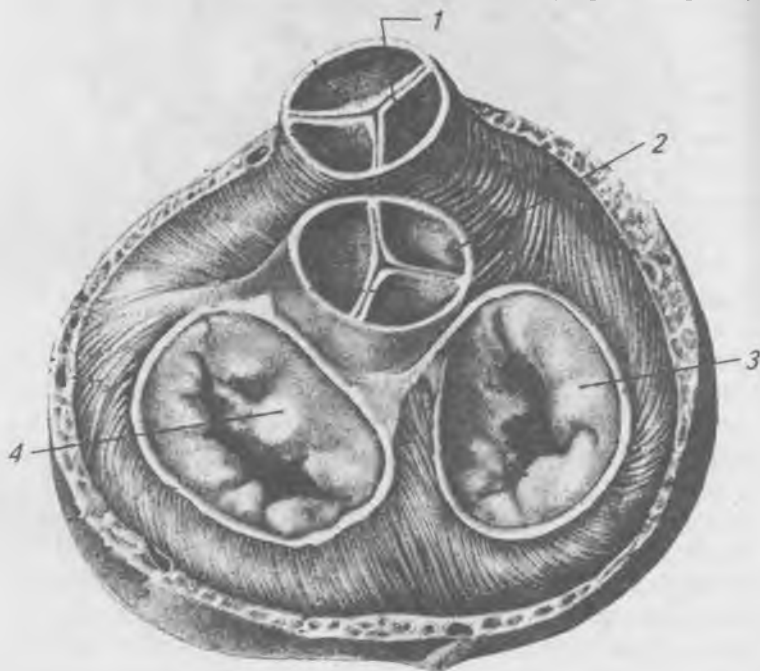


Рис. 134. Клапаны сердца (предсердия, аорта и легочный ствол удалены): 1 — клапаны легочного ствола; 2 — клапан аорты; 3 — правый предсердно-желудочковый клапан; 4 — левый предсердно-желудочковый клапан

Кровоснабжение сердца осуществляют правая и левая венечные артерии, которые отходят от восходящей аорты (рис. 135, 136). Ветви правой венечной артерии крово-

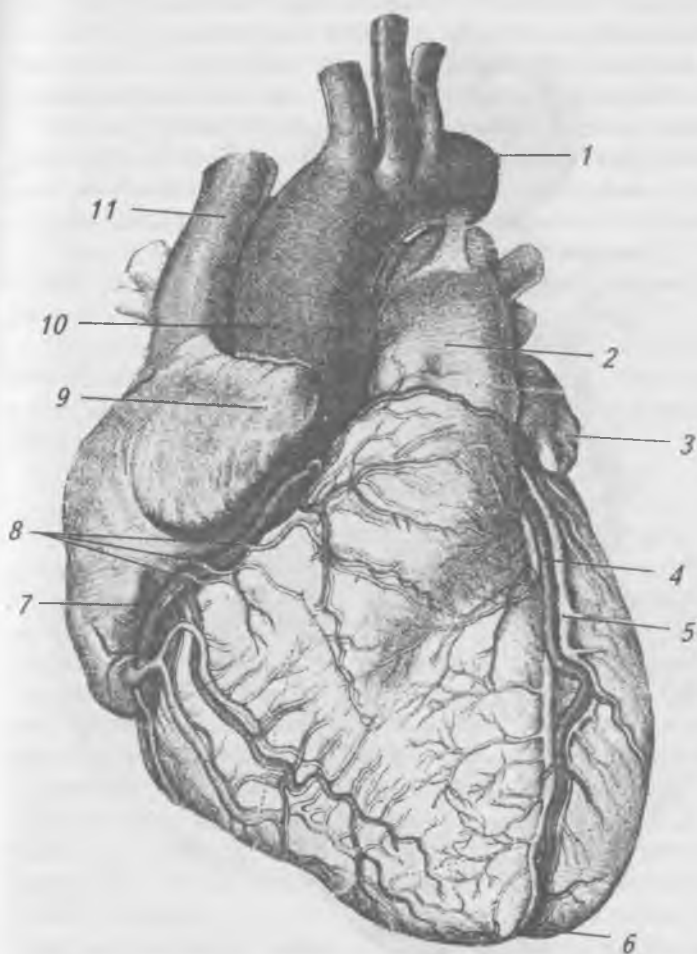


Рис. 135. Сосуды сердца спереди: 1 — дуга аорты; 2 — легочный ствол; 3 — левое ушко; 4 — передняя межжелудочковая ветвь; 5 — большая вена сердца; 6 — верхушка сердца; 7 — правая венечная артерия; 8 — передние вены сердца; 9 — правое ушко; 10 — восходящая аорта; 11 — верхняя полая вена

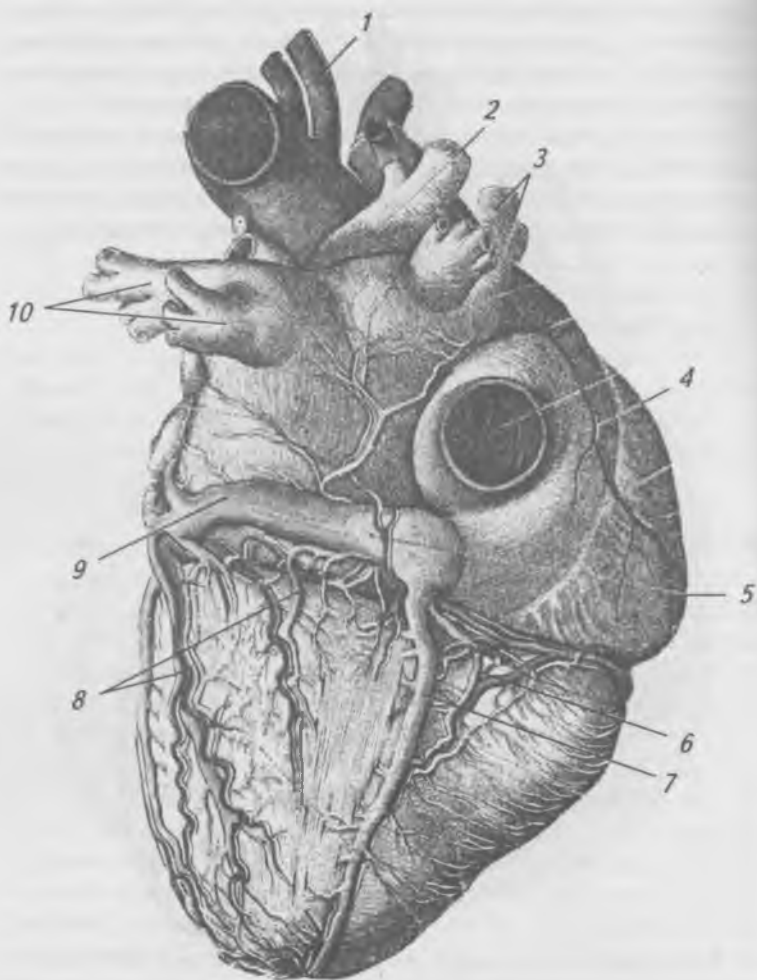


Рис. 136. Сосуды сердца сзади: 1 — аорта; 2 — правая легочная артерия; 3 — правые легочные вены; 4 — нижняя полая вена; 5 — венечная пазуха; 6 — задняя межжелудочковая ветвь; 7 — средняя вена сердца; 8 — задние вены левого желудочка; 9 — большая вена сердца; 10 — левые легочные вены

снабжают стенку правого желудочка и предсердия, заднюю часть межжелудочковой перегородки. Левая венечная артерия кровоснабжает стенку левого желудочка, большую часть межжелудочковой перегородки, переднюю стенку правого желудочка и стенку левого предсердия.

Вены сердца более многочисленны, чем артерии (рис. 135, 136). Большинство крупных вен сердца впадают в венозный синус, это: большая вена сердца, средняя вена сердца, малая вена сердца, задняя вена левого желудочка и косая вена левого предсердия. Кроме этих вен в сердце имеются вены, впадающие непосредственно в правое предсердие — это передние вены сердца.

Наименьшие вены сердца в количестве 20–30 впадают непосредственно в желудочки и предсердия. Нарушения в кровоснабжении сердца вызывают ишемию или инфаркт миокарда.

## **Работа сердца**

Сердце работает ритмично. Сокращение сердца называется систолой, а расслабление — диастолой. Сокращения и расслабления различных отделов сердца происходит в строго определенной последовательности. Продолжительность одного цикла равна 0,8 сек. В сердечном цикле различают три фазы. Первая фаза — одновременное сокращение предсердий (0,1 сек). Кровь при этом переходит из предсердий в желудочки, которые в это время находятся в состоянии расслабления. Вторая фаза — одновременное сокращение обоих желудочков (0,3 сек). Кровь во время систолы желудочков выбрасывается в артерии. Третья фаза — общая пауза сердца, во время которой и предсердия, и желудочки находятся в расслабленном состоянии (0,4 сек). Сердце взрослого человека сокращается в среднем 75 раз в одну минуту. Частота и сила сокращений зависят от возраста и физического состояния. Учащение сердцебиения называется тахикардией, а замедление — брадикардией. Нарушение правильного чередования сердечных сокращений называется аритмией. За один и тот же промежуток времени через обе половины сердца протекает одинаковое количество крови. Объем крови, выбрасываемой желудочком за одно сокращение,

называется систолическим и в среднем равен 60 мл крови. Количество крови, которое выбрасывает желудочек в одну минуту, называется минутным объемом крови. Он равен систолическому объему, умноженному на число сердечных сокращений в одну минуту.

Автоматизм работы сердца (рис. 137) осуществляет собственная проводящая система, представленная: синусно-предсердным и предсердно-желудочковым узлами, пучком Гисса и ножками Гисса. Кроме того сердце получает чувствительную, симпатическую и парасимпатическую иннервацию. Симпатические нервы несут импульсы, убыстряющие сердечный ритм, а парасимпатические нервы — замедляют сердечный ритм. Чувствительные волокна от рецепторов стенки сердца по сердечным нервам достигают соответствующих центров спинного и головного мозга.

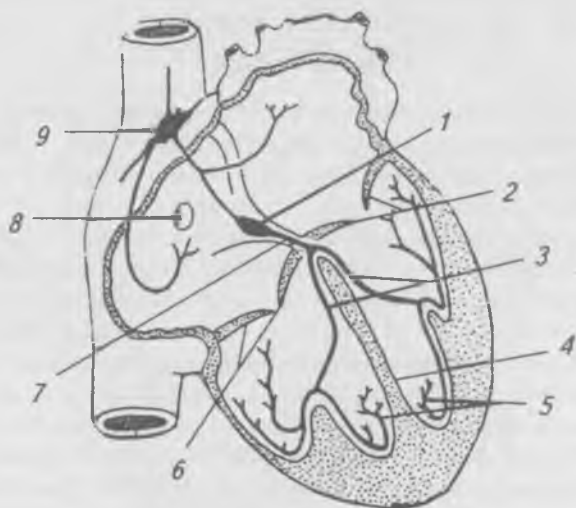


Рис. 137. Проводящая система сердца: 1 — предсердно-желудочковый узел; 2 — створки левого предсердно-желудочкового клапана; 3 — правая и левая ножки; 4 — межжелудочковая перегородка; 5 — проводящие мышечные волокна; 6 — створки правого предсердно-желудочкового клапана; 7 — предсердно-желудочковый пучок; 8 — отверстие венечной пазухи; 9 — синусно-предсердный узел

В сердце возбуждение возникает вначале в синусном узле, вызывая сокращение предсердий. Затем оно распространяется на предсердно-желудочковый узел, возбуждение от которого по пучку и ножкам Гисса достигает миокарда желудочков, вызывая их сокращение.

В результате постепенного распространения волны возбуждения в сердце возникает разность потенциалов, возбужденный участок сердца на время становится электроотрицательным, а невозбужденные остаются электроположительными, возникает разность потенциалов, равная тысячным долям вольта. От места возникновения разности потенциалов во все стороны распространяются силовые линии электрического поля.

Метод регистрации электрических явлений в работающем сердце называется электрокардиографией, а прибор, регистрирующий эти явления, называют электрокардиографом. Чтобы зарегистрировать разность потенциалов, возникающих в работающем сердце, электрическая ось которого из-за несимметричного расположения в грудной клетке расположена несимметрично, электроды электрокардиографа надо приложить к двум несимметричным относительно электрической оси сердца точкам на теле человека. Существует три стандартных (первое — правая левая рука; второе — правая рука — левая нога; третье — левая рука — левая нога) и грудные отведения.

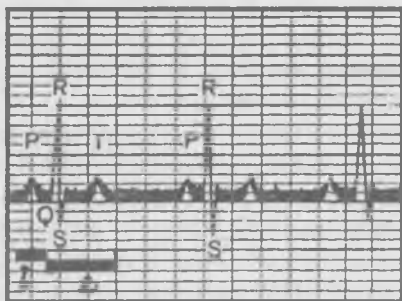


Рис. 138. Электрокардиограмма здорового человека (первое отведение): 1 — возбуждение предсердий; 2 — возбуждение желудочков

Кривую записи биотоков работающего сердца называют электрокардиограммой (ЭКГ). На ЭКГ здорового человека (рис. 138) имеется пять зубцов: P, Q, R, S, T. Зубцы P, R, T направлены вверх (положительные), а зубцы Q, S направлены вниз (отрицательные). Зубец P отражает сокращение предсердий, зубцы Q, R, S возникают при сокращении желудочков. Зубец T отражает процесс прекращения возбуждения в желудочках.

Электрокардиографию широко используют в медицинской практике при исследовании работы сердца в норме и патологии.

## **Общие данные о сосудах малого и большого кругов кровообращения**

### **Сосуды малого (легочного) круга кровообращения**

Малый (легочный) круг кровообращения осуществляет газообмен между кровью, циркулирующей в легочных капиллярах, и воздухом легочных альвеол. Малый круг кровообращения начинается легочным стволом из правого желудочка и заканчивается в левом предсердии четырьмя легочными венами.

Легочный ствол — самый крупный сосуд малого круга, делится на правую и левую легочные артерии, каждая из которых входит в ворота соответствующего легкого вместе с венами и бронхом. В воротах правого легкого органы лежат в следующем порядке: 1) если смотреть спереди назад — вена, артерия, бронх; 2) если смотреть сверху вниз — бронх, артерия, вены.

В воротах левого легкого расположение органов спереди назад то же, что и на правой стороне (вена, артерия, бронх); рассматривая сверху вниз, мы находим: сначала легочную артерию, бронх, вены.

Легочный ствол и легочные артерии несут венозную кровь. Легочные артерии в легких разветвляются до капилляров, которые оплетают альвеолы, на уровне альвеол происходит газообмен. Венозная кровь освобождается от углекислого газа и обогащается кислородом (венозная кровь превращается в артериальную). Обогащенная кис-

дородом кровь по легочным венам (от каждого легкого по две вены) течет в левое предсердие, где заканчивается малый круг кровообращения.

## **Сосуды большого круга кровообращения**

Большой круг кровообращения начинается аортой из левого желудочка и заканчивается верхней и нижней полыми венами в правом предсердии. Основное назначение большого круга кровообращения состоит в доставке к органам и тканям кислорода и питательных веществ и выведении продуктов метаболизма. Из левого желудочка сердца выходит главный артериальный ствол — аорта. В ней различают три отдела: восходящая аорта, дуга аорты, нисходящая аорта, которая условно делится на грудную и брюшную аорты.

**Восходящая аорта** (*aorta ascēdens*) начинается из левого желудочка расширением *bulbus aortae*, затем она несколько суживается и поднимается вверх. У самого начала восходящей аорты отходят правая и левая венечные артерии, которые кровоснабжают сердце.

**Дуга аорты** (*arcus aortae*) начинается на уровне хряща 2-го ребра и оканчивается слева на уровне 4-го грудного позвонка. От выпуклой стороны аорты отходят три артерии: плечеголовной ствол (*truncus brachiocephalicus*), левая общая сонная артерия (*a. carotis communis sinistra*) и левая подключичная артерия (*a. subclavia sinistra*). Эти артерии кровоснабжают шею, голову, туловище и верхние конечности.

**Нисходящая аорта** (*aorta descēdens*) является продолжением дуги аорты, начинается на уровне 4-го грудного позвонка, заканчивается на уровне 4-го поясничного позвонка правой и левой общими подвздошными артериями (*aa. iliaca communis*). Место деления аорты называется бифуркацией аорты. Нисходящую аорту делят на грудную и брюшную аорту.

## **Ветви дуги аорты**

Плечеголовной ствол (*truncus brachiocephalicus*) делится на правую общую сонную и правую подключичную артерии. Общая сонная артерия (рис. 139) (правая и левая)



лежит позади грудинно-ключично-сосцевидной и лопаточно-подъязычной мышц, поднимается вверх впереди поперечных отростков шейных позвонков, не отдавая по пути ветвей. На уровне верхнего края щитовидного хряща общая сонная артерия отдает: передние, задние, медиальные и конечные ветви.

Передние ветви наружной сонной артерии: верхняя щитовидная артерия, язычная артерия, лицевая артерия.

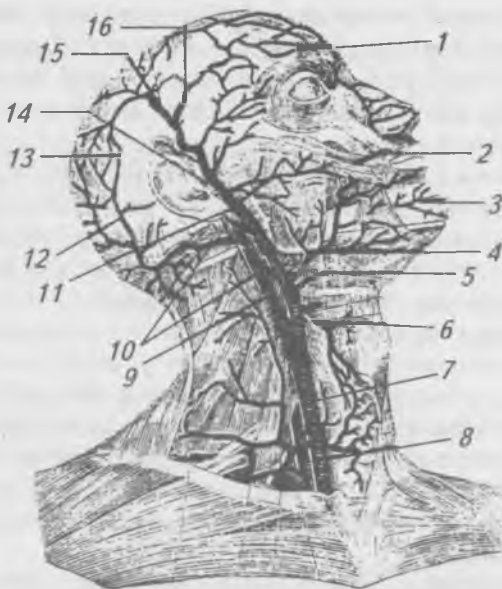


Рис. 139. Артерии шеи и головы.

- 1 — надглазничная артерия; 2 — верхняя губная артерия;
- 3 — подбородочная артерия; 4 — лицевая артерия;
- 5 — язычная артерия; 6 — верхняя щитовидная артерия;
- 7 — общая сонная артерия; 8 — позвоночная артерия;
- 9 — внутренняя сонная артерия; 10, 12, 13 — затылочная артерия и ее ветви; 11 — поперечная артерия лица;
- 14 — поверхностная височная артерия; 15 — ее затылочная ветвь; 16 — ее лобная ветвь

Задние ветви наружной сонной артерии: затылочная артерия, задняя ушная артерия.

Медиальная ветвь наружной сонной артерии: восходящая глоточная артерия.

Конечные ветви наружной сонной артерии: поверхностная височная артерия, верхнечелюстная артерия.

Внутренняя сонная артерия (*a. carotis interna*) поднимается к основанию черепа, проходит через сонный канал в полость черепа, где отдает следующие ветви: глазничную артерию, переднюю мозговую артерию, среднюю мозговую артерию. На основании мозга правая и левая сонные артерии, соединяясь между собой посредством передней соединительной ветви и с задними мозговыми артериями (ветвями основной артерии) посредством задних соединительных ветвей, образуют замкнутое артериальное кольцо (Виллизиев круг).

Подключичная артерия (*a. subclavia*) начинается от плечевого ствола справа и от дуги аорты — слева. От подключичной артерии отходят следующие ветви: позвоночная артерия, внутренняя грудная артерия, щитовидный ствол, реберно-шейный ствол, поперечная артерия шеи.

Продолжением подключичной артерии является подмышечная артерия (рис. 140) (*a. axillaris*) — расположена в подмышечной ямке и отдает ветви к мышцам плечевого пояса, плечевому суставу и к молочной железе. В области плеча переходит в плечевую артерию (*a. brachialis*), ветви которой кровоснабжают плечевую кость, мышцы и кожу плеча. В локтевой ямке она делится на лучевую (*a. radialis*) и локтевую (*a. ulnaris*) артерии, которые лежат на предплечье и кровоснабжают кости, мышцы и кожу предплечья. Лучевая артерия в нижней трети плеча лежит поверхностно и легко прощупывается. Переходя на кисть, обе артерии соединяются между собой, образуя поверхностную и глубокую артериальные дуги, ветви которых кровоснабжают кисть.

Ветви грудной части аорты (рис. 141) подразделяются на пристеночные (париетальные) и внутренностные (висцеральные).

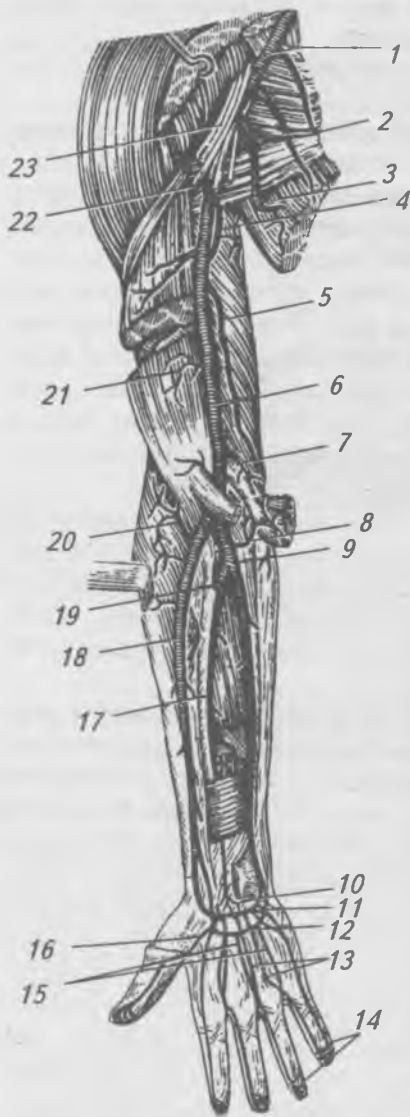


Рис. 140. Артерии верхней конечности: 1 — подкрыльцовая артерия; 2 — боковая грудная артерия; 3 — подлопаточная артерия; 4 — глубокая артерия плеча; 5 — верхняя локтевая околная артерия; 6 — плечевая артерия; 7 — нижняя локтевая околная артерия; 8 — локтевая возвратная артерия; 9 — локтевая артерия; 10 — ладонная сеть запястья; 11 — глубокая ладонная дуга; 12 — поверхностная ладонная дуга; 13 — ладонные пястные артерии; 14 — собственные пальцевые артерии; 15 — общие ладонные пальцевые артерии; 16 — главная артерия большого пальца; 17 — передняя межкостная артерия; 18 — лучевая артерия; 19 — общая межкостная артерия; 20 — возвратная лучевая артерия; 21 — мышечные ветви; 22 — задняя артерия, окружающая плечевую кость; 23 — плечевое оплетение

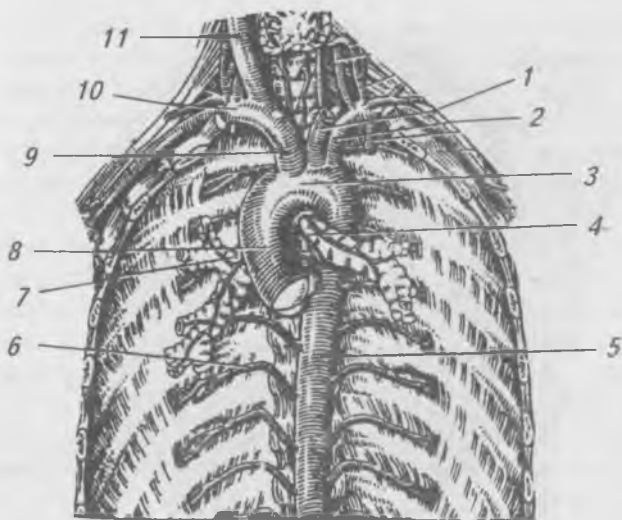


Рис. 141. Грудная аорта и ее ветви:

- 1 — левая общая сонная артерия; 2 — левая подключичная артерия; 3 — дуга аорты; 4 — бронхиальные артерии; 5 — грудная аорта; 6 — задние межреберные артерии; 7 — правый главный бронх; 8 — восходящая аорта; 9 — плечеголовной ствол; 10 — правая подключичная артерия; 11 — правая общая сонная артерия

К пристеночным ветвям грудной аорты относятся: верхние диафрагмальные и задние межреберные артерии, которые кровоснабжают диафрагму, мышцы и кожу спины.

К висцеральным ветвям грудной аорты относятся: бронхиальные ветви к легким, пищеводные ветви к пищеводу, перикардиальные и средостенные ветви.

Ветви брюшной части аорты (рис. 142) также подразделяются на париетальные и висцеральные. К париетальным ветвям брюшной аорты относятся: нижняя диафрагмальная и поясничные артерии к диафрагме и мышцам и коже спины в области поясницы.

Висцеральные ветви брюшной аорты подразделяются на непарные и парные. К непарным ветвям брюшной аор-

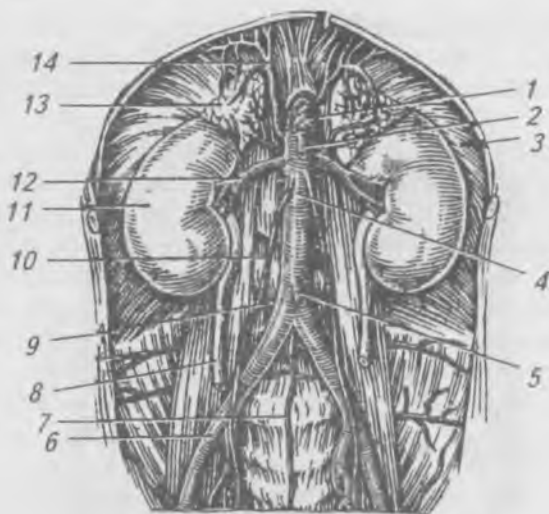


Рис. 142. Ветви брюшной аорты.

- 1 — чревный ствол; 2 — верхняя брыжеечная артерия;  
 3 — диафрагма; 4 — брюшная аорта; 5 — нижняя  
 брыжеечная артерия; 6 — правая общая подвздошная  
 артерия; 7 — срединная крестцовая артерия;  
 8 — мочеточник; 9 — поясничная артерия; 10 — яичковая  
 (яичниковая) артерия; 11 — почка; 12 — почечная артерия;  
 13 — надпочечник; 14 — нижняя диафрагмальная артерия

ты относятся: 1 — чревный ствол (*truncus coeliacus*) начинается на уровне XII грудного позвонка от передней поверхности аорты, делится на три ветви: левую желудочную, общую печеночную и селезеночную артерии; 2 — верхняя брыжеечная артерия (*a. mesenterica superior*) отходит от брюшной аорты на уровне 1-го поясничного позвонка, входит в корень брыжейки тонкой кишки, где делится на ветви, кровоснабжающие поджелудочную железу, двенадцатиперстную кишку, тощую, подвздошную кишки, аппендикс, слепую кишку, восходящую и часть поперечно-ободочной кишки; 3 — нижняя брыжеечная артерия (*a. mesenterica inferior*) берет начало от брюшной

аорты на уровне 3-го поясничного позвонка, проходит в брыжейке сигмовидной кишки, делится на ветви, кровоснабжающие левую часть поперечной ободочной кишки, нисходящую, сигмовидную и прямую кишки.

К парным ветвям брюшной аорты относятся: средняя надпочечниковая, почечная и яичковая (яичниковая) артерии.

Правая и левая общие подвздошные артерии (рис. 143) являются конечными ветвями брюшной аорты. На уровне крестцово-подвздошного сустава общая подвздошная артерия (*a. iliaca communis*) делится на наружную и внутреннюю подвздошные артерии. Внутренняя подвздошная артерия (*a. iliaca interna*) отдает ветви, кровоснабжающие органы и стенки таза. Наружная подвздошная артерия (*a. iliaca externa*) отдает ветви к передней брюшной стенке. Выйдя на бедро через сосудистую лакуну бедренного канала, наружная подвздошная артерия переходит в бедренную артерию.

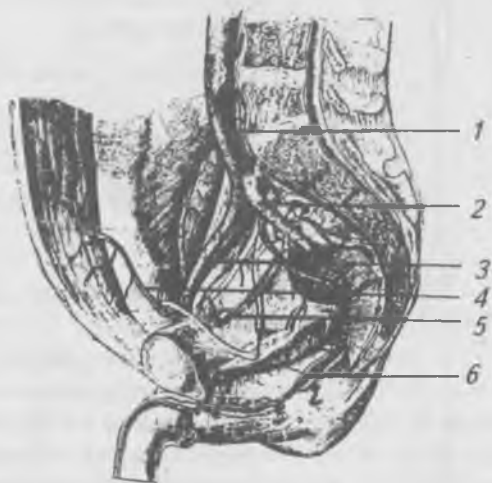


Рис. 143. Пристеночные и внутренностные артерии таза.

- 1 — общая подвздошная артерия; 2 — внутренняя подвздошная артерия; 3 — наружная подвздошная артерия; 4 — нижняя надчревная артерия; 5 — запирательная артерия; 6 — внутренняя spermatic артерия

**Бедренная артерия** (a. femoralis) (рис. 144) кровоснабжает передне-медиальную поверхность бедра, проходит через приводящий канал и переходит в подколенную артерию, ветви которой кровоснабжают коленный сустав. В подколенной ямке подколенная артерия делится на переднюю и заднюю большеберцовые артерии, ветви которых кровоснабжают голень и стопу.

## **Вены большого круга кровообращения**

Венозная кровь из сосудов большого круга кровообращения оттекает к сердцу по системам верхней, нижней полых вен и вен сердца. В нижнюю полую вену впадает воротная вена, которую выделяют как самостоятельную вену.

## **Система верхней полых вен**

Верхняя полая вена (v. cava superior) (рис. 145) впадает в правое предсердие сверху. Она образуется в результате слияния правой и левой плечего-

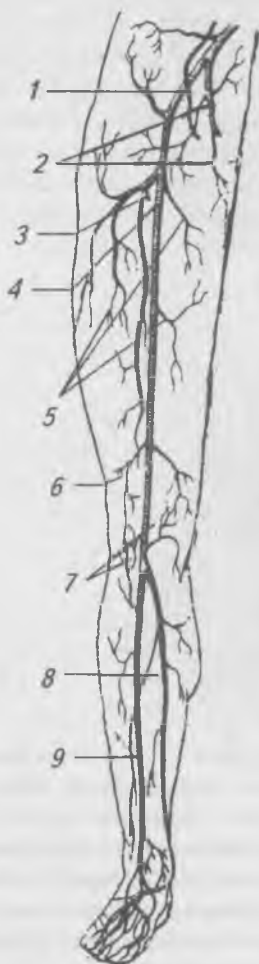


Рис. 144. Артерии нижней конечности (схема). 1 — наружная подвздошная артерия; 2 — внутренняя подвздошная артерия и ее ветви; 3 — глубокая артерия бедра; 4 — бедренная артерия; 5 — мышечные ветви; 6 — нисходящая артерия колена; 7 — суставная сосудистая сеть колена; 8 — задняя большеберцовая артерия; 9 — передняя большеберцовая артерия

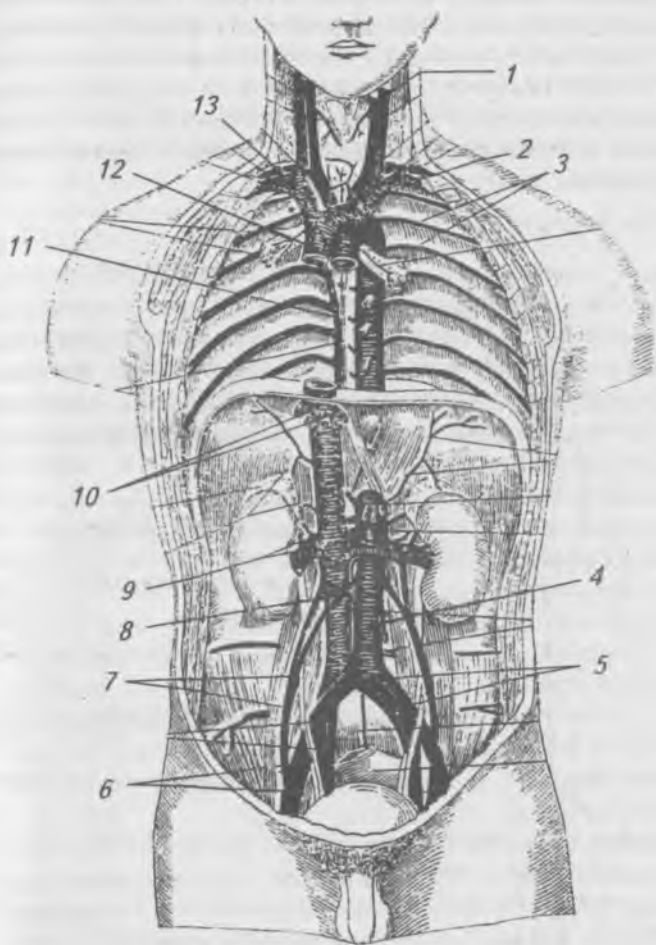


Рис. 145. Верхняя и нижняя полые вены и их основные ветви:

- 1 — внутренняя яремная вена; 2 — подключичная вена;
- 3 — задние межреберные вены; 4 — брюшная аорта;
- 5 — общие подвздошная артерия и вена; 6 — наружные подвздошная артерия и вена; 7 — яичковые артерии и вена;
- 8 — нижняя полая вена; 9 — почечные артерии и вена;
- 10 — печеночные вены; 11 — непарная вена; 12 — верхняя полая вена; 13 — плечеголовная вена



ловных вен, каждая из которых, в свою очередь, слагается из подключичной, внутренней и наружной яремных вен, собирающих кровь от органов головы, шеи и верхних конечностей. Непосредственно в верхнюю полую вену впадает непарная вена (*v. āzygos*), которая собирает кровь от органов и стенок грудной полости и задней стенки брюшной полости.

### **Вены головы и шеи**

Вены головы и шеи составляют внутреннюю, наружную и переднюю яремные вены (*vv. jugulāris interna, externa, anterior*), впадающие в угол соединения внутренней яремной и подключичной вен. Внутренняя яремная вена начинается в яремном отверстии черепа, является продолжением сигмовидного синуса твердой мозговой оболочки, собирающего кровь от головного мозга, внутреннего уха, глаза и внутрикостных вен (*vv. diploicae*), заложенных в костных каналах губчатого вещества костей черепа, которые сообщаются как с венозными пазухами твердой мозговой оболочки, так и с поверхностными венами головы посредством вен-выпускников, проходящих через теменные, сосцевидные и другие отверстия черепа. В глубокую яремную вену впадают:

1) глоточные вены, собирающие венозную кровь от глотки, мягкого неба, слуховой трубы;

2) язычная вена, принимающая кровь от языка и подъязычной области;

3) верхняя щитовидная вена, собирающая кровь от гортани и щитовидной железы;

4) лицевая вена, образующаяся слиянием угловой, надглазничной, носовых, губных, небной, подбородочной и глубокой вены лица;

5) занижечелюстная вена, собирающая кровь от ушной раковины, височной и теменной областей, височно-нижнечелюстного сустава и крыловидного венозного сплетения.

Наружная яремная вена (*v. jugulāris externa*) расположена под кожей шеи, образуется слиянием затылочной, задней ушной вен и анастомозом с зачелюстной веной, опускается по наружной поверхности грудино-ключично-

сосцевидной мышцы до ключицы и впадает в венозный угол. В нее впадают: передняя яремная вена, поперечные вены шеи и надлопаточная вена.

## **Вены верхней конечности**

Вены верхней конечности подразделяются на поверхностные и глубокие. Поверхностные вены (рис. 146) расположены под кожей, начинаются на тыльной поверхности кисти от пальцевых вен и переходят на предплечье в виде трех стволов:

1) медиальная подкожная вена (*v. basilica*) или основная вена, начинается из IV пястной вены на тыле кисти, проходит по локтевой стороне передней поверхности предплечья, переходит на плечо, лежит в медиальной борозде двуглавой мышцы и впадает в плечевую вену;

2) латеральная подкожная вена (*v. cephalica*) или головная вена берет начало от I пястной вены на тыле кисти, проходит по лучевой стороне предплечья, достигает локтевой ямки, продолжается на плечо, ложится в латеральную борозду двуглавой мышцы, затем проходит под ключицей в глубину и впадает в подключичную вену;

3) средняя вена локтевой области (*v. intermedia cubiti*) начинается на ладони, идет по передней поверхности предплечья и в области локтевого сгиба делится на две вены, одна из которых впадает в медиальную подкожную вену, а другая в латеральную подкожную вену.

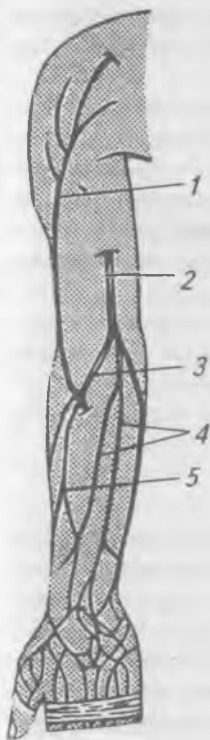


Рис. 146. Поверхностные вены верхней конечности, передняя поверхность (схема): 1 — головная вена; 2 — основная вена; 3 — срединная вена локтя; 4 — срединная вена предплечья; 5 — притоки головной вены

Глубокие вены верхней конечности сопровождают одноименные артерии, по две вдоль соответствующих артерий, и вливаются в непарную подмышечную вену (*v. axillaris*), которая продолжается в подключичную вену (*v. subclavia*).

Подключичная вена (*v. subclavia*) проходит между ключицей и первым ребром в область шеи, идет между передней лестничной мышцей и мышцами, лежащими ниже подъязычной кости, сливается с яремными венами и впадает в плечеголовую вену.

### **Вены грудной полости**

Отток венозной крови от стенок и органов грудной полости осуществляется в полунепарную (*v. hemiazygos*), непарную (*v. azygos*) вены и во внутренние грудные вены (*vv. thoracicae internae*).

Полунепарная вена (*v. hemiazygos*), образуется из левой восходящей поясничной вены, которая анастомозирует с поясничными венами, притоками нижней полой вены. В полунепарную вену впадают левые межреберные вены, вены пищевода и средостения.

Непарная вена (*v. azygos*) является продолжением правой восходящей поясничной вены. На уровне IV–V грудного позвонка непарная вена огибает корень правого легкого и впадает в верхнюю полую вену. Притоками непарной вены являются: задние правые межреберные вены, полунепарная вена, пищеводные, бронхиальные, перикардальные и средостенные вены.

От передней стенки груди и живота венозная кровь оттекает во внутренние грудные вены (*vv. thoracicae internae*), которые по две с каждой стороны сопровождают внутренние грудные артерии и впадают в плечеголовые вены.

### **Нижняя полая вена**

Нижняя полая вена (*v. cava inferior*) образуется на уровне IV–V поясничных позвонков слиянием правой и левой общих подвздошных вен. Она проходит с правой стороны брюшной аорты (рис. 145), поднимается вверх, ложится в одноименную борозду печени, где в нее впадают печеночные вены, по выходе из борозды проходит через отверстие диафрагмы в грудную полость и впадает в правое

предсердие. Нижняя полая вена собирает кровь от нижних конечностей, стенок и органов таза и брюшной полости. В нее впадают пристеночные (поясничные, нижние диафрагмальные) и внутренностные (яичковые, яичниковые, почечные, надпочечниковые и печеночные) вены.

### **Вены нижней конечности**

Вены нижней конечности подразделяются на поверхностные и глубокие. Глубокие вены голени по две сопровождают одноименные артерии, сливаясь, они образуют непарную подколенную вену, которая продолжается в бедренную вену. Бедренная вена, пройдя через сосудистую лауну бедренного канала, впадает в наружную подвздошную вену.

К поверхностным венам нижней конечности относятся большая и малая скрытые вены.

Малая скрытая вена (*v. saphēna parva*) собирает венозную кровь от подошвенной поверхности стопы и задней поверхности голени. Она проходит позади латеральной лодыжки на заднюю поверхность голени, лежит в борозде между латеральной и медиальной головками икроножной мышцы, достигнув подколенной ямки, впадает в подколенную вену.

Большая скрытая вена (*v. saphēna magna*) начинается на уровне медиальной лодыжки слиянием подошвенных вен, поднимается по внутренней поверхности голени вверх, огибает медиальный надмыщелок бедренной кости, переходит на переднюю поверхность бедра, достигает скрытого отверстия, прорывает решетчатую фасцию и впадает в бедренную вену.

Внутренняя подвздошная вена (*v. ilíaca interna*) собирает венозную кровь от стенок и органов таза. Особенностью тазовых вен является то, что они образуют вокруг органов венозные сплетения: крестцовое, мочепузырное, предстательное, маточное, влагалищное, прямокишечное (геморроидальное). Внутренняя подвздошная вена, сливаясь с наружной, образуют общую подвздошную вену.

### **Система воротной вены**

От непарных органов брюшной полости венозная кровь оттекает в воротную вену (*v. portae*) (рис. 147), которая



1 — правая желудочная вена; 2 — верхняя брыжеечная вена;  
3 — желудок; 4 — левая желудочная вена; 5 — селезенка;  
6 — селезеночная вена; 7 — нижняя брыжеечная вена;  
8 — воротная вена; 9 — желчнопузырная вена;  
10 — желчный пузырь; 11 — печень

входит в ворота печени. Воротная вена образуется в результате слияния селезеночной, верхней и нижней брыжеечных вен, правой и левой желудочных вен. В печени воротная вена разветвляется до капилляров (образует синусоидные сосуды), которые впадают в центральные вены печеночных долек. Выходя из печеночных долек, центральные дольковые вены, сливаясь, в свою очередь, образуют поддольковые вены, которые, сливаясь, образуют 3–4 печеночные вены, впадающие в нижнюю полую вену. Разветвление воротной вены до капилляров и образование печеночных вен называют чудесной венозной сетью.

### **Лимфатическая система**

Лимфатическая система (рис. 148), состоящая из лимфатических сосудов и узлов, тесно связана с кровеносной системой. Лимфатическая система обеспечивает обмен тканевой жидкости, всасывание продуктов расщепления питательных веществ в тонкой кишке, выполняет защитную, иммунную, кроветворную, регуляторную и другие функции. По лимфатическим сосудам происходит перенос (метастазирование) опухолевых клеток и микроорганизмов.

Лимфатическая система начинается лимфатическими капиллярами (диаметром до 200 мк) — слепо. Лимфатические капилляры, сливаясь, переходят в лимфатические сосуды, в просветах которых находятся клапаны, обеспечивающие ток лимфы только в направлении к сердцу и придающие лимфатическим сосудам четкообразный вид. Лимфатические капилляры имеются почти во всех органах, за исключением головного и спинного мозга, хрящей, склеры, хрусталика, паренхимы селезенки и плаценты.

Лимфатические сосуды образуют в органах сплетения с широкими петлями, из которых берут начало лимфатические сосуды, по которым лимфа течет к регионарным лимфатическим узлам.

Лимфатические узлы (*nodi lymphatici*) имеют вид желтовато-розовых тел разной величины (от 1 до 50 мм) и формы (округлой, овальной, бобовидной), покрытые снаружи соединительно-тканной капсулой. С одной стороны

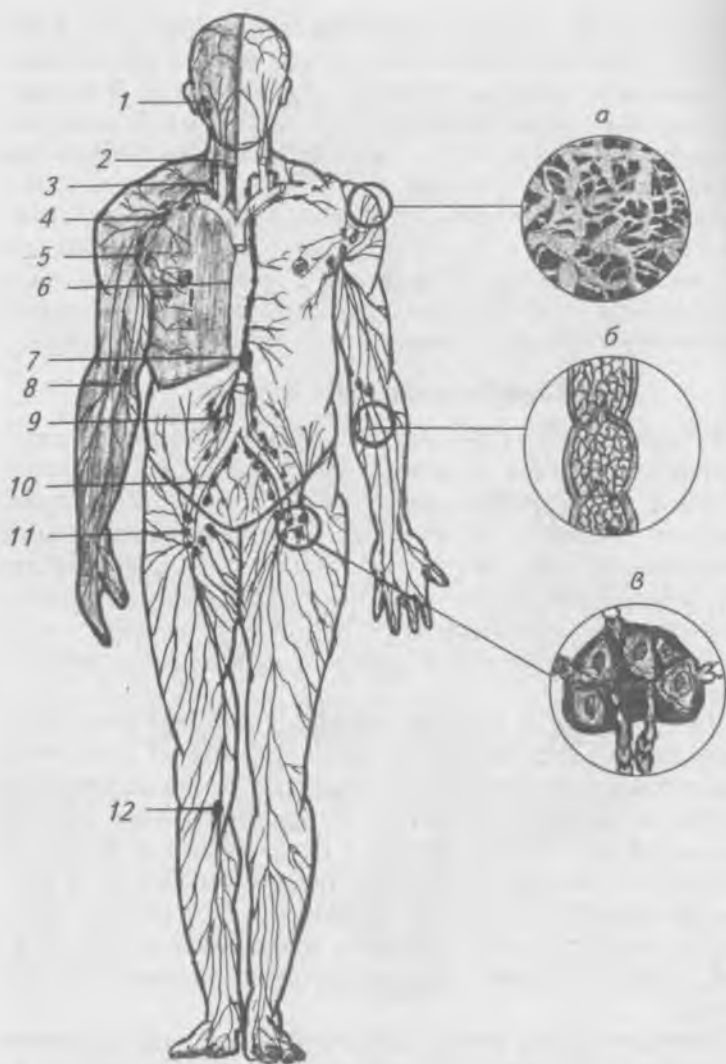


Рис. 148. Лимфатическая система (схема): а — лимфатические капилляры; б — лимфатический сосуд; в — лимфатический узел; 1 — околоушные узлы; 2 — шейные узлы; 3 — правый лимфатический проток; 4 — подключичные узлы; 5 — подмышечные узлы; 6 — грудной лимфатический проток; 7 — цистерна грудного протока; 8 — локтевые узлы; 9 — брыжеечные узлы; 10 — подвздошные узлы; 11 — паховые узлы; 12 — подколенные узлы

лимфатического узла имеется вдавление — ворота, в которые входят артерии и нервы, а выходят вены и выносящие лимфатические сосуды. Приносящие лимфатические сосуды проникают через капсулу узла с его выпуклой стороны. От соединительно-тканной капсулы внутрь узла отходят капсулярные трабекулы (перекладины), между которыми находятся ретикулярные волокна и ретикулярные клетки, образующие строму узла. В петлях стромы расположены клеточные элементы лимфоидной ткани, образующей паренхиму лимфатического узла. Паренхиме узла подразделяют на корковое и мозговое вещество. Между капсулой узла и корковым веществом располагается подкапсулярный (краевой) синус, который сообщается с синусами коркового и мозгового вещества. В области ворот лимфатического узла расположен воротный синус, из которого выходят 1–2 выносящих лимфатических сосуда. В просвете синусов ретикулярные волокна образуют сеть, в петлях которой задерживаются инородные частицы, попадающие в лимфу (бактерии, пылевые частицы, опухолевые клетки). Из паренхимы узла в лимфу поступают лимфоциты. Лимфа из лимфатического узла по выносящим сосудам течет или к следующим лимфатическим узлам, или к лимфатическим стволам и протокам. Имеется два основных лимфатических протока — грудной и правый.

Грудной лимфатический проток образуется в брюшной полости, забрюшинно, в результате слияния правого и левого поясничных лимфатических стволов, имеет длину 30–40 см. В начальной части грудного лимфатического протока образуется расширение — млечная цистерна (пассивное лимфатическое сердце), сращенная с диафрагмой, сокращение которой при дыхании способствует току лимфы. В грудной полости лимфатический проток сначала проходит в заднем средостении между грудной аортой и непарной веной, затем поднимается в верхнее средостение, где лежит между левыми общей сонной, подключичной артериями и блуждающим нервом, огибает купол плевры, образует дугу и впадает в левый венозный угол. В грудной лимфатический проток перед впадением в венозный угол вливаются левые яремный и подключичный



стволы. В грудной лимфатический проток оттекает лимфа от нижних конечностей, стенок и органов таза, брюшной полости, от левой половины грудной полости, левой руки и левой половины головы и шеи.

Правый лимфатический проток длиной 10–15 мм впадает в правый венозный угол. Правый лимфатический проток образуется в результате слияния правых бронхосредостенного, подключичного и яремного стволов. В него оттекает лимфа от правой руки, правой половины головы и шеи, правой половины грудной полости.

### ***Лимфатические сосуды нижней конечности***

Лимфатические сосуды нижней конечности делятся на поверхностные и глубокие, разделенные собственной фасцией конечности.

Поверхностные лимфатические сосуды собирают лимфу от кожи, подкожной клетчатки и фасций стопы, голени и бедра.

Глубокие лимфатические сосуды собирают лимфу от костей, суставов и мышц и фасций нижней конечности, они приходят под собственной фасцией, вдоль сосудисто-нервных пучков нижней конечности.

Регионарные лимфатические узлы нижней конечности образуют две группы: 1) подколенные узлы — поверхностные и глубокие, 2) паховые узлы — поверхностные и глубокие.

Поверхностные подколенные узлы расположены над подколенной фасцией, в них впадают приносящие лимфатические сосуды задне-латеральной поверхности голени и стоп от IV–V пальцев, латерального края стопы и задней поверхности голени.

Глубокие подколенные узлы расположены под фасцией, в них впадают глубокие приносящие сосуды голени. Выносящие лимфатические сосуды подколенных узлов идут к паховым узлам, которые также делятся на поверхностные и глубокие.

Поверхностные паховые лимфатические узлы лежат ниже паховой связки на широкой фасции бедра. В них впадают приносящие лимфатические сосуды от медиаль-

ной поверхности стопы и от I—III пальцев, голени и бедра. При инфекционных поражениях этих пальцев воспаляются паховые узлы. Кроме того, в поверхностные паховые узлы впадают поверхностные приносящие сосуды кожи наружных половых органов, промежности, ягодичной области и стенки живота. Выносящие лимфатические сосуды поверхностных паховых узлов впадают в глубокие паховые узлы.

Глубокие паховые узлы лежат в бедренном треугольнике под широкой фасцией бедра, в них впадают глубокие приносящие лимфатические сосуды нижней конечности, половых органов, ягодичной области и передней брюшной стенки. Выносящие лимфатические сосуды паховых узлов впадают в наружные подвздошные узлы.

### ***Лимфатические сосуды и узлы таза***

Лимфатические узлы таза делятся на париетальные и висцеральные. Париетальные узлы подразделяются на наружные, общие и внутренние. Наружные подвздошные узлы расположены по ходу наружной подвздошной артерии — принимают выносящие лимфатические сосуды от глубоких паховых узлов. Общие подвздошные узлы расположены вдоль общей подвздошной артерии — принимают выносящие лимфатические сосуды от наружных и внутренних подвздошных узлов. Выносящие лимфатические сосуды общих подвздошных узлов впадают в поясничные узлы. Внутренние подвздошные узлы расположены по ходу внутренней подвздошной артерии в малом тазу, принимают выносящие лимфатические сосуды из мочевого пузыря, предстательной железы, прямой кишки. Выносящие лимфатические сосуды внутренних подвздошных узлов впадают в общие подвздошные и поясничные узлы.

Висцеральные лимфатические узлы подразделяются на:

- 1) околопузырные узлы, расположенные вокруг мочевого пузыря;
- 2) околоставлагалищные узлы, расположенные вокруг влагалища;
- 3) околوماتочные узлы, заложенные вокруг матки;
- 4) околопрямокишечные узлы, расположенные вокруг прямой кишки.

Выносящие лимфатические сосуды из этих узлов впадают во внутренние и общие подвздошные лимфатические узлы.

### ***Лимфатические сосуды и узлы забрюшинного пространства***

Поясничные лимфатические узлы, крупные, в количестве 30–40, расположены вокруг брюшной аорты и нижней полой вены. В них впадают выносящие лимфатические сосуды от внутренних и общих подвздошных узлов, а также приносящие лимфатические сосуды непосредственно из яичника, матки, маточной трубы, яичка, почки и надпочечника. Метастазы опухолей этих органов могут распространяться сразу в поясничные лимфатические узлы. Выносящие лимфатические сосуды поясничных узлов формируют правый и левый поясничные лимфатические стволы.

В среднем этаже брюшной полости имеется большое количество висцеральных лимфатических узлов. Брыжеечные лимфатические узлы расположены в брыжейке тонкой и толстой кишки в три ряда в количестве более 200. В них впадают приносящие лимфатические сосуды из стенок тонкой и толстой кишок. Выносящие лимфатические сосуды брыжеечных узлов, расположенных у корня брыжейки, формируют несколько кишечных стволов, впадающих в поясничные стволы или непосредственно в грудной лимфатический проток. Кроме этого имеются лимфатические узлы в области слепой кишки, червеобразного отростка, в брыжейке поперечно-ободочной и сигмовидной кишки, вокруг восходящей и нисходящей кишок. Выносящие лимфатические сосуды из этих узлов впадают в поясничные и брыжеечные узлы.

В верхнем этаже брюшной полости впереди брюшной аорты и вокруг чревного ствола расположены чревные узлы, в которые впадают выносящие лимфатические сосуды из узлов печени, желудка, двенадцатиперстной кишки, селезенки, поджелудочной железы. Выносящие лимфатические сосуды чревных узлов впадают в поясничные узлы, в поясничные стволы и непосредственно в грудной проток. Кроме того, в верхнем этаже брюшной поло-

сти имеются многочисленные узлы в области внутренних органов:

- желудочные расположены по малой кривизне желудка;
- желудочно-сальниковые — по большой кривизне желудка;
- привратниковые — вокруг привратника желудка;
- печеночные — в печеночно-двенадцатиперстной связке;
- селезеночные — в воротах селезенки;
- поджелудочно-двенадцатиперстные расположены вдоль поджелудочной железы и двенадцатиперстной кишки.

Выносящие лимфатические сосуды из этих узлов впадают в чревные, ободочные и поясничные узлы. Лимфатические сосуды органов верхнего этажа брюшной полости широко связаны между собой, поэтому метастазы опухолей могут распространяться с одного органа на другой, например, метастазы опухолей желудка могут распространяться в печень, так как выносящие лимфатические сосуды от малой кривизны желудка впадают в печеночные узлы.

### ***Лимфатические сосуды и узлы грудной полости и ее стенок***

Лимфатические узлы грудной полости подразделяются на пристеночные (париетальные) и внутренностные (висцеральные).

Пристеночные лимфатические узлы:

1) окологрудинные расположены во внутренней поверхности передней стенки грудной клетки по сторонам от грудины, по ходу внутренних грудных артерий и вен. В окологрудинные лимфатические узлы впадают лимфатические сосуды от передней грудной стенки, плевры, перикарда, диафрагмы и молочной железы. Выносящие лимфатические сосуды от правых окологрудинных лимфатических узлов впадают в превертебральные лимфатические узлы верхнего средостения и в правый яремный ствол. От левых окологрудинных узлов выносящие лимфатические сосуды впадают в преаортальные лимфатические узлы или

непосредственно в грудной лимфатический проток и левый яремный ствол;

2) межреберные лимфатические узлы расположены в межреберных промежутках вдоль задних межреберных артерий и вен. В них впадают лимфатические сосуды от задней стенки грудной полости. Выносящие лимфатические сосуды от межреберных узлов впадают в грудной лимфатический проток и в глубокие латеральные шейные лимфатические узлы, расположенные по ходу яремной вены;

3) верхние диафрагмальные лимфатические узлы расположены на диафрагме. Собирают лимфу от диафрагмы, перикарда, плевры и диафрагмальной поверхности печени. Выносящие лимфатические сосуды верхних диафрагмальных лимфатических узлов впадают в окологрудные, средостенные (задние), бронхолегочные и трахеобразные лимфатические узлы.

Внутренностные лимфатические узлы:

1) передние средостенные лимфатические узлы расположены вверх от основания сердца в верхнем средостении. В них впадают лимфатические сосуды сердца, перикарда, вилочковой железы и выносящие лимфатические сосуды от бронхолегочных и трахеобронхиальных лимфатических узлов. Выносящие лимфатические сосуды из этих узлов впадают в грудной проток, в правый яремный ствол, околотрахеальные лимфатические узлы и левые внутренние яремные узлы;

2) задние средостенные лимфатические узлы расположены вокруг нисходящей грудной аорты и пищевода. В них оттекает лимфа от органов заднего средостения. Выносящие лимфатические сосуды от этих узлов впадают в грудной проток и нижние трахеобронхиальные лимфатические узлы;

3) бронхолегочные лимфатические узлы сопровождают бронхи. В эти узлы впадают легочные лимфатические сосуды. Выносящие лимфатические сосуды правых и левых бронхолегочных узлов впадают в верхние и нижние трахеобронхиальные лимфатические узлы, иногда — непосредственно в грудной лимфатический проток;

4) трахеобронхиальные лимфатические узлы расположены под местом бифуркации трахеи на главные бронхи — нижние, или бифуркационные, и на боковой поверхности трахеи — правые и левые верхние трахеобронхиальные узлы. В них оттекает лимфа из бронхолегочных узлов. Выносящие лимфатические сосуды правых трахеобронхиальных узлов участвуют в образовании правого бронхосредостенного ствола, а от левых — впадают в грудной проток.

### **Лимфатические сосуды и узлы верхней конечности**

Лимфатические сосуды верхней конечности делят на поверхностные и глубокие. Поверхностные лимфатические сосуды собирают лимфу из кожи, подкожной клетчатки и фасций. Они расположены поверх собственной фасции. Глубокие лимфатические сосуды собирают лимфу из костей, суставов, мышц, фасций. Они расположены под собственной фасцией.

Регионарные лимфатические узлы верхней конечности образуют локтевые и подмышечные группы.

Локтевые узлы расположены в локтевой ямке, делятся на поверхностные и глубокие. Поверхностные локтевые лимфатические узлы расположены поверх фасции, принимают поверхностные приносящие лимфатические сосуды медиальной поверхности верхней конечности, они идут от III–V пальцев вдоль основной вены.

Глубокие локтевые лимфатические узлы расположены под фасцией, принимают глубокие приносящие сосуды предплечья. Выносящие лимфатические сосуды локтевых узлов впадают в подмышечные лимфатические узлы.

Подмышечные лимфатические узлы расположены в подмышечной полости в виде шести самостоятельных групп, которые по расположению делятся на медиальные, латеральные, задние, нижние, центральные и верхушечные.

От молочной железы лимфа оттекает в медиальные грудные узлы от ее медиальных квадрантов, а в центральные и верхушечные подмышечные лимфатические узлы — от ее латеральных квадрантов. Выносящие лимфатические сосуды формируют подключичный ствол, который

справа впадает в правый лимфатический проток, а слева — в грудной лимфатический проток.

### ***Лимфатические сосуды и узлы шеи***

В области шеи имеются следующие группы лимфатических узлов:

1) подбородочные лимфатические узлы принимают приносящие лимфатические сосуды подбородка, нижней губы и языка;

2) поднижнечелюстные лимфатические узлы принимают приносящие сосуды верхней и нижней губы, носа, щеки, языка, неба, небных миндалин, подъязычной и подчелюстной слюнных желез;

3) передние шейные узлы делятся на поверхностные и глубокие. Поверхностные передние шейные лимфатические узлы расположены по ходу передней яремной вены, а глубокие — включают предгортанные, предтрахеальные, паратрахеальные и щитовидные лимфатические узлы, в которые оттекает лимфа из соответствующих органов;

4) поверхностные латеральные шейные лимфатические узлы расположены вдоль наружной яремной вены, а глубокие лежат вдоль внутренней яремной вены, самый крупный из них, яремно-двубрюшный узел собирает лимфу от языка.

Латерально глубокие шейные лимфатические узлы принимают выносящие лимфатические сосуды из узлов головы, подбородочных и подчелюстных узлов, а также приносящие сосуды от языка, глотки, миндалин, гортани, щитовидной железы и мышц шеи. Из выносящих лимфатических сосудов глубоких узлов формируется яремный ствол.

### ***Лимфатические сосуды и узлы головы***

В области головы выделяют следующие группы лимфатических узлов:

1) затылочные лимфатические узлы принимают приносящие лимфатические сосуды затылочной и височной областей;

2) сосцевидные лимфатические узлы принимают приносящие лимфатические сосуды из затылочной, височной областей и уха;

3) околоушные лимфатические узлы принимают приносящие лимфатические сосуды со лба, век, височной области, околоушной железы, уха;

4) лицевые лимфатические узлы — принимают приносящие лимфатические сосуды от век, носа, щеки и верхней губы.

Выносящие лимфатические сосуды из узлов головы направляются к поднижнечелюстным и латеральным глубоким шейным узлам.

## **ОБЩАЯ ХАРАКТЕРИСТИКА НЕРВНОЙ СИСТЕМЫ**

### **Анатомия и физиология спинного мозга**

Нервная система регулирует и координирует деятельность органов и их систем, обеспечивает единство и целостность организма и осуществляет связь организма с окружающей средой. Нервная система является материальной основой мышления. На основе высоко развитого мозга и общественного развития у человека возникают и развиваются: сознание, абстрактное мышление и речь.

Единая нервная система условно подразделяется для удобства изучения на центральную и периферическую. Центральная нервная система состоит из спинного и головного мозга. К периферической нервной системе относятся: 12 пар черепных и 31 пара спинномозговых нервов, а также нервные узлы и сплетения.

Функционально нервная система делится на соматическую (анимальную) и вегетативную (автономную), так как ее работа практически не зависит от сознания человека.

Соматическая (анимальная) нервная система воспринимает раздражения из внешней среды и регулирует работу поперечно-полосатой скелетной мускулатуры.

Вегетативная (автономная) нервная система регулирует двигательную и секреторную функции всех внутренних органов (пищеварения, дыхания, мочеполовой системы и желез внутренней секреции), кожи и органов кровообращения. Вегетативная нервная система делится на



симпатическую и парасимпатическую. В каждой из этих частей выделяют центральный и периферический отделы.

Структурно-функциональной единицей нервной ткани является нейрон (нервная клетка), состоящий из тела и отростков. Нервные клетки имеют различную форму: круглую, пирамидальную, звездчатую. Из них выходят несколько древовидно ветвящихся отростков (дендритов), по которым нервные импульсы направляются к телу нейрона, и аксон, по которому нервные импульсы проводятся от тела нейрона к другим нейронам или к клеткам тела.

В нервных клетках между наружной и внутренней поверхностями мембраны имеется разность потенциалов, составляющая около 60 мВ, это так называемый потенциал покоя. Он образуется из-за различной проницаемости клеточной мембраны для ионов натрия и калия: ионы калия легко проходят через клеточную мембрану, а для ионов натрия в состоянии покоя стенка мембраны практически непроницаема. В покое ионы калия, концентрация которых в нервной клетке значительно выше их концентрации снаружи, стремятся выйти из клетки, вынося положительный заряд на поверхность мембраны, заряжая внутреннюю поверхность клеточной мембраны отрицательно. При возбуждении нейрона или его волокна происходит повышение проницаемости мембраны для ионов натрия, которые начинают заходить в клетку, что приводит к деполяризации мембраны, в результате знак потенциала меняется на противоположный и по мембране начинает распространяться нервный импульс или потенциал действия. После прохождения нервного импульса проницаемость мембраны для ионов натрия вновь уменьшается и с помощью специального натрий-калиевого насоса из клетки удаляется избыток ионов натрия, что приводит к потенциалу покоя.

Передача нервного импульса от одного нейрона к другому происходит в синапсах (контактах). Синапсы находятся на теле нервной клетки, на дендритах и на периферических окончаниях аксонов. Диаметр синапса не превышает 1 нм. Синапс состоит из синаптической бляшки, содержащей пузырьки медиатора (ацетилхолин, норадре-

налин) и постсинаптической мембраны соседней нервной клетки. Между синаптической бляшкой и постсинаптической мембраной имеется щель, шириной от 100 до 200 Å, которая называется синаптической щелью. Постсинаптическая мембрана малочувствительна к электрическому току, но высокочувствительна к веществу медиатора. Поэтому распространяющийся по нервному волокну электрический импульс не может перейти на следующую клетку, он затухает в синаптической бляшке, вызывая разрыв синаптических пузырьков и выброс медиатора в синаптическую щель, где молекулы медиатора диффундируют к постсинаптической мембране, вызывая ее деполяризацию. В результате знак потенциала меняется на противоположный и по мембране начинает распространяться нервный импульс.

Различным нейронам в нервной цепочке присущи разные функции. В связи с этим выделяют три типа нейронов: чувствительные, или афферентные; вставочные, или ассоциативные, и двигательные, или эфферентные.

**Спинной мозг** (*medulla spinalis*) (рис. 149) расположен в позвоночном канале, начинается на уровне нижнего края большого затылочного отверстия и заканчивается на уровне 1–2 поясничных позвонков мозговым конусом, который продолжается в концевую нить, которая достигает 2-го копчикового позвонка, срастаясь с его надкостницей. Спинной мозг имеет вид цилиндрического тяжа, слегка сплюснутого спереди назад, длиной 41–45 см. Состоит из шейного, грудного, поясничного и крестцово-копчикового отделов. От спинного мозга отходит 31 пара спинномозговых нервов. В области шейных и нижних грудных позвонков спинной мозг образует утолщения, от которых отходят крупные нервы к конечностям.

Спинной мозг окружают три оболочки: твердая, паутинная и мягкая. Под паутинной оболочкой находится подпаутинное пространство, заполненное спинномозговой жидкостью. Эта жидкость выполняет защитную функцию и принимает участие в обмене веществ. Мягкая оболочка содержит большое количество кровеносных сосудов и называется сосудистой оболочкой.

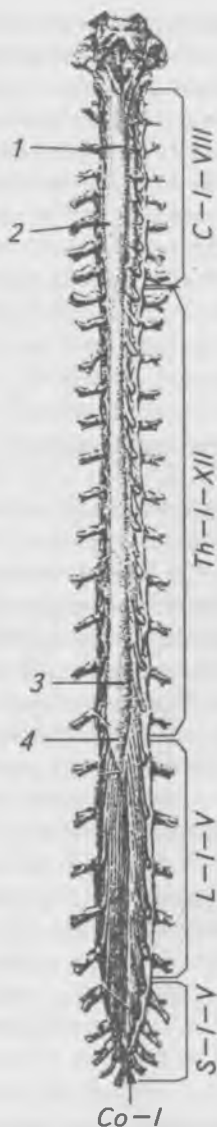

Рис. 149. Спинной мозг (задняя поверхность). С-I-VIII — шейные сегменты; Th-I-XII — грудные сегменты; L-I-V — поясничные сегменты; S-I-V — крестцовые сегменты; Co-I — копчиковый сегмент; 1 — спинной мозг; 2 — шейное утолщение; 3 — поясничное утолщение; 4 — мозговой конус.

На передней и задней поверхностях головного мозга расположены борозды. В центре спинного мозга проходит спинномозговой канал, в котором также находится спинномозговая жидкость.

Спинной мозг (рис. 150) состоит из белого и серого вещества. Серое вещество образовано скоплением нервных клеток — нейронов и расположено центрально. Белое вещество образовано нервными волокнами и расположено периферически. Нервные волокна — это отростки нервных клеток, имеющих миелиновую оболочку (отсюда белый цвет волокон).

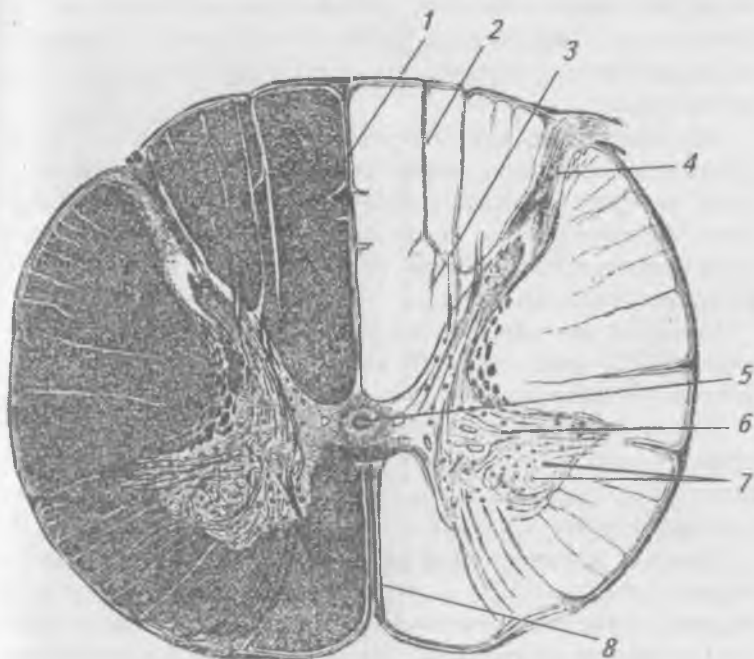


Рис. 150. Поперечный разрез спинного мозга: 1 — задняя срединная борозда; 2 — задняя промежуточная борозда; 3 — серое вещество; 4 — задний рог; 5 — центральный канал; 6 — передний рог; 7 — двигательные ядра; 8 — передняя срединная щель

На поперечном разрезе серое вещество напоминает бабочку или букву «Н». В сером веществе различают короткие и широкие передние рога или столбы, в которых расположены эффекторные (двигательные) нейроны и узкие и длинные задние рога (столбы), в которых заложены промежуточные (вставочные) нейроны. В грудном и поясничном отделах от переднего рога отходит небольшой отросток, называемый боковым рогом или столбом, в которых заложены вегетативные ядра. От передних рогов отходят передние корешки, которые образованы длинными отростками нейронов передних рогов. К задним рогам подходят задние корешки, в состав которых входят спинномозговые узлы. Задние корешки образованы отростками афферентных (чувствительных) нейронов спинномозговых узлов.

Передний и задний корешки соединяются и образуют спинномозговой нерв, который выходит через межпозвоночное отверстие, делится на четыре ветви: переднюю, заднюю, оболочечную и соединительную. Спинномозговой нерв является смешанным, он содержит чувствительные и двигательные волокна.

Спинной мозг является центром бессознательной рефлекторной деятельности. Он выполняет две функции: рефлекторную и проводниковую.

Проводниковая функция обеспечивается проведением афферентных импульсов от рецепторов кожи и органов в спинной и головной мозг и эфферентных импульсов из головного мозга к органам.

Основой рефлекторной деятельности является рефлекторная дуга (рис. 151) — это путь, по которому проходят нервные импульсы от рецептора к исполнительному органу. Она может состоять как из 2-х, так и из 3-х нейронов:

1) чувствительного, или афферентного нейрона, расположенного в спинномозговых узлах;

2) вставочного, или промежуточного нейрона, расположенного в задних рогах, в двухнейронной дуге отсутствует;

3) двигательного, или эфферентного (расположенного в передних рогах).

Нервные волокна, по которым импульсы проводятся в центральную нервную систему, называются афферентными, чувствительными или центростремительными. Нервные волокна, по которым импульсы проводятся к рабочему органу, называются эфферентными, двигательными или центробежными. Примером рефлексорной деятельности является отдергивание руки при уколе.

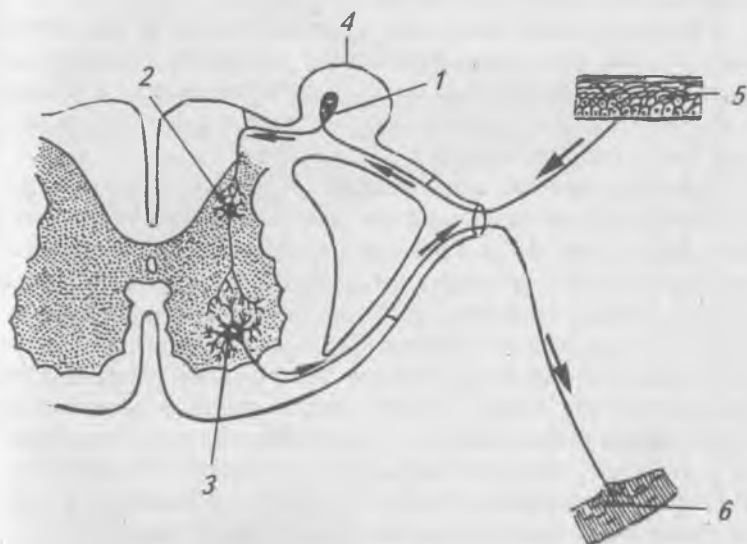


Рис. 151. Простая рефлексорная дуга (схема).

- 1 — чувствительный нейрон; 2 — вставочный нейрон;  
3 — двигательный нейрон; 4 — спинномозговой узел;  
5 — чувствительные нервные окончания; 6 — двигательные  
нервные окончания в мышцах

## Анатомия и физиология головного мозга

Развитие нервной системы начинается появлением на дорсальной стороне зародыша нервной трубки эктодермального происхождения. Головной отдел нервной трубки образуется у 4-недельных эмбрионов сначала тремя мозговыми пузырями — это передний, средний и задний мозговые пузыри. К концу 4-й недели развития формируется

пять мозговых пузырей, из которых развивается пять отделов головного мозга: конечный мозг (telencephalon), промежуточный (diencephalon), средний (mesencephalon), задний (metencephalon) и продолговатый мозг (medulla oblongata, или myelencephalon).

Головной мозг находится в полости черепа. Масса головного мозга у взрослого человека в среднем равна 1245 г у женщин и 1394 г у мужчин.

Продолговатый мозг, мост, средний мозг и промежуточный мозг объединяются в ствол мозга, который филогенетически является более старым образованием. Ствол мозга по строению и функции отличается от более молодой части головного мозга — переднего мозга.

**Продолговатый мозг** (medulla oblongata) развивается из пятого мозгового пузыря, является продолжением спинного мозга (рис. 152). Граница между спинным и продолговатым мозгом проходит по линии, соединяющей места выхода корешков первых шейных спинномозговых нервов. Вверху он подходит к мосту, боковые его отделы переходят в нижние ножки мозжечка. На передней поверхности продолговатого мозга с обеих сторон щели расположены продольные возвышения — пирамиды, которые на уровне I шейного сегмента образуют перекрест. Кнаружи от пирамид расположены оливы. На задней поверхности продолговатого мозга находятся нежный и клиновидный канатики, которые у нижнего угла ромбовидной ямки образуют нежный и клиновидный бугорки. В продолговатом мозге белое вещество расположено снаружи, а серое вещество — внутри, образуя ядра олив и ядра IX–XII пар черепных нервов. Продолговатый мозг выполняет рефлекторную и проводниковую функции. Через белое вещество продолговатого мозга проходят все восходящие (чувствительные) и нисходящие (двигательные) проводящие пути. Рефлекторная деятельность продолговатого мозга разнообразна. В продолговатом мозге заложены жизненно-важные центры: дыхательный, сердечной деятельности, сосудодвигательный, вестибулярный, а также центры пищевых рефлексов: сосания, глотания, сокоотделения пищеварительных желез и центры защитных рефлексов: кашля, чихания, мигания, слезоотделения, рвоты.

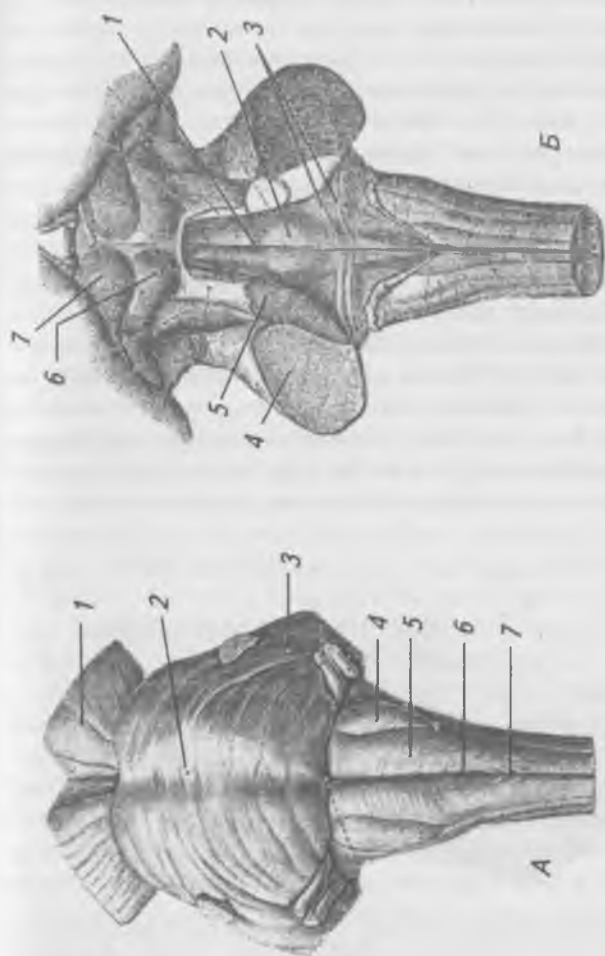


Рис. 152. Стволовой отдел мозга. А — спереди: 1 — ножка мозга; 2 — мост; 3 — средняя ножка мозжечка; 4 — олива; 5 — пирамида; 6 — передняя срединная щель; 7 — перекрест пирамид; Б — сзади: 1 — срединная борозда; 2 — лицевой бугорок; 3 — мозговые бороздки; 4 — средняя ножка мозжечка; 5 — верхняя ножка мозжечка; 6 — нижний холмик; 7 — верхний холмик



**Задний мозг** (metencephalon). К заднему мозгу относятся мост (pons) и мозжечок, которые являются производными четвертого желудочка. Мост расположен на скате черепа, снизу граничит с продолговатым мозгом, сверху переходит в ножки мозга, боковые его отделы образуют средние ножки мозжечка. Серое вещество образует собственные ядра моста и ядра черепных нервов с V по VIII пары черепных нервов. Белое вещество моста в его основании представлено поперечно идущими волокнами, идущими в средние ножки мозжечка. В дорсальной части моста (покрышке) проходят восходящие и нисходящие проводящие пути.

**Мозжечок** (cerebellum) (рис. 153) состоит из двух полушарий и средней части — червя. В мозжечке серое вещество образует кору и собственные ядра мозжечка. Белое вещество расположено внутри мозжечка и образует три пары ножек: верхние соединяют его со средним мозгом, средние — с мостом и нижние — с продолговатым мозгом. Основная функция мозжечка — координация движений и сохранение равновесия тела в пространстве.

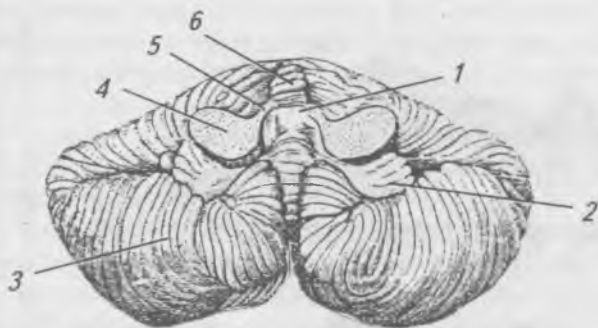


Рис. 153. Мозжечок (вид снизу): 1 — полость IV желудочка; 2 — клочок; 3 — полушарие мозжечка; 4 — средняя ножка мозжечка; 5 — верхняя ножка мозжечка; 6 — червь

Остаток ромбовидного мозгового пузыря образует четвертый желудочек, который является общим для продолговатого и заднего мозга. Дном IV желудочка является

ромбовидная ямка, крыша его образована верхним и нижним мозговыми парусами, боковые стенки образованы средними ножками мозжечка. Полость IV желудочка сообщается вверху посредством водопровода мозга с III желудочком, с боков — с субарахноидальным пространством головного мозга, внизу — с центральным каналом спинного мозга.

**Средний мозг** (mesencéphalon) (рис. 154) — это ножки мозга и пластинка четверохолмия. Ножка мозга черным веществом делится на покрывку и собственно ножку. В покрывке заложены: красное ядро и ядро ретикулярной формации. В белом веществе ножки и покрывки проходят все восходящие и нисходящие проводящие пути. Четверохолмие состоит из верхних и нижних бугорков, в которых заложены ядра серого вещества. В верхних бугорках — подкорковые центры зрения, в нижних — подкорковые центры слуха. Полостью среднего мозга является водопровод мозга, окруженный серым веществом, в котором заложены ядра III и IV пар черепных нервов. Средний мозг участвует в регуляции мышечного тонуса, благодаря которому возможны стояние и ходьба. Подкорковые центры зрения участвуют в ориентировочном рефлексе на свет (поворот головы к свету), изменяют ширину зрачка и кривизну хрусталика (аккомодация). Подкорковые центры слуха участвуют в ориентировочном рефлексе на звук — поворот головы на звук.

**Промежуточный мозг** (diencéphalon) (рис. 154) располагается под мозолистым телом и сводом мозга. К нему относятся зрительные бугры (thalamus) и подбугорье (hipothalamus). Зрительный бугор состоит из серого вещества, образующего передние, медиальные и латеральные ядра. В зрительных буграх различают: надталамическую область (шишковидное тело, поводки и их спайку) и заталамическую область (коленчатые тела, подушка). К зрительному бугру подходят все афферентные пути, исключая обонятельные. Таламус является подкорковым центром общей чувствительности (болевая, температурная, тактильная, мышечно-суставное чувство).

Подбугорье состоит из перекреста зрительных нервов, серого бугра, переходящего в воронку, которая соединяется с гипофизом, и сосцевидных тел. В подбугорной

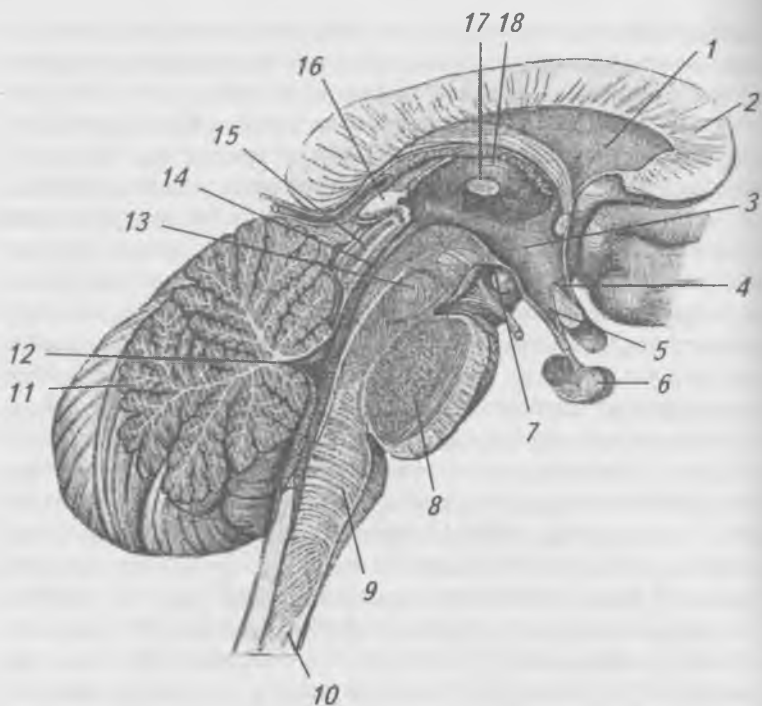


Рис. 154. Ствол головного мозга (сагиттальный разрез).

- 1 — прозрачная перегородка; 2 — колено мозолистого тела;  
 3 — подбугорная область; 4 — зрительное углубление;  
 5 — углубление воронки; 6 — гипофиз; 7 — сосковидное тело; 8 — мост; 9 — продолговатый мозг; 10 — спинной мозг; 11 — червь мозжечка; 12 — полость четвертого желудочка; 13 — перекрест верхних мозжечковых ножек; 14 — водопровод мозга; 15 — пластинка крыши; 16 — шишковидное тело; 17 — зрительный бугор; 18 — свод мозга

области расположены ядра, клетки которых способны выделять нейросекрет, который по отросткам этих клеток поступает в гипофиз. В гипоталамусе расположены центры обоняния. Полостью промежуточного мозга является III желудочек, ограниченный спереди сводом и передней спайкой, с боков — зрительными буграми, сверху — сосу-

дистой оболочкой, снизу — подбугорьем. Спереди III желудочек сообщается с боковыми желудочками конечного мозга, сзади переходит в водопровод мозга.

**Конечный мозг** (telencéphalon) (рис. 155) делится на два полушария — правое и левое, соединенные мозолистым телом. Серое вещество образует кору мозга или плащ и базальные ядра. Белое вещество полушарий представлено: ассоциативными нервными волокнами (располагаются в пределах одного полушария), комиссуральными (соединяют полушария, образуя мозолистое тело и спайки мозга) и проекционными нервными волокнами, соединяющими полушария конечного мозга с нижележащими отделами (восходящие и нисходящие проводящие пути).

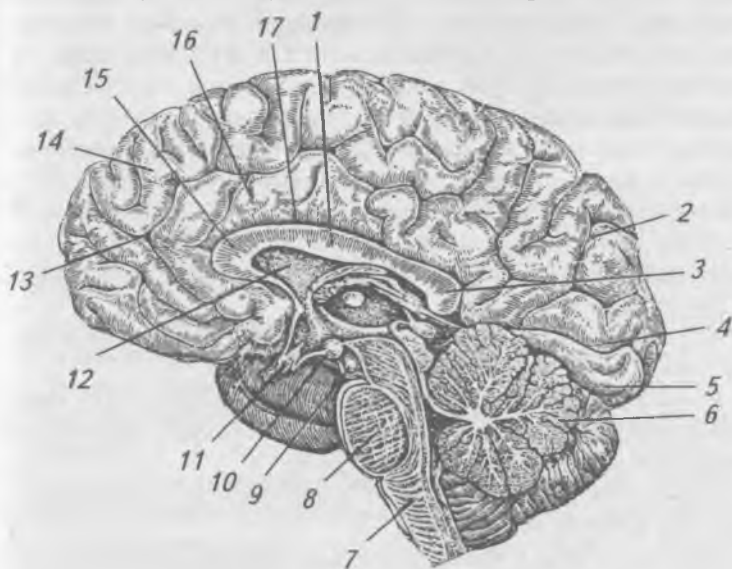


Рис. 155. Головной мозг (сагиттальный разрез): 1 — мозолистое тело; 2 — теменно-затылочная борозда; 3 — валик мозолистого тела; 4 — шпорная борозда; 5 — медиальная затылочно-височная борозда; 6 — мозжечок; 7 — продолговатый мозг; 8 — мост; 9 — глазодвигательный нерв; 10 — сосковидное тело; 11 — зрительный перекрест; 12 — прозрачная перегородка; 13 — бороздка пояса; 14 — верхняя лобная извилина; 15 — колено мозолистого тела; 16 — извилина пояса; 17 — борозда мозолистого тела

В каждом полушарии различают лобную, теменную, височную, островковую и затылочную доли, которые отделяются друг от друга бороздами и расположенными между бороздами извилинами, увеличивающими поверхность полушарий. Площадь поверхности коры одного полушария у человека в среднем равна 220000 мм<sup>2</sup>; 2/3 коры расположено в бороздах и только 1/3 располагается на поверхности и образует извилины.

Лобная доля отделена от теменной центральной бороздой, височная доля от лобной и теменной — латеральной бороздой, в глубине которой заложена островковая доля, теменная доля от затылочной отделяется на медиальной поверхности полушария теменно-затылочной бороздой. Толщина коры в различных участках полушария неодинакова и колеблется от 1,5 до 5 мм. Кора головного мозга является высшим отделом центральной нервной системы. Она контролирует деятельность всех других отделов. И.П. Павлов рассматривал кору головного мозга как сложную систему анализаторов (рис. 156), в которых происходит анализ и синтез всех раздражений.

Корковый отдел двигательного анализатора заложен в передней центральной извилине, расположенной впереди от центральной борозды.

Корковый отдел кожного анализатора находится в задней центральной извилине теменной доли.

Корковые отделы вкусового и обонятельного анализаторов находятся в извилине морского конька и крючке на нижней поверхности височной доли.

Корковый отдел слухового анализатора находится в верхней височной извилине.

Корковый отдел зрительного анализатора находится по берегам шпорной борозды, расположенной на медиальной поверхности затылочной доли.

Центры речи расположены у правшей в левом полушарии, а у левшей — в правом. Подкорковые ядра обеспечивают автоматизм движений — сокращение мышц в определенном сочетании, например, при ходьбе, беге, танцах.

Внутри полушарий головного мозга, ниже уровня мозолистого тела находятся боковые желудочки (остатки переднего мозгового пузыря), имеющие неправильную

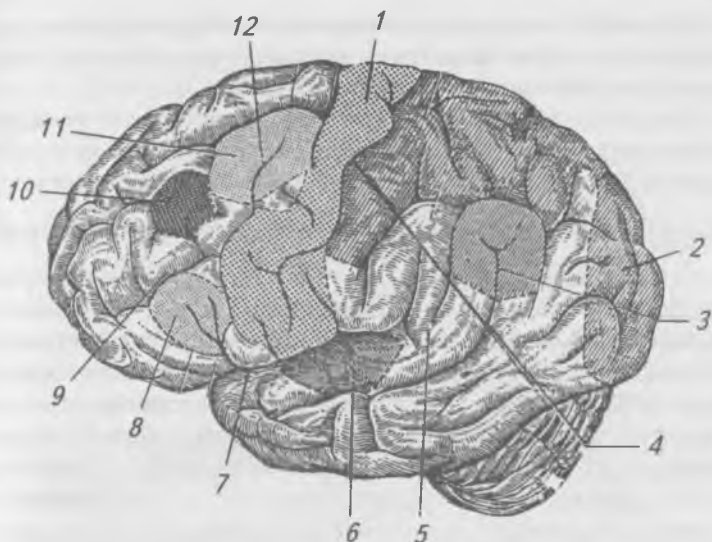


Рис. 156. Борозды и извилины верхне-боковой поверхности левого полушария. Локализация некоторых функций в коре полушария мозга: 1 — предцентральная извилина (ядро двигательного анализатора); 2 — затылочная доля (ядро зрительного анализатора); 3 — верхняя височная борозда (ядро зрительного анализатора письменной речи); 4 — зацентральный извилина (ядро кожного анализатора); 5 — верхняя височная извилина (ядро слухового анализатора речи); 6 — ядро слухового анализатора; 7 — боковая борозда; 8 — ядро двигательного анализатора артикуляции речи; 9 — нижняя лобная борозда; 10 — ядро двигательного анализатора сочетанного поворота головы и глаз; 11 — ядро двигательного анализатора письменной речи; 12 — нижняя лобная борозда

форму. Они состоят из передних рогов (лежат в лобной доле), задних рогов, расположенных в затылочной доле, нижних рогов, опускающихся в височную долю, и центральной части, расположенной в теменной доле, соединяющей рога между собой. Боковые желудочки посредством межжелудочкового отверстия сообщаются с третьим

желудочком. Они содержат спинномозговую жидкость, которая выполняет защитную функцию и принимает участие в обмене веществ головного мозга.

Головной мозг окружен тремя оболочками: твердой, паутинной и мягкой, или сосудистой. В подпаутинном пространстве находится цереброспинальная жидкость.

## **Анатомия и физиология спинномозговых нервов**

Спинномозговые нервы выходят из передних и задних латеральных борозд спинного мозга двумя корешками: передним — двигательным и задним — чувствительным. Корешки, соединяясь, образуют спинномозговые нервы (рис. 157), которые проходят через межпозвоночные отверстия. Соответственно 31 сегменту из спинного мозга выходят 31 пара спинномозговых нервов: 8 — шейных, 12 — грудных, 5 — поясничных, 5 — крестцовых и 1 пара копчиковых. В состав 8-го шейного, всех грудных и 2-х верхних поясничных нервов входят симпатические ветви, идущие от клеток боковых рогов спинного мозга. Выйдя из позвоночного канала, спинномозговые нервы делятся на четыре ветви: переднюю, заднюю, оболочечную и белую соединительную. Белая соединительная ветвь входит в состав передних корешков, образующих 8-й шейный, все грудные и два верхних поясничных нерва.

Задние ветви спинномозговых нервов смешанные, за исключением задней ветви 1-го шейного нерва, содержащей только двигательные волокна. Задние ветви иннервируют собственные мышцы спины, затылка и кожу задней поверхности туловища и головы. Задняя ветвь 1-го шейного нерва — подзатылочный нерв — иннервирует мышцы затылочной области. Задняя ветвь 2-го шейного нерва называется большим затылочным нервом, его двигательные ветви иннервируют мышцы затылка, чувствительные ветви иннервируют кожу затылочной области.

Оболочечные ветви возвращаются через межпозвоночные отверстия в позвоночный канал и иннервируют оболочку мозга.

Белые соединительные ветви состоят из преганглионарных симпатических волокон, идущих к узлам симпатического ствола. От всех узлов симпатического ствола ко

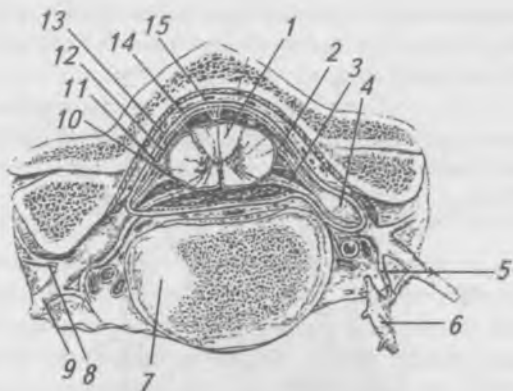


Рис. 157. Образование спинномозговых нервов и их ветви.

1 — спинной мозг; 2 — задний корешок; 3 — передний корешок; 4 — спинномозговой узел; 5 — белая соединительная ветвь; 6 — узел симпатического ствола; 7 — тело позвонка; 8 — задняя ветвь спинномозгового нерва; 9 — передняя ветвь спинномозгового нерва; 10 — мягкая оболочка; 11 — паутинная оболочка; 12 — подпаутинное пространство; 13 — субдуральное пространство; 14 — твердая оболочка; 15 — эпидуральное пространство

всем спинномозговым нервам подходят постганглионарные серые соединительные ветви, которые в составе спинномозговых нервов достигают сосудов, желез, мышц, поднимающих волосы, и других тканей для обеспечения их функций и обмена веществ.

Передние ветви спинномозговых нервов имеют одну общую особенность: за исключением грудных нервов они образуют сплетения (шейное, плечевое, поясничное, крестцовое и копчиковое).

Шейное сплетение (*plexus cervicalis*) (рис. 158) образуется передними ветвями четырех верхних шейных нервов ( $C_1$ – $C_{IV}$ ). Расположено на шее впереди поперечных отростков шейных позвонков под грудино-ключично-сосцевидной мышцей. Из сплетения выходят следующие ветви:

а) кожные:



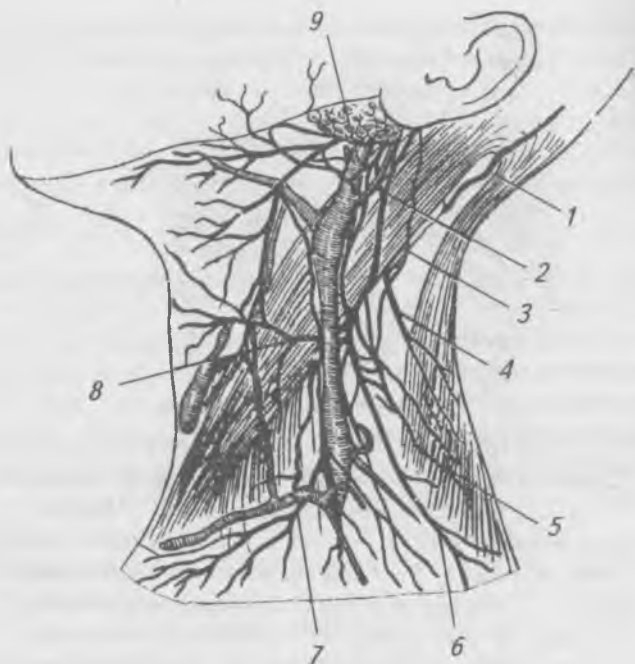


Рис. 158. Ветви шейного сплетения.

- 1 — большой затылочный нерв; 2 — большой ушной нерв;  
 3 — малый затылочный нерв; 4, 6, 7 — надключичные нервы;  
 5 — добавочный нерв; 8 — поперечный нерв шеи;  
 9 — наружная яремная вена

1) малый затылочный нерв иннервирует кожу затылочной области;

2) поперечный нерв шеи иннервирует кожу шеи;

3) большой ушной нерв иннервирует кожу ушной раковины;

4) надключичные нервы иннервируют кожу груди и плеча;

б) мышечные:

1) шейная петля имеет нижний корешок, отходящий от шейного сплетения, и верхний корешок, отходящий от подъязычного нерва. Оба корешка, соединяясь, образуют петлю, расположенную снаружи внутренней яремной вены.

От петли отходят ветви, иннервирующие мышцы, расположенные ниже подъязычной кости (грудино-подъязычную, грудино-щитовидную, щитоподъязычную, лопаточно-подъязычную мышцы);

2) мышечные ветви иннервируют глубокие мышцы шеи (длинные мышцы головы и шеи, лестничные мышцы), а также частично грудино-ключично-сосцевидную и трапециевидную мышцы;

в) смешанные ветви:

1) диафрагмальный нерв наиболее крупный, идет вниз в грудную полость, где лежит в переднем средостении, отдает чувствительные нервы к плевре, перикарду, капсуле печени и брюшине. Оба нерва достигают диафрагмы, снабжая ее двигательными ветвями.

### **Плечевое сплетение (*pléxus brachiális*)**

Образуется передними ветвями четырех нижних шейных нервов ( $C_v - C_{VIII}$ ) и частью передней ветви первого грудного нерва ( $Th-I$ ). Сплетение разделяется на надключичную и подключичную части (рис. 159):

1) надключичная часть расположена на шее между передней и средней лестничными мышцами в виде трех крупных стволов (верхнего, среднего и нижнего);

2) подключичная часть спускается в подмышечную полость, где стволы переплетаются и формируют три пучка, окружающие подмышечную артерию: медиальный, латеральный и задний пучки.

Из надключичной части плечевого сплетения выходят следующие нервы:

1) дорсальный нерв лопатки иннервирует мышцу, поднимающую лопатку и ромбовидные мышцы;

2) длинный грудной нерв идет вниз к передней зубчатой мышце;

3) надлопаточный нерв проходит через вырезку лопатки в надостную и подостную ямки, иннервируя надостную и подостную мышцы;

4) подключичный нерв идет к одноименной мышце.

Из подключичной части плечевого сплетения выходят короткие и длинные нервы:

а) короткие нервы:

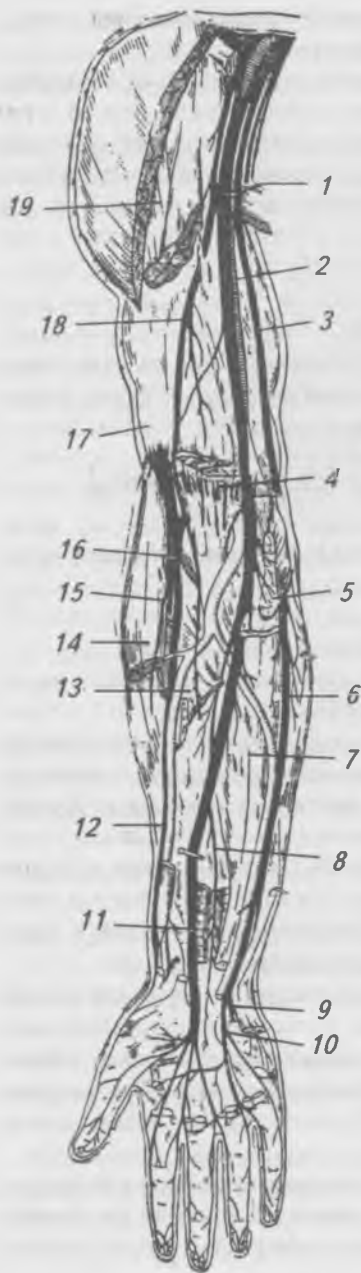


Рис. 159. Ветви плечевого сплетения: 1 — срединный нерв; 2 — плечевая артерия; 3, 6 — локтевой нерв; 4 — двуглавая мышцы плеча; 5 — круглый пронатор (удален); 7 — глубокий сгибатель пальцев; 8 — передний межкостный нерв; 9 — глубокая ветвь локтевого нерва; 10 — поверхностная ветвь локтевого нерва; 11 — квадрантный пронатор; 12 — поверхностная ветвь лучевого нерва; 13 — латеральный кожный нерв предплечья; 14 — плечелучевая мышца (удалена); 15 — лучевая артерия; 16 — лучевой нерв; 17 — плечевая мышцы; 18 — мышечно-кожный нерв; 19 — проксимальный конец двуглавой мышцы плеча

1) медиальный и латеральный грудные нервы иннервируют большую и малую грудные мышцы;

2) подлопаточный нерв идет к подлопаточной мышце;

3) грудоспинной нерв идет вдоль медиального края лопатки к широчайшей мышце, которую и иннервирует;

4) подмышечный нерв — крупный, выходит из заднего пучка, проникает на заднюю поверхность плеча, где иннервирует дельтовидную и малую круглую мышцы, а также кожу в области дельтовидной мышцы и заднелатеральной области плеча;

б) длинные ветви:

1) мышечно-кожный нерв выходит из латерального пучка, прободает клювоплечевую мышцу. Отдает двигательные ветви ко всем мышцам передней группы плеча; его кожная ветвь под названием латерального кожного нерва предплечья иннервирует кожу переднелатеральной области предплечья;

2) медиальный кожный нерв плеча иннервирует кожу медиальной поверхности плеча;

3) медиальный кожный нерв предплечья иннервирует кожу переднемедиальной стороны предплечья;

4) срединный нерв берет начало двумя корешками от медиального и латерального пучков плечевого сплетения. На плече ветвей не дает, на предплечье иннервирует почти все мышцы передней поверхности (кроме локтевого сгибателя кисти). На кисти срединный нерв дает: 1) двигательные ветви к мышцам возвышения большого пальца, кроме приводящей мышцы большого пальца и глубокой головки сгибателя большого пальца, а также к двум червеобразным мышцам; 2) чувствительные ветви к коже ладонной поверхности  $3\frac{1}{2}$  латеральных пальцев;

5) локтевой нерв (*n. ulnaris*) выходит из медиального пучка, ветвей на плече не дает, на предплечье иннервирует локтевой сгибатель кисти, медиальную часть глубокого сгибателя пальцев и кожу возвышения малого пальца. Тыльная ветвь нерва иннервирует кожу  $2\frac{1}{2}$  медиальных пальцев;

6) лучевой нерв (*n. radialis*) выходит из заднего пучка, проходит в канале лучевого нерва. На плече он иннервирует трехглавую и локтевую мышцы и кожу задней

поверхности плеча, делится на поверхностную и глубокую ветви, которые иннервируют мышцы задней поверхности предплечья и кожу тыла  $2^{1/2}$  латеральных пальцев.

### **Передние нервы грудных нервов**

Сплетений не образуют, кроме I и XII нервов, входящих в состав плечевого и поясничного сплетений. Межреберные нервы проходят в межреберных промежутках, дают ветви ко всем мышцам грудной клетки и живота, а также к коже боковой и передней поверхности груди и живота.

### **Поясничное сплетение (pléxus lumbális)**

Образовано XII грудным и I–IV поясничными нервами, расположено в толще большой поясничной мышцы и отдает следующие ветви (рис. 160):

1) мышечные ветви к квадрантной, большой и малой поясничным мышцам;

2) подвздошно-подчревный нерв, смешанный, иннервирует мышцы брюшной стенки и кожу нижней части живота и ягодичной области;

3) подвздошно-паховый нерв, смешанный, иннервирует мышцы живота и кожу паховой области;

4) половобедренный нерв, смешанный, иннервирует кожу передне-верхней поверхности бедра, мышцу семенного канатика и кожу мошонки;

5) наружный кожный нерв бедра, иннервирует кожу наружной поверхности бедра до колена;

6) бедренный нерв выходит под пупартовой связкой на переднюю поверхность бедра и иннервирует кожу и мышцы передней поверхности бедра и коленный сустав, кожу медиальной поверхности голени и стопы;

7) запираательный нерв проходит через запираательный канал, иннервирует мышцы и кожу медиальной поверхности бедра.

### **Крестцово-копчиковое сплетение (pléxus sacrococcígeus)**

Образовано частью IV, всем V поясничным, всеми крестцовыми и копчиковым нервами (рис. 161), отдает следующие ветви:

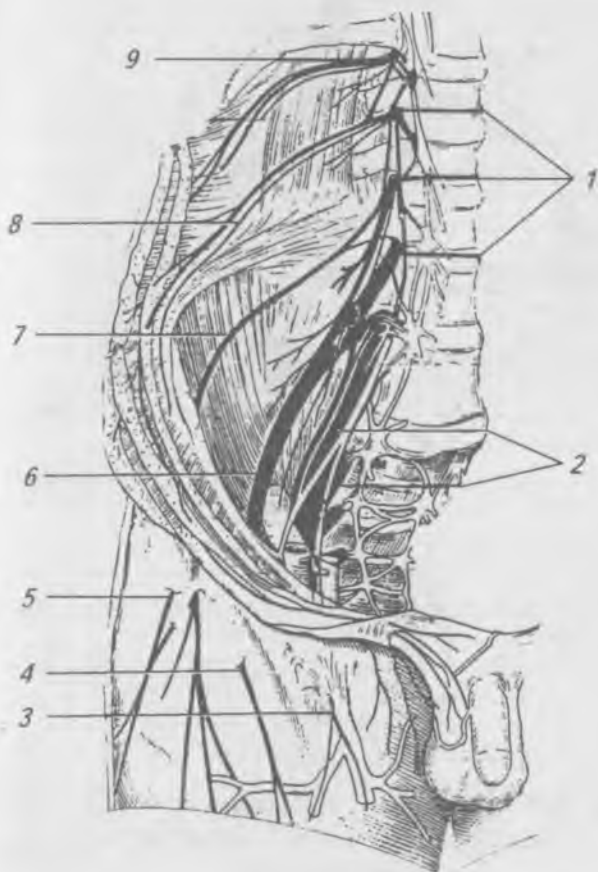


Рис. 160. Поясничное сплетение.

- 1 — передние ветви I—III поясничных нервов; 2 — крестцовое сплетение; 3 — бедренная ветвь полово-бедренного нерва;  
 4 — передняя кожная ветвь бедренного нерва;  
 5, 7 — латеральный кожный нерв бедра; 6 — бедренный нерв; 8 — подвздошно-подчревный и подвздошно-паховый нервы; 9 — подреберный нерв

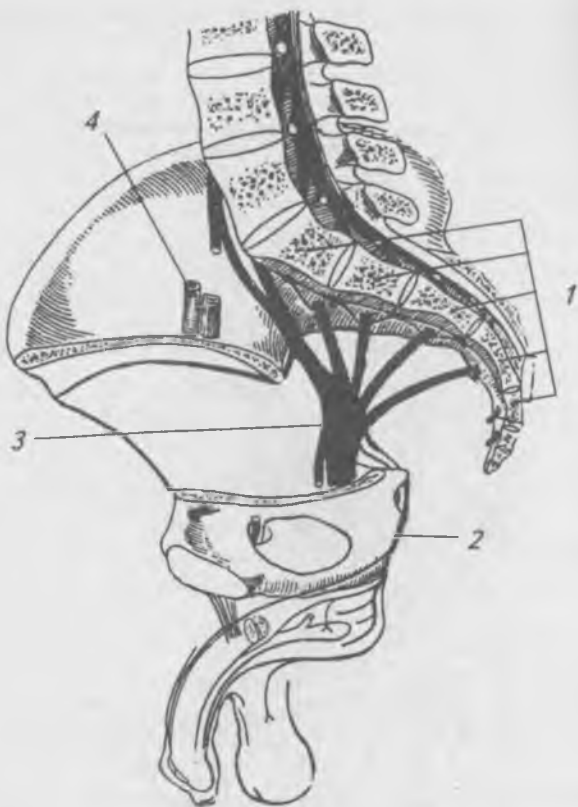


Рис. 161. Крестцовое и копчиковое сплетения.

1 — крестцовые позвонки; 2 — срамной нерв;

3 — седалищный нерв;

4 — наружные подвздошные артерия и вена

1) верхний и нижний ягодичные нервы к мышцам ягодичной области;

2) задний кожный нерв бедра иннервирует кожу задней поверхности бедра, седалищной области, промежности, мошонки или больших половых губ;

3) седалищный нерв (рис. 162) — самый толстый в человеческом теле, на бедре отдает мышечные ветви к зад-

ней группе мышц бедра. В подколенной ямке делится на большой и малый большеберцовые нервы (рис. 163, 164), которые иннервируют мышцы и кожу голени и стопы;

4) заднепроходно-копчиковые нервы иннервируют кожу в области копчика и анального отверстия.

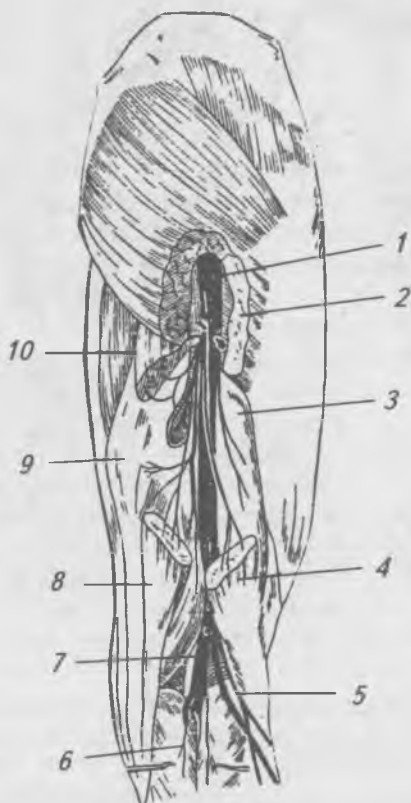

Рис. 162. Нервы бедра (задняя поверхность).

- 1 — седалищный нерв; 2 — большая ягодичная мышца (разрезана); 3 — двуглавая мышца бедра (короткая головка); 4 — двуглавая мышца бедра (длинная головка — отрезана); 5 — малоберцовый нерв; 6 — кожные ветви; 7 — большеберцовый нерв; 8 — полусухожильная мышца (отрезана); 9 — полуперепончатая мышца; 10 — верхний конец отрезанной полусухожильной мышцы



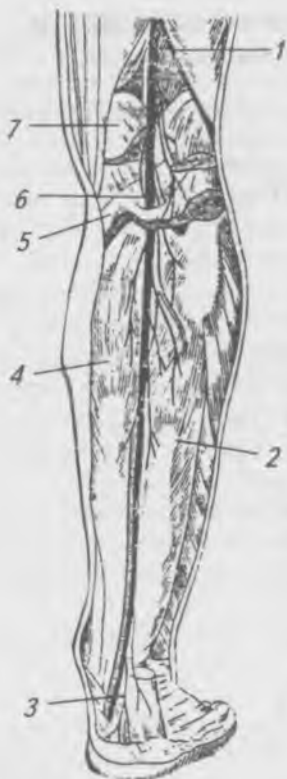

Рис. 163. Нервы голени (задняя поверхность).

1 — общий малоберцовый нерв; 2 — сгибатель большого пальца; 3 — ветвь большеберцового нерва к пятке; 4 — длинный сгибатель пальцев; 5 — подколенная мышца; 6 — большеберцовый нерв; 7 — медиальная головка икроножной мышцы

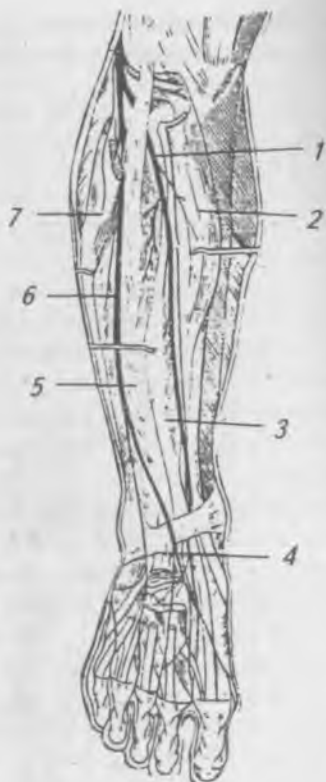


Рис. 164. Нервы голени (передняя поверхность).

1, 4 — глубокая ветвь малоберцового нерва; 2 — передняя большеберцовая мышца; 3 — длинный разгибатель большого пальца; 5 — длинный разгибатель пальцев; 6 — поверхностная ветвь малоберцового нерва; 7 — длинная малоберцовая мышца

## Анатомия и физиология периферической нервной системы. Черепные нервы

От головного мозга отходит 12 пар черепных нервов (рис. 165), которые выходят из полости черепа через определенные отверстия и направляются или к органам чувств, или к другим органам, или к коже и мышцам головы и шеи. Все нервы по функции делят на: чувствительные — I, II, VIII пары, двигательные — III, IV, VI, XI, XII пары, смешанные — V, VII, IX, X пары. В составе III, VII, IX, X нервов имеются вегетативные (парасимпатические) волокна. Черепные нервы имеют сходное строение со спинномозговыми нервами. Двигательные ядра соответствуют ядрам переднего рога; чувствительные — ядрам заднего рога; вегетативные — ядрам бокового рога спинного мозга.

Обонятельные и зрительные нервы отличаются по своему строению от всех чувствительных нервов тем, что не имеют узлов, так как являются выростами из конечного и промежуточного мозга.

I-я пара — **обонятельный нерв** (n. olfactorius) (рис. 166) образован отростками обонятельных клеток, расположенных в слизистой оболочке носовой полости (верхняя носовая раковина и верхняя часть перегородки носа). Центральные отростки клеток образуют 15–20 обонятельных нитей, которые проходят в полость черепа через отверстия продырявленной пластинки решетчатой кости и заканчиваются в обонятельной луковице. Затем обонятельный импульс проходит различные структуры обонятельного мозга и заканчивается в крючке — корковом центре обоняния.

II-я пара — **зрительный нерв** (n. opticus) (рис. 167) образован центральными отростками ганглиозных клеток сетчатки. Выйдя из глазного яблока, зрительный нерв проходит через зрительный канал в полость черепа и на sulcus chiasmatis клиновидной кости оба нерва перекрещиваются (перекрест неполный, перекрещиваются только медиальные волокна нерва). Перекрест продолжается в зрительный тракт, который заканчивается в подкорковых центрах зрения: подушке зрительного бугра, латеральном коленчатом теле и верхних бугорках четверохолмия.

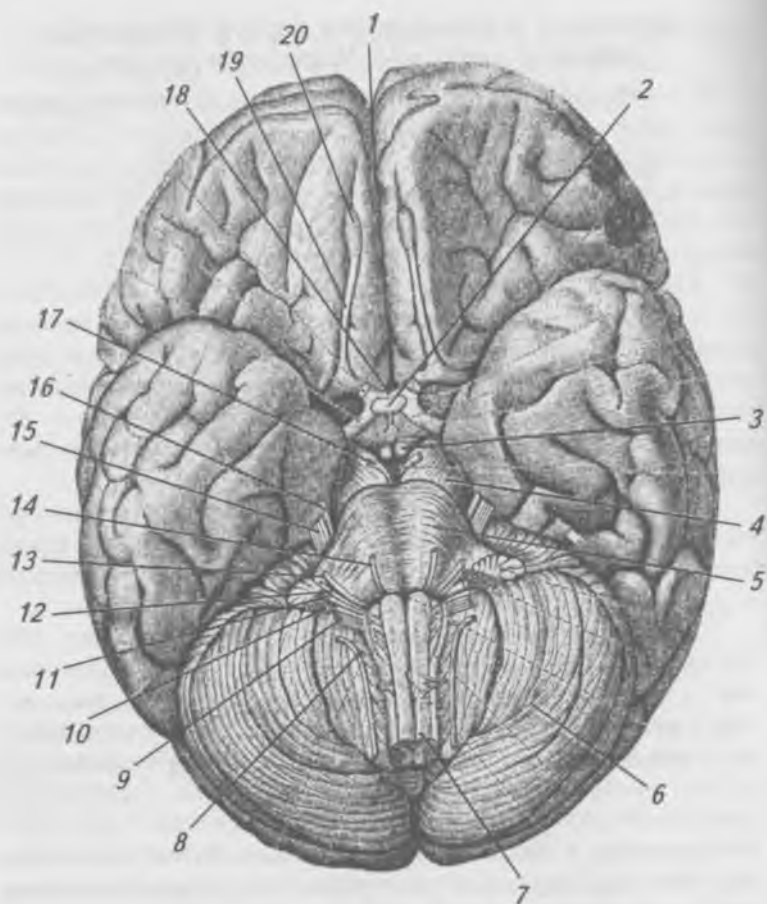


Рис. 165. Основание головного мозга.

- 1 — продольная щель большого мозга; 2 — гипофиз;  
 3 — сосковидное тело; 4 — ножка мозга; 5 — мост;  
 6 — мозжечек; 7 — спинной мозг; 8 — добавочный нерв;  
 9 — подъязычный нерв; 10 — блуждающий нерв;  
 11 — языкоглоточный нерв; 12 — преддверно-улитковый  
 нерв; 13 — лицевой нерв; 14 — отводящий нерв;  
 15 — тройничный нерв; 16 — блоковый нерв;  
 17 — глазодвигательный нерв; 18 — перекрест зрительных  
 нервов; 19 — обонятельный тракт;  
 20 — обонятельная луковица

Отростки клеток подкорковых центров в составе зрительной лучистости достигают коркового центра, расположенного по обе стороны шпорной борозды в затылочной доле.

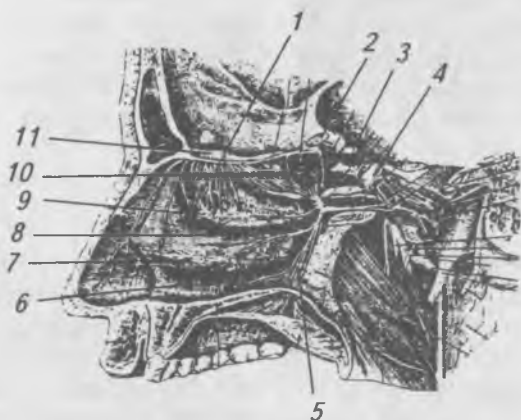


Рис. 166. Обонятельный нерв, крыло-небный узел.

- 1 — обонятельные нервы; 2 — зрительный нерв;  
3 — глазодвигательный нерв; 4 — тройничный узел;  
5 — небные нервы; 6 — нижний носовой ход; 7 — нижняя  
носовая раковина; 8 — средний носовой ход; 9 — средняя  
носовая раковина; 10 — верхняя носовая раковина;  
11 — обонятельная луковица

III-я пара — **глазодвигательный нерв** (*n. oculomotorius*) (рис. 167) начинается от двух ядер, расположенных в среднем мозге: а) соматического, волокна которого иннервируют поперечно-полосатые глазодвигательные мышцы глазного яблока; б) добавочного, парасимпатического, волокна которого иннервируют мышцу, суживающую зрачок, и ресничную мышцу. Глазодвигательный нерв проходит через верхнюю глазничную щель в глазницу, где делится на свои конечные ветви.

IV-я пара — **блоковый нерв** (*n. trochlearis*) (рис. 167) начинается от соматического двигательного ядра, которое лежит в среднем мозге на уровне нижних бугорков четверохолмия, проходит через верхнюю глазничную щель в глазницу, иннервирует верхнюю косую мышцу глаза.

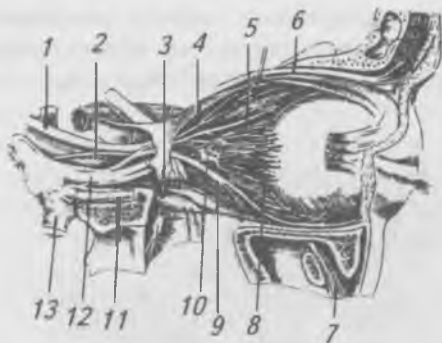

Рис. 167. Нервы глазницы: 1 — глазодвигательный нерв; 2 — отводящий нерв; 3, 11 — верхнечелюстной нерв; 4 — верхняя ветвь глазодвигательного нерва; 5 — носоресничный нерв; 6 — лобный нерв; 7 — нижнеглазничный нерв; 8 — короткие ресничные нервы; 9 — нижняя ветвь глазодвигательного нерва; 10 — ресничный узел; 12 — глазничный нерв; 13 — нижнечелюстной нерв.

V-я пара — *тройничный нерв* (n. trigeminus) (рис. 168), смешанный, в состав нерва входят: а) ядра, б) стволовая часть, в) тройничный узел, г) три ветви. К ядрам тройничного нерва относятся три чувствительных и одно двигательное. Проприоцептивное чувствительное ядро располагается в ножках мозга, все остальные — в покрышке моста. Ствол нерва состоит из двух корешков: двигательного и чувствительного. Двигательный корешок образован отростками клеток тройничного узла. Тройничный узел лежит на вершине пирамиды височной кости в расщеплении твердой мозговой оболочки. Он состоит (как и все чувствительные узлы) из ложноодноотростчатых клеток, периферические отростки которых образуют три ветви нерва: а) глазничную, б) верхнечелюстную, в) нижнечелюстную. Двигательный корешок вступает только в третью ветвь, поэтому первые две — чувствительные, а третья — смешанная.

1-я ветвь — *глазничный нерв* (n. ophthalmicus) проходит вместе с III, IV и VI парами через верхнюю глазничную цель в глазницу и делится на три нерва: слезный,

лобный, носоресничный. Слезный нерв (*n. lacrimalis*) иннервирует слезную железу, кожу и конъюнктиву латерального угла глаза. Лобный нерв (*n. frontalis*), самый толстый, выходит из глазницы как надглазничный нерв через одноименное отверстие; иннервирует верхнее веко и кожу лба до венечного шва. Носоресничный нерв (*n. nasociliaris*) отдает ветви к ресничному узлу, к оболочкам глазного яблока, к слизистой ячеек решетчатой кости, клиновидной пазухи, слизистой оболочки носа и лобной пазухи, слезным канальцам и слезному мешку.

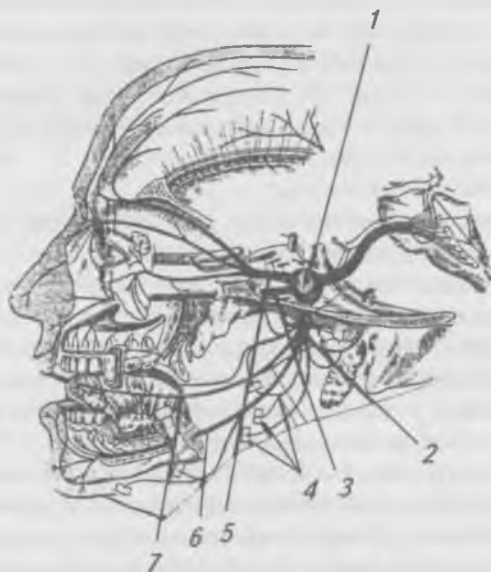

Рис. 168. Тройничный нерв (схема).

1 — тройничный узел; 2 — нижнечелюстной нерв;  
3 — верхнечелюстной нерв; 4 — нервы к жевательным  
мышцам; 5 — глазничный нерв; 6 — нижний альвеолярный  
нерв; 7 — язычный нерв

2-я ветвь — верхнечелюстной нерв (*n. maxillaris*) отходит от средней части тройничного узла, проходит через круглое отверстие в крыло-небную ямку и делится на ветви: а) узловые ветви — к крыло-небному узлу; б) скуловой

нерв иннервирует кожу скуловой области лица; в) подглазничный нерв имеет обширную область иннервации.

Подглазничный нерв (*n. infraorbitalis*) является продолжением верхнечелюстного нерва, входит в глазницу через нижнюю глазничную щель, ложится в подглазничную борозду и выходит на лицо в области клыковой ямки, где разветвляется на ветви к нижнему веку, верхней губе, слизистой и коже носа. По ходу подглазничного нерва отходят верхние альвеолярные ветви: передние, средние и задние (*rr. alveolares anteriores, medii et posteriores*), которые образуют верхнее зубное сплетение (*plexus dentalis superior*) и иннервируют зубы верхней челюсти.

3-я ветвь — нижнечелюстной нерв (*n. mandibularis*), смешанный, отходит от задней части тройничного узла, выходит из черепа через овальное отверстие и делится на: чувствительные и двигательные ветви.

Чувствительные ветви:

а) менингеальная ветвь (*r. meningeus*) отходит в полость черепа к твердой мозговой оболочке;

б) ушно-височный нерв (*n. auriculotemporalis*) иннервирует височно-нижнечелюстной сустав, кожу вогнутой части ушной раковины, наружного слухового прохода, височной области и околоушную слюнную железу;

в) щечный нерв (*n. buccalis*) иннервирует слизистую оболочку щеки и кожу угла рта;

г) язычный нерв (*n. lingualis*) входит в язык и иннервирует слизистую оболочку передних 2/3 языка и нитевидные сосочки. В язычный нерв входят вкусовые и парасимпатические волокна от барабанной струны лицевого нерва. За счет их иннервируются вкусовые сосочки (грибовидные и листовидные), поднижнечелюстная и подъязычная слюнные железы;

д) нижний альвеолярный нерв (*n. alveolaris inferior*) в канале нижней челюсти образует нижнее зубное сплетение (*plexus dentalis inferior*), иннервирует зубы нижней челюсти, а его конечная ветвь, подбородочный нерв (*n. mentalis*) — кожу и слизистую нижней губы, кожу подбородка.

Двигательные ветви тройничного нерва: а) жевательный нерв (*n. massetericus*); б) глубокие височные нервы (*nn. temporales profundi*); в) латеральный крыловидный нерв

(n. pterygoideus lateralis); г) медиальный крыловидный нерв (n. pterygoideus medialis). Все эти нервы иннервируют одноименные жевательные мышцы; д) нерв мышцы, напрягающей небную занавеску (n. musculus tensoris veli palatini) к одноименной мышце; е) нерв мышцы, напрягающей барабанную перепонку (n. musculus tensoris tympani), иннервирует одноименную мышцу; ж) челюстно-подъязычный нерв (n. mylohyoideus), иннервирует челюстно-подъязычную мышцу и переднее брюшко двубрюшной мышцы.

VI-я пара — *отводящий нерв* (n. abducens), двигательный, проходит через верхнюю глазничную щель и иннервирует латеральную прямую мышцу глаза.

VII-я пара — *лицевой нерв* (n. facialis) (рис. 169), смешанный, имеет двигательное, парасимпатическое и чувствительное ядра, последнее общее с IX и X парами черепных нервов. Входит во внутренний слуховой проход, идет через лицевой канал, выходит через шилососцевидное отверстие. Выйдя на наружное основание черепа, лицевой нерв прободает толщу околоушной слюнной железы и делится на ряд ветвей, которые, соединяясь, образуют околоушное сплетение, из которого выходят следующие ветви: а) височные (rr. temporales); б) скуловые (rr. zygomatici); в) щечные (rr. buccales); г) краевая ветвь нижней челюсти (r. marginalis mandibulae); д) шейная ветвь (r. colli). Все эти ветви иннервируют мимические мышцы. По выходе из шилососцевидного отверстия лицевой нерв отдает задний ушной нерв (n. auricularis posterior), ветви которого иннервируют затылочную мышцу, мышцы ушной раковины, заднее брюшко двубрюшной мышцы и шилоподъязычную мышцу.

Внутри височной кости лицевой нерв отдает следующие ветви: а) стременистый нерв (n. stapédus) иннервирует одноименную мышцу в барабанной полости; б) большой каменистый нерв (n. petrosus major) идет к крылонебному узлу, а оттуда к железам слизистой оболочки полости носа, неба и к слезной железе; в) барабанная струна (chorda tympani) состоит из секреторных и чувствительных волокон. Секреторные волокна отходят от клеток верхнего слюноотделительного ядра и иннервируют поднижнечелюстную и подъязычную слюнные железы. Чувствительные



волокна образуются за счет отростков клеток узла коленца (*gánglion genículi*). Периферические отростки этих клеток начинаются вкусовыми рецепторами в сосочках передних 2/3 языка, центральные оканчиваются в чувствительном ядре одиночного пути.

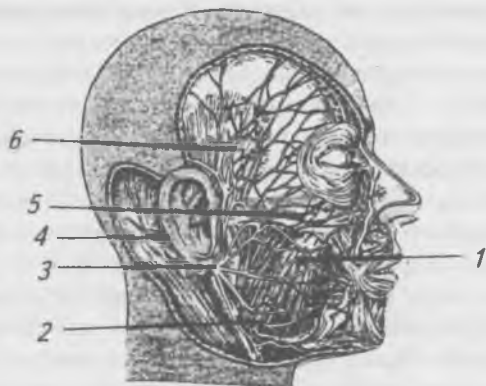


Рис. 169. Строение лицевого нерва.

1 — щечные ветви; 2 — краевая ветвь нижней челюсти;  
3 — лицевой нерв; 4 — затылочная ветвь; 5 — скуловые ветви; 6 — височные ветви

VIII-я пара — *предверно-улитковый нерв* (*n. vestibulo-cochleáris*), чувствительный, входит во внутренний слуховой проход, где делится на предверную и улитковую части. Предверная часть образуется за счет отростков клеток предверного узла (*gánglion vestibuláre*), проводит ощущения от вестибулярного аппарата, заложенного в предверии и полукружных каналах перепончатого лабиринта внутреннего уха. Улитковая часть образуется за счет клеток улиткового узла (*gánglion cochleáris*), проводит слуховые ощущения от находящегося в улитке кортиева органа.

IX-я пара — *языкоглоточный нерв* (*n. glossopharyngéus*) (рис. 170), смешанный, состоит из двигательных, чувствительных и парасимпатических волокон. Имеет три ядра. Проходит через яремное отверстие, где образует верхний

и нижний узлы, отростки клеток которых образуют чувствительную часть нерва. В области шеи проходит между внутренней яремной веной и внутренней сонной артерией, направляясь к корню языка. Двигательные его волокна иннервируют мышцы глотки; чувствительные иннервируют заднюю треть языка и верхнюю часть глотки; парасимпатические волокна иннервируют околоушную слюнную железу.



Рис. 170. Языкоглоточный нерв.

1 — языкоглоточный нерв; 2 — глоточные нервы;  
3 — шилоглоточная мышца; 4 — шилоглоточная мышца

Х-я пара — *блуждающий нерв* (n. vagus) (рис. 171), смешанный, имеет три ядра: двигательное, парасимпатическое и чувствительное. Выходит из черепа через яремное отверстие, своими ветвями снабжает органы шеи и грудной полости (гортань, трахею, бронхи, легкие, сердце и аорту). В грудной полости оба нерва проходят в стенке пищевода, образуя сплетение. Пройдя вместе с пищеводом через диафрагму в брюшную полость, принимают участие в образовании чревного (солнечного) сплетения,

из которого иннервируются все органы брюшной полости, вплоть до нисходящей ободочной кишки.

XI-я пара — *добавочный нерв* (n. accessorius), двигательный, выходит через яремное отверстие, иннервирует грудино-ключично-сосцевидную и трапецевидную мышцы.

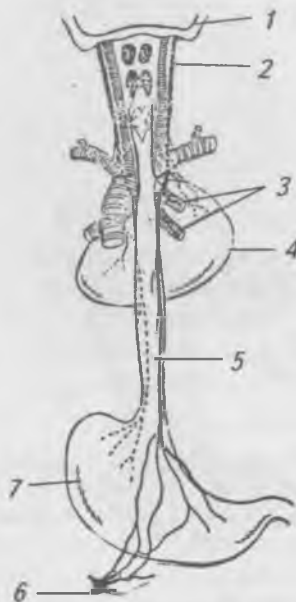


Рис. 171. Ход блуждающего нерва. Вид сзади.

- 1 — череп; 2 — правый блуждающий нерв;  
3 — бронхиальные ветви блуждающего нерва; 4 — сердце;  
5 — пищевод; 6 — симпатический узел; 7 — желудок

XII-я пара — *подъязычный нерв* (n. hypoglossus) (рис. 172), двигательный, выходит через канал подъязычного нерва затылочной кости. Иннервирует мышцы языка. Вместе с ветвями шейного сплетения участвует в образовании шейной петли, ветви которой иннервируют мышцы шеи, расположенные ниже подъязычной кости.

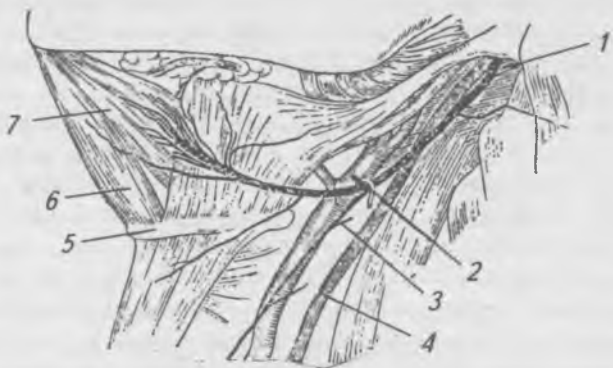


Рис. 172. Подъязычный нерв.

- 1 — подъязычный нерв; 2 — сонная артерия;
- 3 — нисходящая ветвь подъязычного нерва;
- 4 — блуждающий нерв; 5 — подъязычная кость;
- 6 — подбородочно-подъязычная мышца;
- 7 — подбородочно-язычная мышца

## Вегетативная (автономная) нервная система

Единая нервная система по топографическому принципу условно разделяется на две основные части — на центральную и периферическую. Функционально — на соматическую (анимальную) и вегетативную (автономную). Соматическая нервная система обеспечивает иннервацию тела (сомы), кожи, скелетных мышц, поперечно-полосатых мышц некоторых органов (языка, гортани, глотки). Вегетативная нервная система иннервирует все внутренности, железы, гладкие мышцы, сердце и сосуды, т. е. органы растительной жизни, с функцией которых связаны рост и развитие организма.

Хотя вегетативная и соматическая нервные системы имеют общее происхождение, однако между ними установлены некоторые морфологические и функциональные различия. Они выявлены только в строении двигательных, эфферентных волокон. Что же касается чувствительных, афферентных, то в этом вопросе нет единого

мнения. Большинство авторов считают, что они имеют одинаковое строение, являются общими для обеих систем.

Основные морфологические различия соматической и вегетативной нервной системы:

а) соматические волокна выходят из головного и спинного мозга равномерно на всем протяжении; вегетативные, наоборот, выходят только из нескольких отделов мозга (среднего, заднего, продолговатого и спинного на протяжении  $TH_I-L_{III}$ ,  $S_{II}-S_{IV}$  сегментов);

б) соматические нервные волокна идут от центров к органам, не прерываясь, тогда как вегетативные волокна прерываются в узлах, весь эфферентный путь состоит из преганглионарных и постганглионарных волокон;

в) соматические нервные волокна имеют хорошо выраженную мякотную оболочку, их диаметр доходит до 12–14 нм, вегетативные лишены мякотной оболочки или она очень тонка, их диаметр не превышает 5–6 нм;

г) в вегетативных узлах есть клетки трех типов: чувствительные, ассоциативные (вставочные) и двигательные. Эти клетки формируют местные рефлекторные дуги, которые, минуя вегетативные центры, участвуют в осуществлении местных рефлекторных реакций организма.

Функциональные различия соматической и вегетативной нервной системы:

а) для соматических нервных волокон скорость проведения нервного импульса равна 7–10 м/с; для вегетативных — 1–3 м/с, поэтому при возбуждении вегетативных волокон эффект возникает медленно, протекает длительно и исчезает постепенно;

б) при возбуждении в нервных окончаниях вегетативных волокон образуются химические вещества — медиаторы (посредники) — адреналин, ацетилхолин.

Вегетативную систему принято делить на симпатическую и парасимпатическую, между которыми также имеются некоторые морфологические и функциональные различия.

Морфологические различия состоят в том, что центры симпатической системы находятся в торако-люмбальном отделе спинного мозга, а парасимпатической — в среднем, заднем и продолговатом мозге, а также в сакральном

отделе спинного мозга. Преганглионарные и постганглионарные симпатические волокна почти одинаковой длины, а парасимпатические — разной, так как их узлы расположены в стенках иннервируемых органов (интрамурально) или возле них, поэтому постганглионарные волокна в большинстве случаев короткие.

Функциональные различия сводятся к тому, что симпатическая и парасимпатическая части оказывают на органы противоположное влияние в форме определенного антагонизма. Однако следует запомнить, что антагонизм между ними функциональный и нормальная функция различных органов осуществляется под влиянием согласованного действия этих систем.

Симпатическая часть вегетативной нервной системы состоит из центральной и периферической частей (рис. 173).

Центральная часть представлена промежуточно-латеральным ядром боковых рогов спинного мозга торако-люмбального отдела.

В периферическую часть входят:

- а) паравертебральные узлы симпатического ствола;
- б) превертебральные узлы брюшной полости;
- в) многочисленные симпатические сплетения по ходу кровеносных сосудов;
- г) симпатические нервы и волокна в составе спинномозговых нервов.

Симпатический ствол представляет собой парное образование, расположенное по обе стороны от позвоночного столба. Он состоит из цепочки симпатических узлов, связанных межузловыми волокнами. К узлам идут белые соединительные ветви от грудных и верхних поясничных нервов — это мягкотные, преганглионарные волокна клеток боковых рогов спинного мозга. От всех узлов симпатического ствола отходят серые безмякотные волокна в двух направлениях:

а) в виде соединительных ветвей к ближайшим спинномозговым нервам и в их составе — к мышцам, железам;

б) в виде сплетений вокруг ветвей грудной и брюшной аорты достигают внутренних органов.

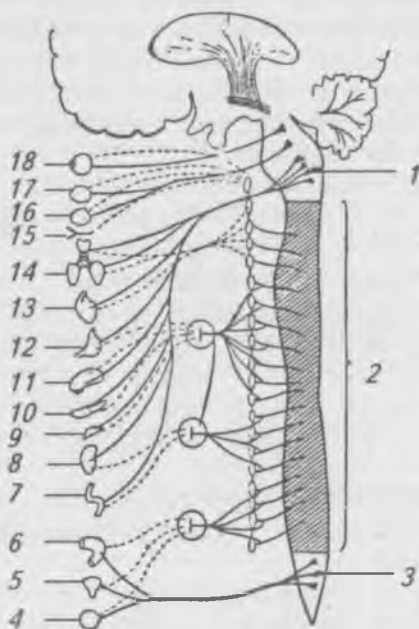


Рис. 173. Схема строения вегетативной нервной системы. Непрерывной линией обозначены волокна парасимпатической системы и преганглионарные волокна симпатической системы. Пунктирной линией обозначены постганглионарные волокна симпатической системы, идущие к органам.

1, 3 — парасимпатические центры в головном мозге и сакральном отделе спинного мозга; 2 — симпатические центры в боковых рогах спинного мозга на уровне I<sub>h</sub>-I-L-III; 4 — половые органы; 5 — мочевой пузырь; 6 — толстая кишка; 7 — тонкая кишка; 8 — почка; 9 — надпочечник; 10 — поджелудочная железа; 11 — печень; 12 — желудок; 13 — сердце; 14 — легкие; 15 — сосуды головы; 16, 17 — слюнные железы; 18 — глаз.

В симпатическом стволе, состоящем из 20–25 узлов, различают шейный, грудной, поясничный, крестцовый и копчиковый отделы.

Шейный отдел представлен тремя узлами: верхним, средним и нижним. От верхнего шейного узла отходят ветви, которые осуществляют иннервацию органов головы и шеи. Эти ветви образуют сплетения на внутренней и наружной сонных артериях и по ходу этих ветвей достигают слезной железы, слюнных желез, желез слизистых оболочек ротовой и носовой полостей, гортани, глотки, мышцы, расширяющей зрачок. От всех трех шейных узлов отходят сердечные нервы, которые спускаются в грудную полость и на восходящей аорте и легочном стволе образуют поверхностное и глубокое сердечные сплетения, от которых идут нервы в стенку сердца.

Грудной отдел состоит из 10–12 узлов, от которых отходят:

а) белые и серые соединительные ветви к межреберным нервам;

б) грудные сердечные нервы к сердцу;

в) средостенные ветви образуют пищеводное и легочное сплетения;

г) большой и малый внутренностные нервы проходят между ножками диафрагмы в брюшную полость, где заканчиваются в узлах чревного (солнечного) сплетения, к которому приносят преганглионарные волокна.

Поясничный отдел состоит из 3–5 узлов, от которых отходят ветви, участвующие в образовании вегетативных нервных сплетений брюшной полости и таза.

Крестцово-копчиковый отдел состоит из 4 крестцовых и 1 копчикового узлов, которые отдают серые соединительные ветви к крестцовым нервам и внутренностные ветви к нижнему подчревному сплетению, расположенному вокруг внутренней подвздошной артерии. К нижним конечностям симпатические волокна идут в составе сплетений вокруг артерий нижних конечностей.

Парасимпатическая часть вегетативной нервной системы также имеет центральный и периферические отделы (рис. 173). Центральный отдел представлен парасимпатическими ядрами среднего, заднего, продолговатого мозга и крестцового отдела спинного мозга. Периферическую часть образуют пре- и постганглионарные волокна и узлы, расположенные вблизи органа или внутри него. В среднем



мозге располагается добавочное ядро глазодвигательного нерва, преганглионарные волокна от него идут в составе глазодвигательного нерва к ресничному узлу, расположенному позади глазного яблока. Постганглионарные волокна иннервируют ресничную мышцу и мышцу, суживающую зрачок.

Ядра бульбарного отдела дают начало преганглионарным волокнам, идущим в составе VII, IX и особенно X пар черепных нервов. Отростки клеток верхнего слюноотделительного ядра, заложенного в ромбовидной ямке, входящие в состав лицевого нерва, переключаясь в крылонебном узле, лежащем в крылонебной ямке, достигают слюнной железы, желез слизистой оболочки носовой и ротовой полостей, подъязычной и подчелюстной желез. Нижнее слюноотделительное ядро дает начало секреторным волокнам к околоушным железам. Эти волокна выходят в составе языкоглоточного нерва и переключаются в ушном узле.

Самое большое количество парасимпатических волокон проходит в составе блуждающего нерва. Они начинаются от клеток заднего ядра и поступают на периферию в составе ветвей блуждающего нерва. За счет ветвей блуждающего нерва иннервируются внутренние органы шеи, грудной и брюшной полостей, кроме органов таза.

Преганглионарные волокна крестцового отдела парасимпатической системы образуют внутренностные тазовые нервы, которые входят в нижнее подчревное сплетение и в составе его ветвей достигают внутриорганных узлов тазовых органов.

Регуляция вегетативных функций осуществляется под влиянием различных отделов головного мозга, в первую очередь его коры и гипоталамической области. Они поддерживают постоянство артериального давления, дыхания, деятельности пищеварительной и мочевой систем, водно-солевого обмена, деятельности желез внутренней секреции, эмоций и т. д.

Раздражение симпатических волокон вызывает расширение зрачков, бронхов, венечных артерий сердца, усиление и ускорение сердечных сокращений, торможение перистальтики, закрытие сфинктеров, угнетение секреции

желез (кроме потовых), сужение периферических сосудов и сосудов брюшной полости.

Раздражение парасимпатических волокон приводит к сужению зрачков, бронхов, венечных сосудов, к замедлению и ослаблению сердечных сокращений, усилению перистальтики и раскрытию сфинктеров, усилению секреции желез, расширению периферических сосудов.

## **Анатомия и физиология органов чувств**

Органы чувств ориентируют человека во внешней среде. С их помощью мы видим, слышим, ощущаем весь многообразный, полный звуков и красок окружающий нас мир. Однако не все раздражения доходят до нашего сознания. Человек не ощущает радиоволн, не воспринимает космических лучей, не видит инфракрасных, ультрафиолетовых и многих других лучей, не слышит звуков очень высоких и низких тонов. Совершенствование органов чувств в процессе эволюции шло параллельно с развитием нервной системы.

Ощущение — это отражение в сознании человека предметов и явлений внешнего мира в результате их воздействия на органы чувств. Органами чувств называются приборы, при помощи которых организм получает раздражения из внешней среды и воспринимает их в виде ощущений.

Для возникновения ощущения необходимы органы, воспринимающие раздражения, нервы, по которым это раздражение направляется в мозг, где раздражение анализируется и превращается в акт сознания. В результате человек ощущает, осознает цвет, вкус, запах, боль и т. д. Аппарат, необходимый для возникновения ощущений, И.П. Павлов назвал анализатором. Каждый анализатор состоит из трех отделов:

- 1) рецептора (воспринимает раздражение);
- 2) проводника (проводит нервные импульсы как ощущения);
- 3) коркового конца (воспринимает нервные импульсы как ощущения).

Различают внешние и внутренние анализаторы. С помощью внешних анализаторов человек воспринимает раздра-

жения из внешнего мира. С помощью внутренних анализаторов человек воспринимает раздражения из органов тела.

## Орган зрения

Состоит из глазного яблока и вспомогательного аппарата. Глазное яблоко находится в глазнице. Оно имеет три оболочки (рис. 174): наружную, среднюю и внутреннюю. Наружная, или фиброзная, оболочка выполняет защитную функцию. Ее передний бесцветный и прозрачный отдел называется роговицей, а задний отдел называется белочной оболочкой (склерой), так как имеет белый цвет.

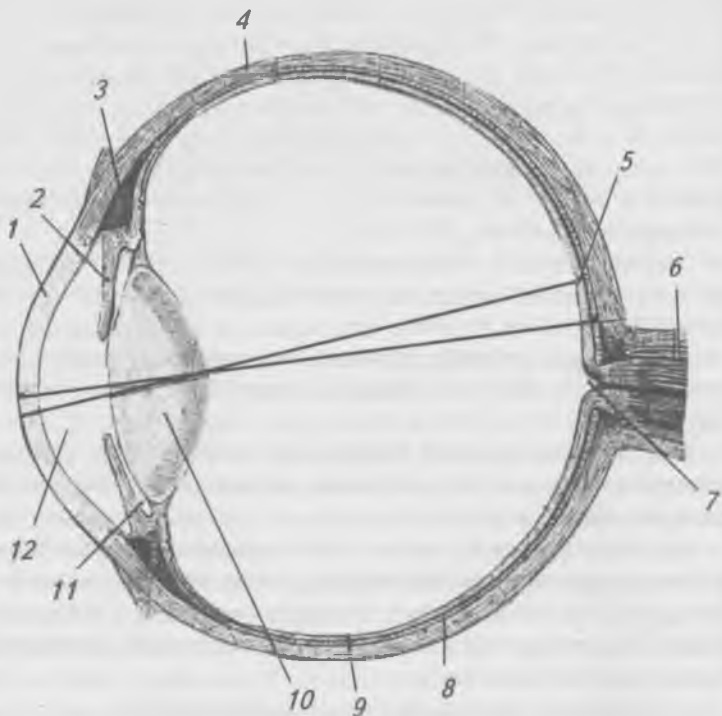


Рис. 174. Горизонтальный разрез глазного яблока.

- 1 — роговица; 2 — радужка; 3 — ресничное тело;  
4 — склера; 5 — желтое пятно; 6 — зрительный нерв;  
7 — углубление диска; 8 — сосудистая оболочка;  
9 — сетчатка; 10 — хрусталик; 11 — задняя камера глаза;  
12 — передняя камера глаза

Средняя оболочка богата кровеносными сосудами и называется сосудистой. Передний отдел сосудистой оболочки называется радужкой, затем располагается цилиарный отросток, а задний — собственно сосудистой оболочкой. Радужка играет роль диафрагмы, регулирующей поступление световых лучей через зрачок в глаз. В радужке находятся мышцы, которые расширяют зрачок при слабом свете и суживают его при ярком свете.

Внутренняя оболочка глаза называется сетчаткой. В сетчатке находятся светочувствительные клетки — фоторецепторы: палочки и колбочки. У человека в сетчатке содержится 6–7 миллионов колбочек и 100–125 миллионов палочек. Большей чувствительностью к свету обладают палочки, они обеспечивают сумеречное зрение. Колбочки в 1000 раз менее чувствительны к свету. Они обеспечивают дневное, цветное зрение. Колбочки и палочки распределены в сетчатке неравномерно. Напротив зрачка есть желтое пятно, где находятся только колбочки. Это место наибольшей остроты зрения. Место выхода зрительного нерва из сетчатки не содержит фоторецепторов и называется слепым пятном.

Палочки и колбочки содержат светочувствительное вещество — родопсин, которое разлагается под действием света. Продукты разложения этих веществ раздражают окончания зрительного нерва, импульсы по проводнику направляются в корковый центр зрительного анализатора в затылочной доле.

Впереди радужки находится передняя камера глаза, а позади радужки расположена задняя камера глаза. Сзади она ограничена прозрачным хрусталиком, имеющим форму двояковыпуклой линзы. Камеры глаза заполнены жидкостью — водянистой влагой. Вся полость глаза позади хрусталика заполнена студенистым прозрачным веществом — стекловидным телом. Глаз является сложной оптической системой. Преломляющие среды глаза: роговица, водянистая влага, хрусталик, стекловидное тело. В нормальном глазу на сетчатке возникает уменьшенное, обратное действительное изображение. Способность глаза видеть предметы на различном расстоянии называется

аккомодацией. Аккомодация достигается изменением формы хрусталика.

В старости аккомодация нарушается, и развивается старческая дальнозоркость — пресбиопия. Если нарушено преломление в глазу — рефракция, то возникает близорукость (миопия) или дальнозоркость (гиперметропия). Нарушение цветового восприятия носит название дальтонизма.

Вспомогательный аппарат глаза: брови, веки, ресницы, конъюнктива, глазодвигательные мышцы (рис. 175) (4 прямых и 2 косых) и слезный аппарат (рис. 176). Слезный аппарат состоит из слезной железы, слезного озера, слезных канальцев, слезного мешка и носослезного канала, отводящего слезу в нижний носовой ход. Слезы постоянно увлажняют глазное яблоко, содержат бактерицидное вещество — лизоцим.

### **Орган слуха**

Орган слуха и равновесия состоит из наружного, среднего и внутреннего уха (рис. 177). Наружное ухо состоит из ушной раковины и наружного слухового прохода. Ушная раковина образована хрящом, покрытым кожей. Она улавливает звуковые волны и направляет их в наружный слуховой проход, в котором выделяют костный — внутренний и наружный — хрящевой отделы. Наружный слуховой проход заканчивается барабанной перепонкой, которая отделяет его от среднего уха. Среднее ухо представлено барабанной полостью и слуховой трубой, соединяющей среднее ухо с носоглоткой для выравнивания давления в полости среднего уха. В барабанной полости находятся три слуховые косточки — молоточек, наковальня и стремечко, соединенные при помощи суставов. Молоточек прикреплен к барабанной перепонке, стремечко закрывает овальное отверстие внутреннего уха. Слуховые косточки передают колебания барабанной перепонке во внутреннее ухо.

Внутреннее ухо представлено лабиринтом, в котором различают костный и перепончатый лабиринт, расположенный внутри костного. Между костным и перепончатым лабиринтом находится жидкость — перелимфа, внутри перепончатого лабиринта — эндолимфа.

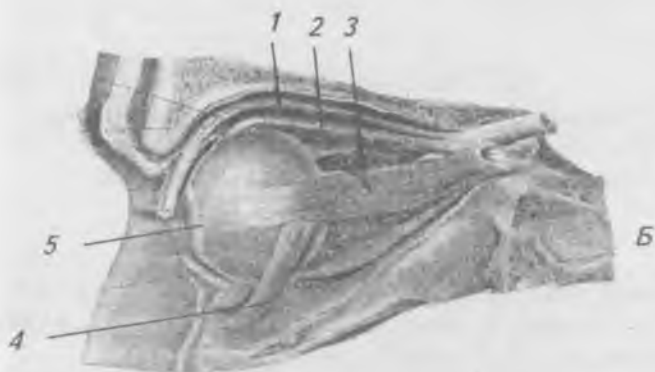
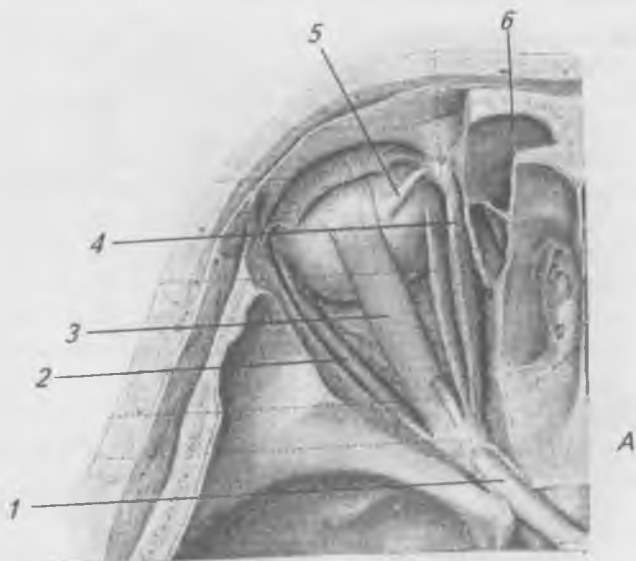


Рис. 175. Мышцы глазного яблока. А — верхняя стенка глазницы удалена: 1 — зрительный нерв; 2 — боковая прямая мышца; 3 — верхняя прямая мышца; 4 — медиальная прямая мышца; 5 — верхняя косая мышца; 6 — сухожилие верхней косой мышцы; 7 — лобная пазуха; Б — боковая стенка глазницы удалена: 1 — мышца, поднимающая верхнее веко; 2 — верхняя прямая мышца; 3 — боковая прямая мышца; 4 — нижняя косая мышца; 5 — конъюнктива

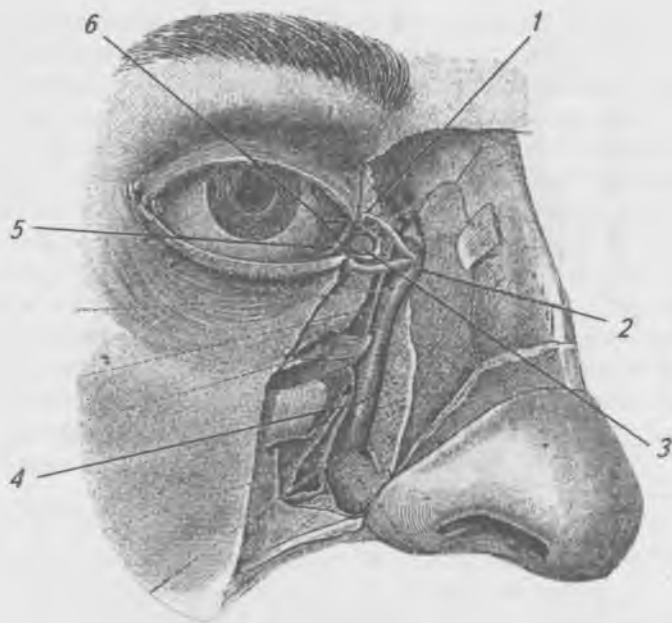


Рис. 176. Слезный аппарат.

- 1 — верхний слезный каналец; 2 — слезный мешок;  
3 — слезное мясо; 4 — носослезный проток;  
5 — полулунная складка; 6 — слезное озеро

Костный лабиринт (рис. 178) имеет отделы: предверие, улитку и три полукружных канала, расположенных в трех взаимно-перпендикулярных плоскостях.

В перепончатом лабиринте (рис. 179) различают вестибулярный лабиринт, представленный двумя мешочками, полукружные каналы и улитковый лабиринт, представленный улитковым протоком, в котором находятся рецепторы органа слуха, спиральный (кортиев) орган (рис. 180), от которого по проводнику импульсы направляются в корковый конец слухового анализатора в височной доле. Ухо человека воспринимает колебания с частотой от 16 до 20000 герц.

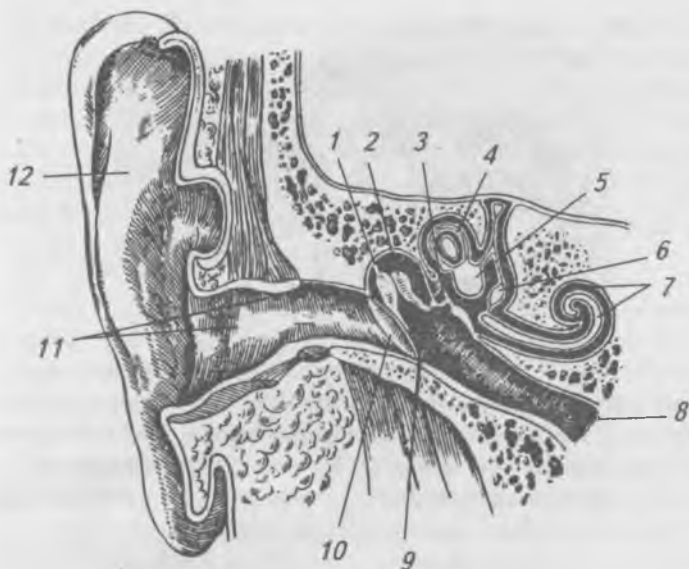


Рис. 177. Орган слуха (фронтальный распил).

- 1 — молоточек; 2 — наковальня; 3 — стремя;  
 4 — полукружные каналы; 5 — предверие; 6 — мешочек;  
 7 — улитка; 8 — слуховая труба; 9 — полость среднего уха;  
 10 — барабанная перепонка; 11 — наружный слуховой  
 проход; 12 — ушная раковина.

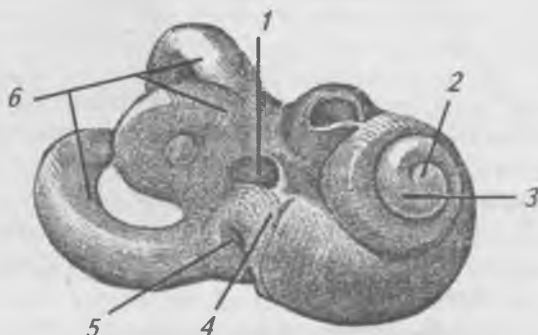


Рис. 178. Костный лабиринт.

- 1 — овальное окно; 2 — верхушка улитки; 3 — верхний  
 завиток улитки; 4 — предверие; 5 — круглое окно;  
 6 — полукружные каналы.



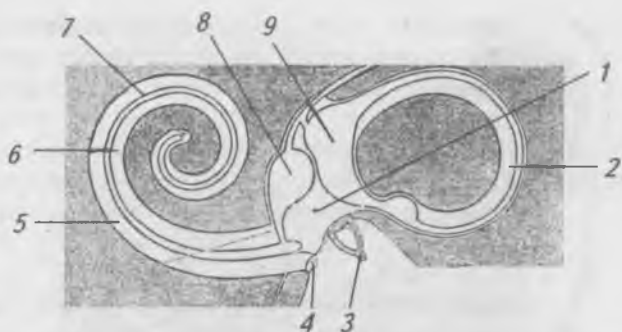


Рис. 179. Перепончатый лабиринт (схема).

- 1 — перилимфатическое пространство; 2 — полукружные протоки; 3 — стремя; 4 — вторичная барабанная перепонка; 5 — барабанная лестница; 6 — лестница предверия; 7 — улитковый проток; 8 — мешочек; 9 — маточка

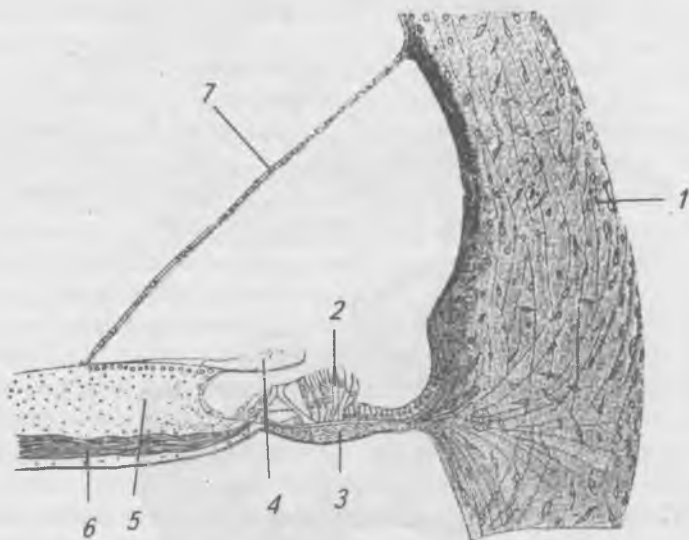


Рис. 180. Спиральный орган.

- 1 — костная стенка; 2 — волосковые рецепторные клетки; 3 — спиральная мембрана; 4 — покровная пластинка; 5 — спиральный гребешок; 6 — нервные волокна; 7 — вестибулярная мембрана

В мешочках и полукружных каналах находятся рецепторы органа равновесия и гравитации (вестибулярного анализатора). Изменение положения тела вызывает раздражение рецепторов отолитового аппарата. Это раздражение по проводнику передается в корковый конец вестибулярного анализатора в теменной и височной долях, связанных с мозжечком и спинным мозгом.

## **Орган осязания (кожа)**

Кожа образует общий покров тела. В коже различают два слоя: поверхностный — эпидермис и глубокий — собственно кожу, или дерму. Эпидермис образован многослойным плоским эпителием. В клетках базального слоя эпидермиса имеются клетки, содержащие пигмент — меланин, который определяет цвет кожи. Собственно кожа образована соединительной тканью. В этом слое находятся (рис. 181) сальные, потовые железы, волосные фолликулы. Собственно кожа богата кровеносными сосудами и нервными рецепторами, в ней проходят и лимфатические сосуды. Нервные рецепторы воспринимают боль, температурные воздействия, прикосновения, давление. Рецепторы кожи воспринимают раздражения и передают их по афферентным волокнам. Корковый отдел кожного анализатора находится в теменной доле полушарий головного мозга.

**Функции кожи.** Кожа выполняет защитную функцию, выделительную функцию (в сутки кожей выделяется 500 см<sup>3</sup> см воды и 10 г продуктов обмена), участвует в терморегуляции. Является органом осязания.

## **Орган обоняния**

Рецепторный отдел органа обоняния расположен в носовой полости в слизистой оболочке верхней носовой раковины и в перегородке носа. Из полости носа отростки обонятельных клеток проходят через отверстия продырявленной пластинки решетчатой кости в полость черепа, где заканчиваются в обонятельной луковице, из которой раздражения направляются в обонятельный тракт и далее передаются в корковый отдел обонятельного анализатора, расположенного на нижней поверхности височной доли в крючке.




Рис. 181. Строение кожи.

- 1 — мышца, поднимающая волос; 2 — сальная железа;  
 3 — сетчатый слой кожи; 4 — луковица волоса; 5 — корень  
 волоса; 6 — стержень волоса; 7 — мешочек волоса;  
 8 — потовая железа

## Орган вкуса

Рецепторный отдел органа вкуса расположен в области языка, в грибовидных, листовидных и сосочках, окруженных валиком, в которых заложены особые клетки — вкусовые луковицы, на которых оканчиваются волокна вкусовых нервов, по которым импульсы направляются в корковый отдел вкусового анализатора, расположенного на нижней поверхности височной доли в извилине морского конька. Имеется четыре рода вкусовых ощущений: ощущение сладкого, соленого, кислого и горького.

# ВОПРОСЫ ОБЩЕЙ ПАТОЛОГИИ

## Понятие о болезни

Принимая норму за среднюю величину жизненных функций, ее границы устанавливают произвольно. То, что в одних условиях может быть нормой, в других условиях может оказаться патологией. Физиологические процессы в организме подчиняются регуляторным функциям, которые выработались в процессе эволюции и приспособления к изменяющимся условиям внешней среды, обеспечивая единство организма и среды. При воздействии на организм сильных или необычных для него внешних раздражителей, нарушаются регуляторные механизмы, что может привести или к полному и быстрому устранению нарушения функции, или к нарушению регуляции функций и проявлению в виде болезни, которая является качественно новым процессом.

Болезнь — это сложная реакция организма на действие патологического агента, являющаяся новым процессом жизнедеятельности, возникающим в результате нарушений во взаимодействии организма и внешней среды, характеризующаяся нарушением регуляции функции, приспособляемости и уменьшением работоспособности, чувством боли и недомогания. Понятие о болезни включает понятия — патологический процесс и патологическое состояние.

Патологический процесс — это реакция организма на необычное раздражение, в основе которого лежит нарушение функции и структуры.

Патологическое состояние характеризуется слабой динамикой развития возникших изменений, являясь одним из этапов или следствием патологического процесса и в зависимости от нарушения приспособления организма к окружающей среде может снова переходить в патологический процесс.

В течении болезни можно выделить следующие основные периоды:

1. **Скрытый, латентный или инкубационный** (по отношению к инфекционным заболеваниям) — время от начала

воздействия или внедрения болезнетворного агента до проявления реакции организма в виде болезненных проявлений или симптомов. Продолжительность скрытого периода бывает различной — от нескольких минут до нескольких месяцев и даже лет. Установление скрытого периода болезни имеет большое значение для ее лечения и профилактики.

**2. Проромальный** (от греческого слова *prōdrom* — предвестник) — время от обнаружения первых признаков болезни, до полного ее выявления.

**3. Период** выраженной болезни обычно наступает за проромальным и характеризуется развитием всех основных болезненных явлений. Одни болезни (инфекционные) имеют определенное по продолжительности течение, другие (хронические) не имеют строго определенного периода течения.

По продолжительности болезни делятся на острые (от нескольких дней до 2–3 недель), подострые (от 3 до 6 недель) и хронические (свыше 6 недель).

**4. Исход** болезни. В одних случаях болезнь кончается полным выздоровлением, в других — неполным выздоровлением, когда нарушения функций, вызванных болезнью, окончательно не исчезают. В тех случаях, когда организм не может приспособиться к измененным условиям существования, его возможности приспособляемости истощаются, наступает третий исход болезни — смерть. Непосредственной причиной смерти является обычно остановка сердечной деятельности или остановка дыхания.

Терминальными состояниями умирания являются агония и клиническая смерть. Агония характеризуется расстройством деятельности центральной нервной системы и нарушением всех жизненных функций организма: дыхания, сердечной деятельности, понижением температуры, раскрытием сфинктеров, потерей сознания. Агония предшествует клинической смерти и может длиться от нескольких часов до 3-х суток.

Клиническая смерть характеризуется еще более глубоким угнетением функций центральной нервной системы, нарушением обменных процессов, но изменения в тканях еще обратимы. Поэтому в период клинической смерти,

который длится 5–6 минут, иногда возможно восстановление жизненных функций организма. С появлением необратимых изменений в тканях наступает состояние биологической или истинной смерти.

## **Понятие об этиологии и патогенезе**

Учение о причинах и условиях возникновения болезней называется **этиологией** (от греческих слова *aítia* — причина и *logos* — учение). Изучение общих закономерностей происхождения болезней является основной задачей этиологии. Выяснение взаимосвязи между этиологическими факторами и организмом ведет к пониманию сущности заболевания.

Причинами болезней являются болезнетворные агенты, которые могут воздействовать как из внешней среды (экзогенные факторы), так и возникать в самом организме (эндогенные факторы). Однако в этиологии патологических процессов внешние и внутренние болезнетворные факторы должны рассматриваться совместно, выделяя преимущественное значение одного из них, как причины болезни, определяющей специфику патологического процесса. Причинами болезней чаще всего являются внешние факторы, а внутренние факторы играют роль условий, способствующих возникновению заболеваний.

Теснейшим образом с этиологией связан **патогенез** — это учение о механизмах возникновения и развития болезней. При изучении патогенеза заболеваний необходимо исследовать все этапы развития патологических явлений, их смены и связи друг с другом.

Изучение патологических процессов в динамике их развития приводит к необходимости раскрытия причинно-следственных отношений. Для раскрытия патогенеза заболевания необходимо учитывать распространение болезнетворных агентов, проникших во внутреннюю среду организма. Распространение болезнетворных агентов может совершаться: а) по продолжению и путем контакта, б) через кровеносную и лимфатическую системы, в) по нервным стволам.

Распространение по продолжению или контакту осуществляется вследствие воздействия болезнетворного

агента, находящегося в одном участке ткани, на прилежащую нормальную ткань (например, распространение опухолевого узла в органе или в окружающие ткани).

Проникновение болезнетворного агента в кровеносное или лимфатическое русло (гуморальный путь) приводит к миграции его по всему организму. Так могут распространяться патогенные микроорганизмы, токсины и клетки злокачественных новообразований. Пути распространения болезнетворного начала по лимфатической системе называют — **лимфогенным**, а по кровеносной — **гематогенным**.

Некоторые инфекционные агенты (вирус бешенства, столбнячный токсин) распространяются по нервным стволам — **неврогенный** путь.

При изучении миграций болезнетворных агентов, необходимо учитывать весь комплекс постоянно изменяющихся физиологических состояний той среды, в которую попадает болезнетворное начало.

Неразрывно связано с патогенезом и лежит в основе выздоровления восстановление нарушенных функций после повреждения (альтерации). Одной из распространенных форм восстановления поврежденных функций организма являются компенсаторные (приспособительные) реакции, которые на разных этапах развития заболевания выражены не одинаково. Защитные функции организма могут проявляться то в виде выработки иммунитета, то в виде заживления тканевого дефекта при травмах и ранениях, то в виде удаления из организма болезнетворного агента с рвотными массами, с мочой, с калом и слюзью. У человека и высших животных в компенсаторных реакциях огромную роль играет нейро-гуморальная регуляция функций организма.

## **Роль внешней среды в развитии заболеваний**

Болезнетворные воздействия на организм человека могут оказывать различные физические, химические, биологические и психические факторы внешней среды, степень болезнетворности которых зависит от сопутствующих условий внешней и внутренней среды организма.

К физическим болезнетворным факторам относятся: механические, термические, лучевые, электрические факторы и изменение атмосферного давления.

К механическим факторам относятся повреждения, наносимые тупыми и острыми предметами, огнестрельные ранения, растяжения, переломы, разрывы, сдавления, разможнение и сотрясение тканей, контузии. Механические факторы могут быть как внешнего (экзогенные), так и внутреннего (эндогенные) происхождения. На месте механического повреждения нарушается метаболизм, усиливается проницаемость сосудов, изменяется архитектура тканей, развивается воспаление. Интенсивность воспалительной реакции зависит от степени и характера повреждения, реактивных свойств организма и проникновения в рану инфекции.

Часто воздействие механической травмы приводит к развитию *травматического шока* — особого состояния организма, возникающего нервнорефлекторным путем от воздействия чрезвычайного раздражителя и проявляющегося острым расстройством кровообращения и угнетением всех жизненных функций: нервной системы, кровообращения, дыхания, обмена веществ, что может привести к смерти. Травматический шок может наступить или в момент травмы, или через 4–6 часов после нее. Чрезмерное раздражение экстеро- и интероцепторов вызывает сначала сильное возбуждение, а затем запредельное торможение в коре головного мозга. Как показали исследования А.Н. Гордиенко, при развившемся шоке электрофизиологическая активность коры и возбудимость вегетативных центров вначале повышены, а затем понижены. В первом периоде шока (эректильная фаза) наблюдаются: двигательное возбуждение, тахикардия, повышение артериального давления, одышка, повышение обмена веществ. Во втором периоде (торпидная фаза) возбуждение сменяется торможением коры и подкорковых центров, которое выражается резким ослаблением рефлекторной деятельности, снижением болевой чувствительности, развитием гемодинамических расстройств, торможением сосудодвигательного и дыхательного центров, повышением кровяного давления в результате расширения периферических



сосудов, замедлением скорости кровотока, угнетением окислительных процессов и развитием гипоксии. Понижение метаболизма сопровождается накоплением недоокисленных продуктов обмена, которые вызывают интоксикацию и приводят к угнетению функций центральной нервной системы. В механизме развития травматического шока участвуют биологически активные вещества (гистамин, ацетилхолин, адениннуклеотиды), которые всасываются в кровь из разможенных тканей и способствуют снижению кровяного давления. Развитию шока способствуют: характер травмы (например, ранение нервных стволов, обширное разможение тканей), кровопотеря, переутомление, голодание, действие высоких и низких температур и др.

### Кинетозы

Комплекс нарушений, возникающих вследствие меняющихся во времени и пространстве движений и сотрясений, наблюдающихся при полете на самолете (летная болезнь), при плавании на пароходе (морская болезнь), реже при езде на автомобиле, по железной дороге и на качелях. Нарушения при кинетозах проявляются в нарушениях функции вестибулярного аппарата, нервной системы, происходит раздражение интероцепторов внутренних органов, особенно желудка. В результате развивается общая слабость, нарушается координация движений, отмечаются головокружение, тошнота, рвота, брадикардия, падение артериального давления, усиление потоотделения.

Нарастание скорости движения в единицу времени называется ускорением (перегрузкой). Действие перегрузок на организм наблюдается у пилотов, космонавтов, парашютистов и др. профессий, и зависит от величины, длительности, направления, скорости их нарастания, а также от функционального состояния организма. Величина ускорения равняется  $9,81 \text{ м/сек}$  и соответствует ускорению свободно падающего тела. При изменении скорости прямолинейного движения развивается линейное ускорение, а при криволинейном движении — центростремительное или радиальное ускорение, при изменении угловой скорости — угловое ускорение. Ускорение может быть

продольным или поперечным, а также ударным, когда оно действует непродолжительное время (десятые и сотые доли секунды), добавочным, когда при движении в одной плоскости возникает движение в другой плоскости или меняется радиус вращения. Различные виды ускорений вызывают нарушения дыхания, кровообращения, в некоторых случаях могут наступить судороги с потерей сознания. При большом ускорении возможны кровоизлияния в мозг и развитие отека легких. В механизме патогенного действия ускорения на организм главную роль играют изменения, возникающие в результате влияния ускорений на зрительный и вестибулярный анализаторы, при этом возникают расстройства координации движений, вегетативных функций, перераспределение крови с изменением кровяного давления, расстройство зрения. Тренировка вестибулярного аппарата повышает выносливость организма к ускорениям.

### **Действие акустических волн на организм**

Звук при чрезмерной силе и продолжительности действия может вызвать акустическую травму. Даже однократное неожиданное действие звуков высокого напряжения (выстрел или взрыв) может вызвать болевое ощущение, повреждение барабанной перепонки и внутреннего уха. Особенно вреден для организма сильный шум (беспорядочное сочетание звуков различной частоты и высоты), вызывающий нервно-психические расстройства: утомление, головную боль, бессонницу, повышение раздражимости, которые приводят к изменению дыхания, повышению внутричерепного давления, притуплению слуха, а в тяжелых случаях — к дегенеративным изменениям в нейронах слухового анализатора, атрофии спирального (кортиева) органа и, как следствие, — к глухоте.

Болезнетворное действие ультразвука (свыше 16000–24000 герц) также привлекает большое внимание. При чрезмерном воздействии ультразвуковые волны, обладающие термическим и химическим эффектом, вызывают изменения в форменных элементах крови, увеличивают ее вязкость и содержание в ней сахара и холестерина. В тяжелых случаях снижается обмен веществ, нарушается

структура и функция клеточных элементов, происходит свертывание белков и инактивация ферментов.

## **Воздействие термических факторов на организм**

Организм может подвергаться болезнетворному воздействию как высоких, так и низких температур. При действии высоких температур на организм развиваются нарушения, степень и характер которых зависят от способа, продолжительности и места воздействия термического источника. Термический фактор, начиная с 50 °С, вызывает повреждение поверхности тела (ожог).

Различают 4 степени ожогов:

а) ожог первой степени — характеризуется гиперемией и воспалением поврежденного участка;

б) ожог второй степени — характеризуется экссудативным воспалением с образованием пузырей на коже или слизистой оболочке;

в) ожог третьей степени — характеризуется омертвением (некрозом) тканей и образованием язв;

г) ожог четвертой степени — характеризуется обугливанием тканей.

Чем большая часть поверхности тела поражена ожогом и чем длительнее действовал тепловой раздражитель, тем тяжелее последствия. Общие изменения в организме при ожогах зависят от степени ожога и величины обожженного участка. При повреждении  $1/2$  поверхности тела при ожоге первой степени,  $1/3$  поверхности тела при ожоге второй степени и меньших поверхностей при ожогах третьей и четвертой степеней организм погибает.

Общие изменения при ожоговой болезни выражаются нарушениями нервной деятельности, дыхания, повышением проницаемости сосудов, кровяное давление сначала повышается, а затем падает, количество эритроцитов повышается на 30–40%, наблюдаются гемолиз и токсемия (накопление токсичных продуктов тканевого распада), температура тела повышается, снижается сопротивляемость организма, развивается инфекция, проникающая в организм через поврежденную поверхность. Однако интоксикация при ожогах развивается не сразу, так как всасывание токсичных продуктов из поврежденных тканей в

общий кровоток вначале не повышено. Наступление смерти при ожогах менее чем через 2-е суток связано с развитием ожогового шока, при котором вслед за возбуждением наступает угнетение, ведущее к параличу центров кровообращения и дыхания.

## **Перегревание (гипертермия)**

Перегревание (гипертермия) развивается от задержки тепла в организме вследствие затруднения отдачи тепла в окружающую среду и нарушения терморегуляции, при этом окружающая температура должна быть не ниже температуры тела. Перегревание наблюдается у лиц, работающих в горячих цехах, при длительной работе в защитных спеckостюмах, в условиях высокой температуры воздуха.

В начальном периоде перегревания происходит расширение периферических сосудов, ускорение кровотока, усиление потоотделения, учащение дыхания, что приводит к увеличению теплоотдачи. При дальнейшем перегревании наступает второй период, при котором температура тела повышается, наступает возбуждение, появляется чувство беспокойства, учащается дыхание, развивается тахикардия (130–140 ударов в мин.), усиливается обмен веществ, повышается содержание азота в моче, отмечаются судорожные подергивания. Дальнейшее перегревание вызывает понижение вегетативных функций, развитие коматозного состояния, что может привести к смерти от остановки дыхания на вдохе и сердечной деятельности в момент систолы.

В случае острого перегревания развивается тепловой удар, характеризующийся расстройством центральной нервной системы, беспокойством, ощущением сильного жара, одышкой, сердцебиением, понижением кровяного давления, иногда рвотой, судорогами, потерей сознания, повышением температуры тела до 42°. В тяжелых случаях может наступить смерть.

Воздействие палящих солнечных лучей непосредственно на голову приводит к солнечному удару, сходному по течению с тепловым ударом.

## Понятие о лихорадке (Febris).

Лихорадка — это общая реакция теплокровного организма на воздействие патогенного, чаще инфекционного, агента, представляющая расстройство тепловой регуляции с повышением температуры тела независимо от температуры окружающей среды. Любое повышение температуры тела возможно при условии преобладания теплообразования над теплоотдачей. На проявление лихорадочного процесса оказывают влияние состояние нервной системы, возраст и физическое состояние организма.

### Этиология лихорадки

Различают лихорадки инфекционные и неинфекционные. Инфекционные лихорадки, часто встречаемые, возникают в результате действия на организм бактерий, их токсинов и продуктов их жизнедеятельности, пирогенных веществ, выделяющихся из микробных тел, и продуктов тканевого распада.

К неинфекционным лихорадкам относятся: белковая, солевая, от действия фармакологических препаратов, нейтрогенная лихорадки.

Белковая лихорадка вызывается внутривенным (парентеральным) введением чужеродного белка или эндогенных высокомолекулярных продуктов белкового распада, образующихся при некрозе тканей, кровоизлияниях, переломах костей, гемолизе, злокачественных новообразованиях, а также всасавшихся в кишечник ядовитых продуктов белковой природы.

Солевая лихорадка вызывается введением гипертонических растворов хлористого натрия, приводит к изменению соматического давления крови, раздражению и развитию деструктивных изменений в центральной нервной системе и, как следствие, поступлению в кровь пирогенных веществ.

Введение в организм адреналина, тироксина, тетра-гидро- $\beta$ -нафтиламина, никотина, кофеина и других веществ также вызывает развитие лихорадки. Механизм действия этих веществ различный: одни из них возбуждают центр терморегуляции, другие действуют на тканевой обмен, вы-

зывая повышение окислительных процессов и повышенное выделение тепла организмом.

Нейрогенная лихорадка возникает при повреждении головного мозга, психической травме, эпилепсии, опухолях, локализующихся в промежуточном мозге, кровоизлияниях в полость III-го желудочка и при раздражении термического центра при печеночной или почечной коликах.

### **Патогенез лихорадки**

Основное значение в патогенезе лихорадки имеет нарушение под действием пирогенных веществ функции центральной нервной системы, осуществляющей регуляцию теплового баланса. В патогенезе лихорадки большое значение имеет кора головного мозга, что подтверждается выработкой условного рефлекса: неоднократным сочетанием введения пирогенных веществ с индифферентным раздражителем можно вызвать условнорефлекторное повышение температуры тела. В патогенезе лихорадки участвуют и эндокринные железы. При внутривенном введении адреналина и норадреналина развивается лихорадка. При лихорадке повышаются функции гипофиза, щитовидной железы и надпочечника. При удалении у животных гипофиза и щитовидной железы способность лихорадить снижается.

### **Типы температурных кривых**

По степени подъема температуры различают: а) субфебрильную (до 38°), б) умеренную (до 39°), в) высокую (от 39° до 41°), г) гиперпиретическую (41° и выше) лихорадки.

По характеру температурных кривых различают четыре типа лихорадок:

1. Лихорадка постоянного типа (*febris continua*) характеризуется тем, что температура, поднявшись, держится некоторое время на высоком уровне. Разница между утренней и вечерней температурой не превышает 1°C. Окончание лихорадки постоянного типа может быть внезапным (кризис) или постепенным (лизис). К этому типу относятся лихорадки при многих инфекционных заболеваниях.

2. Лихорадка послабляющего (ремиттирующего) типа (*febris remittens*) характеризуется разницей между утренней и вечерней температурой тела более чем на 1°C. Этот тип лихорадка наблюдается при сепсисе, катаральной пневмонии.

3. Лихорадка перемежающего (интермиттирующего) типа (*febris intermittens*) — высокая температура держится несколько часов, затем падает до нормы и снова повышается. Такой тип лихорадки характерен для малярии.

4. Лихорадка возвратного типа (*febris recurrens*) характеризуется более длительными, чем при перемежающей лихорадке, приступами повышения температуры (5–8 суток) между периодами нормальной температуры. Такая кривая характерна для возвратного тифа.

В течении большинства лихорадок можно выделить три стадии:

- 1) стадию подъема температуры;
- 2) стадию удерживания температуры на максимальном уровне;
- 3) стадию падения температуры.

Эти стадии характеризуются нарушениями терморегуляции и расстройством различных видов обмена веществ.

Первая стадия, кратковременная, характеризуется быстрым или постепенным подъемом температуры. Это связано с тем, что теплообразование повышается, а теплоотдача, вследствие спазма кровеносных сосудов, понижена; при этом появляются ощущение холода, дрожь, бледность кожи, озноб. В первую стадию лихорадки теплопродукция всегда преобладает над теплоотдачей.

Вторая стадия характеризуется установившимся на определенном уровне соотношении теплообразования и теплоотдачи, но баланс между производством и отдачей тепла устанавливается на более высоком уровне, чем у здорового человека.

Третья стадия падения температуры характеризуется усилением теплоотдачи, происходящим вследствие увеличения потоотделения и расширения периферических сосудов. Падение температуры может происходить или быстро (кризис) или медленно (лизис). Критическое падение температуры является опасным, так как требует от орга-

низма быстрого приспособления к вновь создавшимся условиям внешней среды, что может привести к коллапсу.

При лихорадках различного происхождения отмечаются неодинаковые нарушения обмена веществ, углеводный обмен повышен и изменен, жировой обмен заметно повышен, белковый обмен нарушен. При этом в моче увеличивается содержание мочевины. Водно-солевой обмен при лихорадке также изменен. При повышении температуры тела в результате повышения обмена веществ и накопления недоокисленных продуктов обмена в тканях происходит задержка воды, снижение диуреза, а в третьем периоде лихорадки, наряду с резким повышением теплоотдачи и усилением потоотделения отмечается нарастание выделения воды почками. При нарушении водного обмена отмечается задержка хлоридов и увеличение выделения фосфатов и солей калия, вследствие тканевого распада.

### ***Изменения функций внутренних органов при лихорадке***

В результате расстройства терморегуляции при лихорадке в нервной системе возникают следующие нарушения: ощущение тяжести в голове, общее недомогание, помрачение сознания, бред, галлюцинации. В результате преобладания симпатической части вегетативной нервной системы ритм сердца при лихорадке учащается (повышение температуры на  $1^{\circ}$  вызывает ускорение сердечного ритма на 8–10 ударов в 1 мин.), развивается спазм периферических сосудов и прилив крови к внутренним органам. Давление крови при лихорадке вначале повышается вследствие усиления деятельности сердца, а затем на почве расширения сосудов и ослабления деятельности сердца происходит его понижение. Падение кровяного давления в третьей стадии может привести к шоку или коллапсу. Дыхание при лихорадке учащается. Функция пищеварительного аппарата понижена, наблюдается сухость слизистых оболочек ротовой полости и языка, нарушена перистальтика кишечника, недостаточность пищеварения, понижение всасывания, отсутствие аппетита, метеоризм, иногда запор. Функция почек при лихорадке также изменена. Количество мочи на высоте лихорадке заметно



падает, содержание азотистых веществ увеличено. В третьем периоде лихорадки, когда температура тела падает, количество выделяемой мочи значительно увеличивается, иногда отмечается появление в ней белка.

Температура тела отражает степень реактивности заболевшего организма. Чрезмерное повышение температуры, как и внезапное ее падение, может оказать вредное действие на организм.

## **Действие низких температур**

Низкие температуры, воздействуя на организм, вызывают ряд сосудисто-тканевых нарушений: спазм сосудов, ощущение холода и чувство боли. Кожа бледнеет, ее температура снижается, но затем сосуды расширяются вследствие пареза или паралича сосудодвигательных нервов, при этом сосуды утрачивают тонус и переполняются кровью, проницаемость сосудов повышается, развивается стаз (остановка) крови. Плазма крови выходит из капилляров в поврежденную ткань, развивается отек.

Отморожения, как и ожоги, разделяются на три степени в зависимости от интенсивности тканевых изменений — от покраснения и поверхностного воспаления до образования пузырей и полной гибели (некроза) тканей. Снижение температуры тканей до  $2^{\circ}$  ведет к значительному уменьшению потребления кислорода, а затем к отмиранию и отторжению пораженного участка. Холодный влажный воздух при ветре, даже при температуре минус  $7-8^{\circ}$ , значительно ускоряет наступление отморожения. Нарушение кровообращения, вызванное тесной одеждой или обувью, отсутствие движений, истощение организма способствуют возникновению отморожений.

При отморожении в первую очередь страдают кончик носа, ушные раковины, щеки, пальцы кисти и стопы. После нескольких отморожений развивается хроническое воспаление кожи, которое проявляется появлением синеватых пятен и зуда.

Общее действие холода на организм вызывает охлаждение (гипотермию), которое возникает в результате длительного воздействия на организм пониженной темпера-

туры окружающей среды, даже когда ее температура на  $10-15^{\circ}$  ниже температуры тела.

Первый период охлаждения характеризуется усилением функции компенсаторных механизмов терморегуляции, сужение периферических сосудов способствует уменьшению теплоотдачи, повышается теплообразование в связи с возникновением мышечной дрожи и усилением произвольных движений, учащаются работа сердца и дыхание, незначительно повышается кровяное давление. В основе этих явлений лежат рефлекторные процессы, вызывающие возбуждение симпатического отдела вегетативной нервной системы и активизация деятельности эндокринных желез, преимущественно гипофиза и надпочечников.

Второй период — развитие кислородного голодания, торможение центральной нервной системы, расширение периферических сосудов, приводящее к увеличению теплоотдачи; температура тела понижается до  $35^{\circ}$ , озноб прекращается.

Третий период характеризуется снижением температуры тела, понижением кровяного давления, замедляются сердечный ритм и дыхание, появляется чувство усталости, сонливость, фибрилляция предсердий, а затем и желудочков, что приводит к параличу дыхания. Человек умирает при снижении температуры тела до  $25-24^{\circ}$ .

В хирургической практике при операциях на сердце и крупных сосудах используют искусственную гибернацию (гипотермию), при которой температура тела поддерживается на низком уровне охлаждением и применением фармакологических препаратов, тормозящих функцию терморегуляции, что приводит к снижению обмена веществ и потребления кислорода тканями, позволяющему на непродолжительное время во время операции отключить сердце из кровообращения.

### **Действие лучистой энергии**

Организм человека подвергается болезнетворному воздействию различных видов лучистой энергии. Действие лучей видимой части спектра на организм незначительно. Сильные световые лучи, проходя через оптические среды глаза, вызывают рефлекторное раздражение

диэнцефало-гипофизарной системы с изменением вегетативных функций, что может привести к временному ослеплению.

Инфракрасные лучи обладают тепловым эффектом, приводящим к развитию гиперемии кожи. Интенсивное облучение инфракрасными лучами приводит к ожогам поверхностных частей тела и прогреванию более глубоких тканей, что может рефлекторно привести к перегреванию организма.

Ультрафиолетовые лучи обладают преимущественно химическим и очень слабым ионизирующим действием. Они вызывают на коже эритему, сопровождающуюся ощущением боли, с последующим развитием экссудативного воспаления. Действие ультрафиолетовых лучей на организм выражается падением кровяного давления, изменением обменных процессов в тканях, особенно белкового, и отложением в коже пигмента меланина. Ультрафиолетовые лучи в умеренных дозах оказывают бактерицидное действие, а также способствуют разрушению токсинов, оказывая благоприятное действие на организм. Интенсивное ультрафиолетовое облучение поверхности тела вызывает повышение температуры, расстройства кровообращения и дыхания, что может привести к развитию шоковой реакции, иногда со смертельным исходом.

Действие на организм ионизирующего излучения имеет большое значение. Источниками ионизирующего излучения являются рентгеновские и радиоактивные излучения. Ионизирующие лучи при поглощении вызывают ионизацию нейтральных молекул и атомов. Единицей поглощенной дозы ионизирующего излучения является грэй. Грэй представляет собой поглощенную дозу любого излучения, которая вызывает такой же биологический эффект, как и поглощенная доза в 1 зв рентгеновского или  $\gamma$ -излучения, умноженная на соответствующую величину относительной биологической эффективности (ОБЭ).

Уровень природного излучения, воздействующего на человека, составляет в среднем  $< 0,25$  Гр/год и обусловлен космическим излучением и излучениями земли, атмосферы и радиоактивных микроэлементов, входящих в состав живых тканей.

Ионизирующая радиация состоит из различных лучей, отличающихся между собой по физическому и биологическому действию,  $\alpha$ - и  $\beta$ -лучи характеризуются сильной ионизирующей, но небольшой проникающей способностью,  $\gamma$ -лучи характеризуются слабой ионизирующей, но большой проникающей способностью. Их природа идентична рентгеновским лучам. Облучение  $\gamma$ -лучами вызывает поражение всего организма, а  $\alpha$ - и  $\beta$ -лучами — поражение тех участков поверхности тела, которые подверглись их воздействию. Биологическое действие ионизирующих лучей зависит от плотности ионизации, дозы, вида излучения, воздействия на весь организм или на ограниченный участок, однократного или повторного облучения, индивидуальной чувствительности организма к ионизирующему излучению и от того, направлено излучение извне или изнутри (внешнее или внутреннее облучение).

Общее болезнетворное действие ионизирующего излучения проявляется нарушением обмена веществ и ферментативных систем, участвующих в синтезе, нуклеопротеидов, а также развивающимися в тканях дистрофическими изменениями. Облучение свыше 300 Гр резко усиливает эти изменения, приводящие к интоксикации всего организма. Доза в 600 Гр считается смертельной для человека.

Способность ионизирующего излучения подавлять деление ядер послужила основанием для использования его в лечении опухолей и других клеточных разрастаний. Особенно вредно ионизирующее излучение действует на молодые растущие клетки, поэтому в период эмбриогенеза даже одноразовое облучение оказывает вредное влияние на последующую постнатальную жизнь.

Главное значение в механизме действия ионизирующего излучения придают ионизации молекул воды в организме. При облучении образуются так называемые свободные радикалы  $H$ ,  $OH$  и  $HO_2$ . При отрыве электрона от молекулы воды получается ион  $H_2O_+$ , а выбитый электрон, присоединяясь к другой молекуле, образует ион  $H_2O^-$ .

Оба эти иона диссоциируют, в результате чего образуются свободные радикалы  $HO$  и  $H$ , образующие в свою очередь или непосредственно, или через цепь вторичных

превращений  $\text{NO}_2$  и  $\text{H}_2\text{O}_2$ , которые приводят к нарушению ферментных систем, преимущественно участвующих в нуклеиновом обмене, в результате чего наступает разрушение ядер и гибель клеток.

Общее поражение организма большими дозами ионизирующего излучения называется лучевой болезнью. Она может развиваться как при наружном (рентгеновское облучение при авариях реакторов, атомном взрыве), так и внутреннем (отравление радиоактивными веществами и их изотопами) облучении. Различают острую и хроническую формы лучевой болезни. Острая лучевая болезнь возникает от действия больших доз радиации. В развитии острой лучевой болезни различают четыре периода.

Первый период (начальный) развивается через несколько часов после облучения и длится от 1 до 3 суток. Он характеризуется перевозбуждением нервной системы, сильной головной болью, головокружением, учащением пульса, одышкой, тошнотой и рвотой, повышением температуры, лимфопенией, увеличением гранулоцитов со сдвигом влево. Указанные изменения обычно исчезают на 2-е или 3-е сутки, и наступает второй (скрытый) период продолжительностью от 1 до 2 недель. Первоначальные патологические явления исчезают, но развивается лимфопения, лейкопения, тромбоцитопения, повышается проницаемость и ломкость капилляров.

В тяжелых случаях острой лучевой болезни второй период может отсутствовать и сразу наступает третий период, который характеризуется повышением температуры, головными болями, тошнотой и рвотой с признаками расстройства мозгового кровообращения, слабостью, воспалением и изъязвлением слизистых оболочек, развитием некротической ангины и пневмонии, угнетением кроветворения (лейкопения, тромбоцитопения, анемия) с признаками истощения костного мозга, нарушением проницаемости сосудов (кровоизлияния во внутренние органы), нервнотрофическими расстройствами (выпадение волос, изъязвления кожи, нарушение функции желез внутренней секреции). При благоприятном течении заболевания через 2–3 недели наступает четвертый период — постепенное восстановление нарушенных функций.

Иногда острая лучевая болезнь может принять затяжной характер и переходит в хроническую форму. Хроническая лучевая болезнь может развиваться при повторном воздействии малыми дозами ионизирующего излучения. Она характеризуется нарушениями функций нервной системы и органов кровообращения (лейкопения, появление мегалоцитов, мегалобластов и миелоцитов). Отдаленным последствием действия ионизирующей радиации является развитие злокачественных опухолей (канцерогенное действие) и хромосомные нарушения половых клеток.

### **Болезнетворное действие электричества**

Вредное влияние на организм электрической энергии человек испытывает или подвергаясь разрядам атмосферного электричества (удар молнии), или при поражении электрическим током. Свойства электрического тока определяются характером тока (постоянный, переменный), напряжением, его частотой, направлением и длительностью воздействия. Постоянный ток действует быстрее, чем переменный, но переменный опаснее постоянного при небольшом его напряжении и низкой частоте, так как сопротивление тканей переменному току слабее, чем постоянному. Переменный ток напряжением до 500 В более опасен, чем постоянный того же напряжения. Переменный ток частотой 40–60 герц наиболее опасен для жизни. Увеличение частоты периодов уменьшает вредное действие токов. Высокочастотные токи широко применяют с лечебной целью.

При электротравмах большое значение имеет направление тока, проходящего через органы: прохождение тока через голову или сердце приводит к смерти. Чувствительность к электрическому току у разных людей различна и зависит от функционального состояния организма и его нервной системы.

Воздействие электрического тока на организм проявляется: головной болью, тошнотой, учащением сердечного ритма, дыхания, повышением кровяного давления, параличом нервов и мышц, отеком, в тяжелых случаях шоком. На местах входа и выхода тока образуются раны (электрометки).

Механизм действия электрического тока возможен в виде электролиза, электротермического и электромеханического воздействия.

Электролизом объясняются биохимические и коллоидные изменения в тканях. Электротермическое действие обусловлено переходом электрической энергии в тепловую, вызывающим ожог. Электромеханическое действие выражается в переходе электрической энергии в механическую, которая вызывает структурные повреждения (разрыв тканей).

Переменное электрическое поле УВЧ и СВЧ также оказывают биологическое действие, которое определяется теплом, возникающим в результате поглощения части энергии тканями. Токи УВЧ повышают белковый обмен и усиливают фагоцитоз, применяются с лечебной целью при различных воспалительных процессах. Токи СВЧ вызывают расстройства функции нервной системы с последующим нарушением кровообращения.

### **Блезнетворное действие измененного атмосферного давления**

Блезнетворное действие на организм оказывают как пониженное, так и повышенное атмосферное давление. В случаях пребывания человека на высоте от 4000 до 5000 м (альпинисты, аэронавты) в результате снижения парциального давления кислорода в воздухе насыщение крови кислородом составляет около 70% от нормального, что приводит к усталости, головокружению, головной боли, шуму в ушах, одышке, сердцебиению, снижению обмена веществ и ослаблению условнорефлекторной деятельности. Длительное пребывание на высоте 7000–8000 метров без дыхательных приборов приводит к потере сознания и даже смерти.

Повышенное атмосферное давление также вызывает патологические явления в организме (водолазы, аквалангисты, подводники). При повышении атмосферного давления повышается парциальное давление газов во вдыхаемом воздухе. Признаки патологического действия повышенного атмосферного давления проявляются через несколько часов пребывания при 2–3 атмосферах, что соот-

ветствует глубине 10–12 м. При этом отмечают замедление пульса, дыхания, повышение кровяного давления, гиперемия внутренних органов, в тяжелых случаях — торможение центральной нервной системы, судороги и потеря сознания. Если водолаз дышит атмосферным воздухом, то при аварийном всплытии в результате резкого падения давления, газы (главным образом азот), растворенные в крови, выделяются в виде пузырьков, закупоривающих мелкие кровеносные сосуды. Развивается кессонная болезнь, при которой отмечают мышечные и суставные боли, кожный зуд, нарушения дыхания и кровообращения, в тяжелых случаях — параличи, судороги, потеря сознания. После декомпрессии в барокамере эти явления проходят. Водолазы и аквалангисты, работающие на больших глубинах, дышат газовой смесью, не содержащей азота, что позволяет находиться на глубинах до 100 и более метров длительное время.

### **Болезнетворные химические факторы**

Причинами отравлений нередко являются химические вещества, которые могут поступать в организм извне (экзогенные яды) и образовываться в самом организме (эндогенные яды). Отравление эндогенными веществами — продуктами обмена и тканевого распада — называется аутоинтоксикацией (самоотравлением). Аутоинтоксикация наблюдается при нарушении функции кишечника, органов выделения, расстройствах обмена веществ при инфекционных заболеваниях, сахарном диабете, заболеваниях печени и других патологических состояниях.

Токсические вещества подразделяются на яды неорганические (кислоты щелочи, соли свинца, ртути, мышьяка и меди, хлор, йод, бром) и органические (алкоголь, эфир, хлороформ, фенольные и цианистые соединения).

Среди органических ядов выделяют вещества растительного (алкалоиды глюкозиды) и животного (змеиный яд, кантаридин, животные алкалоиды, птомаины, продукты гниения) происхождения.

Токсическое действие ядов проявляется нарушениями разнообразных функций. Выделяют: химические вещества общеядовитого действия (цианистые соединения,



наркотики), кровяные (окись углерода, пирогаллол, бертолетова соль), печеночные (четырёххлористый углерод, фторидзин), удушающие (хлор, фосген), нервнопаралитические (стрихнин, мышьяк) и др. Повторное введение ядов в организм сопровождается привыканием к ним.

## **Биологические факторы, вызывающие смерть**

Неполноценное питание, голодание, переедание, отсутствие витаминов в пище, недостаток или избыток солей, изменение состава воды, развитие инфекционных процессов в организме способствуют возникновению и развитию заболеваний.

## **Понятие об инфекции**

Под инфекцией (от латинского слова *inficio* — заражаю) понимают проникновение в организм патогенных микроорганизмов. Их взаимодействие с организмом и его реакция на действие болезнетворных микроорганизмов, проявляющаяся определенными признаками (симптомами), лежат в основе инфекционного процесса. Не всякие возбудители вызывают инфекционные заболевания. Микроорганизмы, живущие на коже и слизистых оболочках, обычно не причиняют вреда и называются **сапрофитами**.

Для того, чтобы патогенный микроб вызвал инфекционное заболевание, он должен обладать вирулентностью, т. е. способностью преодолевать сопротивляемость организма и проявлять токсическое действие. Одни патогенные микроорганизмы вызывают отравление организма выделяемыми ими в процессе жизнедеятельности экзотоксинами (при столбняке, дифтерии), другие — освобождают токсины (эндотоксины) из тел бактерий при их разрушении (холера, брюшной тиф).

Места проникновения микроорганизмов в организм называют входными воротами инфекции. Они имеют большое значение в развитии инфекционных заболеваний, так, например, холерный вибрион проникает в организм через рот и не проникает через кожу. Места проникновения микробов — это дыхательные пути, желудочно-кишечный тракт, поврежденная кожа, слизистые оболочки, миндалины, выводные протоки желез, кровеносные и лимфати-

ческие сосуды и лимфатические узлы. Поражая организм в целом, патогенные микроорганизмы вызывают характерные патологические изменения в органах и тканях. Проникая из зараженного очага в другие органы и ткани, микроорганизмы образуют в них вторичные очаги: возникновение вторичных гнойных процессов (пиемия), проникновение возбудителей в кровь (бактериемия), поражение одновременно многих органов (сепсис).

Пути выделения микроорганизмов из организма различны: с калом (при кишечных инфекциях), с мочой (при брюшном тифе, гонорее), с молоком (при общих септических заболеваниях), со слюной (вирус бешенства), с мокротой (при туберкулезе легких).

К группе заболеваний, возникающих в результате действия биологических факторов, относятся и паразитарные заболевания, вызываемые простейшими, червями, членистоногими и грибами.

Паразитарные простейшие (protozoa) вызывают протозойные заболевания (малярия, амебная дизентерия и др.). Паразитирующие черви — гельминты — вызывают гельминтозы (эхинококк, бычий цепень — плоские черви; аскарида, острица — круглые черви и др.). К паразитическим членистоногим относятся чесоточный клещ, вши, блохи и др. Паразитирующие грибки вызывают заболевания кожи (лишай, парша, бластомикоз и др.), внутренних органов — актиномикозы.

Большое значение в развитии болезней играет перенапряжение центральной нервной системы, нарушение функциональных взаимоотношений между процессами возбуждения и торможения в коре головного мозга, вызванное внешними ситуациями и ведущее к развитию вегетативных нарушений, которые приводят к расстройству функций различных органов (нарушения дыхания, сердечной деятельности, повышение кровяного давления, спазм венечных артерий и др.). В качестве возможного болезнетворного фактора у человека может выступать словесный раздражитель. При помощи словесного внушения удается вызвать нарушение обычного течения физиологических процессов — замедление и ускорение пульса, сужение или расширение сосудов, изменение секреции

желудка. Словесный раздражитель вызывает эмоциональные переживания, страх, испуг, состояние психической травмы, которые могут ускорять или осложнять течение уже имеющегося заболевания.

При неосторожном обращении врача с больным можно вызвать, причинив психическую травму больному, заболевание (иатрогенные болезни от греческого — *jatros* — врач и *генпао* — вызываю). Или наоборот, внимательное и чуткое отношение к больному оказывает благоприятное воздействие на психику и способствует выздоровлению.

### **Нарушение обмена веществ в органах и тканях**

Нарушение клеточного (тканевого) метаболизма в результате избыточного проникновения продуктов обмена из крови в клетки (инфильтрация), накопление продуктов нарушенного обмена в тканях (декомпозиция), ведущее к структурным изменениям, называется **дистрофией**.

В зависимости от преобладания морфологических изменений в клетках или строме и сосудах выделяют три вида дистрофий:

- 1) паренхиматозные;
- 2) стромально-сосудистые;
- 3) смешанные.

В зависимости от вида нарушенного обмена выделяют нарушения белкового, жирового, углеводного и минерального обмена.

В зависимости от распространенности процесса выделяют местные и системные дистрофии, а в зависимости от происхождения — приобретенные и наследственные.

Паренхиматозные дистрофии возникают при нарушениях обмена в клетках паренхиматозных органов — сердца, почек, печени.

Стромально-сосудистые дистрофии развиваются в результате нарушенного метаболизма в соединительной ткани и обнаруживаются в стенках кровеносных сосудов и в строме органов.

Смешанные дистрофии возникают как в паренхиме, так и строме органов при нарушении обмена нуклеотидов, липопротеидов и минералов.

## **Белковая дистрофия**

В результате нарушенного белкового обмена развиваются: зернистая дистрофия, гиалиноз и амилоидоз.

Зернистая дистрофия выражается появлением в протоплазме клеток зерен и капель белковой природы. Она возникает в результате расстройства кровообращения, тяжелых инфекционных заболеваний, интоксикациях, которые приводят к нарушению окислительных процессов в тканях. Зернистая дистрофия развивается в почках, печени, сердце и выражается набуханием клеток и помутнением их протоплазмы. Консистенция органа становится дряблой, объем органа увеличивается.

В результате поражения ткани инфекцией или при интоксикации развивается гиалиново-капельная дистрофия, при которой в протоплазме клеток обнаруживаются гиалиноподобные белковые капли, заполняющие клетку целиком, орган увеличивается и уплотняется, функция органа нарушается, развиваются некротические изменения и наступает гибель клетки. Гиалиново-капельная дистрофия чаще развивается в эпителии почечных канальцев и сочетается с жировой дистрофией.

Гиалиноз развивается при атеросклерозе в сосудистой стенке и характеризуется появлением в ткани вне клеток однородного полупрозрачного образования белковой природы, похожего на гиалиновый хрящ.

Амилоидоз сопровождается накоплением в тканях вне клеток не встречающегося в норме белка — амилоида, что приводит к атрофии паренхимы, склерозу органов и развитию функциональной недостаточности.

## **Жировая дистрофия**

При нарушениях жирового обмена развивается жировая дистрофия. В зависимости от механизма развития различают: алиментарное, церебральное, эндокринное и наследственное ожирение. Жировая дистрофия характеризуется накоплением капель нейтральных жиров (липидов) в цитоплазме клеток. Чаще развивается в печени, сердце и почках. При жировой дистрофии орган увеличен, дряблый, на разрезе желтого цвета с налетом жира.

## Углеводная дистрофия

Нарушение усвоения клетками сахара возникает в результате расстройства ферментативного расщепления полисахаридов в кишечнике или процесса всасывания моносахаридов. В регуляции углеводного обмена большое значение имеют: центр регуляции углеводного обмена, расположенный в продолговатом мозгу на дне 4-го желудочка и связанном с ним сером бугре, чечевицеобразном ядре и коре головного мозга.

Большое значение в регуляции углеводного обмена играют железы внутренней секреции: поджелудочная железа, передняя доля гипофиза, кора надпочечника.

Нарушение всасывания углеводов возникает как следствие расстройства ферментативного расщепления полисахаридов в кишечнике, процесса всасывания моносахаридов в кишечнике в результате воспалительных процессов в слизистой оболочке, уменьшения синтеза гликогена в печени и мышцах в результате гипоксии, что приводит к уменьшению выделения энергии, необходимой для синтеза гликогена.

Усиление образования глюкозы из гликогена — гликогенолиз — возникает в результате сильных эмоциональных возбуждений, боли, переохлаждения, а из аминокислот и жиров — гликонеогенез — наблюдается при сахарном диабете.

Повышение содержания глюкозы в крови называется гипергликемией, а понижение — гипогликемией. Повышение содержания глюкозы до 160–180 мг% (в норме 80–120 мг%) в крови приводит к повышению фильтрации глюкозы в почечных клубочках и поступлению ее в мочу и называется глюкозурией. Гипергликемия и глюкозурия могут наблюдаться при травмах, опухолях и воспалениях мозга, кровоизлияниях, психических травмах и тяжелых потрясениях.

## Сахарный диабет

В островковом аппарате поджелудочной железы инсулин образуется и выделяется  $\beta$ -клетками, а  $\alpha$ -клетки выделяют глюкагон. Инсулин (сложный полипептид) был открыт в 1922 году Бентитом и Бестом. Основными прояв-

лениями сахарного диабета являются длительные гипергликемия и глюкозурия, которые возникают в результате нарушения способности организма накапливать поступивший сахар в виде гликогена, что приводит к увеличению сахара в крови до 180 мг% и выше и выделению его с мочой. Источником повышенного содержания сахара в крови и в моче у больных диабетом, помимо углеводов пищи, являются углеводы, образованные из белков и жирных кислот. В результате повышенного выведения азота с мочой наблюдается увеличение образования кетоновых тел (ацетона, ацетоуксусной и  $\beta$ -оксимасляной кислоты), что приводит к повышению их в крови — гиперкетонемии и моче — кетонурии. Нарастание количества кетокислот приводит к развитию диабетической комы, которая характеризуется расстройствами функций центральной нервной системы в виде потери сознания, нарушениях кровообращения, дыхания. Спутниками диабета являются полиурия (5–10 л мочи в сутки) и полидипсия (усиленная жажда), как компенсаторное явление в ответ на обезвоживание организма, а также нарушение минерального обмена (уменьшение в крови Na, K). Нарушения обмена при диабете приводят к потере веса и истощению, ангиопатии, приводящей к гангрене нижних конечностей, гнойному пиелонефриту, септикопиемии, пневмонии, кандидозу.

### **Гипогликемия**

Уменьшение сахара в крови (гипогликемия) возникает вследствие нарушения регуляции углеводного обмена нервной и эндокринной системами. Гипогликемия развивается при повышенном выделении инсулина, вызванном гипертрофией островкового аппарата поджелудочной железы, а также гиперфункцией передней доли гипофиза и коры надпочечников. При гипогликемии наблюдаются: общая слабость, дрожание, сердцебиение, усиленное потоотделение, головная боль, тошнота, сонливость, расстройство памяти. Уменьшение сахара в крови до 35–30 мг% приводит к развитию судорог и гипогликемического шока.

### **Ожирение**

Патологическое отложение жира в жировых депо, значительное увеличение веса тела до 150 и более килограммов.

Причинами ожирения могут быть: нарушение энергетического баланса, недостаточное потребление жировых запасов, повышение аппетита, нарушение функции промежуточного мозга (центр аппетита), нарушение нейроэндокринной регуляции, малоподвижный образ жизни, наследственные факторы.

Для диагностики ожирения применяются следующие критерии: при I степени ожирения масса тела превышает нормальную на 10–20%, при II степени — на 20–30%, при III — на 30–50% и более. Масса тела, соответствующая цифрам роста в сантиметрах минус 100 считается нормальной.

Результатом нарушения нейроэндокринной регуляции являются:

1. Поражение промежуточного мозга в сочетании с понижением функции передней доли гипофиза и половых желез (адипозо-генитальная дистрофия), характеризующаяся отложением жира преимущественно в области молочных желез, спине, нижнем отделе живота, ягодиц и бедер.

2. Гипофизарное ожирение — болезнь Иценко-Кушинга — возникает в результате повышения функции передней доли гипофиза, что приводит к увеличению выработки адренокортикотропного гормона, который активизирует выделение глюкокортикоидов корой надпочечников, что приводит к усиленному отложению жира в области головы (лицо, затылок) и на туловище.

3. Гипертиреоидное ожирение характеризуется равномерным распределением жира на туловище и конечностях.

4. Инсулярное ожирение развивается при повышении выработки инсулина.

5. Гипогенитальное ожирение характеризуется отложением жира на груди, животе, на внутренней поверхности бедер и в области ягодиц.

В большинстве случаев ожирение развивается в результате сочетанного нарушения функции центральной нервной системы и эндокринных желез с преимущественным нарушением одной из них.

## **Истощение — кахесия**

Исхудание наступает в результате следующих основных причин:

1) недостаточное поступление пищи, отсутствие аппетита при расстройствах функции нервной системы, инфекционных, онкологических заболеваниях, интоксикации;

2) нарушение усвоения жира в результате нарушения всасывания его в кишечнике, расстройствах пищеварения, авитаминозах, тиреотоксикозе, расстройствах функции гипофиза и сахарном диабете.

При истощении количество жира в организме резко уменьшается, вес тела падает, наблюдается атрофия скелетной мускулатуры и внутренних органов. Кахексия сопровождается гипотонией, малокровием, физической слабостью, движения становятся медленными, вялыми, умственные способности снижаются, больные находятся в состоянии прострации.

## **Нарушения промежуточного жирового обмена**

Увеличение содержания кетоновых тел (ацетона, ацетоуксусной и в-оксимасляной кислот) в крови называется кетонемией, а выделение их с мочой — кетонурией. Кетоновые тела образуются в печени и окисляются до углекислоты и воды в других тканях. Кетонемия возникает при питании жирами, голодании, недостатке углеводов в пище или недостаточном использовании их при диабете. Вследствие недостатка углеводов, жир в увеличенном количестве идет на покрытие дефицита в энергии, что ведет к увеличению образования кетонов в печени. Введение в организм углеводов уменьшает поступление жира в печень, это может предупредить развитие кетонемии.

## **Расстройства обмена холестерина**

Гиперхолестеринемия — увеличение содержания холестерина в крови более 180–200 мг%, может развиваться:

1) в результате увеличенного поступления холестерина с пищей;

2) при повышении синтеза холестерина при клеточном распаде, диабете, заболеваниях печени;



3) недостаточное выведение холестерина кишечником;  
4) увеличение (свыше 1%) содержания холестерина в крови;

5) снижение функции щитовидной железы.

С нарушением холестеринового обмена связывают развитие атеросклероза. Атеросклероз — разрастание соединительной ткани во внутреннем слое сосудистой стенки и отложение холестерина в виде бляшек в стенках крупных сосудов. С расстройством холестеринового обмена связано образование холестериновых камней в желчном пузыре.

### **Нарушения минерального обмена**

Уменьшение щелочных резервов крови (особенно бикарбонатов) называется ацидозом. Повышение щелочных резервов крови называется алкалозом.

Важнейшую роль в компенсации нарушений кислотно-щелочного равновесия выполняют:

- 1) буферные свойства крови;
- 2) регуляция содержания углекислого газа и РН крови дыхательным центром;
- 5) выделение экскреторными органами кислых и щелочных соединений;
- 4) обмен катионами между эритроцитами и плазмой крови.

Нарушения обмена натрия, содержащегося главным образом в тканевой жидкости, связано с нарушением водного обмена и играет роль в поддержании осмотического давления. Поступает в организм в виде поваренной соли. Потеря хлористого натрия при сильном потоотделении и повторной рвоте ведет к нарушению осмотического давления крови, это приводит к поступлению его из клеток в тканевую жидкость и кровь, оказывая токсичное действие на нервную и мышечную системы. Нарушение выделения натрия с мочой при заболеваниях почек приводит к возникновению отека.

Содержание калия в клетках в 10 раз превышает его содержание в межклеточной жидкости, выделение калия происходит через почки. При избытке ионы калия вытесняют ионы натрия, которые выводятся с мочой, что при-

водит к уменьшению задержки воды тканями. На этом основано использование калийных солей для повышения диуреза.

Обмен фосфора в организме тесно связан с обменом кальция, так как большая часть фосфора соединена с кальцием и меньшая — с натрием. Пища, бедная фосфором, приводит к изменениям формирования костей растущего организма. Заболевание, в основе которого лежит нарушение кальциево-фосфорного обмена в результате недостаточного поступления в организм витамина Д, называется РАХИТОМ. При рахите нарушается обызвествление хряща в зоне окостенения. При этом костная ткань не подвергается обызвествлению, это ведет к размягчению костей и возникновению различных деформаций скелета.

В результате нарушения функции половых желез у взрослых развивается остеопороз — заболевание, характеризующееся нарушением кальциево-фосфорного обмена.

Отложение солей кальция в тканях — кальциноз — происходит в результате понижения кислотности в тканях, что ведет к уменьшению растворимости солей кальция. Кальциноз наблюдается в соединительнотканых элементах воспалительных очагов при туберкулезе, в некротизированных участках, в стенках сосудов при атероматозе.

Обмен железа связан с гемоглобином, железо входит в состав железопротеинового комплекса — ферритина, состоящего из особого белка апоферритина, образующегося в слизистой оболочке кишечника. Апоферритин, присоединяя железо, превращается в ферритин, который откладывается в селезенке, печени и костном мозге. Недостаток железа в пище вызывает развитие анемии.

Дефицит магния повышает раздражимость нервной системы.

Минеральные вещества, необходимые организму от тысячных до миллионных долей процента, называют микроэлементами. Они связаны с витаминами, гормонами и ферментами. Йод входит в состав гормона щитовидной железы. Цинк — составная часть гормона инсулина. Марганец входит в состав костей, половых желез и некоторых ферментов. Фтор входит в состав эмали зубов. Недостаток фтора вызывает возникновение кариеса, а избыток —

повышение хрупкости зубов и костей, что приводит к деформации костей. Медь участвует в кровообразовании и синтезе гемоглобина. Кобальт входит в состав витамина В<sub>12</sub>. Бром принимает участие в регуляции функций высшей нервной деятельности.

Нарушение солевого и минерального обмена в организме лежит в основе камнеобразования.

Камни мочевых путей (мочекаменная болезнь — уролитиаз), образуются в результате увеличения концентрации солей в моче, уменьшения ее объема и нарушения оттока мочи. По составу камни мочевых путей подразделяются на: фосфаты (фосфорно-кальциевые), оксалаты (щавелевокислые) и ураты (мочекислые).

Камни желчного пузыря (холелитиаз — желчекаменная болезнь), возникают в результате воспаления, холестаза (нарушение оттока желчи), изменения состава желчи (избыток холестерина, и желчных пигментов). При закупорке общего желчного протока камнем может развиваться механическая или обтурационная желтуха. По составу камни желчного пузыря бывают: холестериновыми, пигментными, известковыми и смешанными.

Для образования камней требуется наличие органической основы: слизи, белка, клеток эпителия, микроорганизмов. Эти вещества являются кристаллизационными центрами, вокруг которых концентрически наслаиваются соли.

## **Нарушения водного обмена**

Задержка воды в организме — гидратация, недостаточное поступление воды или повышенное ее выделение — дегидратация.

Скопление жидкости в тканях называется отеком, а скопление жидкости в серозных полостях — водянкой. Отек кожи — anasarca, водянка брюшины — ascites, водянка плевральной полости — hydrothorax, водянка перикарда — hydropericardium, водянка мошонки — hydrocoele, внутричерепная водянка — hydrocephalus. Признаками отека являются увеличение объема ткани, ее формы и напряжения. При надавливании на отечную ткань пальцем остается ямка, которая постепенно выравнивается.

Отек развивается при изменениях капиллярного давления, скорости кровотока, онкотического давления и повышении проницаемости стенки капилляров. В патогенезе отеков участвуют также железы внутренней секреции, регулирующие водный обмен: гипофиз, щитовидная железа, надпочечники. В зависимости от причин возникновения отеки подразделяются на застойные, почечные, сердечные, кахектические, воспалительные, токсические, нервнотрофические и эндокринные. В результате сдавления клеток скопившейся в тканях жидкостью нарушаются функции органов. Исход отеков зависит от течения того патологического процесса, который вызвал задержку воды в тканях.

## **Патология дыхания**

Различают внешнее дыхание — обмен газов между кровью и внешней газовой средой — и внутреннее (клеточное) дыхание — обмен газов между клетками и окружающей их тканевой жидкостью. В патогенезе расстройств дыхания важная роль принадлежит дыхательному центру, расположенному в продолговатом мозге, и сосудистым рефлексогенным зонам каротидного синуса и дуги аорты. Дыхание нарушается не только рефлекторно, но и при гуморальных воздействиях на дыхательный центр. К нарушениям ритма дыхания относятся: одышка, периодическое дыхание, кашель и чиханье.

Одышка (диспноэ) — затруднение дыхания, характеризующееся нарушением ритма и силы дыхательных движений. При одышке нарушается регуляция дыхания, что выражается в изменении частоты (учащение, урежение) и глубины (поверхностное и углубленное) дыхания. Одышка бывает инспираторной (затруднение вдоха), экспираторной (затруднение выдоха) и смешанной (затруднены и вдох и выдох). Чаще всего одышка проявляется в виде поверхностного и учащенного дыхания, реже — в виде глубокого и замедленного. Нарушения дыхания наблюдаются при многих заболеваниях.

При диабетической коме, уремии наблюдается удлиненное и усиленное дыхание с продолжительными паузами (дыхание Куссмауля).

Временная остановка дыхания (апноэ) наблюдается после усиленной вентиляции легких в результате уменьшения в крови содержания  $\text{CO}_2$ . Возникновение кратковременных периодов измененного дыхания, сменяющихся временной остановкой, называется периодическим дыханием (Чейн-Стокса и Биота).

Чейн-Стоково дыхание наблюдается при легочной недостаточности, уремии, отравлениях, поражениях головного мозга (кровоизлияния, эмболия, атеросклероз, опухоли, повышение внутричерепного давления), декомпенсированных пороках сердца. Оно характеризуется нарастанием глубины дыхательных движений до максимума с постепенным их уменьшением, переходящим в паузу, продолжительностью от  $1/2$  до  $3/4$  минуты.

Биотовское дыхание наблюдается при тепловом ударе, менингите, энцефалите и некоторых отравлениях, характеризуется наличием длительных пауз при поверхностном, учащенном дыхании.

Затруднение дыхания, раздражение слизистой оболочки трахеи и бронхов, плевры, задней стенки пищевода, брюшины, печени, селезенки и центральной нервной системы вызывает кашель. Вслед за глубоким вдохом наступают толчкообразные сокращения внутренних межреберных, прямых мышц живота и мышц спины, что приводит к повышению давления в легких, голосовая щель расширяется, и воздух под большим давлением с характерным звуком устремляется через рот наружу со скоростью до 35 м/сек. Мягкое небо поднимается и закрывает носоглотку. При кашле из дыхательных путей удаляются попавшие туда инородные частицы и скопившаяся мокрота.

Чихание — рефлекторное, сложно координированное дыхательное движение, возникающее при раздражении верхних дыхательных путей, препятствующее проникновению в легкие вредных веществ и активно удаляющее попавшие в дыхательные пути инородные тела и накопившуюся в них слизь. Чихание сопровождается аналогичными движениями, что и при кашле, но мягкое небо носоглотку не закрывает.

Икота развивается при раздражении органов брюшной полости, воспалении брюшины и заболеваниях централь-

ной нервной системы. Она возникает при судорожных, клонических сокращениях диафрагмальной мышцы, сопровождающихся толчкообразным втягиванием воздуха в легкие.

## **Нарушения внешнего дыхания**

Нарушения внешнего дыхания могут возникать при заболеваниях, ведущих к деформации грудной клетки (при рахите, искривлении позвоночника, при туберкулезе и др.), но в виду приспособляемости организма эти изменения должны быть значительными, для того чтобы оказать негативное влияние на акт дыхания.

Нарушение внешнего дыхания также возможно в результате нарушения функции дыхательных мышц при атрофии и при нарушении их иннервации (полимиозит, полиневрит и др.). При усиленном и затрудненном дыхании (бронхиальная астма, сердечная недостаточность и др.) принимают участие вспомогательные мышцы, максимальная эффективность которых достигается при таком положении туловища, когда больной сидя опирается на руки, фиксируя плечевой пояс. При усиленном вдохе сокращаются: большие и малые грудные, передние зубчатые, задние верхние зубчатые мышцы и мышцы, поднимающие лопатки.

Нарушение функции дыхания может развиваться как при высоком (асцит, опухоли, метеоризм), так и низком (понижение внутрибрюшного давления, повышение давления в плевральной полости) стоянии диафрагмы.

Нарушения дыхания также возможно в результате поражения воспалительными процессами верхних (острый и хронический ринит, аденоиды) и нижних (фарингиты, ларингиты, трахеиты и бронхиты) дыхательных путей. Затруднение дыхания наблюдается при отеках слизистой оболочки дыхательных путей, их закупорке инородными телами, сдавлении бронхов растущей из средостения опухолью, туберкулезном процессе, отеке легких. Эти процессы в результате уменьшения дыхательной поверхности легких и затруднения поступления воздуха в легкие приводят к развитию кислородного голодания (асфиксии) и накоплению углекислого газа в крови, который,

раздражая клетки дыхательного центра, способствует учащению дыхания и повышению кровяного давления. Сходные изменения наблюдаются при пневмотораксе.

Пневмоторакс — проникновение воздуха в плевральную полость, возникающее вследствие: проникающего ранения грудной клетки, нарушения целостности легочной ткани, введения с лечебной целью при туберкулезе воздуха в плевральную полость. Пневмоторакс может быть полным, если вся полость плевры заполнена воздухом, и частичным, когда заполнение полости плевры целиком невозможно из-за наличия в ней экссудата, сращений или из-за малого количества введенного воздуха.

В зависимости от причин и механизма развития пневмоторакс бывает:

1) открытый, при ранениях грудной клетки, когда воздух свободно входит в плевральную полость при вдохе и выходит из неё через отверстие;

2) клапанный, при котором раневое отверстие в плевральную полость при вдохе открывается и воздух поступает в плевральную полость, а при выдохе ткани на месте ранения закрывают отверстие;

3) закрытый, когда сообщение с плевральной полостью закрывается в начальной стадии открытого или клапанного пневмоторакса, или в результате повреждения легкого и плевры.

Гемоторакс — скопление крови в плевральной полости при ранениях легкого, туберкулезе, опухолях легкого, геморрагическом диатезе. Кровотечение в плевральную полость может происходить из ткани легкого и при ранении межреберных артерий и внутренней грудной артерии.

Нарушения дыхания при расстройствах кровообращения в легких и изменении состава крови.

При ослаблении сердечной деятельности уменьшается количество протекающей через капилляры легких крови или развивается застой крови в сосудах малого круга, что приводит к уменьшению содержания кислорода (гипоксемия) и повышению содержания углекислого газа в крови, раздражению дыхательного центра и развитию сердечной одышки. Изменение кровообращения в сосудах малого

круга вызывает скопление транссудата в альвеолах и отек их стенок, развивается застойный отек легких. Нарушение дыхания при застойном отеке происходит в результате уменьшения дыхательной поверхности легких.

Токсический отек легких развивается в результате отравления ядовитыми веществами, которые вызывают нарушение циркуляции крови в легких, поражение ткани легкого и стенки сосудов, что приводит к усилению проницаемости сосудов и образованию выпота, нарушению дыхательной функции легких, уменьшению содержания кислорода в крови (гипоксемия) и ослаблению сердечной деятельности. Гипоксемия развивается при уменьшении содержания гемоглобина в циркулирующей крови в результате снижения числа эритроцитов или недостаточного насыщения их гемоглобином, при анемиях, кровопотерях и нарушении функции кроветворных органов.

### **Нарушения тканевого дыхания**

В тканевом дыхании принимают участие ферменты: дегидразы, цитохромы, цитохромоксидаза, которые катализируют процессы окисления. Различают экзогенные и эндогенные причины расстройства тканевого дыхания. Экзогенными причинами являются вещества (цианистые соединения, фосфор, мышьяк, наркотики и др.), которые, воздействуя на организм извне, влияют на окислительные процессы в тканях, угнетая окислительные процессы в клетках или блокируя дыхательные ферменты. Эндогенными причинами расстройства тканевого дыхания являются: гипофункции щитовидной железы, гипопиза и половых желез, авитаминозы, сердечно-сосудистые расстройства, опухолевый рост и инфекционные заболевания.

Нарушения как легочного, так и тканевого дыхания приводят к понижению окислительных процессов, или кислородному голоданию тканей — гипоксии. В зависимости от причин возникновения гипоксии, различают:

1) гипоксическую — в результате затруднения проникновения кислорода в кровь при понижении парциального давления кислорода во вдыхаемом воздухе и расстройствах дыхания;



2) анемическая — уменьшение гемоглобина в крови при анемиях или в результате образования карбоксигемоглобина или метгемоглобина;

3) циркуляторная — при расстройствах кровообращения (застойная и ишемическая формы);

4) тканевая — уменьшение способности тканей использовать доставленный кислород.

## **Некроз и апоптоз**

В живом организме существует два варианта гибели структур — некроз и апоптоз.

Некроз — омертвение клеток, тканей, органа в живом организме, возникающее при наличии повреждающих факторов: физических (травмы механические, температурные (отморожение, ожог), радиационные и др.), химических (кислоты, щелочи и др. агрессивные жидкости), трофических, нервных и других.

Этиологически выделяют: травматический, токсический, трофоневротический, сосудистый и аллергический виды некроза. В зависимости от механизма действия повреждающих факторов выделяют: прямой и непрямой некрозы. Прямой некроз развивается при непосредственном действии на ткань повреждающего фактора. При опосредованном действии повреждающего фактора через сосудистую, нервную и иммунную системы развивается непрямой некроз.

В развитии некроза выделяют следующие стадии:

1) паранекроз — обратимые изменения, похожие на некротические;

2) некробиоз — необратимые дистрофические изменения;

3) смерть клетки;

4) аутолиз — под действием гидролитических ферментов, выделяющихся из поврежденных клеток, растворяются некротизированные клетки (цитолиз). Образуются бесструктурные гомогенные некротические массы — некротический детрит.

Ограничение участка некроза происходит в результате развития демаркационной линии — реактивного воспаления в тканях, расположенных вблизи некротизированно-

го участка. Этот процесс характеризуется расширением кровеносных сосудов и отеком на границе с некротизированной тканью, демаркационное воспаление участвует в рассасывании некротических масс с последующим замещением их соединительной тканью.

Клинико-морфологический некроз подразделяется на коагуляционный (сухой), колликвационный (влажный), инфаркт, секвестр и гангрену.

Коагуляционный (сухой) некроз характеризуется преобладанием в некротизированных структурах процессов денатурации белка. Различают: творожистый (казеозный), фибриноидный, восковидный и жировой некрозы.

Колликвационный (влажный) некроз характеризуется расплавлением под действием ферментативного переваривания некротизированной ткани, встречается в тканях с большим содержанием воды. В исходе колликвационного некроза образуется киста.

Инфаркт — некроз тканей, возникающий в результате острого нарушения кровообращения в них при тромбозе, эмболии, длительном спазме артерий и др. Инфаркт по виду бывает белым (ишемическим) и красным (геморрагическим), по форме — клиновидным и неправильной формы.

Участок некротизированной ткани, который не подвергается рассасыванию (аутолизу), не замещается соединительной тканью и свободно располагается среди живых тканей, называется секвестром. Развивается преимущественно в костях и сопровождается развитием гнойного воспаления с образованием свищевых ходов, через которые могут выходить фрагменты секвестра.

Некроз тканей, контактирующих с внешней средой и имеющих черную окраску в результате образования сернистого железа, называют гангреной. Она бывает сухой и влажной.

Сухая гангрена характеризуется мумификацией (высыханием) некротизированных тканей с хорошо выраженной зоной демаркационного воспаления. Сухая гангрена часто поражает нижние конечности.

Влажная гангрена характеризуется набуханием и отеком тканей, демаркационная зона отсутствует. Часто возникает в кишечнике, легких, матке, конечностях.

Разновидностью гангрены является пролежень, развивающийся в результате трофоневротических нарушений у ослабленных лежащих больных на участках тела, подверженных наибольшему давлению: в области затылка, лопаток, локтей, крестца, ягодиц, голеней и пяток.

Апоптоз — генетически запрограммированная гибель клеток в живом организме, поражает только отдельные клетки или их группы и не сопровождается развитием воспаления. Основная роль апоптоза — установление нужного равновесия между процессами пролиферации и гибели клеток, что обеспечивает стабильное состояние организма, его рост, а также атрофию тканей и органов. Апоптоз отличается от некроза:

- 1) отсутствием воспаления;
- 2) апоптозные тела (фрагменты клеток) фагоцитируются паренхиматозными и стромальными клетками;
- 3) захватывает и устраняет только отдельные клетки или их группы из здоровой ткани.

## **Нарушения кровообращения**

Различают три группы нарушений кровообращения:

- 1) нарушение кровенаполнения (артериальное и венозное полнокровие и малокровие);
- 2) нарушение проницаемости стенки сосудов (кровотечение, кровоизлияние, плазморрагия);
- 3) нарушения течения и состояния крови (стаз, тромбоз, эмболия).

Обособленное место среди расстройств кровообращения занимает шок.

Артериальное полнокровие (гиперемия) возникает в органах при увеличении объема циркулирующей крови в результате:

- 1) нарушения иннервации (ангионевротическая гиперемия);
- 2) затруднения кровотока по магистральному артериальному сосуду (коллатеральная гиперемия);
- 3) устранения фактора сдавливающего артерию (лигатура, опухоль, жидкость) гиперемия после ишемии;
- 4) уменьшения барометрического давления (вакатная гиперемия);

5) воспаления (воспалительная гиперемия);

6) наличия артериовенозного соустья.

Ангионевротическая гиперемия развивается в результате раздражения сосудорасширяющих нервов или паралича сосудосуживающих нервов. Так, при эмоциональном возбуждении рефлекторно возникает покраснение лица.

Коллатеральная гиперемия развивается при закупорке магистральной артерии, при этом кровь проходит по коллатералям (боковым ветвям).

Гиперемия после ишемии развивается при быстром выведении жидкости из полостей при асците. При этом происходит быстрое наполнение артерий кровью, которые были сдавлены жидкостью, что может привести к оттоку большого количества крови от головного мозга и развитию обморока. Поэтому удаление жидкости из полостей необходимо производить медленно.

При переходе организма из условий высокого атмосферного давления в низкое развивается вакатная гиперемия, например при быстром подъеме водолазов, что может привести к разрыву стенки кровеносных сосудов и кровоизлияниям.

Воспалительная гиперемия сопутствует воспалительному процессу. Она характеризуется покраснением участка воспаления и местным повышением температуры.

При ранении стенки артерии и расположенных рядом вен происходит переполнение вен артериальной кровью, при этом развивается местная гиперемия.

Венозное полнокровие развивается в результате повышенного кровенаполнения органа или ткани в связи с затруднением оттока крови, приток крови при этом не изменен или уменьшен. Застой венозной крови приводит к расширению вен, замедлению в них кровотока и развитию гипоксии. Венозное полнокровие может быть общим и местным, острым и хроническим. Общее хроническое венозное полнокровие развивается при хронической сердечной недостаточности (пороках сердца, ишемической болезни сердца, хронических миокардитах и пр.).

Местное венозное полнокровие развивается при затруднении оттока венозной крови от органа или части тела в

связи с закрытием просвета вены (тромбом, эмболом) или сдавлением ее опухолью.

Малокровие (ишемия) — уменьшение кровенаполнения органа или части тела в результате недостаточного притока крови в результате спазма артерий (ангиоспастическое малокровие), закрытия просвета артерии тромбом или эмболом (обтурационное малокровие), при сдавлении артерии жгутом, лигатурой, выпотом, опухолью (компрессионное малокровие). При остром малокровии в органах развиваются дистрофические и некротические изменения. При хроническом малокровии развивается атрофия и склероз органов.

Нарушения сосудистой проницаемости — кровотечение (геморрагия) — развивается при разрыве стенки сосуда при ранения или развитии в ней воспаления, некроза, аневризмы, опухоли. Выход крови из просвета кровеносного сосуда или полости сердца в окружающую среду — наружное кровотечение, или в полости тела — внутреннее кровотечение. Кровотечение, при котором кровь накапливается в тканях, называется кровоизлиянием.

Виды кровоизлияний:

1. Гематома — скопление крови в тканях с нарушением ее целостности и образованием полости.

2. Геморрагическое пропитывание — кровоизлияние в ткани с сохранением тканевых элементов.

3. Кровоподтеки — плоскостные кровоизлияния в подкожной клетчатке и мышцах.

4. Петехии — мелкие точечные кровоизлияния в коже и слизистых оболочках.

Плазморрагия — выход плазмы из кровеносного русла при повышении сосудистой проницаемости.

Нарушения течения и состояния крови.

Стаз — резкое замедление и остановка крови в сосудах микроциркуляторного русла в результате нарушений, связанных с инфекционными заболеваниями, интоксикациями, венозным полнокровием и шоком, развитием сладж-феномена, для которого характерно слипание форменных элементов крови, повышение вязкости плазмы и, как следствие, затруднение движения крови через сосуды микро-

циркуляторного русла. Наибольшую опасность стаз представляет в капиллярах головного мозга.

Тромбоз — прижизненное свертывание крови в просвете сосуда или полости сердца — представляет собой один из механизмов гемостаза, но может стать причиной нарушения кровоснабжения органов и привести к развитию инфарктов, гангрены. Образующийся при этом сверток крови называется тромбом. В зависимости от строения и внешнего вида различают белый, красный и смешанный тромбы.

Белый тромб образуется медленно, чаще в артериях при быстром токе крови и состоит из тромбоцитов, фибрина и лейкоцитов.

Красный тромб образуется быстро, чаще в венах при медленном токе крови, содержит фибрин, тромбоциты и большое количество эритроцитов.

Смешанный тромб имеет слоистое строение, содержит элементы как белого, так и красного тромба, образуется чаще в венах, полости аневризмы аорты и сердца. Исходы тромбоза неблагоприятны, отрыв тромба приводит к развитию тромбоэмболии.

Эмболия — циркуляция в кровеносном или лимфатическом русле не встречающихся в норме частиц (эмболов) и закупорка ими просвета сосудов. Эмболы могут перемещаться как по току, так и против тока крови. В зависимости от природы эмболов различают тромбоэмболию жировую, воздушную, газовую, клеточную, микробную и эмболию инородными телами.

Тромбоэмболия развивается при отрыве тромба или его части. Источниками тромбоэмболии являются тромбы вен нижних конечностей, венозных сплетений малого таза, сердца и аорты. В органах возникают инфаркты и гангрена.

Жировая эмболия развивается при попадании в кровоток капелек жира, при переломах длинных трубчатых костей, размождении подкожной жировой клетчатки, а также при ошибочном внутривенном введении масляных растворов лекарственных или рентгеноконтрастных веществ. Смертельный исход может наступить при

жировой эмболии сосудов головного мозга, легких, почек и других органов.

Воздушная эмболия развивается при попадании в кровоток воздуха при ранении вен шеи, повреждении легкого, после родов, аборта и при случайном внутривенном введении воздуха вместе с лекарственными препаратами. Пузырьки воздуха, попавшие в кровеносное русло, вызывают эмболию капилляров как малого, так и большого кругов кровообращения.

Газовая эмболия развивается при быстрой декомпрессии (быстрый переход от повышенного атмосферного давления к нормальному при экстренном всплытии водолаза). При этом образуются пузырьки азота (азот при высоком давлении находится в крови в растворенном состоянии), которые закупоривают капилляры головного мозга, почек, сердца и других органов, что приводит к развитию в них участков ишемии и некроза.

Тканевая эмболия развивается при разрушении тканей и поступлении клеток в кровь. Возникает при травмах, метастазировании опухолей и других патологических состояниях.

Микробная эмболия возникает при циркуляции в крови микроорганизмов, грибов, простейших и животных паразитов, закупоривающих просвет капилляров. На месте закупорки сосуда бактериальными эмболами образуются метастатические гнойники.

Эмболия инородными телами возникает при попадании в кровеносное русло катетеров, осколков металлических предметов (снарядов, пуль и др.).

## **Шок**

При кровопотерях и тяжелой сердечной недостаточности в результате снижения сердечного выброса развивается циркуляторный коллапс — шок. Различают четыре типа шока:

1) гиповолемический шок — развивается при остром уменьшении объема циркулирующей крови (тяжелая кровопотеря, неукротимая рвота, понос, потеря жидкости, при ожогах);

2) кардиогенный шок — в основе лежит снижение сердечного выброса при обширном инфаркте миокарда и других состояниях, приводящих к острой сердечной недостаточности;

3) септический шок — связан с микроорганизмами, выделяющими эндотоксины, повреждающие эндотелий сосудов, что приводит к активации внутренней системы свертывания крови и развитию внутрисосудистого свертывания крови;

4) сосудистый шок — анафилактический и нейрогенный или травматический шок.

В развитии шока выделяют три стадии:

1) непрогрессирующая стадия (ранняя) — для поддержания кровоснабжения жизненно важных органов включаются механизмы, компенсирующие снижение сердечного выброса;

2) прогрессирующая стадия — развивается в результате истощения компенсаторных механизмов, резкого расширения капиллярного русла, что приводит к тканевой гипоперфузии. Наступает глубокий коллапс, характеризующийся угнетением центральной нервной системы, резким снижением артериального и венозного давления, нарушением обмена веществ;

3) необратимая стадия — наступает из-за истощения энергетических ресурсов головного мозга вследствие кислородной недостаточности, интоксикации, нарушений обмена веществ и функций ряда органов — почек, печени, кишечника и др., не совместимых с жизнью.

## **Воспаление**

Воспаление — это комплексная сосудисто-мезенхимальная защитная реакция организма на внешнее воздействие болезнетворных микроорганизмов, паразитов, механических, химических, тепловых, холодовых и других факторов. Воспаление направлено на: а) ограничение участка повреждения; б) уничтожение агентов, вызвавших воспаление; в) восстановление поврежденных тканей. По И.И. Мечникову, воспаление является реакцией организма, при которой лейкоциты фагоцитируют (фагоцитоз от греч. *phago* — пожираю и *kytos* — клетка) болезнетворных микробов.



Проникая в ткань, раздражитель вызывает реакцию не только со стороны пораженного органа (местную реакцию), но и реакцию всего организма (общую реакцию). Воспалительная реакция состоит из трех фаз: альтерации (повреждения), экссудации (отека) и пролиферации (восстановления).

Альтерация представлена дистрофией и некрозом.

Экссудативная фаза сопровождается выходом плазмы и форменных элементов за пределы сосудистого русла.

Пролиферативная фаза характеризуется размножением клеток, что приводит к разрастанию тканей и увеличению органа.

В зависимости от характера течения воспаление бывает острым, подострым и хроническим, а по преобладанию фазы воспаления — экссудативным и продуктивным. Экссудативное воспаление характеризуется преобладанием отека. В зависимости от характера экссудата выделяют: серозное, фиброзное, гнойное, гнилостное, геморрагическое и смешанное воспаление. На слизистых оболочках развивается катаральное воспаление.

Серозное воспаление возникает при поражении серозных оболочек (плеврит, перикардит, перитонит), слизистых оболочек с обильным выделением слизи (катаральное воспаление желудка и дыхательных путей), кожи (при герпесе, ожогах). Серозное воспаление характеризуется выделением экссудата — прозрачной жидкости, содержащей от 3 до 5% белка и незначительное количество лейкоцитов.

Фибринозное воспаление может возникнуть при инфекционных заболеваниях (дифтерия, дизентерия, крупозная пневмония, туберкулез и др.) Развивается на слизистых и серозных оболочках, образуя пленки. Фибринозное воспаление бывает крупозным и дифтеретическим. Экссудат содержит большое количество фибриногена.

Гнойное воспаление развивается при преобладании в экссудате гноеродных микроорганизмов (стафилококки, стрептококки, гонококки, менингококки, синегнойная палочка). Гнойное воспаление в существующих полостях с накоплением в них гноя называется эмпиемой. Гнойное воспаление может быть ограниченным (абсцесс) и диф-

фузным (флегмона). Абсцессы бывают одиночными и множественными. Флегмона — диффузное (разлитое) гнойное воспаление, возникающее в подкожной клетчатке по ходу сосудисто-нервных пучков и в области фасций.

Геморрагическое воспаление характеризуется наличием в экссудате большого количества эритроцитов, развивается при тяжелых инфекционных заболеваниях (чуме, сибирской язве, гриппе и др.).

Гнилостное воспаление возникает в ранах с обширным разможением тканей и связано чаще с развитием анаэробной инфекции в сочетании с гноеродными микроорганизмами.

Катаральное воспаление слизистых оболочек может быть серозным, гнойным и слизистым. Развивается при инфекционных заболеваниях (острые респираторные заболевания) и при аллергических заболеваниях.

Продуктивное воспаление характеризуется преобладанием пролиферации клеток гематогенного и гистиогенного происхождения. Сопровождается появлением очаговых или диффузных инфильтратов, содержащих макрофаги, лимфоциты и плазматические клетки. Продуктивное воспаление возникает в связи с устойчивостью возбудителя к действию фагоцитов. Выделяют: интерстициальное, гранулематозное воспаления и воспаление с образованием полипов и остроконечных кондилом.

Воспаление проявляется следующими местными симптомами:

- 1) краснотой;
- 2) припухлостью (отечностью);
- 3) повышением температуры;
- 4) болью;
- 5) нарушением функции органа.

При воспалении сосуды значительно расширяются, приток крови к тканям в участке воспаления увеличивается, что приводит к повышению температуры и красноте. Стенка сосудов становится проницаемой для плазмы и форменных элементов, что является причиной образования в участке воспаления отека (при осмотре наблюдается припухлость). В результате раздражения экссудатом в участке воспаления чувствительных нервных

окончаний появляется чувство боли и нарушается функция органа или ткани. В ответ на любой воспалительный процесс развивается общая реакция организма, которая выражается прежде всего в повышении функции органов кроветворения, что приводит к повышению продукции лейкоцитов и усилению фагоцитоза.

## **Приспособление и компенсация**

Приспособление — понятие, объединяющее все процессы жизнедеятельности, обеспечивающие взаимодействие организма с внешней средой. Приспособление может проявляться: атрофией, гипертрофией (гиперплазией), организацией, перестройкой тканей, метаплазией и дисплазией. Приспособление при болезни, направленное на восстановление нарушенной функции, называется компенсацией. Морфологическим выражением компенсации является компенсаторная гипертрофия.

Увеличение объема органа или ткани за счет увеличения объема клеток (гипертрофия ткани) или их числа (гиперплазия клеток). Выделяют рабочую и викарную (заместительную) гипертрофии. Рабочая гипертрофия возникает при повышенной нагрузке на орган, например, гипертрофия сердца при гипертонической болезни. Викарная (заместительная) гипертрофия развивается при гибели одного из парных органов (почки, легкого), сохранившийся орган в результате усиленной работы гипертрофируется и компенсирует потерю.

Атрофия — это прижизненное уменьшение объема органа или ткани, сопровождающееся ослаблением или прекращением их функции. В механизме развития атрофии ведущую роль играет апоптоз. Атрофия подразделяется на физиологическую и патологическую, общую (истощение) и местную. Физиологическая атрофия имеет место на протяжении всей жизни, например: атрофия пупочных артерий и вены у новорожденных, атрофия вилочковой железы в период полового созревания и др.

Патологическая общая атрофия развивается при истощении (голодание, онкологические заболевания и др.) и характеризуется резким уменьшением количества жироро-

вой ткани и уменьшением органов (скелетных мышц, сердца, печени и др.).

Патологическая местная атрофия развивается при вынужденной бездеятельности органа (атрофия мышц при переломе костей или заболеваниях суставов), повышении давления (атрофия ткани мозга при гидроцефалии), недостаточном кровоснабжении органа, нарушении связи органа с нервной системой при повреждении нервных волокон и действии физических и химических факторов. При атрофии размеры органов, как правило, уменьшаются, их поверхность может быть гладкой или бугристой. Иногда атрофированные органы увеличиваются за счет скопившейся в них жидкости (при гидронефрозе — нарушение оттока мочи из почки).

Организация — замещение участков некроза соединительной (грануляционной) тканью, состоящей из новообразованных фибробластов, капилляров и других клеток.

Регенерация — восстановление структурных элементов ткани взамен погибших. Различают клеточную и внутриклеточную регенерацию.

Клеточная регенерация характеризуется размножением клеток и возникает в эпидермисе, слизистой оболочке, кровеносной, лимфоидной и рыхлой соединительной тканях.

Внутриклеточная регенерация характеризуется гиперплазией и гипертрофией ультраструктур клеток. Является единственно возможной формой регенерации в органах, клетки которых не способны к делению (миокард, скелетные мышцы, узловые клетки центральной нервной системы). Регенерация бывает физиологической, восстановительной (репаративной) и патологической. Физиологическая регенерация обеспечивает постоянное обновление структур клеток и тканей в норме.

Восстановительная (репаративная) регенерация наблюдается при перерождении клеток и тканей. Выделяют полную регенерацию (реституция), которая характеризуется замещением дефекта тканью, идентичной погибшей и неполную регенерацию (субституция), при которой происходит замещение дефекта соединительной тканью, образующей рубец.

Патологическая регенерация развивается после омертвления ткани, на почве воспалительного процесса образуется дефект, на месте которого из сохранившихся и способных к размножению клеток начинается тканевой рост, ведущий к заполнению дефекта.

Переход одного вида ткани в родственный ей другой вид называется метоплазией. Метоплазия соединительной ткани ведет к ее превращению в хрящевую или костную ткань. На фоне метоплазии при постоянно действующем раздражителе развивается дисплазия и рак.

Дисплазия характеризуется нарушением пролиферации и дифференцировки клеток эпителия с развитием клеточной атипии (увеличение ядер, нарастание числа митозов, различная форма и величина клеток) и нарушение гистоархитектоники эпителия, его гисто- и органо-специфичности.

### **Опухоли. Общие положения**

Опухоль — это патологический процесс, сущность которого заключается в превращении нормальной ткани в опухолевую, имеющую атипичное строение и функцию, прогрессирующий и нерегулируемый рост клеток.

Развитие опухолей связано как с эндогенными, так и с экзогенными физическими, химическими факторами, вирусами и наследственно-генетическими нарушениями. Установлена связь между развитием опухолей с различными веществами — канцерогенами, так, например, асбест и табакокурение вызывают рак легкого, анилиновые красители — рак мочевого пузыря, бензол — острый лейкоз, поливинилхлорид — ангиосаркому печени.

К физическим канцерогенам относятся солнечная радиация (вызывает рак и меланому кожи), ионизирующая радиация (вызывает лейкозы, рак щитовидной железы).

В развитии опухолей доказана этиологическая роль вирусов, так, вирус папилломы человека вызывает рак шейки матки, вирус гепатита В — рак печени, лимфотропный вирус человека вызывает Т-клеточный лейкоз и лимфому.

Роль наследственно-генетических нарушений в развитии опухолей подтверждается наличием семей с высокой

частотой заболеваемости определенными злокачественными новообразованиями, при болезни Дауна часто возникает острый лейкоз.

Основными свойствами опухолей являются:

- 1) автономный рост;
- 2) атипизм (отклонение от нормы) — морфологический, биохимический, антигенный, функциональный;
- 3) опухоли развиваются в основном из одной клетки;
- 4) прорастание в окружающие ткани (инфильтрирующий рост);
- 5) метастазирование — распространение опухолевых клеток из первичной опухоли, лимфогенно, гематогенно, периневрально, имплантационно в другие органы с образованием вторичных опухолевых узлов.

В опухолях в процессе развития образуются вторичные изменения, которые выражаются очагами некроза, кровоизлияниями, ослизнением и петрификацией (отложением извести).

Все опухоли подразделяются на доброкачественные (дифференцированные), злокачественные (недифференцированные) и пограничную группу.

В названии доброкачественных опухолей имеется окончание «ома» (глиома липома, миома, ангиома), но есть и исключения, так, например: лимфома, семинома — злокачественные опухоли.

Злокачественные мезенхимальные опухоли — саркомы.

Злокачественные эпителиальные опухоли — карциномы или рак.

Опухоли, развивающиеся из зародышевых клеток зародышевых листков — тератомы.

Опухоли, развивающиеся из тканей плода, — бластомы.

Некоторые опухоли названы именами авторов, их описавших, — саркома Капоши, опухоль Вильмса и др.

По классификации ВОЗ выделяют 7 групп опухолей:

1. Эпителиальные опухоли без специфической локализации.
2. Опухоли экзо- и эндокринных желез, а также эпителиальных покровов.
3. Мезенхимальные опухоли.
4. Опухоли меланинообразующей ткани.

5. Опухоли нервной системы и оболочек мозга
6. Опухоли системы крови.
7. Тератомы.

Доброкачественные (зрелые) опухоли растут медленно, преимущественно в виде узла, окруженного соединительнотканной капсулой, обладают признаками тканевого атипизма, не метастазируют, не рецидивируют, вторичные изменения развиваются редко. Исход, как правило, благоприятный.

Злокачественные (незрелые) опухоли растут быстро, рост инфильтрирующий, имеют признаки тканевого и клеточного атипизма, клетки не достигают зрелости, метастазируют, рецидивируют, вторичные изменения выражены и представлены некрозом и кровоизлияниями. Клинические проявления появляются рано и связаны с развитием вторичных изменений, развивается кахексия, эндокринопатии, невралгии, кожные и гематологические проявления.

Исход при отсутствии адекватной терапии неблагоприятный. Для определения прогноза в настоящее время учитывают степень злокачественности опухоли (низкая, умеренная, высокая) и стадию (от I до IV) опухолевого процесса к моменту диагностики.

Наиболее часто встречающиеся опухоли:

1. Рак легкого.
2. Рак кожи.
3. Рак толстой и прямой кишок.
4. Рак молочной железы.
5. Рак желудка.
6. Рак предстательной железы.
7. Рак мочевого пузыря.
8. Лейкозы и лимфомы.
9. Рак пищевода.
10. Рак яичников.

## Литература

*Сапин М.Р.* Анатомия человека. В 2-х т. — М.: Медицина, 1987.

*Привес М.Г.* Анатомия человека. 6-е изд. — Л.: Медицина, 1968.

*Синельников Р.Д.* Атлас анатомии человека. В 3-х т. — М.: Медицина, 1966.

*Воробьев В.П.* Атлас анатомии человека. В 5-ти т. — М.-Л.: Медицина, 1940.

*Toldt «Анатомический атлас».* В 3-х т. 11-е изд. — Берлин, 1921.

*Михайлов С.С.* Анатомия человека. — М.: Медицина, 1973.

*Воробьев Е.А., Губарь А.В., Сафьянникова Е.Б.* «Анатомия и физиология» — М.: Медицина, 1987.

*Самусев Р.П., Селин Ю.М.* Анатомия человека. — М.: Медицина, 1990.

*Федюкович Н.М.* Анатомия и физиология человека. — Ростов н/Д: Феникс, 1999.

*Чистович А.Н.* Патологическая анатомия болезней человека. — Л., 1963.

*Давыдовский М.В.* Общая патология человека. Изд. 2-е. — М.: Медицина, 1969.

*Ивановская Т.Е., Цинзерлинг.* Патологическая анатомия. — М.: Медицина, 1976.

*Серов В.В., Пальцев М.А., Ганзен Т.Н.* Руководство к практическим занятиям по патологической анатомии. — М.: Медицина, 1998.



# СОДЕРЖАНИЕ

Предисловие .....	3
Введение .....	4
Краткий исторический очерк развития анатомии и физиологии .....	6
<b>СТРОЕНИЕ КЛЕТКИ</b> .....	13
Мембранные органоиды клетки .....	15
Немембранные органоиды клетки .....	16
<b>ТКАНИ</b> .....	17
Эпителиальная ткань .....	17
Соединительная ткань .....	20
Внутренняя среда организма. Кровь .....	26
Форменные элементы крови .....	27
Иммунная система. Иммунитет .....	31
Мышечная ткань .....	35
Нервная ткань .....	37
<b>ОРГАНЫ И СИСТЕМЫ ОРГАНОВ, ЦЕЛОСТНОСТЬ ОРГАНИЗМА И СРЕДЫ. ПОЛОЖЕНИЕ ЧЕЛОВЕКА В ПРИРОДЕ</b> .....	38
Плоскости и оси .....	39
Опорно-двигательный аппарат .....	41
Строение кости .....	43
Химический состав костей .....	44
Общие данные о соединении костей .....	45
Скелет туловища .....	48
Ребра и грудина .....	55
Соединения позвонков между собой и черепом. Позвоночный столб в целом .....	57
Соединение ребер с позвонками и грудиной. Грудная клетка в целом .....	62
Скелет головы .....	65
Кости лицевого черепа .....	74
Соединения костей черепа .....	79
Височно-нижнечелюстной сустав .....	81
Череп в целом .....	82
Возрастные особенности черепа .....	92

Аномалии черепа .....	93
Скелет и соединения конечностей .....	94
Соединения костей плечевого пояса .....	100
Соединение костей свободной верхней конечности .....	102
Аномалии верхних конечностей .....	107
Скелет нижних конечностей и его соединения .....	108
Соединения костей нижней конечности .....	115
Аномалии нижних конечностей .....	125
Мышечная система .....	125
Общее понятие о мышцах .....	125
Физиология мышц .....	127
Мышцы туловища .....	131
Поверхностные мышцы спины .....	131
Глубокие мышцы спины .....	133
Топографические образования и фасции и спины .....	137
Мышцы груди .....	138
Фасции груди .....	142
Мышцы живота .....	142
Фасции живота .....	146
Паховый канал .....	148
Мышцы шеи .....	150
Топография и фасции шеи .....	155
Мышцы головы .....	158
Мимические мышцы .....	158
Жевательные мышцы .....	162
Фасции головы .....	164
Мышцы верхней конечности .....	164
Мышцы плечевого пояса .....	165
Мышцы свободной верхней конечности .....	167
Фасции верхней конечности .....	177
Топография верхней конечности .....	179
Мышцы нижней конечности .....	180
Внутренние мышцы таза .....	180
Мышцы свободной нижней конечности .....	184
Фасции нижних конечностей .....	197
Топография мышц нижней конечности .....	199
<b>ПИЩЕВАРИТЕЛЬНАЯ СИСТЕМА .....</b>	<b>201</b>
Полость рта .....	201

Зубы .....	205
Язык .....	209
Глотка .....	211
Пищевод .....	212
Желудок .....	213
Тонкая кишка .....	215
Толстая кишка .....	216
Пищеварительные железы и физиология	
пищеварения .....	220
Слюнные железы. Пищеварение в ротовой	
полости .....	221
Железы желудка. Пищеварение в желудке .....	221
Печень .....	223
Поджелудочная железа .....	224
Железы кишечника. Пищеварение	
в кишечнике .....	225
Брюшина .....	226
Обмен веществ и энергии .....	228
Обмен белков .....	229
Обмен углеводов .....	230
Обмен жиров .....	231
Обмен воды и минеральных солей .....	232
Витамины .....	232
Пищевой рацион .....	234
<b>ДЫХАТЕЛЬНАЯ СИСТЕМА .....</b>	<b>235</b>
Носовая полость .....	235
Гортань .....	237
Трахея .....	239
Бронхи .....	240
Легкие .....	240
Газообмен в легких .....	242
Дыхательные движения .....	243
Регуляция дыхания .....	243
Гигиена дыхания. Первая помощь при нарушении	
дыхания .....	244
<b>МОЧЕПОЛОВОЙ АППАРАТ .....</b>	<b>245</b>
Мочевыделительная система .....	245
Образование мочи .....	248
Половые органы .....	251

Мужские половые органы .....	251
Женские половые органы .....	254
<b>ЖЕЛЕЗЫ ВНУТРЕННЕЙ СЕКРЕЦИИ</b>	
или ЭНДОКРИННАЯ СИСТЕМА .....	262
<b>ОБЩАЯ ХАРАКТЕРИСТИКА СЕРДЕЧНО-СОСУДИСТОЙ</b>	
<b>И ЛИМФАТИЧЕСКОЙ СИСТЕМЫ. АНАТОМИЯ</b>	
<b>И ФИЗИОЛОГИЯ СЕРДЦА .....</b>	<b>267</b>
Строение сердца .....	270
Работа сердца .....	275
Общие данные о сосудах малого и большого кругов	
кровообращения .....	278
Сосуды малого (легочного) круга	
кровообращения .....	278
Сосуды большого круга кровообращения .....	279
Вены большого круга кровообращения .....	286
Система верхней поллой вены .....	286
Вены головы и шеи .....	288
Вены верхней конечности .....	289
Вены грудной полости .....	290
Нижняя полая вена .....	290
Вены нижней конечности .....	291
Система воротной вены .....	291
Лимфатическая система .....	293
Лимфатические сосуды нижней конечности .....	296
Лимфатические сосуды и узлы таза .....	297
Лимфатические сосуды и узлы забрюшинного	
пространства .....	298
Лимфатические сосуды и узлы грудной полости	
и ее стенок .....	299
Лимфатические сосуды и узлы верхней	
конечности .....	301
Лимфатические сосуды и узлы шеи .....	302
Лимфатические сосуды и узлы головы .....	302
<b>ОБЩАЯ ХАРАКТЕРИСТИКА НЕРВНОЙ СИСТЕМЫ .....</b>	<b>303</b>
Анатомия и физиология спинного мозга .....	303
Анатомия и физиология головного мозга .....	309
Анатомия и физиология спинномозговых нервов .....	318
Плечевое сплетение .....	321
Передние нервы грудных нервов .....	324

Анатомия и физиология периферической нервной системы. Черепные нервы .....	
Вегетативная (автономная) нервная система .....	
Анатомия и физиология органов чувств .....	
Орган зрения .....	
Орган слуха .....	
Орган осязания (кожа) .....	
Орган обоняния .....	
Орган вкуса .....	

## ВОПРОСЫ ОБЩЕЙ ПАТОЛОГИИ .....

Понятие о болезни .....	
Понятие об этиологии и патогенезе .....	
Роль внешней среды в развитии заболеваний .....	
Кинетозы .....	
Действие акустических волн на организм .....	
Воздействие термических факторов на организм .....	
Перегревание (гипертермия) .....	
Понятие о лихорадке .....	
Этиология лихорадки .....	
Патогенез лихорадки .....	
Типы температурных кривых .....	
Изменения функций внутренних органов при лихорадке .....	
Действие низких температур .....	
Действие лучистой энергии .....	
Болезнетворное действие электричества .....	
Болезнетворное действие измененного атмосферного давления .....	
Болезнетворные химические факторы .....	
Биологические факторы, вызывающие смерть .....	
Понятие об инфекции .....	
Нарушение обмена веществ в органах и тканях .....	
Патология дыхания .....	
Некроз и апоптоз .....	
Нарушения кровообращения .....	
Шок .....	
Воспаление .....	
Приспособление и компенсация .....	
Опухоли. Общие положения .....	
Литература .....	



**Издательство**

**Феникс**

**Приглашаем к сотрудничеству  
АВТОРОВ для издания:**

- ⇒ учебников для ПТУ, ссузов и вузов;
- ⇒ научной и научно-популярной литературы по МЕДИЦИНЕ и ВЕТЕРИНАРИИ, ЮРИСПРУДЕНЦИИ и ЭКОНОМИКЕ, СОЦИАЛЬНЫМ и ЕСТЕСТВЕННЫМ НАУКАМ;
- ⇒ литературы по ПРОГРАММИРОВАНИЮ и ВЫЧИСЛИТЕЛЬНОЙ ТЕХНИКЕ;
- ⇒ ПРИКЛАДНОЙ и ТЕХНИЧЕСКОЙ литературы;
- ⇒ литературы по СПОРТУ и БОЕВЫМ ИСКУССТВАМ;
- ⇒ ДЕТСКОЙ и ПЕДАГОГИЧЕСКОЙ литературы;
- ⇒ литературы по КУЛИНАРИИ и РУКОДЕЛИЮ.

**ВЫСОКИЕ ГОНОРАРЫ !!!**

**ВСЕ финансовые ЗАТРАТЫ БЕРЕМ НА СЕБЯ  
при принятии рукописи в производство!**

**ВЫПЛАЧИВАЕМ гонорар на 10 %  
ВЫШЕ ЛЮБОГО РОССИЙСКОГО ИЗДАТЕЛЬСТВА!!!  
Рукописи не рецензируются и не возвращаются!**

**ПОЧТОВЫЙ АДРЕС:**

344082, г. Ростов-на-Дону, пер. Халтуринский, 80

**ПРИЕМНАЯ**

тел.: 8 (863) 261-89-50;

e-mail: [fenix@fiber.ru](mailto:fenix@fiber.ru), [fenix\\_office@mail.ru](mailto:fenix_office@mail.ru)

**РУКОВОДИТЕЛЬ**

**РЕДАКЦИОННО-ИЗДАТЕЛЬСКОГО ОТДЕЛА**

**Кузнецов Владимир Петрович**

**тел. 8 (863) 261-89-78; e-mail: [bev@phoenixrostov.ru](mailto:bev@phoenixrostov.ru)  
[lknet@rambler.ru](mailto:lknet@rambler.ru)**



Издательство



еникс

Серия «Медицина»

В. Д. ТУЛЬЧИНСКАЯ

# **Здоровый ребенок**

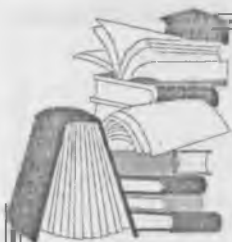Рекомендовано  
Министерством образования  
Российской Федерации  
в качестве учебного пособия  
для средних медицинских учреждений



В пособии в соответствии с Государственным образовательным стандартом дается характеристика периодов детства, указываются универсальные потребности ребенка и способы их удовлетворения. Большое внимание уделяется планированию беременности и ее течению. Отдельно делается акцент на анатомо-физиологических особенностях ребенка, его физическом развитии, правилах и проблемах воспитания. Значительное место в книге отведено «искусству быть здоровым».

Помимо указанных глобальных вопросов пособие включает разделы практических и полезных советов по уходу и воспитанию детей.

Предназначено для средних медицинских учреждений, практикующих медицинских работников, а также будет полезно родителям.



Издательство

**Феникс**

Серия «Медицина»

Серия «Медицина»



**Л. В. Горелова**

# **ОСНОВЫ ПАТОЛОГИИ В ТАБЛИЦАХ И РИСУНКАХ**

Учебное пособие «Основы патологии в таблицах и рисунках» составлено в соответствии с новым Государственным образовательным стандартом и программой, разработанной Всероссийским учебно-методическим центром по непрерывному медицинскому и фармацевтическому образованию Минздрава России, и предназначено для студентов медицинских училищ и колледжей. Оно состоит из двух разделов: 1 — основы общей патологии, 2 — основы частной патологии и приложения с рисунками макро- и микропрепаратов, фотографиями и схемами. В каждую главу включены конкретные задачи: что должен знать и уметь студент и о чем должен иметь представление, а также контрольные тестовые задания с ответами на них. В приложении микропрепараты имеют описания ключевых признаков патологических изменений, что в сочетании с визуальным восприятием патологически измененных органов и тканей позволяет легче усвоить и закрепить полученные теоретические знания и способствует развитию клинического мышления у студентов. Рекомендуется использовать данное приложение как для самостоятельной работы, так и для контроля знаний.



*Серия «Медицина»*

**Швырев Александр Андреевич**  
**АНАТОМИЯ И ФИЗИОЛОГИЯ ЧЕЛОВЕКА**  
**С ОСНОВАМИ ОБЩЕЙ ПАТОЛОГИИ**

Ответственный за выпуск	<i>В. Кузнецов</i>
Художник	<i>Е. Тимофеева</i>
Корректор	<i>О. Семенова</i>
Компьютерная верстка	<i>А. Патулова</i>

Подписано в печать 30.08.2011 г.  
Формат 84 x108 1/32. Бумага типографская.  
Гарнитура SchoolBook.  
Тираж 2 500. Заказ № 440.

ООО «Феникс»  
344082, г. Ростов-на-Дону,  
пер. Халтуринский, 80

Отпечатано с готовых диапозитивов в ЗАО «Книга»  
344019, г. Ростов-на-Дону, ул. Советская, 82.  
Качество печати соответствует предоставленным диапозитивам.