



АССОЦИАЦИЯ  
МЕДИЦИНСКИХ  
ОБЩЕСТВ  
ПО КАЧЕСТВУ



# ДЕРМАТОВЕНЕРОЛОГИЯ

НАЦИОНАЛЬНОЕ РУКОВОДСТВО  
КРАТКОЕ ИЗДАНИЕ

Под редакцией  
проф. Ю.С. Бутова,  
акад. РАМН Ю.К. Скрипкина,  
проф. О.Л. Иванова

Подготовлено под эгидой  
Ассоциации медицинских обществ по качеству



**Москва**  
ИЗДАТЕЛЬСКАЯ ГРУППА  
«ГЭОТАР-Медиа»  
**2013**

УДК [616.5+616.97]-07-085(035.3)

ББК 55.8я81

Д36

*Краткое издание национального руководства рекомендовано  
Ассоциацией медицинских обществ по качеству*

Д36 **Дерматовенерология. Национальное руководство. Краткое издание** / под ред. Ю. С. Бутова, Ю. К. Скрипкина, О. Л. Иванова. — М. : ГЭОТАР-Медиа, 2013. — 896 с.

ISBN 978-5-9704-2710-1

Издание представляет собой сокращенную версию книги «Дерматовенерология. Национальное руководство» и содержит актуальную и современную информацию об общих и частных вопросах патологии кожи, принципах диагностики и терапии, профилактики дерматозов, инфекционных заболеваний и инфекций, передаваемых половым путем, а также дерматозов неинфекционной природы, включая патологию кожи новорожденных, генодерматозы и опухоли кожи.

В переработке руководства приняли участие ведущие специалисты-дерматовенерологи. Актуальность издания этой книги продиктована ограниченным выбором на рынке медицинской литературы отечественных компактных руководств такого уровня для повседневного использования врачами.

Руководство предназначено дерматовенерологам, врачам других специальностей, аспирантам, клиническим ординаторам, интернам и студентам старших курсов медицинских вузов.

УДК [616.5+616.97]-07-085(035.3)

ББК 55.8я81

Авторы, редакторы и издатели руководства предприняли максимум усилий, чтобы обеспечить точность представленной информации, в том числе дозировок лекарственных средств. Учитывая постоянные изменения, происходящие в медицинской науке, мы рекомендуем уточнять дозы лекарственных средств по соответствующим инструкциям. Пациенты не могут использовать эту информацию для диагностики и самолечения.

*Права на данное издание принадлежат ООО Издательская группа «ГЭОТАР-Медиа». Воспроизведение и распространение в каком бы то ни было виде части или целого издания не могут быть осуществлены без письменного разрешения ООО Издательская группа «ГЭОТАР-Медиа».*

© Коллектив авторов, 2013

© ООО Издательская группа «ГЭОТАР-Медиа», 2013

© ООО Издательская группа «ГЭОТАР-Медиа», оформление, 2013

**ISBN 978-5-9704-2710-1**

# ОГЛАВЛЕНИЕ

Предисловие . . . . .	6
Участники издания . . . . .	8
Список сокращений и условных обозначений . . . . .	15
<b>РАЗДЕЛ I. ОРГАНИЗАЦИОННЫЕ ВОПРОСЫ В ДЕРМАТОВЕНЕРОЛОГИИ . . . . .</b>	<b>19</b>
<b>Глава 1.</b> Медико-правовые аспекты деятельности дерматовенеролога. <i>А.Г. Пашипян . . . . .</i>	20
<b>Глава 2.</b> Комплаентность в медицине. <i>А.А. Мартынов, Е.В. Спиридонова . . . . .</i>	23
<b>Глава 3.</b> Информатизация в дерматовенерологии. <i>А.А. Мартынов, Е.В. Пирогова . . . . .</i>	27
<b>РАЗДЕЛ II. ОБЩИЕ ВОПРОСЫ ПАТОЛОГИИ КОЖИ . . . . .</b>	<b>35</b>
<b>Глава 4.</b> Общая патология кожи. <i>В.В. Мордовцева . . . . .</i>	36
<b>Глава 5.</b> Структуры и механизмы реализации иммунной защиты кожи при дерматозах. <i>А.В. Резайкина, О.Р. Катунина . . . . .</i>	42
<b>Глава 6.</b> Иммуноморфология кожи в норме и при патологии. <i>Н.В. Махнева, Л.В. Белецкая . . . . .</i>	48
<b>Глава 7.</b> Пептидная биорегуляция. <i>Ю.С. Бутов, В.Ю. Васенова, Л.В. Силина, И.И. Бобынцов . . . . .</i>	62
<b>Глава 8.</b> Кишечный эндотоксин и воспаление. <i>М.Ю. Яковлев . . . . .</i>	70
<b>РАЗДЕЛ III. ПРИНЦИПЫ ДИАГНОСТИКИ И ТЕРАПИИ В ДЕРМАТОЛОГИИ . . . . .</b>	<b>77</b>
<b>Глава 9.</b> Диагностика болезней кожи. <i>К.Н. Суворова, Ю.С. Бутов . . . . .</i>	78
<b>Глава 10.</b> Основы современной фармакотерапии заболеваний кожи. <i>А.А. Кубанова, В.В. Дубенский, Вл.В. Дубенский . . . . .</i>	94
<b>РАЗДЕЛ IV. ИНФЕКЦИОННЫЕ ЗАБОЛЕВАНИЯ КОЖИ И ИППП . . . . .</b>	<b>117</b>
<b>Глава 11.</b> Микозы кожи и слизистых оболочек. <i>Ю.В. Сергеев, А.Ю. Сергеев, Ж.В. Степанова, В.М. Лещенко, Ю.С. Бутов, В.Ю. Васенова, П.Г. Богуш . . . . .</i>	118
<b>Глава 12.</b> Глубокие микозы. <i>С.А. Бурова . . . . .</i>	150
<b>Глава 13.</b> Гнойничковые заболевания кожи. <i>С.А. Масюкова, В.В. Гладько . . . . .</i>	165
<b>Глава 14.</b> Вирусные дерматозы. <i>А.И. Новиков . . . . .</i>	192
<b>Глава 15.</b> Болезнь Лайма. <i>Н.С. Потехаев, Л.П. Ананьева, Н.Н. Потехаев, С.Н. Потехаев . . . . .</i>	212
<b>Глава 16.</b> Болезнь Рейтера. <i>Ю.Н. Ковалев, А.Ю. Ковалев . . . . .</i>	228
<b>Глава 17.</b> Лепра. <i>Е.И. Шац, В.В. Дуйко . . . . .</i>	237

<b>Глава 18.</b> Паразитарные болезни кожи. Т.В. Соколова, А.П. Малярчук, Ю.В. Лопатина, Н.И. Рассказов	244
<b>Глава 19.</b> Гонококковая инфекция. А.А. Кубанова, М.Р. Рахматулина	266
<b>Глава 20.</b> Урогенитальная хламидийная инфекция. В.В. Чеботарев	275
<b>Глава 21.</b> Инфекции урогенитального тракта, ассоциированные с микоплазмами. Е.В. Липова	283
<b>Глава 22.</b> Урогенитальный кандидоз у женщин: проблемы и пути решения. Е.В. Липова	301
<b>Глава 23.</b> Урогенитальный трихомониаз. Э.А. Баткаев	308
<b>Глава 24.</b> Венерическая лимфогранулема. В.В. Чеботарев	316
<b>Глава 25.</b> Тропические трепонематозы. Н.Г. Козергин	319
<b>Глава 26.</b> Донованоз. Н.Г. Козергин	327
<b>Глава 27.</b> Мягкий шанкр. Н.Г. Козергин	330
<b>Глава 28.</b> Тропические язвы. Н.Г. Козергин	333
<b>Глава 29.</b> Тропические дерматомикозы. Н.Г. Козергин	338
<b>Глава 30.</b> Тропические миазы. Н.Г. Козергин	345
<b>Глава 31.</b> Сифилис. В.В. Чеботарев, Н.В. Фриго, Ю.К. Скрипкин	352
<b>Глава 32.</b> Поражения кожи и слизистых оболочек при ВИЧ-инфекции. Н.С. Потехаев, С.Н. Потехаев, Н.Н. Потехаев, А.В. Кравченко	385
<b>РАЗДЕЛ V. ЧАСТНАЯ ДЕРМАТОВЕНЕРОЛОГИЯ</b>	405
<b>Глава 33.</b> Психодерматологические расстройства. А.Б. Смудевиг, О.Л. Иванов, А.Н. Львов, И.Ю. Дороженюк	406
<b>Глава 34.</b> Дерматиты. Ю.К. Скрипкин, С.А. Хейдар	413
<b>Глава 35.</b> Экзема. А.А. Кубанова, Ю.К. Скрипкин, В.Г. Акимов, Л.Ф. Знаменская	424
<b>Глава 36.</b> Нейродерматозы.	433
Кожный зуд. Ю.К. Скрипкин, С.А. Хейдар	433
Атопический дерматит. Ю.В. Сергеев, А.Ю. Сергеев, А.В. Караулов	436
Почесуха. Ю.К. Скрипкин, С.А. Хейдар	453
Крапивница. Ю.К. Скрипкин, С.А. Хейдар	457
<b>Глава 37.</b> Лихены. Ю.С. Бутов, В.Ю. Васенова, В.А. Мологзов	463
<b>Глава 38.</b> Псориаз. Ю.С. Бутов, В.В. Мордовцева, В.Ю. Васенова, А.С. Шмакова	482
<b>Глава 39.</b> Поражения кожи при болезнях соединительной ткани	497
Системная и локализованные формы красной волчанки. И.В. Хамаганова, Ю.С. Бутов, Ю.К. Скрипкин	497
Системная склеродермия, системный склероз. Ю.С. Бутов, Ю.К. Скрипкин, А.С. Дворников	505

Локализованная склеродермия. В.А. Волнухин, Ю.С. Бутов, А.С. Дворников .....	507
Дерматомиозит. Т.А. Главинская, В.Ю. Васенова .....	513
<b>Глава 40.</b> Буллезные дерматозы. Ю.С. Бутов, В.А. Самсонов ....	520
<b>Глава 41.</b> Ангииты (васкулиты) кожи. О.Л. Иванов, Е.Б. Мареева .....	549
<b>Глава 42.</b> Параспориазы. О.Л. Иванов, О.Ю. Олисова .....	563
<b>Глава 43.</b> Панникулиты. О.Л. Иванов, В.А. Заборова, С.А. Монахов .....	573
<b>Глава 44.</b> Эритемы. Н.Г. Козергин, Н.С. Потехаев .....	578
<b>Глава 45.</b> Заболевания слизистой оболочки полости рта и губ. Ю.Н. Перламутров, И.Ю. Голоушенко .....	593
<b>Глава 46.</b> Себорейный дерматит. И.В. Полеско, Ю.С. Бутов ....	605
<b>Глава 47.</b> Угревая болезнь. О.С. Панова, Ю.С. Бутов, С.Н. Ахтямов, О.М. Демина, Г.Ф. Романенко .....	613
<b>Глава 48.</b> Болезни волос и потовых желез. Ю.С. Бутов, О.С. Панова .....	623
<b>Глава 49.</b> Клинические аспекты патологии ногтей. В.Ю. Васенова, Ю.С. Бутов .....	650
<b>Глава 50.</b> Розацеа. Ю.С. Бутов, М.И. Курдина, С.Н. Ахтямов, О.М. Демина .....	669
<b>Глава 51.</b> Липоидный некробиоз. В.А. Самсонов, Ю.С. Бутов ...	681
<b>Глава 52.</b> Расстройства пигментации приобретенного генеза. А.Д. Юцковский, Я.А. Юцковская, Ю.С. Бутов, В.Ю. Васенова ....	688
<b>Глава 53.</b> Фотодерматозы. В.Г. Акимов .....	703
<b>Глава 54.</b> Мастоцитоз. Н.С. Потехаев, С.Н. Потехаев, Н.Н. Потехаев .....	718
<b>Глава 55.</b> Саркоидоз. А.В. Самцов .....	727
<b>Глава 56.</b> Гистиоцитозы. В.В. Мордовцева, Ю.С. Бутов .....	732
<b>Глава 57.</b> Паранеоплазии. В.В. Мордовцева, А.С. Дворников, Ю.С. Бутов .....	744
<b>Глава 58.</b> Псевдолимфомы кожи. Н.С. Потехаев, О.Ю. Олисова, Ю.В. Сергеев, Н.Н. Потехаев, Ю.Е. Виноградова .....	754
<b>Глава 59.</b> Опухоли кожи. В.В. Дубенский, Вл.В. Дубенский .....	772
<b>Глава 60.</b> Генодерматозы. В.В. Мордовцева .....	806
Акродерматит энтеропатический. В.Ю. Васенова, Ю.С. Бутов, Л.А. Новикова .....	865
<b>Глава 61.</b> Кожные болезни у новорожденных и младенцев. К.Н. Суворова .....	870
Предметный указатель .....	886

## ПРЕДИСЛОВИЕ

Развитие в последние годы фундаментальных исследований в области иммунологии, биофизики и фармакологии позволило сделать рывок в выяснении отдельных звеньев патогенеза, усовершенствовать диагностику и терапию ряда дерматозов и инфекций, передаваемых половым путем (ИППП). Уточнены механизмы развития псориатического артрита и тяжелых форм псориаза, совершенствуются методы диагностики и цитокинотерапии. Расширяются возможности фотодинамической терапии с использованием различных фотосенсибилизаторов, применяются нестероидные наружные препараты в этапном лечении аллергодерматозов, внедряются методы специфической иммуногенетической диагностики инфекционных заболеваний кожи и мочеполовых органов.

Кожа выполняет множество функций, имеет большую площадь, тесно взаимодействует за счет нейрогуморальных связей с внутренними органами и системами целостного организма и поэтому представляет собой проецирующий экран различных клинических стигм, являющихся симптомами подчас весьма серьезных заболеваний. Это подчеркивает важность и значимость дерматовенерологии как медицинской дисциплины. Авторы проанализировали новые данные в области дерматологии, наследственных заболеваний кожи и ИППП и поделились своим опытом.

Краткое издание национального руководства представляет собой уникальный труд и, помимо традиционных разделов по специальности, включает ряд оригинальных: «Нормативно-правовое регулирование организации оказания дерматовенерологической помощи в современных условиях, пути повышения ее качества и доступности для населения», «Дерматологические аспекты болезни Лайма», «Тропические миазы», «Медико-правовые аспекты деятельности дерматовенеролога», «Кишечный эндотоксин и воспаление», «Пептидная биорегуляция» и др. Некоторые главы были сокращены в связи с потерей актуальности в настоящее время, а другие, наоборот, расширены.

Авторы надеются, что «Дерматовенерология. Национальное руководство. Краткое издание», основанное на новейших достижениях медицинской науки, станет настольной книгой для

врачей-дерматовенерологов и будет способствовать повышению профессионального уровня врачей и качественному обслуживанию пациентов.

Главные редакторы:

заслуженный врач РФ, проф. *Ю.С. Батов*,  
акад. РАМН, проф. *Ю.К. Скрипкин*,  
главный дерматовенеролог Медицинского центра  
Управления делами Президента РФ, проф. *О.Л. Иванов*

## УЧАСТНИКИ ИЗДАНИЯ

### Главные редакторы

**Бутов Юрий Сергеевич** — д-р мед. наук, проф., заслуженный врач РФ, проф. кафедры кожных болезней и косметологии ФУВ ГБОУ ВПО «Российский национальный исследовательский медицинский университет им. Н.И. Пирогова» Минздрава России

**Скрипкин Юрий Константинович** — д-р мед. наук, акад. РАМН, заслуженный деятель науки РФ, проф., почетный зав. кафедрой дерматовенерологии лечебного факультета ГБОУ ВПО «Российский национальный исследовательский медицинский университет им. Н.И. Пирогова» Минздрава России

**Иванов Олег Леонидович** — д-р мед. наук, проф. кафедры кожных и венерических болезней лечебного факультета ГБОУ ВПО «Первый Московский государственный медицинский университет им. И.М. Сеченова» Минздрава России

### Ответственный редактор

**Бутов Юрий Сергеевич** — д-р мед. наук, проф., заслуженный врач РФ, проф. кафедры кожных болезней и косметологии ФУВ ГБОУ ВПО «Российский национальный исследовательский медицинский университет им. Н.И. Пирогова» Минздрава России

### Авторский коллектив

**Акимов Всеволод Георгиевич** — д-р мед. наук, проф., консультант поликлиники при ГКБ № 14 им. В.Г. Короленко Департамента здравоохранения г. Москвы

**Ананьева Лидия Петровна** — д-р мед. наук, проф. Института ревматологии РАМН, руководитель лаборатории микроциркуляции и воспаления отдела сосудистой патологии Института ревматологии РАМН

**Ахтямов Сергей Николаевич** — канд. мед. наук, доц., консультант поликлиники ФГУП ГНЦ НИОПИК

**Баткаев Эдгем Абдулахатович** — д-р мед. наук, проф., зав. кафедрой дерматовенерологии и клинической микологии ФПК МР ГБОУ ВПО «Российский университет дружбы народов» Минздрава России

**Белецкая Людмила Вячеславовна** — д-р мед. наук, проф., зав. лабораторией клинической иммунологии ФНЦ трансплантологии и искусственных органов им. акад. В.И. Шумакова

**Бобынцов Игорь Иванович** — д-р мед. наук, проф., зав. кафедрой патофизиологии Курского государственного медицинского университета



**Богуш Петр Григорьевич** — канд. мед. наук, доц. кафедры дерматовенерологии лечебного факультета ГБОУ ВПО «Российский национальный исследовательский медицинский университет им. Н.И. Пирогова» Минздрава России

**Бурова София Алексеевна** — д-р мед. наук, проф., директор Центра глубоких микозов (ГКБ № 81)

**Бутов Юрий Сергеевич** — д-р мед. наук, проф., заслуженный врач РФ, проф. кафедры кожных болезней и косметологии ФУВ ГБОУ ВПО «Российский национальный исследовательский медицинский университет им. Н.И. Пирогова» Минздрава России

**Васенова Виктория Юрьевна** — д-р мед. наук, проф. кафедры кожных болезней и косметологии ФУВ ГБОУ ВПО «Российский национальный исследовательский медицинский университет им. Н.И. Пирогова» Минздрава России

**Виноградова Юлия Ейхеновна** — канд. мед. наук, ст. науч. сотрудник отделения химиотерапии гематологических заболеваний и интенсивной терапии Гематологического научного центра РАМН

**Волнухин Владимир Анатольевич** — д-р мед. наук, проф., зав. физиотерапевтическим отделением ФГБУ «Государственный научный центр дерматовенерологии и косметологии» Минздрава России

**Главинская Тамара Александровна** — д-р мед. наук, проф. кафедры дерматовенерологии ГБОУ ВПО «Нижегородская медицинская академия» Минздрава России

**Гладько Виктор Владимирович** — д-р мед. наук, проф., директор Московского института усовершенствования врачей, зав. кафедрой кожных и венерических болезней с курсом косметологии Московского медицинского института усовершенствования врачей при ФГБОУ ВПО «Московский государственный университет пищевых производств»

**Голоусенко Игорь Юрьевич** — канд. мед. наук, доц. кафедры дерматовенерологии ГБОУ ВПО «Московский государственный медико-стоматологический университет» Минздрава России

**Дворников Антон Сергеевич** — канд. мед. наук, доц. кафедры дерматовенерологии лечебного факультета ГБОУ ВПО «Российский национальный исследовательский медицинский университет им. Н.И. Пирогова» Минздрава России

**Демина Ольга Михайловна** — канд. мед. наук, доц. кафедры кожных болезней и косметологии ГБОУ ВПО «Российский национальный исследовательский медицинский университет им. Н.И. Пирогова» Минздрава России

**Дороженок Игорь Юрьевич** — канд. мед. наук, доц. кафедры психиатрии и психосоматики ФППОВ ГБОУ ВПО «Пер-

вый Московский государственный медицинский университет им. И.М. Сеченова» Минздрава России

**Дубенский Валерий Викторович** — д-р мед. наук, проф., зав. кафедрой дерматовенерологии ГБОУ ВПО «Тверская государственная медицинская академия» Минздрава России

**Дубенский Владислав Валерьевич** — канд. мед. наук, доц. кафедры дерматовенерологии ГБОУ ВПО «Тверская государственная медицинская академия» Минздрава России

**Дуйко Виктор Васильевич** — канд. мед. наук, директор ФГУ «НИИ по изучению лепры» Минздрава России

**Заборова Виктория Александровна** — канд. мед. наук, ассистент кафедры кожных и венерических болезней лечебного факультета ГБОУ ВПО «Первый Московский государственный медицинский университет им. И.М. Сеченова» Минздрава России

**Знаменская Людмила Федоровна** — канд. мед. наук, вед. науч. сотрудник, зав. отделением дерматологии ФГБУ «Государственный научный центр дерматовенерологии и косметологии» Минздрава России

**Иванов Олег Леонидович** — д-р мед. наук, проф. кафедры кожных и венерических болезней лечебного факультета ГБОУ ВПО «Первый Московский государственный медицинский университет им. И.М. Сеченова» Минздрава России

**Караулов Александр Викторович** — д-р мед. наук, чл.-кор. РАМН, проф., зав. кафедрой клинической иммунологии и аллергологии ГБОУ ВПО «Первый Московский государственный медицинский университет им. И.М. Сеченова» Минздрава России

**Катунина Оксана Рахимовна** — д-р мед. наук, вед. науч. сотрудник, зав. патоморфологической лабораторией ФГБУ «Государственный научный центр дерматовенерологии и косметологии» Минздрава России

**Ковалев Александр Юрьевич** — канд. мед. наук, директор Цетра мужского здоровья «Феникс»

**Ковалев Юрий Николаевич** — д-р мед. наук, проф., зав. кафедрой дерматовенерологии ГБОУ ВПО «Челябинская государственная медицинская академия» Минздрава России

**Кочергин Николай Георгиевич** — д-р мед. наук, проф. кафедры кожных и венерических болезней лечебного факультета ГБОУ ВПО «Первый Московский государственный медицинский университет им. И.М. Сеченова» Минздрава России

**Кравченко Алексей Викторович** — д-р мед. наук, проф., вед. науч. сотрудник Федерального научно-методического центра по профилактике и борьбе со СПИДом (ФНМЦ СПИД)

**Кубанова Анна Алексеевна** — д-р мед. наук, акад. РАМН, проф., зав. кафедрой дерматовенерологии лечебного факультета

ГБОУ ВПО «Российский национальный исследовательский медицинский университет им. Н.И. Пирогова» Минздрава России, директор ФГБУ «Государственный научный центр дерматовенерологии и косметологии» Минздрава России, заслуженный деятель науки РФ

**Курдина Мария Игоревна** — д-р мед. наук, проф., зав. кафедрой кожных и венерических болезней факультета фундаментальной медицины МГУ им. М.В. Ломоносова

**Лещенко Василий Михайлович** — д-р мед. наук, проф.

**Липова Елена Валерьевна** — д-р мед. наук, проф., ФГБУ «Поликлиника № 1» Управления делами Президента РФ

**Лопатина Юлия Владимировна** — канд. биол. наук, ст. науч. сотрудник кафедры энтомологии биологического факультета МГУ им. М.В. Ломоносова

**Львов Андрей Николаевич** — д-р мед. наук, проф. кафедры кожных и венерических болезней лечебного факультета ГБОУ ВПО «Первый Московский государственный медицинский университет им. И.М. Сеченова» Минздрава России

**Малярчук Александр Петрович** — канд. мед. наук, кафедра кожных и венерических болезней с курсом косметологии Московского медицинского института усовершенствования врачей при ФГБОУ ВПО «Московский государственный университет пищевых производств»

**Мареева Екатерина Борисовна** — канд. мед. наук, доц. кафедры кожных и венерических болезней лечебного факультета ГБОУ ВПО «Первый Московский государственный медицинский университет им. И.М. Сеченова» Минздрава России

**Мартынов Андрей Александрович** — д-р мед. наук, вед. науч. сотрудник ФГБУ «Государственный научный центр дерматовенерологии и косметологии» Минздрава России

**Масюкова Светлана Андреевна** — д-р мед. наук, проф. кафедры кожных и венерических болезней с курсом косметологии Московского медицинского института усовершенствования врачей при ФГБОУ ВПО «Московский государственный университет пищевых производств»

**Махнева Наталья Викторовна** — д-р мед. наук, вед. науч. сотрудник отделения дерматологии ФГУ «Московский областной научно-исследовательский клинический институт им. М.Ф. Владимирского»

**Молочков Владимир Алексеевич** — д-р мед. наук, проф., заслуженный деятель науки РФ, зав. кафедрой кожных и венерических болезней ФППОВ ГБОУ ВПО «Первый Московский государственный медицинский университет им. И.М. Сеченова» Минздрава России

**Монахов Сергей Анатольевич** — канд. мед. наук, доц. кафедры кожных и венерических болезней лечебного факультета

ГБОУ ВПО «Первый Московский государственный медицинский университет им. И.М. Сеченова» Минздрава России

**Мордовцева Вероника Владимировна** — д-р мед. наук, проф. кафедры кожных и венерических болезней с курсом косметологии Московского медицинского института усовершенствования врачей при ФГБОУ ВПО «Московский государственный университет пищевых производств»

**Новиков Александр Иванович** — д-р мед. наук, проф. кафедры дерматовенерологии, ректор ГБОУ ВПО «Омская государственная медицинская академия» Минздрава России

**Новикова Любовь Анатольевна** — д-р мед. наук, проф., зав. кафедрой дерматовенерологии ГБОУ ВПО «Воронежская государственная медицинская академия им. Н.Н. Бурденко» Минздрава России

**Олисова Ольга Юрьевна** — д-р мед. наук, проф., зав. кафедрой кожных и венерических болезней лечебного факультета ГБОУ ВПО «Первый Московский государственный медицинский университет им. И.М. Сеченова» Минздрава России

**Панова Ольга Сергеевна** — д-р мед. наук, проф., ген. директор медицинского центра косметологической коррекции «Эклан»

**Пашинян Альбина Гургеновна** — д-р мед. наук, проф. кафедры дерматовенерологии лечебного факультета ГБОУ ВПО «Российский национальный исследовательский медицинский университет им. Н.И. Пирогова» Минздрава России

**Перламутров Юрий Николаевич** — д-р мед. наук, проф., зав. кафедрой дерматовенерологии ГБОУ ВПО «Московский государственный медико-стоматологический университет» Минздрава России

**Пирогова Елена Викторовна** — канд. мед. наук, врач-дерматовенеролог ФГБУ «Государственный научный центр дерматовенерологии и косметологии» Минздрава России

**Полеско Ирина Васильевна** — канд. мед. наук, проф. кафедры кожных болезней и косметологии ФУВ ГБОУ ВПО «Российский национальный исследовательский медицинский университет им. Н.И. Пирогова» Минздрава России

**Потекаев Николай Николаевич** — д-р мед. наук, проф., зав. кафедрой кожных болезней и косметологии ФУВ ГБОУ ВПО «Российский национальный исследовательский медицинский университет им. Н.И. Пирогова» Минздрава России

**Потекаев Николай Сергеевич** — д-р мед. наук, чл.-кор. РАМН, проф. кафедры кожных и венерических болезней лечебного факультета ГБОУ ВПО «Первый Московский государственный медицинский университет им. И.М. Сеченова» Минздрава России

**Потекаев Сергей Николаевич** — канд. мед. наук, науч. сотрудник Федерального научно-методического центра по профилактике и борьбе со СПИДом

**Рассказов Николай Иванович** — д-р мед. наук, проф., зав. кафедрой дерматовенерологии ГБОУ ВПО «Астраханская государственная медицинская академия» Минздрава России

**Рахматулина Маргарита Рафиковна** — д-р мед. наук, зав. отделом ИППП ФГБУ «Государственный научный центр дерматовенерологии и косметологии» Минздрава России

**Резайкина Анна Васильевна** — д-р мед. наук, проф., вед. науч. сотрудник ФГБУ «Государственный научный центр дерматовенерологии и косметологии» Минздрава России

**Романенко Георгий Федорович** — д-р мед. наук, проф., вед. науч. сотрудник отделения дерматовенерологии ФГУ «Московский областной научно-исследовательский клинический институт им. М.Ф. Владимирского»

**Самсонов Владимир Алексеевич** — д-р мед. наук, проф., ст. науч. сотрудник ФГБУ «Государственный научный центр дерматовенерологии и косметологии» Минздрава России

**Самцов Алексей Викторович** — д-р мед. наук, проф., начальник кафедры дерматовенерологии Военно-медицинской академии Министерства обороны РФ

**Сергеев Алексей Юрьевич** — д-р мед. наук, чл.-кор. РАЕН, проф. кафедры клинической иммунологии и аллергологии ГБОУ ВПО «Первый Московский государственный медицинский университет им. И.М. Сеченова» Минздрава России

**Сергеев Юрий Валентинович** — д-р мед. наук, проф., акад. РАЕН, директор Института аллергологии и клинической иммунологии

**Силина Лариса Вячеславовна** — д-р мед. наук, проф., зав. кафедрой дерматовенерологии Курского государственного медицинского университета

**Скрипкин Юрий Константинович** — д-р мед. наук, акад. РАМН, заслуженный деятель науки РФ, проф., почетный зав. кафедрой дерматовенерологии лечебного факультета ГБОУ ВПО «Российский национальный исследовательский медицинский университет им. Н.И. Пирогова» Минздрава России

**Смулевич Анатолий Болеславович** — д-р мед. наук, акад. РАМН, проф., зав. кафедрой психиатрии и психосоматики ФППОВ ГБОУ ВПО «Первый Московский государственный медицинский университет им. И.М. Сеченова» Минздрава России

**Соколова Татьяна Вениаминовна** — д-р мед. наук, проф. кафедры кожных и венерических болезней с курсом косметологии Московского медицинского института усовершенствования врачей при ФГБОУ ВПО «Московский государственный университет пищевых производств»

**Спиридонова Екатерина Васильевна** — врач-дерматовенеролог ФГБУ «Государственный научный центр дерматовенерологии и косметологии» Минздрава России

**Степанова Жанна Васильевна** — д-р мед. наук, проф., зав. отделом дерматомикологии Института аллергологии и клинической иммунологии

**Суворова Ксения Николаевна** — д-р мед. наук, проф. кафедры дерматовенерологии, микологии и косметологии ГОУ ДПО «Российская медицинская академия последипломного образования» Минздрава России

**Фриго Наталья Владиславовна** — д-р мед. наук, зав. отделением микробиологии ФГБУ «Государственный научный центр дерматовенерологии и косметологии»

**Хамаганова Ирина Владимировна** — д-р мед. наук, проф. кафедры кожных болезней и косметологии ФУВ ГБОУ ВПО «Российский национальный исследовательский медицинский университет им. Н.И. Пирогова» Минздрава России

**Хейдар Сюзанна Абдуловна** — канд. мед. наук, доцент кафедры дерматовенерологии лечебного факультета ГБОУ ВПО «Российский национальный исследовательский медицинский университет им. Н.И. Пирогова» Минздрава России

**Чеботарев Вячеслав Владимирович** — д-р мед. наук, проф., зав. кафедрой дерматовенерологии ГБОУ ВПО «Ставропольская государственная медицинская академия» Минздрава России

**Шац Евгений Ильич** — канд. мед. наук, зав. клиническим отделом ФГУ «НИИ по изучению лепры» Минздрава России

**Шмакова Анжелика Сергеевна** — канд. мед. наук, ассистент кафедры кожных болезней и косметологии ФУВ ГБОУ ВПО «Российский национальный исследовательский медицинский университет им. Н.И. Пирогова» Минздрава России

**Юцковская Яна Александровна** — д-р мед. наук, проф., зав. кафедрой дерматовенерологии ГБОУ ВПО «Дальневосточный государственный медицинский университет» Минздрава России

**Юцковский Александр Дмитриевич** — д-р мед. наук, проф. кафедры дерматовенерологии ГБОУ ВПО «Дальневосточный государственный медицинский университет» Минздрава России

**Яковлев Михаил Юрьевич** — д-р мед. наук, проф. кафедры патологической анатомии Московского факультета ГБОУ ВПО «Российский национальный исследовательский медицинский университет им. Н.И. Пирогова» Минздрава России

## СПИСОК СОКРАЩЕНИЙ И УСЛОВНЫХ ОБОЗНАЧЕНИЙ

- ♦ — торговое название лекарственного препарата
- ® — лекарственное средство в России не зарегистрировано
- © — аннулированный в России лекарственный препарат
- АГ — антиген
- АГЛС — антигистаминные лекарственные средства
- АД — атопический дерматит
- АКТГ — аденокортикотропный гормон
- АНФ — антинуклеарный фактор
- АСД — антисептик-стимулятор Дорогова
- АТ — антитело
- АЭС — антиэндоксинсовая составляющая
- БЦЖ — бацилла Кальметта–Герена
- ВИЧ — вирус иммунодефицита человека
- ВОЗ — Всемирная организация здравоохранения
- ВПГ — вирус простого герпеса
- ВПЧ — вирус папилломы человека
- ГК — глюкокортикоиды
- ГКП — глюкокортикоидные препараты
- ГЛП — гликопротеид
- ДМ — дерматомиозит
- ДНК — дезоксирибонуклеиновая кислота
- ЖКТ — желудочно-кишечный тракт
- ИБ — иммуноблоттинг
- ИК — иммунный комплекс
- ИЛ — интерлейкин
- ИП — ингибитор протеазы
- ИПП — индекс приема препарата
- ИФА — иммуноферментный анализ
- ИФН — интерферон
- ИХГ — иммунохроматографическая реакция
- ИХЛ — метод иммунохемилюминесценции
- КИОТОС — клинический индекс оценки тяжести онихомикоза Сергеева
- ККД — крысиный клещевой дерматит
- КОЕ — колониеобразующая единица
- КСР — клинико-серологический контроль
- ЛН — липоидный некроз
- ЛПС — липополисахарид
- ЛПУ — лечебно-профилактическое учреждение
- ЛС — лекарственное средство
- МЕ — международная единица
- МИК — минимальная ингибирующая концентрация

- МкАт — моноклональное антитело  
МКБ — международная классификация болезней  
МПК — минимальная подавляющая концентрация  
НГУ — негонококковые уретриты  
НИИВС — научно-исследовательский институт вакцин и сывороток  
НИОТ — нуклеозидные ингибиторы фермента обратной транскриптазы  
ННИОТ — нуклеозидные и нуклеотидные ингибиторы фермента обратной транскриптазы  
НОК — новообразования кожи  
ОРВИ — острая респираторная вирусная инфекция  
ПВИ — папилломавирусная инфекция  
ПГ — простагландин  
ПИФ — прямая иммунофлюоресценция  
ПМЛ — прогрессивная мультифокальная лейкоэнцефалопатия  
ПНС — периферическая нервная система  
ПУВА (PUVA) — комбинированное лечебное воздействие на кожу лекарственных веществ растительного происхождения — псораленов (П) и мягких длинноволновых ультрафиолетовых лучей (УВА)  
ПЦР — полимеразная цепная реакция  
ПЯЛ — полиморфноядерные лейкоциты  
РАМН — Российская академия медицинских наук  
РИБТ/РИТ — реакция иммобилизации бледных трепонем  
РИФ — реакция иммунофлюоресценции  
РМП — реакция микропреципитации  
РНК — рибонуклеиновая кислота  
РПА — реакция пассивной гемагглютинации  
РПР — реакция преципитации  
РСК — реакция связывания комплемента  
СВФ — сально-волосяной фолликул  
СКВ — системная красная волчанка  
СЛП — скабиозная лимфоплазия  
СМЖ — спинномозговая жидкость  
СОЭ — скорость оседания эритроцитов  
СП — спонтанный панникулит  
СПИД — синдром приобретенного иммунодефицита  
ССД — системная склеродермия  
ТВП — тест волчаночной полосы  
ТЛР (TLR) — Толл-подобный рецептор (рецептор врожденного иммунитета)  
УВЧ — ультравысокочастотная терапия  
УГК — урогенитальный кандидоз  
УГТ — урогенитальный трихомониаз  
УЗИ — ультразвуковое исследование



- УФ – ультрафиолет  
УФЛ – ультрафиолетовые лучи  
УФО – ультрафиолетовое облучение  
УХИ – урогенитальная хламидийная инфекция  
ФДТ – фотодинамическая терапия  
ФНО – фактор некроза опухоли  
ХККС – хронический кандидоз кожи и слизистых оболочек  
ЦИК – циркулирующий иммунный комплекс  
ЦНС – центральная нервная система  
ЦсА – циклоспорин А  
ЭА – эндотоксиновая агрессия  
ЭКО – экстракорпоральное оплодотворение  
ЭТ – эндотоксин  
ВВ (borderline leprosy) – пограничная форма лепры  
CD (cluster of differentiation) – кластер дифференцировки  
СLА (cutaneous lymphocyte-associated antigen) – кожно-лимфоцитарный антиген  
CREST-синдром (calcinosis cutis, raynauds phenomenon, esophageal dysmotility with dysphagia, sclerodactyly, telangiectases) – сочетание кальциноза, болезни Рейно, эзофагита, склеродактилии и телеангиэктазии  
FDA (Food and Drug Administration) – Управление по санитарному надзору за качеством пищевых продуктов и медикаментов США  
HLA (human leukocyte antigen) – человеческий лейкоцитарный антиген  
HLA-DR (human leukocyte antigen DR) – локус человеческого лейкоцитарного антигена  
IFN – интерферон  
Ig – иммуноглобулин  
LE (lupus erythematosus cells) – клетки красной волчанки  
LFA-1 (leucocyte function-associated antigen-1) – лейкоцит-функционально ассоциированный антиген-1  
LL (lepromatous type) – лепроматозный тип лепры  
MHC (major histocompatibility Ccomplex) – главный комплекс гистосовместимости  
NK (natural killer) – естественный киллер  
PASI (psoriasis area and severity index) – индекс оценки тяжести псориаза  
PB (paucibacillary leprosy) – малобактериальная форма лепры  
RPR (rapid plasma regains) – тест быстрых плазменных реактивов  
SIRS (systemic inflammatory response syndrome) – синдром системного воспалительного ответа  
SPF (sun protection factor) – фактор защиты от солнца  
TGF (transforming growth factor) – трансформирующий фактор роста

Th – Т-хелпер

TNF (tumor necrosis factor) – фактор некроза опухоли

TT (tuberculoid type) – туберкулоидный тип лепры

UVB (ultraviolet B) – ультрафиолетовое облучение

VDRL (Venereal Disease Research Laboratory) – тест

Исследовательской лаборатории венерических заболеваний

## РАЗДЕЛ I

---

# **ОРГАНИЗАЦИОННЫЕ ВОПРОСЫ В ДЕРМАТОВЕНЕРОЛОГИИ**

# Медико-правовые аспекты деятельности дерматовенеролога

Важной особенностью современного здравоохранения является усиление правовой регламентации медицинской деятельности, для оценки которой в настоящее время широко используется понятие «качество медицинской помощи». Несмотря на это, ни один из действующих медико-социальных законов не декларирует качество как основную характеристику медицинской помощи.

В России на законодательном уровне не закреплено понятие «качество медицинской помощи», не определены субъекты обеспечения качества медицинской помощи, а соответственно, и полномочия в этой сфере.

Статья 309 Гражданского кодекса Российской Федерации дает определение качественной медицинской помощи — это своевременная медицинская помощь, оказанная квалифицированными медицинскими работниками и соответствующая требованиям законов, правовых актов, стандартов оказания медицинской помощи, условиям договора или, в отсутствие таковых, соответствующая обычно предъявляемым требованиям.

Качественная медицинская помощь должна соответствовать определенному уровню, который определяется профессиональной компетенцией медицинского персонала; доступностью, своевременностью, непрерывностью, оптимальностью, результативностью медицинской помощи; соблюдением межличностных взаимоотношений врача и пациента; безопасностью, удобством и удовлетворенностью пациента.

От качественной медицинской помощи следует отличать медицинскую помощь, оказанную ненадлежащим образом, т.е. некачественно. Некачественные действия — «действия или бездействия врача, приводящие к нарушению выполнения медицинской технологии, к дестабилизации или увеличению риска прогрессирования имеющегося у пациента заболевания, повышению риска возникновения нового патологического процесса, неоптимальному использованию ресурсов медицинского учреждения, созданию объективных условий для неудовлетворенности пациента от его взаимодействия с медицинской подсистемой». Согласно действующему законодательству, при оказании услуги

медицинские работники берут на себя определенную ответственность за свои действия, причем даже при надлежащем выполнении профессиональных обязанностей имеется постоянный риск причинить вред здоровью пациента.

Вред (ущерб) — это реальный ущерб, причиненный жизни, здоровью пациента, а также упущенная им выгода. Он связан с действием или бездействием работников учреждений здравоохранения (независимо от форм собственности) или частнопрактикующих врачей при оказании медицинской и/или лекарственной помощи. Вред (ущерб) может быть материальный или моральный. Размер материального ущерба зависит от суммы расходов на лечение (услуги), от длительности сроков нетрудоспособности, процента утраты трудоспособности, размера потерянного заработка (дохода) и т.д.

Профессиональные ошибки медицинских работников делятся на несколько групп: диагностические (нераспознавание или неправильное распознавание болезни), лечебно-тактические и лечебно-технические (ошибки в организации лечебной помощи). Подобные ошибки обусловлены рядом объективных и субъективных причин (атипичным течением болезни, устарелостью применяемых методов исследования, отсутствием необходимой диагностической аппаратуры, малым опытом врача и др.). Каждый случай профессиональной ошибки подлежит тщательному анализу в медицинском коллективе. Юридическая ответственность в этом случае не наступает.

Несчастным случаем в медицинской практике признают неблагоприятный исход лечения, который явился результатом случайного стечения обстоятельств и который, при самом добросовестном отношении врача к своим служебным обязанностям, невозможно было предусмотреть.

С правовой точки зрения невиновное причинение вреда, т.е. «случай» или «казус», имеет место, когда налицо преступное деяние, в результате которого наступили общественно опасные последствия, и между ними имеется причинная связь. Однако специалист не привлекается к уголовной ответственности в силу невиновного вреда, нанесенного при неосторожности или отсутствии умысла.

В основе жалоб и судебных исков лежит неудовлетворенность пациентов результатами медицинской помощи (услуги), причем они не стремятся возбудить гражданское или уголовное дело против медицинского работника, а предъявляют материальные и моральные иски и требуют даже через суд не только возмещения ущерба по поводу причиненного вреда своему здоровью (по объективным медицинским показателям), но и морального ущерба, стоимость которого может многократно превышать стоимость первого.

Оценка качества медицинской помощи основана на сопоставлении фактически осуществленных мероприятий и достигнутых результатов с установленными «стандартами» или «эталоном», хотя практически все существующие в стране стандарты, как федеральные (утвержденные приказом МЗ РФ), так и местные, на самом деле являются стандартами не качества, а объема.

Все стандарты по виду исполнения можно разделить на законодательные, нормативные и рекомендательные.

Стандарты, касающиеся обеспечения безопасности при использовании ресурсов здравоохранения, как правило, имеют законодательную силу, многие из них носят национальный или даже международный статус.

Нормативные стандарты широко используются в профессиональной деятельности медицинских работников. Они связаны с организацией лечебного процесса, диагностики, реабилитации и профилактики.

Рекомендательные стандарты содержат рекомендации в отношении мер, которые следует предпринимать с учетом категории медицинского персонала, уровня и профиля лечебно-профилактического учреждения.

Федеральным законом «Об основах охраны здоровья граждан в Российской Федерации» (2011) закреплены права пациента, в том числе право граждан на информацию о состоянии здоровья, информированное добровольное согласие на медицинское вмешательство, отказ от медицинского вмешательства.

Обязательными условиями наступления ответственности является наличие причинной связи между противоправным деянием медицинского работника (учреждения) и наступившим вредом, а также вина конкретного медицинского работника или медицинского учреждения в целом. Лечебное учреждение признается виновным, если установлена вина его работников, выражающаяся в ненадлежащем (виновном) исполнении своих служебных обязанностей по оказанию медицинской помощи.

# Комплаентность в медицине

Эффективность лечебно-диагностических мероприятий зависит от ряда факторов. Одним из них является приверженность (преданность) пациента требованиям медицинских работников, включая прием препаратов, соблюдение диеты, а в случае необходимости и изменение образа жизни. Этот фактор получил название комплаентности, которая есть по сути верное, осознанное и последовательное выполнение пациентом рекомендаций, полученных от врачей. COMPLAENS отражает сложное взаимодействие упомянутых факторов, которые можно разделить на четыре большие группы:

- 1) факторы, связанные с больным, с его личностью и заболеванием;
- 2) взаимодействие пациента с внешней средой и с окружающим социумом;
- 3) взаимосвязь пациента с медицинским работником;
- 4) факторы, связанные с терапией.

Комплаентность подразделяется на низкую и высокую. Вследствие низкой комплаентности, по данным американских медиков, ежегодно погибают более 100 тыс. пациентов с различными заболеваниями. Установлено, что порядка 10% всех случаев госпитализации связано с несоблюдением назначений лечащего врача.

Однако не стоит перекладывать всю ответственность за низкий уровень COMPLAENS на пациента. Эффективный COMPLAENS предусматривает однонаправленные действия как со стороны медиков, так и со стороны пациента. Уровень комплаентности во многом определяется:

- поведенческими действиями пациента;
- профессионализмом медицинских работников;
- характером медицинского вмешательства;
- социально-экономическими факторами.

Известно, что приверженность к лечению снижается с течением времени, особенно при хронических заболеваниях. Почти половина всех пациентов, которым назначаются препараты в связи с хроническим заболеванием, прекращают их принимать

уже через год в случае их малой эффективности или непереносимости. Это наглядно свидетельствует о том, что проблема низкой приверженности к терапии является весьма актуальной для современного этапа развития медицины.

С высокой долей вероятности можно утверждать, что каждый пациент в той или иной мере нарушает рекомендации своего лечащего врача. При этом характер несоблюдения рекомендаций врача часто имеет характерные отличительные черты. Большая часть пациентов ежедневно принимают назначенные препараты с указанной дозой, но с некоторыми нарушениями кратности и регулярности приема. Другие пациенты, помимо несоблюдения интервала между приемами препарата, периодически забывают принимать препарат в установленной дозе. Часть пациентов до 3–4 раз в год устраивают себе «лекарственные каникулы» по различным причинам: устали принимать препарат, не смогли обновить рецепт, уехали в отпуск и т.д. Есть и такие пациенты, у которых подобные каникулы проходят ежемесячно и/или чаще. Некоторые пациенты вообще не следуют рекомендациям по лечению, но создают впечатление об обратном. Например, широко известен феномен «приверженности к белому халату», когда назначенный препарат обязательно принимается перед посещением врача.

Как правило, врачу довольно сложно четко определиться со степенью комплаентности у пациента. Несмотря на довольно противоречивые точки зрения, большинство исследователей сходятся во мнении о том, что комплаентным считается пациент, который действительно регулярно принимает препарат в дозе, составляющей 80–120% рекомендованной.

При терапии с высоким уровнем комплаенса пациенты получают препарат строго в указанное время более чем в 80% случаев. При терапии со средними и низкими значениями комплаенса пациенты принимают лекарства строго в указанное время в 20–80% и менее чем в 20% случаев соответственно.

С целью определения уровня комплаентности используется индекс приема препарата (ИПП), представляющий собой частное от деления числа дней приема полной дозы препарата (или его количества, выданного больному) на длительность (в днях) всего периода наблюдения. При этом пропуск менее 25% назначений соответствует полной, 25–65% — частичной, более 65% — низкой приверженности.

Рядом зарубежных исследователей отмечено, что четкое применение лекарственных препаратов по предписанным схемам является залогом успешного лечения дерматологических заболеваний. Наилучшие результаты в лечении атопического дерматита и псориаза напрямую связаны с высокой приверженностью к терапии. Такая связь, несомненно, прослеживается и в терапии



многих других дерматозов. Вместе с тем почти у 50% больных дерматозами регистрируется низкая приверженность к терапии.

Единого универсального, точного и надежного метода определения уровня комплаентности пациентов до настоящего момента не предложено. Однако описано множество соответствующих методик, в том числе самоотчеты пациентов, оценка врачом, получение информационных журналов из аптек, подсчет числа выданных/принятых таблеток, количества наружных препаратов, изучение концентрации лекарственного препарата в сыворотке крови и электронное мониторингирование.

Последний из приведенных методов оценки является наиболее точным. В его основе — использование микропроцессоров для измерения и записи таких данных, как дата и время событий, происходящих с лекарственным средством. Медицинский монитор событий, например, представляет собой стандартный флакон лекарственного препарата, в крышке которого расположен микропроцессор, записывающий дату, время каждого вскрытия флакона и интервал перед последним вскрытием. Данные устройства рассчитаны на контроль приема не только таблетированных форм препаратов, но и средств наружной терапии. К недостаткам метода можно отнести высокую стоимость, а также то, что пациенты могут открывать флакон без использования лекарства.

Наиболее доступным в повседневной клинической практике методом оценки приверженности пациентов к проводимой терапии является самоотчет пациента. Помимо простоты в использовании и низкой стоимости, данный метод позволяет выявить конкретные барьеры на пути к улучшению комплаенса пациента. В основе метода — интервьюирование пациентов с помощью вопросников<sup>1</sup>. Большинство из них являются частными и применяются лишь в популяции пациентов, страдающих одним конкретным хроническим заболеванием, например таким как бронхиальная астма или псориаз.

На сегодняшний день комплаентность при хронических дерматозах остается малоизученной областью как в России, так и за ее пределами. Имеются единичные публикации о завершенных исследованиях по изучению приверженности к терапии больных псориазом и красной волчанкой.

Пренебрегать уровнем комплаентности пациентов в повседневной практике невозможно, поскольку это может способствовать развитию серьезных негативных последствий. Так, на-

---

<sup>1</sup> Наиболее часто используются Four-item Morisky (4-пунктный вопросник Мориски); Eight-item Morisky (8-пунктный вопросник Мориски); Adherence Self-Report Questionnaire (вопросник самооценки соблюдения режима лечения); Beliefs about Medicines Questionnaire (вопросник об отношении к лекарственным средствам) и др.

пример, вследствие приема больными субтерапевтических доз препаратов, а также ложной интерпретации отсутствия эффективности терапии лечащим врачом может быть использована более активная тактика, которая способна привести к обратному эффекту.

Таким образом, выявление лиц, не придерживающихся рекомендованных схем терапии, является ключевой задачей на пути к повышению эффективности лечебно-диагностического процесса. Все вышеизложенное в равной степени относится и к дерматовенерологии, поскольку оценка клинического состояния пациента в большинстве случаев опирается на субъективные методы.

# Информатизация в дерматовенерологии

Внедрение информационных технологий является одним из критериев эффективной модели здравоохранения.

Осуществленные ранее попытки компьютеризации отрасли не привели к каким-либо масштабным изменениям и не позволили решить задачу эффективного использования информационных ресурсов в сфере здравоохранения.

В рамках региональных программ модернизации здравоохранения компьютеризация выделена в одно из трех приоритетных направлений, которое посвящено информационной поддержке медицинских организаций и граждан Российской Федерации в рамках процессов управления медицинской помощью и ее непосредственного оказания.

Основной целью создания единой государственной системы в сфере здравоохранения в настоящее время является обеспечение эффективной информационной поддержки процесса управления системой медицинской помощи, а также процесса оказания медицинской помощи.

С этой целью планируются введение электронного полиса обязательного медицинского страхования на базе единой электронной карты, действующей на территории всей страны, создание телекоммуникационных систем медицинских организаций, внедрение единой электронной медицинской карты, а также ряд других значимых мероприятий.

Отличительными чертами современного этапа информатизации здравоохранения являются:

- многократное использование введенной первичной информации, полученной от медицинского работника, гражданина или должностного лица;
- источники первичной информации — электронные документы, имеющие юридическую значимость посредством цифровой подписи;
- обеспечение информационной безопасности и защиты персональных данных, включая электронную идентификацию врача и пациента («Универсальная электронная карта гражданина Российской Федерации»);

- создание информационных систем по принципу «программное обеспечение как услуга»;
- интеграция с компонентами «Электронного правительства» и «Универсальной электронной картой гражданина»;
- единство электронной медицинской карты независимо от источников финансирования оказанной медицинской помощи;
- модернизация информационных систем и разработка новых с учетом максимального сохранения имеющихся программно-технических средств.

В целях активизации работ по созданию единой государственной информационной системы в сфере здравоохранения разработана и утверждена дорожная карта. В рамках федеральных и региональных программ информатизации сферы здравоохранения к 2020 г. планируется создание единой государственной системы. В ней будет предусмотрена трехуровневая передача информации с уровня медицинской организации на федеральный уровень.

Первый (базовый) этап обозначенной работы (2011–2012 гг.) включает разработку стандартов информационного обмена, документации по проектированию «системы информатизации» на федеральном и региональном уровнях, создание федерального центра обработки данных, оснащение компьютерной техникой и защищенным подключением медицинских организаций к сети Интернет, реализацию программ стимулирования внедрения информационно-коммуникационных технологий, в том числе разработку обучающих программ. Мероприятия второго этапа (2013–2020 гг.) будут сконцентрированы на завершении ранее проводимых работ.

Передовые наработки по информатизации процессов оказания медицинской помощи больным дерматовенерологического профиля, больным лепрой, а также по профилю «Косметология» к настоящему моменту созданы в научных подразделениях Государственного научного центра дерматовенерологии и косметологии.

Сотрудниками указанного центра было проведено комплексное исследование уровня информатизации региональных медицинских организаций дерматовенерологического профиля по состоянию на 2010 г. В результате был выявлен недостаточный уровень информатизации профильных медицинских организаций. Суммарно в 32 региональных медицинских организациях дерматовенерологического профиля было установлено 1286 компьютеров, что в среднем составило 40 персональных компьютеров на одну организацию. При этом свободный доступ к сети Интернет в среднем имели только 16 персональных компьютеров, а на 2 информатизированных рабочих места приходилось 10 работников указанных организаций (медицинских и немедицинских).

Было установлено, что средства автоматизации региональных медицинских организаций в большинстве случаев направлены на решение учетно-расчетных и статистических задач. Так, в одной профильной медицинской организации установлены в среднем три системы экономико-статистического учета и две — управления ресурсами организации. При этом медицинские информационные системы были установлены в среднем в количестве менее одной на организацию.

Количество телемедицинских, научно-исследовательских и образовательных информационных систем также не превышало по одной на организацию, а в большинстве региональных медицинских организаций они вовсе отсутствовали.

С целью информационной поддержки профильных медицинских организаций разработана и внедрена автоматизированная информационная медицинская система лечебно-профилактического учреждения дерматовенерологического профиля «Медицинская информационная система (МИС) ГНЦД» (адаптированная электронная история болезни) (рис. 3-1).

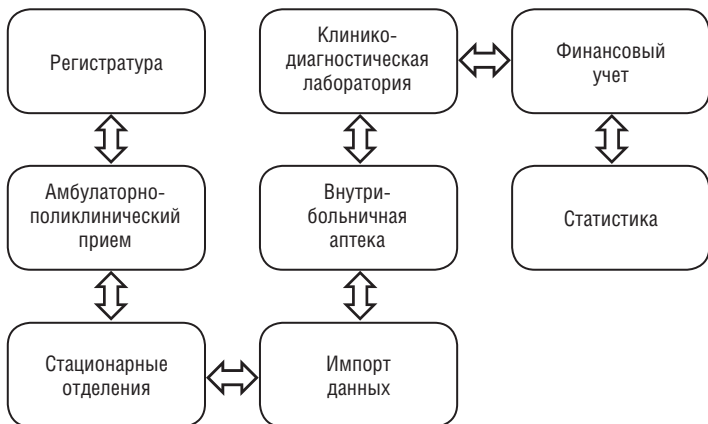


Рис. 3-1. Концептуальная схема МИС ГНЦД

МИС ГНЦД полностью соответствует требованиям Национального стандарта Российской Федерации ГОСТ 52636–2006 «Электронная история болезни. Общие положения» и зарегистрирована в реестре программ для ЭВМ 23 сентября 2008 г. (свидетельство о государственной регистрации № 2008614574). Уже сегодня данная МИС активно используется в ряде регионов, а также при оказании медицинской помощи в федеральных медицинских учреждениях.

МИС ГНЦД состоит из восьми взаимосвязанных программно-функциональных модулей и обеспечивает автоматизацию ведения и формирования медицинской документации, обмен информацией между участниками лечебно-диагностического процесса и поддержку их деятельности.

Модуль «РЕГИСТРАТУРА» предоставляет возможность максимального упрощения процедуры записи пациентов как на первичный прием, так и на все последующие этапы лечения (посредством телефонного звонка либо через систему Интернет).

В этом модуле предусмотрена возможность автоматизированного ведения реестра прикрепленного к поликлинике контингента, подготовки расписания работы специалистов, подбора и поиска медицинских карт больных, регистрации первичных и повторных приемов больных, а также предоставления информации, в том числе оперативной, о перечне оказываемых услуг.

ЭЛЕКТРОННАЯ МЕДИЦИНСКАЯ КАРТА является одной из основных функциональных частей МИС ГНЦД. Этот блок обеспечивает автоматизацию всего технологического процесса работы врача-специалиста и осуществляет информационную поддержку при принятии решений в ходе лечебно-диагностического процесса. В табл. 3-1 представлены этапы деятельности.

**Таблица 3-1.** Этапы и технологические процессы МИС ГНЦД

<b>1. ПРЕАНАЛИТИЧЕСКИЙ ЭТАП</b>
<ul style="list-style-type: none"> <li>• Формирование направлений на исследования</li> <li>• Взятие и маркировка биоматериала с использованием штрих-кода</li> <li>• Транспортировка взятого биоматериала в лабораторию</li> <li>• Регистрация биоматериала в лаборатории</li> <li>• Преаналитическая пробоподготовка биоматериала</li> </ul>
<b>2. АНАЛИТИЧЕСКИЙ ЭТАП</b>
<ul style="list-style-type: none"> <li>• Формирование рабочих листов для проведения исследований на анализаторах или вручную</li> <li>• Подготовка анализаторов, реактивов, калибраторов к проведению исследований</li> <li>• Калибровка анализаторов</li> <li>• Проведение внутрिलाбораторного контроля качества</li> <li>• Производство результатов на анализаторах или вручную</li> <li>• Обработка результатов, полученных с анализаторов и вручную</li> <li>• Печать рабочих лабораторных журналов</li> </ul>
<b>3. ПОСТАНАЛИТИЧЕСКИЙ ЭТАП</b>
<ul style="list-style-type: none"> <li>• Авторизация результатов врачом-специалистом</li> <li>• Распечатка результатов лабораторных исследований</li> <li>• Использование результатов анализов в лечебно-диагностическом процессе</li> <li>• Оценка влияния результатов анализов на качество оказания медицинской помощи пациентам</li> </ul>

МИС ГНЦД полностью освобождает специалистов (врачей и средний медицинский персонал) от рутинного ручного способа заполнения медицинской документации, позволяя в полуавтоматическом режиме вносить требуемую информацию в электронную медицинскую карту. Система имеет единую унифицированную навигацию по медицинской карте больного, а также широкие возможности по настройке под нужды конкретной медицинской организации и индивидуальные особенности специалиста.

Модуль «КЛИНИКО-ДИАГНОСТИЧЕСКАЯ ЛАБОРАТОРИЯ» представляет собой полнофункциональную лабораторную информационную систему, обеспечивающую независимое движение потоков информации начиная от регистрации пациента и получения биоматериала до выдачи соответствующих результатов.

Модуль «ВНУТРИБОЛЬНИЧНАЯ АПТЕКА» предназначен для ведения и персонифицированного учета медикаментов и товаров по группам на складах. При этом для каждого товара определяются: наименование (торговое, международное, английское); производитель; единица измерения; фасовка и ряд других. Одновременно встроена возможность формирования перечня заказов для текущего поставщика и перечня приходных документов. Этот модуль позволяет отслеживать движение медикаментов между подразделениями, формировать расход медицинских товаров, проводить инвентаризации и баланс склада.

Модуль «ФИНАНСОВЫЙ УЧЕТ» обеспечивает формирование счетов на оплату за оказанные услуги, потраченные медикаменты и т.д. На основе модуля создаются рабочие места экономиста, кассира и осуществляется синхронизация данных с информацией кадрового подразделения и бухгалтерией, а также осуществляется информационный обмен с другими медицинскими организациями.

Модуль «СТАТИСТИКА» позволяет осуществлять визуальное конструирование запросов и построение отчетов по базе данных МИС, а также формирование выходных отчетных документов (управленческих, финансовых, статистических, по материальному учету) любой сложности и требуемого формата. Также в МИС ГНЦД встроена функция автоматического учета заболеваемости.

Другим приоритетным направлением информатизации в области дерматовенерологии и косметологии является внедрение телемедицинских технологий. Телемедицина в значительной степени повышает доступность специализированной и высококвалифицированной помощи, оптимизирует время ее ожидания, сокращает не прямые расходы системы здравоохранения, связанные с затратами на проезд к месту лечения и обратно, а также способствует информационному взаимодействию федеральных

и региональных врачей-дерматовенерологов посредством дистанционных телеконсилиумов и модульных образовательных программ.

К настоящему моменту утвержден и активно используется в процессе предоставления специализированной медицинской помощи алгоритм информационного взаимодействия профильных федеральных и региональных медицинских организаций. Он включает два этапа — заочный и очный. Заочная консультация предусматривает изучение подробной выписки из истории болезни пациента и анализ графических материалов. Второй этап — очная консультация пациента посредством использования технологии видеоконференции в режиме реального времени (рис. 3-2).

С целью обеспечения мониторинга заболеваемости населения Российской Федерации инфекциями, передаваемыми половым путем, и заразными кожными заболеваниями, а также оценки ресурсного потенциала профильных медицинских организаций специалистами ФГБУ «Государственный научный центр дерматовенерологии и косметологии» была разработана и внедрена в деятельность более 40 медицинских организаций информационная аналитическая система (ИАС-ИППП).

ИАС-ИППП с использованием современных интернет-технологий позволяет выполнять обмен данными в режиме реального времени. Основу данных, вводимых в программу, составляют следующие формы статистического наблюдения:

- статистическая учетная форма № 089/у-кв;
- форма государственного статистического наблюдения № 9;
- форма государственного статистического наблюдения № 34.

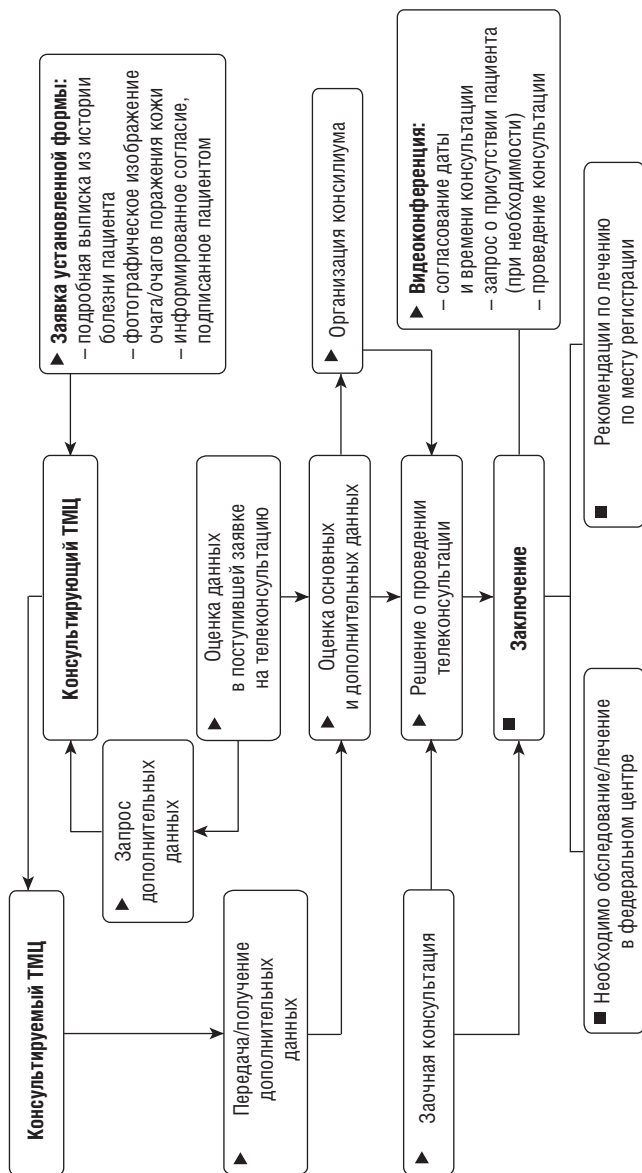
Информация о вновь зарегистрированных случаях заболеваний ИППП, а также кадровых, материальных и технических ресурсах каждой медицинской организации дерматовенерологического профиля поступает в единую базу данных головной медицинской организации по профилю.

Функционирование системы мониторинга реализуется двумя отдельными компьютерными программами, размещенными на интернет-сайтах **[www.monitoring-ipp.ru](http://www.monitoring-ipp.ru)** и **[www.cnikvi.ru](http://www.cnikvi.ru)**

В универсальной платформе ИАС-ИППП заложена возможность проведения эпидемиологического надзора на всей территории Российской Федерации не только за инфекциями, передаваемыми половым путем, но и за такими социально значимыми заболеваниями, как гепатиты, туберкулез, ВИЧ-инфекция и др.

К настоящему моменту информационная система прошла опытную эксплуатацию более чем в 40 региональных медицинских организациях дерматовенерологического профиля. Результаты оценки эффективности функционирования ИАС-ИППП





**Рис. 3-2.** Структура алгоритма информационного взаимодействия федеральных и региональных медицинских организаций дерматовенерологического профиля при проведении телемедицинских консультаций

продемонстрировали существенное повышение организационной эффективности процесса оказания специализированной дерматовенерологической помощи.

Таким образом, эффективность деятельности медицинских организаций дерматовенерологического профиля в современных условиях можно оценивать по следующим критериям:

- развитой технологической инфраструктуре с достаточным оснащением компьютерным оборудованием (на одного врача-дерматовенеролога должно приходиться одно информатизированное рабочее место);
- наличие достаточного количества медицинского программного обеспечения (МИС ГНЦД, ИАС-ИППП и др.), обеспечивающего совершенствование организации лечебно-диагностического процесса;
- внедрению в региональные медицинские организации дерматовенерологического профиля технологии видеоконференцсвязи, реализующей информационный обмен по различным аспектам лечебно-диагностического и образовательного процессов.

## РАЗДЕЛ II

---

# **ОБЩИЕ ВОПРОСЫ ПАТОЛОГИИ КОЖИ**

# Общая патология кожи

Патологические процессы в коже по своему характеру аналогичны процессам в других органах и тканях. Однако в связи с гетерогенностью структуры кожи морфологическое выражение некоторых из них имеет определенное своеобразие.

## Эпидермис

**Эпидермис** — динамичная ткань, в которой происходит постоянное обновление клеточной популяции в результате процесса кератинизации эпителиоцитов. Патологические изменения в эпидермисе могут проявляться нарушениями клеточной кинетики, дифференцировки эпителиоцитов и их когерентности. Эти процессы могут быть изолированными, но чаще они комбинированные.

### Нарушение эпидермальной кинетики

В норме продолжительность цикла кератинизации эпидермиса составляет 26–28 сут. Увеличение скорости пролиферации клеток базального слоя, а также клеток супрабазальных слоев и усиление их митотической активности ведут к утолщению эпидермиса, или акантозу. Причины такого пролиферационного акантоза могут быть в самом эпидермисе (например, при акантозе, вызванном эпидермотропными вирусами) или спровоцированы замедлением импульсов, исходящих из сосочкового слоя дермы. При этом выявляют взаимосвязь эпидермиса и сосочкового слоя дермы, выражающуюся в удлинении и утолщении сосочков дермы, которые как бы внедряются в эпидермис (папилломатоз).

При понижении скорости клеточной пролиферации замедляется цикл обновления эпидермиса, в результате чего происходит уменьшение объема герминативного слоя. Эпидермис становится тоньше, а роговой слой утолщается — появляется гиперкератоз.

**Гиперкератоз** — чрезмерное утолщение рогового слоя эпидермиса. Это может наблюдаться при утолщении зернистого и шиповатого слоев (пролиферативный гиперкератоз), а также

вследствие задержки отшелушивания роговых клеток (ретенционный гиперкератоз), при котором зернистый, а иногда и шиповатый слой тоньше по сравнению с нормой.

Пролиферационный гиперкератоз наблюдают при таких заболеваниях, как красный плоский лишай, гонорейный кератоз, нейродермит и др. Ретенционный гиперкератоз может быть местным (пигментная ксеродерма) и общим (ихтиоз).

### **Нарушение дифференцировки клеток эпидермиса**

Пролиферация и дифференцировка клеток эпидермиса функционально взаимосвязаны, нарушения этих двух процессов по своей сути близки друг другу. Морфологическим выражением нарушения дифференцировки эпителиоцитов служат пара- и дискератоз.

**Паракератоз** — нарушение процессов ороговения, связанное с потерей способности клеток эпидермиса вырабатывать кератогиалин. При этом происходит утолщение рогового слоя и частичное или полное исчезновение зернистого слоя. Клетки рогового слоя имеют палочковидные ядра и уплотненную цитоплазму. Паракератоз выявляют при псориазе, экземе, дерматитах, розовом лишае, парапсориазе, листовидной пузырчатке, нейродермите.

**Дискератоз** — преждевременное ороговение отдельных эпителиоцитов, которые становятся более крупными, округлыми, с интенсивно окрашенными ядрами и базофильной, слегка зернистой цитоплазмой. Такие клетки кажутся двухконтурными, лишенными межклеточных мостиков, в результате чего они выпадают из общей связи (акантолиз), хаотично располагаясь во всех отделах эпидермиса. По мере продвижения наружу они приобретают шаровидную форму, благодаря чему их называют круглыми телами (*corps ronds*). Последние затем превращаются в гомогенные ацидофильные образования с очень мелкими пикнотичными ядрами — зернами (*grains*), расположенными в роговом слое.

Дискератоз наблюдают при болезнях Дарье, Хейли–Хейли, старческих кератозах, контагиозном моллюске, болезнях Кирле, Педжета, Боуэна и плоскоклеточном раке кожи.

### **Нарушение эпидермальных связей**

В основе нарушения когерентности в эпидермисе лежит исчезновение межклеточных контактов, в результате чего происходит образование интраэпидермального пузыря с последующим заполнением его жидкостью. Нарушение когерентности может быть первичным, в основе которого лежат растворение цементирующего вещества десмосом и изменения тонофиламентов (акантолиз), и вторичным вследствие проникновения жидкости в эпидермис (спонгиоз), что ведет к гибели эпителиоцитов.

**Акантолиз** выражается в появлении пузырей из-за потери связей между эпителиоцитами в шиповатом слое, заполняющихся тканевой жидкостью (акантолитические пузыри). Пузыри располагаются супрабазально, внутри шиповатого слоя или субкорнеально. Клетки, лишенные связей, называют акантолитическими. Они имеют характерную округлую форму, в дальнейшем подвергаются деструкции и гибели, что можно видеть в мазках, взятых при пузырьчатке (тест Тцанка).

**Гидропическая, или вакуольная, дистрофия** часто бывает в эпидермисе при отеках и вирусных инфекциях, характеризуется появлением в цитоплазме эпидермоцитов внутриклеточного отека и вакуолей. Если вакуоли образуются вокруг ядра в виде кольцевидного ободка, такой отек называют перинуклеарным. Когда вакуоль занимает почти всю цитоплазму, оттесняя ядро к периферии клетки, последнее принимает серповидную форму. Гидропическая дистрофия базальных клеток приводит к их вакуолизации и гибели. Этот вид дистрофии, наблюдаемый при системной красной волчанке (СКВ), склерозирующем лишае, недержании пигмента, может быть причиной образования субэпидермальных пузырей.

**Баллонирующая дистрофия** характеризуется резко выраженным отеком эпидермиса с исчезновением межклеточных контактов и образованием пузырей. Последние заполнены серозно-фиброзным экссудатом, в котором свободно находятся очень крупные округлые, дистрофически измененные, резко отечные эпителиальные клетки. Их ядра не окрашиваются, и они превращаются в гомогенные шаровидные образования, красящиеся золином в бледно-красный цвет. Баллонирующую дистрофию наблюдают в пузырьках при вирусных заболеваниях (опоясывающем лишае).

**Спонгиоз** — пример вторичной потери связей между эпителиоцитами в результате проникновения жидкости в эпидермис. Серозный экссудат из сосудов сосочкового слоя дермы проникает в эпидермис, расширяя межклеточные промежутки и отодвигая клетки друг от друга. При сильном отеке отдельные эпителиоциты могут погибнуть, в результате чего в области спонгиоза образуются микрополости (спонгиотические пузырьки). Слияние мелких полостей приводит к образованию более крупных, а проникновение воспалительных клеток в эпидермис в этих местах обуславливает формирование спонгиотических пустул (например, при псориазе).

### **Нарушение эпидермо-дермальных связей**

Функциональная часть базальной мембраны эпидермиса закономерно участвует в патологических процессах. Разрушение пограничной зоны или ее отдельных компонентов может приво-

доть к образованию субэпидермального пузыря при некоторых гетерогенных патологических процессах. Цитолиз базальной мембраны бывает обусловлен воспалительным процессом при таких заболеваниях, как СКВ, многоформная экссудативная эритема, красный плоский лишай. При буллезном пемфигоиде отмечают антитела в светлой пластинке базальной мембраны в местах крепления полудесмосом, где находятся специфические для пемфигоида антигены. Иммунная реакция, сопровождающаяся активацией комплемента, вызывает привлечение в эту зону гранулоцитов, которые выделяют гидролитические ферменты, разрушающие крепящие фибриллы и способствующие образованию щели между базальной пластинкой и наружной мембраной базальных клеток эпидермиса. Подобные иммунологические механизмы в зоне дермо-эпидермального соединения приводят к образованию субэпидермальных пузырей и при болезни Дюринга.

При простом буллезном эпидермолизе место наименьшего сопротивления, в основе которого лежит генетический дефект, находится в дермо-эпидермальном соединении между базальной пластинкой и мембраной базальных клеток. Уменьшение числа или отсутствие крепящих фибрилл при дистрофической форме буллезного эпидермолиза приводит к отделению эпидермиса от базальной мембраны.

## Дерма

В дерме самая реактивная система — сосудистая сеть, особенно ее микроциркуляторное русло с периваскулярными участками соединительной ткани. Наиболее сильная реакция сосудистого комплекса бывает при различного рода васкулитах и воспалительных дерматозах, что нередко ведет к гибели отдельных участков ткани с последующим изъязвлением. Однако благодаря сильно развитой сети анастомозов между различными сосудами кожи ишемические инфаркты наблюдают очень редко (например, при злокачественном папулезе Дегоса).

Клеточная реакция дермы при большинстве дерматозов заключается в появлении мононуклеарного инфильтрата, часто определяющего основу клинической и гистологической картины того или иного дерматоза. Мононуклеарный инфильтрат может быть как при воспалительном, так и при пролиферативном процессе. В последнем случае он может сопровождать доброкачественные или злокачественные опухоли, причем отличается от воспалительного инфильтрата цитологической характеристикой входящих в него клеток. Он может располагаться вдали от эпидермиса или, напротив, очень близко (эпидермотропность). Состав мононуклеарного инфильтрата можно узнать только по-

сле применения цитохимических методов и иммунологических маркеров.

С инфильтрацией дермы в некоторых случаях сочетаются и изменения в сосудах (ангиолимфоидная гиперплазия), а также в коллагеновых волокнах. Иногда инфильтрация затрагивает подлежащую жировую ткань, как это бывает при злокачественных лимфомах.

### Патология соединительной ткани дермы

Патология соединительной ткани дермы и ее основной субстанции — частое явление при различных заболеваниях кожи.

Увеличение количества коллагеновой субстанции дермы отмечают при склеротических процессах различного генеза, наиболее яркие примеры — соединительнотканый невус и склеродермия.

Соединительнотканый невус — гамартома, при которой в очагах поражения увеличивается количество коллагеновых волокон, количество же эластических может быть уменьшено.

При склеродермии возникают гомогенизация и уплотнение коллагеновых волокон сетчатого слоя дермы, уменьшение межфасцикулярных перегородок, сопровождающиеся гистологически отчетливо выраженным исчезновением границы между сосочковым и сетчатым слоями дермы.

Изменения основной субстанции дермы отмечают почти при всех патологических процессах воспалительного и неопластического характера, в частности при дерматозах, сопровождающихся накоплением гликозаминогликанов (при СКВ, дерматомиозите, склерозирующем лишае и кольцевидной гранулеме). При других дерматозах (*lichen myxoedematosus*, претибальной микседеме) в основной субстанции выявляют муцинозные изменения, сопровождающиеся разрыхлением пучков коллагеновых волокон и появлением звездчатых клеток, находящихся среди мукополисахаридов.

### Гиподерма

Подкожная жировая клетчатка в силу своих анатомических особенностей реагирует при патологических процессах аналогично соединительной ткани дермы. Это объясняется тем, что жировые дольки отделены друг от друга интерлобулярными трабекулами соединительной ткани, в которой находятся пути микроциркуляции. Следует различать патологические процессы, локализующиеся в междольковых перегородках и внутри самих долек.

Первичный септальный воспалительный процесс с вовлечением трабекулярных сосудов протекает с массивным отеком, воспалительной инфильтрацией и незначительной гистиоцитар-



ной реакцией, что может наблюдаться при классическом варианте узловой эритемы.

Поражения крупных сосудов, нередко сопровождающиеся их закупоркой, ведут к некрозу ткани и массивной гистиоцитарной реакции, иногда с образованием эпителиоидноклеточных гранул не только в перегородках, но и в самих дольках; развивается массивный фиброз, захватывающий при прогрессировании процесса всю подкожную клетчатку. Подобная картина панникулита — морфологический субстрат клинического симптомокомплекса «нодулярный васкулит», возникающего на основе отложения в стенках сосудов иммунных комплексов.

Каждое повреждение жировой ткани травматической или воспалительной природы ведет к высвобождению жирных кислот, вызывая сильную воспалительную реакцию. Регрессирование и рассасывание в жировой клетчатке сопровождаются внедрением гистиоцитарных элементов и фагоцитозом клеточных остатков, что приводит к образованию пенистых клеток и формированию липогранулемы.

# Структуры и механизмы реализации иммунной защиты кожи при дерматозах

Для выполнения барьерной функции в коже имеются клеточные элементы эпидермиса (кератиноциты и клетки Лангерганса) и дермы (тучные и дендритные клетки, макрофаги). Эти клетки, выделяя антимикробные и хемоаттрактантные белки, цитокины, составляют систему раннего предупреждения об опасности.

В условиях отсутствия повреждающих и стимулирующих агентов в развитии воспалительных явлений кератиноциты выполняют лишь барьерную функцию. В условиях активации кератиноциты продуцируют интерлейкины: ИЛ-1, ИЛ-2, ИЛ-3, ИЛ-6, ИЛ-7, ИЛ-8, ИЛ-15, фактор некроза опухоли (ФНО), гранулоцитарный, макрофагальный и гранулоцитарно-макрофагальный колониестимулирующие факторы, интерфероны  $\alpha$  и  $\beta$ , трансформирующий фактор  $\beta$ , хемокины, молекулы адгезии, различные рецепторы, необходимые для взаимодействия с другими клетками и привлечения в кожу лимфоцитов, нейтрофилов, моноцитов.

Таким образом, кератиноциты в условиях повреждения кожи, развития воспалительного процесса начинают вырабатывать необходимые молекулы и рецепторы, цитокины, с участием которых привлекаются активированные Т-лимфоциты для реализации иммунных процессов в коже.

Клетки Лангерганса, или белые отростчатые эпидермоциты относятся к типу незрелых дендритных клеток (immature dendritic cells), происходят из костного мозга, являясь ветвью миелоидно-моноцитарного ряда кроветворения. Однако в некоторых исследованиях были получены данные, свидетельствующие о наличии у клеток Лангерганса общих предшественников с Т-лимфоцитами, что не исключает их лимфоидного происхождения. Важнейшей функцией клеток Лангерганса является способность к эндоцитозу пептидных фрагментов АГ, обработке их, после чего фрагменты белковых молекул встраиваются в молекулы МНС II класса, что значительно облегчает их презентацию Т-хелперам в лимфатическом узле.

В коже незрелые клетки Лангерганса только связывают и обрабатывают антиген (процессинг), но не способны представ-

лять его Т-хелперам в связи с отсутствием на их поверхности ко-стимулирующих молекул CD80, 86 и ИЛ-12. Для приобретения этих свойств незрелые клетки Лангерганса мигрируют в лимфатические узлы, по пути созревая и превращаясь сначала в вуалевые клетки лимфы, затем в интердигитальные клетки лимфатических узлов. Выход клеток Лангерганса из эпидермиса в дерму обеспечивают гранулоцитарно-макрофагальный колониестимулирующий фактор и ФНО- $\alpha$ . Миграция клеток Лангерганса в лимфатические узлы происходит исключительно в условиях повреждения кожи, развития воспаления и иммунных процессов.

В регионарном лимфатическом узле зрелые интердигитальные клетки Лангерганса с помощью CD40 взаимодействуют с CD40L Т-клеток, в результате чего индуцируют выработку интердигитальными клетками ФНО- $\alpha$  и ИЛ-12, экспрессируются CD80/86 и у них появляется способность к представлению антигенного пептида Т-хелперам. После презентации антигенного пептида в составе HLA-DR Т-хелперам происходит блокирование жизнеобеспечивающих структур интердигитальных клеток (клеток Лангерганса), что приводит к их апоптозу.

После представления антигенного пептида Т-хелперы в лимфатическом узле начинают размножаться, дифференцироваться и активизироваться, экспрессируя при этом на поверхности различные молекулы, и устремляются в кожу.

На кератиноцитах и клетках Лангерганса формируются распознающие рецепторы, которые выявляют патогенные компоненты и могут запускать активирующие каскады. Важный подтип этих рецепторов принадлежит семейству Toll-like рецепторов (ТЛР), которые связывают молекулы патогенного происхождения — липополисахариды, бактериальные липопротеины, флагеллин, дрожжевые маннаны и метилированные CpG DNA motifs. Активация клеток через ТЛР приводит к усилению выработки провоспалительных цитокинов и антимикробных пептидов, усиливает синтез нитрооксидов и антимикробное действие. Таким образом, клетки кожи, еще до вовлечения клеток иммунной системы, способны элиминировать патоген, вследствие чего повреждение и воспаление не получают дальнейшего развития.

Активация кератиноцитов, клеток Лангерганса под влиянием стимулирующих факторов через ТЛР необходима для быстрого удаления внедрившегося через кожу патогена. Если этого не произошло, ТЛР дает сигнал клеткам иммунной системы об опасности.

Иммунные механизмы защиты кожи реализуются с привлечением таких структур, как клетки иммунной системы, прежде всего путем рекрутирования Т-лимфоцитов в результате сложных взаимодействий цитокинов, хемокинов, молекул адгезии, рецеп-

торов. Р- и Е-селектины способствуют скольжению лимфоцитов по сосудам кожи, это подтверждено большим количеством экспериментальных данных. С другой стороны, наивные лимфоциты и Т-клетки памяти экспрессируют L-селектин, который связывается с лигандом селектина на эндотелиальной клетке. Распределение L-селектина на поверхности микровыростов (ворсинок) позволяет обеспечить контакт скользящих лимфоцитов с лигандами. Ингибция L-селектина приводит к усилению LFA-1/ICAM 1 опосредованной адгезии и последовательной трансмиграции лимфоцитов.

На всех Т-лимфоцитах, мигрирующих в кожу, присутствует кожно-лимфоцитарный антиген (CLA), который появляется в лимфатических узлах и представляет собой гликозилированный гликопротеин Р-селектина — лиганда 1 (CD162), вовлеченный в тканеспецифические реакции. Механизм появления CLA антигена на лимфоцитах, готовых к рекрутированию его в кожу, до конца неизвестен. CLA экспрессируется на активированных Т-лимфоцитах (CD4+ и CD8+) при контакте с некоторыми суперантигенами.

Скольжению CLA позитивных Т-лимфоцитов способствуют также молекулы адгезии клеток сосудистой стенки (VCAM-1) и семейство интегринов. Вовлечение этих молекул приводит к созданию прочной адгезии к микровыростам клеток с эндотелиальными рецепторами.

После этого Т-лимфоциты становятся активированными и прочно прикрепляются к эндотелию. Основная масса Т-лимфоцитов в эпидермисе находится в активированном состоянии. Среди активированных CD4+ лимфоцитов имеются как Th1, продуцирующие ИЛ-2, ИФН- $\gamma$ , ИЛ-17, ФНО, так и Th2, продуцирующие ИЛ-4, ИЛ-5, ИЛ-13.

Синергичные по действию цитокины ИФН- $\gamma$  и ИЛ-17, продуцируемые активированными Т-лимфоцитами, рециркулируя в кожу, усиливают синтез CD40 на кератиноцитах.

Кроме Т-клеток, в дерме обнаруживаются макрофаги (основные маркеры CD13, CD14, CD15), продуцирующие цитокины ИЛ-1, ИЛ-6, ИЛ-15, ФНО- $\alpha$ , ИФН- $\alpha$ , тучные клетки, В-клетки — преимущественно IgG-типа, фибробласты, продуцирующие цитокины (колониестимулирующие факторы, ФНО- $\alpha$ , ИЛ-1, ИЛ-6, ИЛ-7, ИФН- $\gamma$ ).

Эндотелиальные клетки кровеносных и лимфатических сосудов способны экспрессировать антигены гистосовместимости II класса, цитокины (ИЛ-1, ИЛ-6, ФНО, колониестимулирующие факторы). В условиях отсутствия повреждающих факторов они не участвуют в иммунных процессах, при проникновении в кожу инфекционных агентов вовлекаются в развитие воспалительной реакции.

Тучные клетки в ответ на стимулирующие факторы выделяют лейкотриены, цитокины и играют важную роль в реализации иммунных процессов.

Резюмируя сведения о структурах и механизмах обеспечения реализации иммунной защиты кожи, можно заключить: в результате миграции дендритных клеток из кожи в лимфатические узлы происходит формирование так называемого иммунного синапса в паракортикальной зоне регионарного лимфоузла путем взаимодействия Т-клеточного рецептора с фрагментом антигена, связанным с молекулой главного комплекса гистосовместимости HLA-DR с помощью молекул адгезии LFA-1 Т-лимфоцита и ICAM-1 дендритной клетки, а также путем взаимодействия с вышеописанными молекулами и другими Т-лимфоцитами. До презентации антигена Т-лимфоциты еще наивные, затем (после представления антигена) они начинают активизироваться, размножаться и дифференцироваться на Th1- и Th2-клетки и в конечном итоге созревают, превращаясь в эффекторные Т-клетки памяти, несущие на своей поверхности молекулы, позволяющие произвести оперативную миграцию в кожу при последующем контакте с данным антигеном. Активированные и готовые к миграции в кожу Т-клетки памяти экспрессируют на своей поверхности кожный лимфоцитарный антиген (CLA), рецепторы хемокинов CCR4 и CCR10 и лейкоцит-функционально ассоциированный антиген-1 (LFA-1), которые облегчают их скольжение по сосудистой стенке, взаимодействуя с лигандом хемокинов CCL17 и молекулами адгезии E- и P-селектинами и VCAM-1, экспрессируемыми на эндотелиоцитах. Единичные Т-клетки памяти неопределенное время присутствуют в здоровой коже, и если они не подвергаются активации соответствующими антигенами, то возвращаются в кровотоки. «Персистенция» в периферической крови Т-клеток памяти с антигенной и тканевой специфичностью поддерживает готовность иммунной системы к возможному в будущем взаимодействию с антигеном, даже если последующий контакт произойдет не в коже, а в другой ткани.

Такая иммунологическая память распространяется на определенную анатомическую область и является проявлением мощной иммунной защиты против окружающих патогенов.

**Функции CD4+ и CD8+ клеток в коже.** Проникнув в пораженную кожу, Т-клетка находит «свой» антиген и несущего его возбудителя, распознав соответствующий пептид в составе молекулы МНС инфицированной клетки. CD4+ стимулируют макрофаги, поглотившие патоген, и в результате фагоцитоза происходит разрушение патогена (процесс осуществляется в дерме).

CD8+ клетки вызывают гибель пораженных патогеном клеток по перфорин-гранзимовому механизму (секретируемый Т-клетками перфорин формирует пору в мембране клетки-ми-

пени, через которую проникают гранзимы, включающие апоптоз клетки).

В отсутствие воспаления в посткапиллярных венулах кожи можно обнаружить лимфоциты в стадии адгезии и пристеночно-го скольжения с низким уровнем экспрессии селектинов, а вокруг капилляров поверхностного сплетения в небольшом количестве обнаруживаются Т-клетки памяти и эффекторные CD8<sup>+</sup> лимфоциты, выполняющие надзорную функцию, проводя непрерывное сканирование дермо-эпидермальной границы, и способные реагировать при малейших признаках опасности.

Воспалительный процесс в коже — это проявление защитной функции, но в ряде случаев превышающее целесообразность. При воспалительных заболеваниях кожи нарушается баланс соотношения иммунокомпетентных клеток, рекрутирование лимфоцитов приобретает черты неконтролируемой реакции, клетки кожи приобретают несвойственные функции.

Например, при псориазе кератиноциты начинают выполнять функции резидентных макрофагов. Предполагают, что CD8<sup>+</sup> Т-клетки под влиянием ИЛ-7 и ИЛ-15, продуцируемых кератиноцитами, могут пролиферировать локально. Имеющееся мнение об инфильтратах из тысячи Т-лимфоцитов в пораженной коже больных псориазом как об организованной лимфоидной ткани может быть оспорено в связи с тем, что в этом случае происходит несомненный апоптоз клеток и отсутствует реализация иммунных реакций.

Эпидермис у больных АД не вырабатывает антибактериальных пептидов β-дефензина и кателицидина в ответ на инфекцию. Продукт Th2, ИЛ-4 блокирует индукцию этих антимикробных пептидов кератиноцитами, приостанавливает тем самым путь активации структур врожденного (естественного) иммунитета и вызывает рекрутирование, активацию Th2 и сохранение очагов поражения.

У больных со злокачественной лимфомой кожи Т-клетки с кожно-лимфоцитарным антигеном (CLA-позитивные) приобретают черты злокачественности, у них нарушается стройная система рецепторов. Клетки кожи в очагах поражения не экспрессируют L-селектин, так как Т-клетки в основном представлены не выгодными для организма Т-хелперами типа 2 (Th2). Следовательно, кожа у больных с лимфомой не имеет структур для реализации полноценной иммунной защиты против неизвестного (предполагают, вирусного) этиологического фактора.

Установлено, что у больных с красным плоским лишаем, болезнью Девержи, витилиго CD4<sup>+</sup> CLA<sup>+</sup> лимфоциты, клетки памяти, CD8<sup>+</sup> лимфоциты присутствуют в периваскулярных инфильтратах в дерме, свидетельствуя об участии иммунной системы в развитии воспалительного процесса.

Таким образом, иммунные реакции в коже начинают проявляться, когда в нее проникают чужеродные субстанции, что часто связано с повреждением эпидермиса, возникновением воспалительного процесса. В норме повреждающие факторы способствуют активации клеточных элементов эпидермиса и дермы с ограниченным участием иммунных механизмов и развитием локальной воспалительной реакции с элиминацией патогена. Развитие иммунных реакций в коже с массовой активацией клеток, привлечением лимфоцитов, продукцией цитокинов, формированием инфильтрата происходит при заболеваниях кожи и отражает реализацию защитных функций кожи с переходом в патологический процесс.

# Иммунорфология кожи в норме и при патологии

В настоящей главе приведены примеры иммунопатологических процессов молекулярно-биологических нарушений структур кожи при кожных заболеваниях, исследуемых с помощью меченых моноклональных антител, что способствует более глубокому анализу процессов, происходящих в коже в норме и при патологии.

В эпидермисе у здоровых людей не удастся обнаружить фиксированные иммуноглобулины даже в растворимой форме, в дерме они либо не выявляются вовсе, либо определяются в небольших количествах. При патологических процессах иммуноглобулины, как правило, входят в состав иммунных комплексов (ИК) с антигеном экзогенного или эндогенного происхождения, но не исключено и отложение в виде агрегированных белков с иными эффекторными свойствами иммуноглобулинов.

Следует различать две формы фиксации иммуноглобулинов в тканях: связывание с антигенами структур кожи, к которым направлены антитела, и отложение иммуноглобулинов в гранулах ИК, где антитела направлены к чужеродным антигенам. В первом случае кожу следует рассматривать как орган-мишень для аутоантител, во втором — как выделительный орган, в котором при нарушении экскреторной функции скапливается большое количество гранул ИК. Благодаря компонентам комплемента ИК обладают повреждающими свойствами, вызывают нарушения обмена и структуры тканей. К заболеваниям, при которых кожа выступает в роли органа-мишени, относятся аутоиммунная пузырчатка, буллезный пемфигоид, приобретенный буллезный эпидермолиз, линейный IgA-зависимый буллезный дерматоз, герпетиформный дерматит Дюринга. Наиболее яркий пример заболевания с иммунокомплексным синдромом — красная волчанка, при которой деструкция и элиминирование ИК резко нарушены.

**Аутоиммунная пузырчатка.** Среди патогенетических факторов развития пузырчатки основную роль отводят аутоагрессии. Аутоантитела обладают высокой тканевой специфичностью и направлены к антигенам десмосом, располагающихся на по-



верхности кератиноцитов эпидермиса, слизистой оболочки полости рта, пищевода и других органов. Посредством непрямого метода иммунофлюоресценции в сыворотке крови у больных с разными формами пузырчатки определяют аутоантитела класса IgG. Доминирующим субклассом являются IgG4-антитела, которые реагируют преимущественно с антигенами межклеточной субстанции эпителия тимуса человека и животных и выявляются в 80% случаев. Отмечают прямую зависимость между тяжестью заболевания и количеством аутоантител в крови.

Кроме основных патогенетически значимых антител, могут быть обнаружены и «дополнительные» антитела. Так, при паранеопластической пузырчатке выявлен широкий спектр антител к антигенам миоидных клеток тимуса, дисков поперечнополосатой мускулатуры и капилляров миокарда, соединительнотканным структурам печени и ядрам гепатоцитов. Именно это объясняет тяжесть и разнообразие клинических проявлений болезни, протекающей на фоне неоплазии. Кроме того, наличие «мозаики» антител при данной форме патологии позволяет рассматривать паранеопластическую пузырчатку как мультиорганный синдром.

Антигены, к которым направлены антитела, локализуются в зоне первичных деструктивных изменений эпидермиса. Образование внутриэпидермального пузыря начинается с нарушения связей между отдельными клеточными элементами эпителия (акантолиз), обусловленного ИК. В межклеточных пространствах эпидермиса кожи (как пораженной, так и в неповрежденных ее участках) выявляют иммуноглобулины и ИК, свидетельствующие о распространенности патологического процесса. Следует отметить, что в эпицентре поражений (т.е. в участках с нарушениями структуры тканей кожи или слизистой оболочки) нередко обнаруживаются только следы фиксированного иммуноглобулина. Именно поэтому при диагностике заболевания исследуют биоптаты тканей клинически интактной кожи, а в случаях локального поражения слизистой оболочки полости рта — и здоровые участки кожи.

Фиксированный иммуноглобулин выявляют в эпидермисе больных аутоиммунной пузырчаткой как в период обострения, так и во время ремиссии при отсутствии кожных высыпаний. Установлено, что, независимо от клинических форм пузырчатки, патологический процесс протекает с вовлечением антигенов-мишеней десмосомального аппарата шиповатого слоя. Именно это свидетельствует о наличии общих антигенов-мишеней для аутоантител всех клинических форм пузырчатки наряду с антигенами, характерными только для определенной ее формы. Например, при вульгарной и вегетирующей пузырчатке основные антигены-мишени локализуются на уровне базального слоя, а

при листовидной и себорейной пузырьчатке — на уровне зернистого слоя эпидермиса.

В местах локализации связанного иммуноглобулина нередко обнаруживают ранние компоненты комплемента: C4, C4d, C3, что свидетельствует о его участии в развитии патологического процесса.

**Буллезный пемфигоид.** Среди патогенетических факторов буллезного пемфигоида важное место занимают аутоантитела, участвующие в разрушении базальной мембраны эпидермиса и образовании подэпидермального пузыря. Непрямым методом иммунофлюоресценции в сыворотке крови больных буллезным пемфигоидом обнаружены аутоантитела, реагирующие с компонентами базальной мембраны эпидермиса кожи человека и животных. Антитела взаимодействуют только с антигеном базальных мембран эпителия слизистой оболочки полости рта, пищевода, трахеи, бронхов, желчного пузыря, уретры, мочевого пузыря и ряда других органов. С помощью метода солевого расщепления удалось определить место фиксации аутоантител — *lamina lucida*, которая всегда остается покрывкой подэпидермального пузыря. Аутоантигенами буллезного пемфигоида являются соединения *lamina lucida*: гликопротеины с молекулярной массой 230 и 180 кДа, получившие названия «антиген буллезного пемфигоида BP230, или антиген 1» и «антиген буллезного пемфигоида BP180, или коллаген типа 17» соответственно. При недостаточно выраженной клинической картине не всегда обнаруживают антитела в сыворотке крови.

Связанный иммуноглобулин класса G обнаруживают практически у всех больных буллезным пемфигоидом в срезах кожи пациента на покрывке базальной мембраны в прямой РИФ. В местах образования подэпидермального пузыря фиксированный иммуноглобулин всегда выявляется на покрывке, что позволяет отличить буллезный пемфигоид от приобретенного буллезного эпидермолиза. В базальной мембране можно обнаружить и ранние компоненты комплемента.

**Приобретенный буллезный эпидермолиз.** Один из основных патогенетических факторов приобретенного буллезного эпидермолиза — циркулирующие аутоантитела к коллагену VII типа в сыворотке крови больных. Антитела не являются специфичными для эпидермиса и взаимодействуют с антигенами базальной мембраны слизистой оболочки полости рта, пищевода и влажной кожи лица, однако не реагируют с базальной мембраной кровеносных сосудов, печени или почек. Антитела больных приобретенным буллезным эпидермолизом относятся преимущественно к иммуноглобулину класса G, титр которых может достигать 1:5120. Непрямым методом иммунофлюоресценции обнаруживают циркулирующие аутоантитела в зоне базальной мембраны эпидермиса

и дермо-эпидермальном соединении. Они выявляются в *lamina densa* и *sublamina densa* (электронно-микроскопические данные). Антигены локализуются в месте первичных деструктивных изменений. Образование подэпидермального пузыря начинается с расщепления дермо-эпидермального соединения под *lamina densa* или под комплексом *lamina densa* — якорные фибриллы в верхних отделах дермы. Непрямым методом иммунофлюоресценции фиксированные иммуноглобулины и начальные компоненты комплемента обнаруживают в зоне базальной мембраны эпидермиса и на дне подэпидермального пузыря — дифференциально-диагностический признак приобретенного буллезного эпидермолиза.

**Линейный IgA-зависимый буллезный дерматоз.** Этот буллезный дерматоз относится к гетерогенной группе везикулобуллезных заболеваний кожи и слизистых оболочек. Аутоантитела, циркулирующие в сыворотке крови больных, направлены к компонентам базальной мембраны эпидермиса (коллаген VII и XVII типов) и относятся к классу IgA. Непрямым методом иммунофлюоресценции выявляют аутоантитела в зоне базальной мембраны в виде линейных отложений — дифференциально-диагностический признак линейного IgA-зависимого буллезного дерматоза. Титры антител составляют 1:20–1:80. При отсутствии аутоантител в сыворотке крови больных используют прямой метод иммунофлюоресценции, с помощью которого в криостатных срезах кожи выявляют (в виде линейных отложений) фиксированный IgA в зоне базальной мембраны. Необходимо отличать линейную фиксацию IgA в зоне базальной мембраны от гранулярных депозитов IgA у больных герпетиформным дерматитом Дюринга. Линейный IgA-зависимый буллезный дерматоз не сопровождается глютенчувствительной энтеропатией, характерной для больных герпетиформным дерматитом Дюринга.

**Герпетиформный дерматит Дюринга.** Это заболевание встречается редко, но дифференциальная диагностика его важна в силу различия схем лечения, применяемых при аутоиммунных буллезных дерматозах. Характерные для герпетиформного дерматита Дюринга подэпидермальные пузыри образуются вследствие деструктивных изменений, индуцированных отложениями гранул ИК. Локализуются ИК в верхних слоях дермы (сосочковый слой) без вовлечения в патологический процесс базальной мембраны эпидермиса. При обработке криостатных срезов кожи больных сывороткой против основных классов иммуноглобулинов отмечают типичную картину гранулярных отложений, содержащих иммуноглобулин класса А в верхних отделах дермы. Именно это позволяет отличить данный буллезный дерматоз от буллезного пемфигоида и линейного IgA-зависимого буллезного дерматоза. В сыворотке крови больных могут быть обнаружены

антитела к компонентам соединительной ткани, в том числе эндомизию (трансглутаминаза, глиадин), а также к белку злаков пшеницы и ржи — глютену. Кроме того, удалось обнаружить связь между гранулами ИК и тонкими эластическими волокнами сосочкового слоя дермы. Известно, что при образовании ИК один из двух активных центров антитела может оказаться свободным и связаться с дополнительной молекулой того же антигена или с аналогичной детерминантой гетерологичного белка. Антигены, имеющие общие детерминанты, определяют как перекрестно-реагирующие. Большинство ИК, образующихся в стенке кишечника после всасывания глютена, подвергается разрушению. При избыточном их количестве или истощении системы фагоцитирующих клеток ИК попадают в верхние отделы дермы и реагируют (за счет свободных активных центров антител) с детерминантами окситалана, фиксируясь на волокнистых структурах. Более тонкие механизмы, приводящие к развитию герпетиформного дерматита Дюринга, еще предстоит исследовать.

**Псориаз.** Этиология и патогенез псориаза окончательно не изучены. Среди многочисленных гипотез основными являются генетическая и вирусная гипотезы. Иммунопатологический процесс при псориазе сосредоточен в стенках сосудов сосочкового слоя дермы, где обнаруживают отложения ИК, в состав которых входят иммуноглобулины основных классов (G, M, A) и C3-компонент комплемента. При псориазической эритродермии гранулы с ИК находят на поверхности кожи. Иммунопатологические изменения сочетаются с нарушением структуры сосудистых петель, выражающимся в расширении сосудов и увеличении их длины. Глубокое поражение стенок сосудов дермы сопровождается фибринозной экссудацией и выпадением фибрина в окружающую ткань. Как и всякий денатурированный белок, фибрин элиминируется из организма, в том числе через эпидермис.

**Васкулиты.** Большинство форм васкулитов с яркими кожными проявлениями — это выражение генерализованных аллергических процессов, в которых ИК играют роль одного из основных патогенетических факторов. ИК вызывают нарушение обмена в тканях и оказывают цитотоксическое действие. Антигенным компонентом таких комплексов могут быть как чужеродные агенты (например, антигены стрептококка, стафилококка, вирусов и других инфекционных факторов), так и соединения организма — ДНК, коллаген, иммуноглобулины и др. Методом иммунофлюоресценции в срезах кожи (взятой у больных при биопсии) можно выявить каждый из компонентов комплекса. Незначительные количества ИК вызывают нарушения метаболизма и развитие деструктивных изменений в тканях. В местах поражения нередко обнаруживают фибриноген, сопутствующий

иммунопатологическому процессу в тканях, и другие сывороточные белки.

**Красная волчанка.** Отдельные исследователи возможной причиной болезни считают вирус. Полагают, что вызывающий первичные поражения тканей вирус стимулирует развитие аутоиммунного процесса. Высокие титры аутоантител к антигенам ядра клетки, характерные для некоторых форм красной волчанки, в особенности для СКВ, нарушают функцию тканей многих органов, в том числе кожи. Для уточнения диагноза и дифференциальной диагностики необходимо определить количество антиядерных антител в сыворотке больных, место фиксации антител в тканях, локализацию ИК в биоптатах кожи и почек. Часто различия в нарушениях тканей органов при разных формах заболевания носят количественный характер.

Один из характерных признаков СКВ — феномен образования LE-клеток. Эти клетки представляют собой лейкоциты, фагоцитировавшие ядерный детрит разрушенных клеток, и могут быть обнаружены в крови 75–80% больных. Образование LE-клеток связано с антителами к компонентам ядра (IgG). В сыворотке обнаруживают антитела, реагирующие с одно- и двунитчатой денатурированной ДНК, нуклеопротеином, гистонами и другими белками ядра. Кроме того, в крови больных волчанкой находят антитела к антигенам цитоплазмы, рибосом и митохондрий эритроцитов и тромбоцитов, а также антитела к тромбопластину. В полинуклеарных лейкоцитах при выраженной форме процесса выявляются гранулы ИК.

В сыворотках больных СКВ непрямым методом иммуофлюоресценции обнаруживают антитела к компонентам ядер клеток, объединенные под названием «антиядерный фактор» (АНФ). Антитела, входящие в АНФ, могут быть выявлены на срезах тканей животных любого вида. Для обнаружения АНФ удобны срезы печени, почек, мазки крови, содержащие лейкоциты, мазки взвеси ядер гемолизированных эритроцитов птиц. Однако для получения сравнимых результатов принято использовать срезы печени крысы, фиксированные в этаноле. АНФ присутствует в крови больных и при ряде других заболеваний (ревматоидный артрит, ревматизм, миастения, склеродермия и др.), однако наиболее высокие титры антител характерны для СКВ, что позволяет считать АНФ диагностическим признаком заболевания. По данным ряда исследователей, АНФ при СКВ обнаруживают практически в 100% случаев. Титры антител коррелируют с тяжестью заболевания (в наиболее тяжелых случаях — до 1:1000), поэтому улучшение состояния больного сопровождается снижением титров антител (в период ремиссии — до 1:100 и ниже).

Отмечают несколько типов реакций сыворотки больных СКВ со структурами ядра: диффузный, кольцевидный, пятнистый,

ядрышковый. Диффузный тип свечения связан с наличием антигенов к нуклеопротеину, пятнистый тип — с антителами к гликопротеидам. Отмечена определенная зависимость между тяжестью состояния больного и характером свечения ядра. До начала лечения реакция сыворотки больных с ядрами сопровождается сплошным свечением, а после лечения наблюдаются смешанный и пятнистый типы. В период ремиссии сыворотки больных вызывают лишь слабое пятнистое свечение (иногда наблюдается только в ядрышках). При дискоидной красной волчанке выявляют невысокие титры АНФ в виде пятнистого свечения.

При СКВ методом прямой иммунофлюоресценции в биоптатах кожи и почек выявляются связанные иммуноглобулины и гранулярные отложения ИК в зоне дермо-эпидермального соединения и мезангиальных пространствах клубочков почек. В этих местах наблюдаются компоненты комплемента. Отмечена определенная зависимость частоты выявления ИК от степени активности процесса. Наступление ремиссии в результате лечения сопровождается уменьшением количества ИК и их секвестрацией из организма. В случаях дискоидной и диссеминированной красной волчанки выявляют признаки хронической фибринозной экссудации: отложения фибрина в тканях, в том числе в эпидермисе, и множество гиалиновых телец.

**Системная склеродермия (ССД).** Причиной болезни является нарушение метаболизма соединительной ткани. Однако при ССД заметны черты иммунопатологического процесса, возможно, вторичного происхождения. Известно, что в сыворотке больных ССД в высоких титрах (1:100) обнаруживают антитела к компонентам ядра, которые и определяют иммуноморфологическую картину. При ССД отмечают четыре основных типа свечения ядер: точечный, диффузный, ядрышковый и дискретно-точечный. Для дискретно-точечного типа характерны мелкие зоны реакции, их небольшое число. Установлено, что подобная реакция связана с антителами к антигену кинетохор-образований, расположенных в зоне центромер хромосом клетки. В интерфазе этот антиген сохраняется и располагается хаотически, что обуславливает дискретную локализацию зон реакции. Антитела к антигену кинетохор появляются у больных при длительном течении болезни (15 лет и более) и сочетаются с CREST-синдромом.

При изучении срезов кожи больных ССД иногда отмечается имбибиция стенок сосудов ИК. В эпидермисе гранулы ИК, содержащие IgG, находят в виде небольших включений между клетками. Часто фиксация иммуноглобулинов в стенках сосудов дермы и в базальной мембране эпидермиса едва уловима, но их токсическое действие достаточно сильно, так как синтез коллагена IV типа в этих структурах нарушен.

## Молекулярно-биологическая характеристика некоторых структур эпидермиса при иммунопатологических состояниях кожи

Появление гибридной техники позволяет получать моноклональные антитела (МкАт), направленные к отдельным детерминантам соединений организма, и контролировать их на молекулярном уровне в процессе развития заболевания и в период проведения лечебных мероприятий. В настоящее время имеется набор МкАт к разным детерминантам антигенов десмосом и цитоскелета кератиноцитов, базальной мембраны эпидермиса и главного комплекса гистосовместимости. В частности, речь идет о молекулах клеточной адгезии кадгеринового комплекса, десмосомальном протеине, цитокератинах, коллагене типа 4, гликопротеине *lamina densa* и антигенах главного комплекса гистосовместимости.

### Антигены системы межклеточного соединения (десмосом) и цитоскелета кератиноцитов

Десмосомы — это сложные межклеточные адгезивные соединения, которые обеспечивают прикрепление цитоскелета с целью поддержания клеточной и тканевой архитектоники. За последние годы молекулярно-биологические исследования позволили установить, что десмосомы (кроме простой структурной функции) выполняют главную роль в тканевом морфогенезе и дифференцировке клеточных элементов. Центральное место в этом отношении занимают трансмембранные гликопротеины — кадгеринины, кальций-зависимые межклеточные молекулы адгезии.

*Определение экспрессии молекул клеточной адгезии кадгеринового комплекса (E-, N-, V-, R-, T-кадгеринины).* Известно, что кадгеринины участвуют в межклеточных взаимодействиях и выполняют важную роль в соединении с протеинами цитоскелета, способствуя сохранению формы клеток, обеспечивают сложную организацию между эпителием, дермой, сосудами, нервами, железистыми элементами, участвуют в передаче сигналов через структуры цитоскелета, контролируют рост и дифференцировку клеток. Любые изменения, связанные с аномалией экспрессии или дисфункцией этих молекул, приводят к серьезным деструктивным последствиям.

При аутоиммунных буллезных дерматозах наблюдается извращенная экспрессия кадгеринов в зоне базальной мембраны в 72,7% случаев буллезного герпетического дерматита и лишь в 26,1% случаев аутоиммунной пузырчатки. По-видимому, дополнительные патогенетические факторы опосредованно влияют на экспрессию кадгеринов в зоне дермо-эпидермального сочленения, подавляя экспрессию генов одних клеток и активируя

другие. Кроме того, усиливается экспрессия кадгеринов в местах формирования пузырей, что может быть связано с ассоциацией синтеза кадгеринов с нарушенной пролиферацией и дифференцировкой клеток; с нарушением концентрации кальция в кератиноцитах; с мутацией генов, кодирующих кальциевые насосы, которые ответственны за акантолиз. Нарушение нормального содержания кадгеринов (усиленная экспрессия в местах образования пузырей) может носить и компенсаторный характер. Так, показан синергизм между Р-кадгерином и десмоглеином 3, что свидетельствует о кооперативном/компенсаторном эффекте этих функционально близких молекул адгезии.

*Определение экспрессии десмосомального протеина, десмоплакина I.* Известно, что десмоплакины I и II (как основные негликозилированные протеины десмосомальной пластины) обеспечивают прочный контакт кадгерин-плакоглобинового комплекса с сетью тонких волокон цитоскелета. Изучение болезней человека указывает не только на участие десмоплакинов в морфогенезе тканей кожи, сердца, кровеносных сосудов, но и на возможность возникновения серьезных заболеваний при нарушении генотипа. Так, у человека мутации в гене, кодирующем десмоплакины, вызывают множество аутосомно-доминантных и аутосомно-рецессивных заболеваний: кератодермии, эпидермолиз, дистрофии ногтевых пластин, появление «шерстистых» волос, а в некоторых случаях и кардиомиопатию. Молекулярные изменения десмоплакинов могут сопровождать аутоиммунные буллезные дерматозы, эпителиальные опухоли и патологию со стороны сосудистой системы.

В норме в коже человека десмосомальный протеин экспрессируется в межклеточных пространствах эпидермиса и эндотелии сосудов. Анализ криостатных срезов кожи больных аутоиммунными буллезными дерматозами выявил изменение интенсивности иммуногистохимической реакции в десмосомах, вплоть до ее исчезновения, и появление извращенной экспрессии десмосомального протеина в цитоплазме кератиноцитов с секвестрацией на поверхность кожи. Экспрессия десмоплакина отмечена во всех случаях паранеопластической пузырчатки и в 16,7% вульгарной и листовидной пузырчатки. При буллезном пемфигоиде, линейном IgA-зависимом буллезном дерматозе и приобретенном буллезном эпидермолизе также обнаруживают экспрессию десмосомального протеина в зоне базальной мембраны. Иммунофиксация антител выявляется при всех этих буллезных дерматозах с поражением дермо-эпидермального соединения на дне пузыря. Было обнаружено, что при приобретенном буллезном эпидермолизе экспрессия десмосомального протеина совпала с локализацией антигена-мишени (*lamina densa*). Кроме того, выявлено нарушение экспрессии десмосомального протеина



(вплоть до полного его разрушения) в базальном и шиповатом слоях эпидермиса с разрывом межклеточных контактов кератиноцитов при аутоиммунной пузырчатке. При приобретенном буллезном эпидермолизе происходит формирование подэпидермальных пузырей одновременно с экспрессией этого протеина на дне пузыря с разрывом межклеточных контактов эпителиальных клеток. Данное исследование свидетельствует о том, что десмоплакин может выступать в качестве мишени для аутоантител пузырчатки и участвовать в развитии патологии опосредованно (при паранеопластической пузырчатке и аутоиммунных буллезных дерматозах с поражением дермо-эпидермального соединения).

*Определение характера синтеза и экспрессии цитокератина 5 в клетках базального слоя эпидермиса.* Цитокератины представляют собой семейство протеинов, синтезируемых в эпителии. Часть из них образуют цитоскелет клеток многослойного плоского эпителия. В коже здорового человека цитокератин 5 синтезируется клетками базального слоя эпидермиса. Реакция иммунофлюоресценции положительна в цитоплазме клеток базального слоя и отрицательна в клетках дифференцированных слоев многослойного плоского эпителия.

Известно, что ИК, обладая цитотоксическим действием, способствуют не только разрушению структуры тканей, но и вмешиваются в программу контроля над морфологическим и функциональным состоянием клеток. Нередко различные патологические состояния кожи, включая аутоиммунные буллезные дерматиты, протекают с нарушением дифференцировки клеток эпидермиса, сопровождаясь дефектом цитокератина 5: в виде его экспрессии, или истощения только в полудесмосомах, или «возбуждения» синтеза — экспрессии в цитоплазме клеток базального и частично шиповатого слоев. Такое явление можно объяснить действием на структуры ткани аутоантител и комплемента на начальном этапе процесса и вовлечением дополнительно в патогенетический механизм цитокинов, ферментов и широкого спектра медиаторов. Последние связаны с функцией десмосомального аппарата, ответственного как за целостность структуры ткани, так и за нормальные процессы пролиферации и дифференцировки клеточных элементов. Картину «возбуждения» можно наблюдать и при болезни Хейли–Хейли и токсидермии. Известный факт торможения дифференцировки клеток эпидермиса при псориазе свидетельствует о задержке созревания клеток при этом заболевании. В процессе лечения число слоев клеток, содержащих цитокератин 5, уменьшается, а в период ремиссии фенотипические свойства эпидермиса полностью восстанавливаются (цитокератин обнаруживают только в клетках базального слоя). При СКВ в большинстве клеток базального слоя прекращается синтез

цитокератина 5; реакция наблюдается в ослабленном виде в элементах, рассеянных по шиповатому слою, подтверждая нарушение дифференцировки клеток эпидермиса.

При исследовании срезов пораженной базалиомой кожи после обработки их МкАт к цитокератину 5 установлено, что большинство клеточных элементов опухоли, а также единичные клетки, инфильтрирующие дерму, синтезируют этот цитокератин. Однако при ороговевающей форме рака наиболее дифференцированные клетки и роговой материал центра «жемчужин» цитокератин не содержат. При обработке срезов опухолей покровных тканей эпидермального типа антителами к цитокератину 5 иммуноферментным методом наблюдается картина, аналогичная получаемой методом иммунофлюоресценции. Эти данные могут быть использованы для дифференциальной диагностики между опухолевым процессом и псевдокарциноматозными дерматозами.

В норме белок клеток базального слоя эпидермиса подвергается дифференцировке — трансформации и поляризации его четвертичной структуры — и сопровождается исчезновением в шиповатом слое прежних и появлением новых детерминант антигена. В результате эфферентной терапии и лечения традиционными методами (наряду с улучшением клинических показателей и секвестрацией гранул ИК) нормализуется дифференцировка эпителия кожи с восстановлением синтеза цитокератина только в клетках базального слоя.

### Антигены базальной мембраны эпидермиса

Известно, что эпидермис прикрепляется к дерме с помощью базальной мембраны, которая представляет собой совокупность компонентов, входящих в состав *lamina lucida* и *lamina densa*. Главными ее компонентами являются коллаген типа 4 и основное вещество, содержащее гликопротеины и протеогликаны. Нарушение антигенной структуры или изменение количества соединений базальной мембраны приводит к развитию кожной патологии.

*Выявление коллагена типа 4 базальной мембраны эпидермиса и сосудов кожи.* В норме коллаген типа 4 обнаруживают исключительно в базальных мембранах, в *lamina lucida* и *lamina densa*. Молекулы коллагена типа 4 обеспечивают нерастворимость и механическую стабильность базальных мембран. Однако, как известно, иммунные комплексы могут оказывать повреждающее действие и способствуют нарушению продукции коллагена. При этом в эпителии и на его поверхности выявляется положительно реагирующий с антисывороткой материал.

Установлено, что при СКВ нарушается синтез коллагена типа 4. В одних участках базальной мембраны эпидермиса коллаген исчезает, в других количество его уменьшается, положитель-

ная реакция с антителами наблюдается в дифференцированных слоях эпителия. Поскольку сборка коллагена в волокнах происходит внеклеточно, под влиянием ИК нарушается не только синтез белка, но и процесс сборки. В связи с этим наблюдаются ослабление фиксации белка в тканях и секвестрация через эпидермис из организма. В результате лечения наступает ремиссия и восстановление синтеза коллагена типа 4. Разрыхление и разрушение базальной мембраны эпителия с секвестрацией коллагена типа 4 также характерны для токсидермии, псориаза, системной склеродермии, аутоиммунных буллезных дерматозов. При буллезном пемфигоиде аутоантитела направлены к антигенам базальной мембраны, поэтому картина разрушения структур, связанных с коллагеном типа 4, ярко выражена и белок выявляется на дне подэпидермальных пузырей. Все это может служить дополнительным признаком при дифференциальной диагностике заболеваний. В случаях приобретенного буллезного эпидермолиза коллаген данного типа можно выявить как на дне, так и на крышке подэпидермальных пузырей. Механизм развития приобретенного буллезного эпидермолиза сложен и имеет, возможно, несколько патогенетических механизмов, поэтому иммуноморфологическая картина отдельных клинических случаев различается.

Наряду с деструкцией базальной мембраны эпителия, наблюдается утолщение стенок сосудов, например, при псориазе, системной склеродермии и герпетическом дерматите Дюринга. В последнем случае коллаген типа 4 базальной мембраны, как правило, не разрушен.

*Выявление белкового комплекса основного вещества lamina densa базальной мембраны эпидермиса.* Известно, что *lamina densa* представляет собой электронноплотную пластину, в состав которой входят как коллагены типов 4 и 5, так и гликопротеины (ламинин, нидоген/энтактин, фибронектин) и протеогликан в виде гепарансульфата. Два последних компонента образуют основное вещество базальной мембраны. Благодаря особенностям этих макромолекул, обеспечиваются не только прочная связь между эпителиальными и соединительнотканными клетками, но и формирование полярности эпителиальных клеток, регуляция их пролиферации, дифференцировки и подвижности, а также обеспечивается барьерная функция и проникновение веществ в кератиноциты в процессе метаболизма. Любые изменения или дефекты, связанные с той или иной белковой структурой *lamina densa*, способствуют возникновению патологических состояний. В норме белковый комплекс *lamina densa* выявляется (методом меченых антител) только в зоне базальной мембраны эпидермиса.

Синтез гликопротеина *lamina densa* базальной мембраны эпидермиса при СКВ нередко полностью прекращается и восстанов-

ливається вне зон повреждения после лечения. Разрыхление или утолщение базальной мембраны, отсутствие реакции иммунофлюоресценции и явления секвестрации белкового материала через эпидермис на поверхность кожи отмечают также при аутоиммунной пузырчатке, приобретенном буллезном эпидермолизе, системной склеродермии, псориазе и чесотке.

#### Главный комплекс гистосовместимости и иммунная система кожи

Известно, что кожа создает систему защиты от многих воздействий и не только является ареной реализации иммунопатологических процессов, но и активно в них участвует. Иммунную систему эпидермиса составляют клетки Лангерганса, эпидермальные Т-лимфоциты и сами кератиноциты. Для кооперации различных клеток на разных стадиях иммунного ответа требуется идентичность в отношении антигенов HLA-системы. Так, в норме антигены HLA-системы I класса локализуются на поверхности кератиноцитов, а антигены II класса — на поверхности клеток Лангерганса и эндотелиальных клеток сосудов дермы.

При исследовании биоптатов кожи больных дерматозами и с недерматологическими заболеваниями выявлено угнетение экспрессии на поверхности кератиноцитов и эндотелии сосудов антигенов HLA I класса, что отражает адекватность иммуносупрессивной терапии и свидетельствует о характере патологических процессов в тканях. Так, при аутоиммунной пузырчатке (включая формы неопластического генеза и независимо от срока развития заболевания) характерна иммуноморфологическая картина с изменением экспрессии антигенов HLA I класса на поверхности клеток всех слоев эпидермиса. Нарушение экспрессии этих антигенов вызвано не только влиянием иммуносупрессивных препаратов, но и цитотоксическим действием аутоантител с повреждением поверхности кератиноцитов и секвестрацией HLA I-положительного материала на поверхность эпидермиса.

В большинстве случаев аутоиммунных буллезных дерматозов с поражением дермо-эпидермального соединения (буллезный пемфигоид, линейный IgA-зависимый буллезный дерматоз и приобретенный буллезный эпидермолиз) экспрессия антигенов HLA I класса сохранена на поверхности кератиноцитов базального и дифференцированного слоев эпидермиса. В единичных случаях наблюдается угнетение экспрессии антигенов с секвестрацией материала на поверхность кожи (вплоть до полного подавления), с гранулярными отложениями HLA-положительного материала на поверхности кератиноцитов, с появлением антигена в тех местах, где в норме он отсутствует. Так, приобретенный буллезный эпидермолиз сопровождается экспрессией антигенов HLA I класса в зоне базальной мембраны эпидермиса. Кроме

того, в случае сочетания приобретенного буллезного эпидермолиза с раком предстательной железы отсутствует иммуногистохимическая реакция на поверхности кератиноцитов всех слоев эпидермиса, что может быть связано с выработкой при опухолевом процессе аутоантител к тканевым антигенам, в том числе и HLA I класса.

При исследовании экспрессии антигенов HLA II класса отмечено, что у большинства больных (с аутоиммунным процессом) выявлено снижение или полное подавление экспрессии антигенов HLA-DR. Возможно, это происходит под влиянием иммуносупрессивных препаратов, но не исключено, что клетки Лангерганса являются мишенью для аутореактивных Т-лимфоцитов и аутоантител. При болезни Рейтера, рецидивирующем герпесе отмечают появление HLA-DR на поверхности кератиноцитов. Усиление экспрессии HLA-DR на клетках Лангерганса и эндотелии сосудов наблюдается при токсидермии, фиксированной эритеме, демодекозе, стоматите. Возможно, инфекционный агент провоцирует усиление экспрессии антигенов II класса. Дальнейшее исследование экспрессии HLA I и II классов в дерматологии, безусловно, будет способствовать пониманию патогенеза заболеваний и разработке дополнительных диагностических методов.

Таким образом, использование молекулярно-биологических характеристик состояния структур тканей кожи при ряде дерматозов позволяет оценить степень выраженности иммунопатологических процессов, эффективность проводимой терапии и служит дополнительным диагностическим маркером.

# Пептидная биорегуляция

Благодаря значительным успехам в биологии, генетике, патофизиологии, иммунологии, возникло новое направление в дисрегуляционной патологии, связанное с расшифровкой механизмов регуляторных функций организма. Дисрегуляционный синдром — патология, возникающая вследствие нарушения коммуникативных связей живых систем. Для этого синдрома характерно нарушение регуляции деятельности органов и их функций, обусловленное эндогенными механизмами развития существующего либо возникновения нового патологического процесса.

Именно поэтому проблема поддержания гомеостаза в организме приобретает все большую актуальность. Показано, что взаимосвязь основных регуляторных систем организма (нервной, эндокринной и иммунной) обеспечивается последовательным взаимодействием сигнальных молекул — клеточных медиаторов. Эти вещества объединены под общим названием «регуляторные пептиды». К ним относят нейропептиды, гормоны и цитокины. Основное свойство регуляторных пептидов — многофункциональность, определяющая их ключевую роль в организме.

Расшифровка пептидов и их строения была проведена Эмилем Фишером, разработавшим общий принцип их синтеза. Было показано, что пептиды являются органическими молекулами и состоят из аминокислотных остатков, последовательно связанных через COOH- и NH<sub>2</sub>-группы. Пептидные биорегуляторы синтезируются в живых клетках и могут культивироваться в искусственных условиях. Важная характеристика, отличающая пептиды от белков, — короткая цепочка аминокислотных остатков, а также отсутствие третичной структуры. Это обуславливает устойчивость пептидов к действию агрессивных факторов и последующей денатурации.

Было установлено, что к пептидным гормонам относят субстанцию Р, гастрин и холецистокинин, соматостатин, инсулин, глюкагон, бомбезин, нейротензин, эндорфины и энкефалины.

Показано, что нейропептиды — группа регуляторных белков, контролирующая деятельность нервной системы, которые локализованы в немиелинизированных волокнах С-типа и не-

больших миелинизированных волокнах А-дельта-типа. Они и синтезируются клетками нервных ганглиев, а затем транспортируются в нервные окончания, где накапливаются в плотных везикулах. К нейропептидам также относят окситоцин, вазопрессин, рилизинг-гормоны гипоталамуса, вещество Р,  $\beta$ -эндорфин, вазоактивный интестинальный полипептид (VIP) и др.

Большое значение регуляторных пептидов в организме основано на полифункциональности их биологических эффектов. Важно, что не только сами пептиды, но и их производные могут оказывать регулирующее влияние, что создает определенный континуум пептидной саморегуляции. Одни и те же пептиды могут вызывать разные эффекты в зависимости от условий их действия и концентрации. К настоящему времени принято считать, что регуляторные пептиды играют ключевую роль в поддержании гомеостаза, поскольку именно они в первую очередь определяют основные параметры формирования компенсаторно-приспособительных реакций организма на стрессорное воздействие и нарушения гомеостаза.

Подробное выяснение структуры пептидов и механизмов их физиологического действия позволило приступить к созданию высокоактивных синтетических аналогов. В настоящее время в клинической практике различных отраслей медицины уже довольно широко используют подобные препараты: семакс\* (метионил-глутамил-гистидил-фенилаланил-пролил-глицил-пролин — аналог АКТГ<sub>4-10</sub>, полностью лишенный гормональной активности), дельтаран лиофилизированный\* — аналог пептида дельта-сна, даларгин\* (тирозил-D-аланил-глицил-фенилаланил-лейцил-аргинина диацетат) — аналог лей-энкефалина и др.

Активное изучение влияния эндогенных пептидов на основные физиологические процессы в организме позволило отечественным ученым сформулировать концепцию пептидной биорегуляции. Были выделены пептидные комплексы, получившие название «цитомедины», регулирующие экспрессию генов и синтез белка, обеспечивая поддержание гомеостаза и повышение защитных функций организма. При нарушении пептидной биорегуляции снижается устойчивость организма к действию агрессивных внешних и внутренних факторов, что приводит к ускоренному старению и раннему развитию возрастной патологии. В результате было сформировано новое направление — биорегулирующая терапия. Сегодня проводятся исследования цитомединов, выделенные практически из всех органов и тканей организма человека и животных. На основе этих молекул разрабатываются лекарственные средства (ЛС), названные в зависимости от тканевой принадлежности: эпиталамин\* (полипептиды шишковидной железы крупного рогатого скота) из эпиталами-

ческой области, тималин\* (тимуса экстракт) из тимуса и т.д. Проведенные экспериментальные исследования выявили специфическую биологическую активность и антиоксидантный эффект, доказали ряд важнейших свойств цитомединов, среди которых противоопухолевая активность (тималин\* и эпителин\*), иммунорегулирующее действие (тималин\*).

Безопасность применения этих ЛС обеспечивается генетически детерминированным наличием цитомединов в нормально функционирующем организме. Экспериментально установлено, что пептиды регулируют активность генов, комплементарно взаимодействуя с определенным участком ДНК, т.е. обладают геноспецифической тропностью и непосредственно участвуют в эпигеномной регуляции.

На основании имеющихся данных о составе цитомединов тимуса и эпифиза было синтезировано несколько коротких пептидов, из которых наиболее изучен тимоген\* ( $\alpha$ -глутамилтриптофан). Так, тимоген\* влияет на внутритимическую дифференцировку Т-лимфоцитов; обладает противовоспалительным, онко- и гепатопротективными эффектами; усиливает функциональную активность лимфоцитов и нейтрофилов.

В настоящее время в клинической практике используют препараты тимуса [timoтин\*, тактивин\* (тимуса экстракт), тималин\*] и их синтетические аналоги (тимозин альфа, тимоген\*). По данным клинических исследований, применение тималина у пациентов с хроническими гнойно-воспалительными заболеваниями, обыкновенной пузырчаткой и системной красной волчанкой позволило в более короткие сроки повысить активность Т-клеточного звена иммунитета, активацию репаративных процессов и улучшение клинического состояния.

Комплексное применение биорегуляторов у пациентов пожилого возраста приводило к восстановлению основных физиологических функций кровеносной, дыхательной и иммунной систем. Выявлена нормализация функций гепатобилиарной системы и поджелудочной железы, углеводного обмена, отмечено повышение умственной, психической и физической работоспособности на фоне примерно двукратного снижения общесоматической заболеваемости и смертности.

Актуальным направлением в изучении нового класса эндогенных регуляторов физиологических функций стало открытие медиаторов защитных реакций организма — цитокинов.

Цитокины — белковые или гликопротеиновые молекулы массой 15–60 кДа, синтезируемые стромальными фибробластами — клетками иммунной системы, реже кератиноцитами. Они являются медиаторами межклеточных коммуникаций при иммунном ответе, гемопоэзе и развитии воспаления.



Цитокины проявляют активность в очень низких концентрациях (порядка  $10^{-11}$  моль/л). В отличие от пептидных гормонов, действие цитокинов плейотропное.

Синтезировать и секретировать цитокины могут клетки различных типов. Этот процесс кратковременный и строго регулируется. Биологические эффекты цитокинов реализуются через взаимодействие со специфическими высокоаффинными рецепторами на мембранах клеток.

В норме в кровотоке присутствуют следовые количества цитокинов, недостаточные для проявления системных эффектов. Для системы цитокинов характерна избыточность, обусловленная возможностью их образования разными клетками. При этом эффекты цитокинов проявляются не отдельно, а в составе цитокиновой сети — образование одного из них действует на синтез, секрецию и активность других цитокинов.

К цитокинам относят интерфероны, интерлейкины, ФНО, колониестимулирующие факторы, факторы роста, нейропоэтины, хемокины.

Выделяют:

- провоспалительные цитокины, обеспечивающие формирование воспалительного ответа [интерлейкины (ИЛ) — ИЛ-1, ИЛ-2, ИЛ-6, ИЛ-8; ФНО- $\alpha$ , интерферон  $\gamma$ ];
- противовоспалительные цитокины (ИЛ-4, ИЛ-10), трансформирующий фактор роста;
- регуляторы клеточного и гуморального иммунитета (естественного или специфического), обладающие собственными эффекторными функциями (противовирусными, цитотоксическими).

В настоящее время основной вопрос исследования биологии цитокинов — активное использование их уникальных свойств в иммунотерапии. Так, в дерматологии применяются рекомбинантные цитокины и их антагонисты с целью коррекции аллергических и аутоиммунных процессов.

Все препараты цитокинов делят на природные и рекомбинантные. Природные получают из культуральной среды, выращиваемых *in vitro* эукариотических клеток (преимущественно человека). К настоящему времени клонированы гены большинства цитокинов и синтезированы их рекомбинантные аналоги, полностью повторяющие биологическое действие природных цитокинов. К препаратам этой группы относят семакс\* — синтетический аналог АКТГ, обладающий противовоспалительной активностью, но не вызывающий побочных эффектов, собственных глюкокортикоидам. Показана высокая эффективность этого препарата в комплексном лечении АД, что выражалось в снижении раздражительности, агрессивности, подавленности, свидетельствуя о благоприятном влиянии на психофизиологию.

ческие показатели. Выявлено снижение повышенных уровней ФНО- $\alpha$ , ИЛ-1 $\rho$ , ИЛ-2 и повышение сниженных уровней интерферона  $\alpha$ . При этом уровень гидрокортизона в крови не возрастал.

Теоретическим обоснованием применения рекомбинантного интерферона  $\alpha$ -2b, соответствующего по фармакокинетике генферону\* (бензокаин+интерферон  $\alpha$ -2b+таурин), послужила экспериментальная работа, выполненная на кроликах. В ней была показана хорошая всасываемость генферона\* при ректальном и вагинальном введении, его накопление в органах малого таза в высоких концентрациях обеспечивало продолжительный иммуностимулирующий эффект.

Генферон\* — комбинированный препарат, состоящий из рекомбинантного человеческого интерферона  $\alpha$ -2b, таурина и бензокаина, оказывает противовирусное, иммуномодулирующее, антипролиферативное и антибактериальное действие. Противовирусный эффект опосредован активацией внутриклеточных механизмов, подавляющих репликацию вирусов. Иммуномодулирующее действие проявляется в первую очередь усилением клеточно-опосредованных реакций иммунной системы, что повышает эффективность иммунного ответа в отношении вирусов, внутриклеточных паразитов и клеток, претерпевших опухолевую трансформацию. Эти эффекты достигаются за счет активации CD8+ Т-киллеров, NK-клеток (естественных киллеров), усиления дифференцировки В-лимфоцитов и образования ими антител, активации моноцитарно-макрофагальной системы и фагоцитоза, а также усиления экспрессии инфицированными клетками молекул главного комплекса гистосовместимости типа I (МНС-I), что повышает вероятность их распознавания клетками иммунной системы. Активация под воздействием интерферона лейкоцитов, содержащихся в слизистой оболочке, обеспечивает их активное вовлечение в ликвидацию патологических очагов. Кроме того, под влиянием интерферона восстанавливается образование секреторного IgA. Антибактериальный эффект препарата опосредован реакциями иммунной системы, усиливаемыми действием интерферона, активацией моноцитарно-макрофагальной системы и фагоцитоза.

Таурин в сочетании с интерфероном способствует нормализации метаболических процессов и регенерации тканей, обладает мембраностабилизирующим и иммуномодулирующим действием. Как сильный антиоксидант таурин непосредственно взаимодействует с активными формами кислорода, избыточное накопление которых способствует развитию патологических процессов. Таурин поддерживает сохранение биологической активности интерферона, усиливая терапевтический эффект применения препарата.

Было проведено контролируемое исследование эффективности генферона\* у больных с аногенитальными бородавками. Под наблюдением находились 40 пациентов с остроконечными кондиломами (38 мужчин и 2 женщины) в возрасте от 18 до 49 лет. Остроконечные кондиломы у обследованных пациентов локализовались преимущественно в области наружных половых органов. При проведении ПЦР-диагностики у 30 из 40 пациентов был выявлен вирус папилломы человека 16 и 18 типов.

Лечение, включавшее предварительную стимуляцию генфероном\* в свечах в течение 10 сут с последующей деструкцией и продолжением иммуностимуляции в течение 20 сут, давало высокий терапевтический эффект у 80% пациентов.

Определенный интерес представляет информация о клинической классификации цитокинов, используемых в клинической практике.

- Естественные: лейкинферон\* (интерферон  $\alpha$ ). Препарат содержит широкий спектр цитокинов, влияет на эффекторные клетки врожденного иммунитета, а также обладает антиоксидантным, прямым противовирусным и антибактериальным действием.
- Рекомбинантные: ронколейкин\* (интерлейкин-2) — активатор и индуктор Т-, В- и NK-клеток; беталейкин\* (интерлейкин-1b) — взаимодействует с клетками врожденного иммунитета, инициирует первые фазы врожденного иммунитета, активирует клеточный иммунитет (повышение образования интерферона  $\alpha$ , интерлейкина 2, колониестимулирующего фактора, усиление пролиферации лимфоцитов и функциональной активности NK-клеток).

В группу препаратов естественного интерферона включили интерферон человеческий лейкоцитарный, а в рекомбинантный — реальдирон\* (интерферон  $\alpha$ -2), интрон\* (интерферон  $\alpha$ -2b), реаферон\* (интерферон  $\alpha$ -2), роферон-А\* (интерферон  $\alpha$ -2a), бетаферон\* (интерферон  $\beta$ -1b), виферон\* (интерферон  $\alpha$ -2).

К синтетическим индукторам интерферонов отнесли амиксин\* (тилорон), арбидол\* (метилфенилтиометил-диметил-аминометил-гидроксиброминдол карбоновой кислоты этиловый эфир), циклоферон\* (меглюмина акридонатацетат), неовир\* (оксодигидроакридинилацетат натрия), курантил\* (дипиридамол); к природным индукторам — ридостин\* (рибонуклеат натрия), кагоцел\*. Все эти препараты оказывают противовирусное действие.

Данные ЛС используют при недостаточном синтезе эндогенных цитокинов. При избыточном образовании цитокинов применяют антицитокиновую терапию, направленную на подавление их гиперпродукции (естественные ингибиторы, моноклональные антитела). Например, у больных псориазом формируется хро-

ническое аутоиммунное воспаление, обусловленное активацией Т-хелперов типа 1 (Th1-клеток), что приводит к формированию избыточного количества циркулирующих иммунных комплексов и гиперпродукции провоспалительных цитокинов, включая ФНО- $\alpha$  (его концентрация повышена в сыворотке крови, очагах поражения кожи, синовиальной жидкости и прямо пропорциональна степени активности кожного и суставного процессов). При лечении резистентных форм псориаза, включая эритродермию с поражением суставов, разрешены к применению инфликсимаб, адалимумаб. Наиболее широко применяют инфликсимаб — ингибитор ФНО- $\alpha$ , представляющий моноклональные IgG1-антитела. По данным Британской ассоциации дерматологов, к критериям отбора больных для лечения инфликсимабом относят тяжелый псориаз (индекс PASI больше 10, площадь поражения больше 10%, индекс качества жизни Finlay больше 10, продолжительность более 6 мес) и рефрактерность псориаза к ранее проводимому системному лечению метотрексатом, циклоспорином и ПУВА-терапии (метоксален и УФ-облучение). При этом до начала лечения целесообразно исключить наличие у пациента сердечной недостаточности, Т-лимфомы, ретикулеза, туберкулеза и других тяжелых инфекционных заболеваний. Показана высокая терапевтическая эффективность троекратного введения инфликсимаба при псориатическом артрите, выражающаяся купированием боли в суставах и позвоночнике, устранением утренней скованности, подтверждаемыми стабилизацией рентгенологических симптомов. Это приводит к 12-месячной ремиссии.

Таким образом, в настоящее время выделяют три основных направления использования цитокинов в клинической практике:

- 1) цитокиновая терапия для активации защитных реакций организма, иммуномодуляции либо восполнение недостатка эндогенных цитокинов;
- 2) антицитокиновая иммуносупрессивная терапия, направленная на блокирование биологического действия цитокинов и их рецепторов;
- 3) цитокиновая генотерапия с целью усиления противоопухолевого иммунитета или коррекции генетических дефектов в системе цитокинов.

Препараты цитокинов применяют как системно, так и местно. Системное введение обеспечивает эффективную активацию иммунитета вследствие действия цитокинов на различные клетки-мишени во всем организме. Местное применение обеспечивает высокую локальную концентрацию препарата и целенаправленное воздействие на орган-мишень, а также исключает нежелательные системные реакции. В настоящее время цитокины счи-

тают одними из наиболее перспективных ЛС для применения в клинической практике.

Пептидные биорегуляторы обладают уникальной способностью частично восстанавливать снижаемый при старении синтез белков в организме, обеспечивая повышение адаптационного потенциала и восстановление функциональной активности органов и тканей. Получение рекомбинантных препаратов на основе цитокинов с использованием современных нанобиотехнологических методов позволяет создавать новые медицинские препараты и применять их в здравоохранении.

# Кишечный эндотоксин и воспаление

**Воспаление** – аварийный механизм иммунной защиты, направленный на распознавание, уничтожение и элиминацию чужеродных и собственных антигенов, который носит адаптивный и/или патогенный характер. Базисом реализации воспаления является врожденный иммунитет, активность которого определяется концентрацией кишечного эндотоксина (ЭТ) в общем кровотоке.

**Эндотоксин** – термостабильный компонент наружной части мембраны всех грамотрицательных микроорганизмов, представляет собой липополисахарид (ЛПС), состоящий из трех частей: гидрофобного гликолипида Re-хемотипа (ГЛП), идентичного для ЛПС всех грамотрицательных микроорганизмов; гидрофильного ядра и полисахарида, которые индивидуальны и позволяют верифицировать грамотрицательные микроорганизмы с помощью серологических методов исследования. Наличие ГЛП в молекуле самых различных по происхождению ЭТ определяет общность их биологических свойств: пирогенность, способность активировать миелопоэз и иммунокомпетентные клетки, индуцировать синдромы диссеминированного внутрисосудистого свертывания, системного воспалительного ответа (Systemic Inflammatory Response Syndrome – SIRS) и полиорганной недостаточности. Весь уникальный спектр активности ЭТ ранее рассматривали исключительно в формате сепсиса и инфекционных заболеваний, индуцированных экзогенными грамотрицательными бактериями. Участие кишечного ЭТ в патогенезе «неинфекционной патологии» и тем более в процессах адаптации не рассматривалось до тех пор, пока отечественными учеными не было постулировано новое биологическое явление – «системная эндотоксинемия» (СЭ), иммунорегулирующая роль которой стала очевидной после открытия рецептора врожденного иммунитета – TLR4<sup>1</sup>,

---

<sup>1</sup> Различают три вида TLR4: секретируемые, которые «метят» клетки бактерий для распознавания их системой комплемента и фагоцитами; эндоцитозные, располагающиеся на наружной части клеточной мембраны и осуществляющие транспорт ЛПС до лизосом, где патоген разрушается

который, взаимодействуя с циркулирующим в кровотоке ЛПС, определяет уровень активности иммунной системы.

**Врожденный иммунитет** обусловлен активностью нескольких сотен зародышевых генов, обеспечивающих синтез соответствующего числа рецепторов. Именно они участвуют в борьбе с инфектом в первые 3–5 сут (до формирования клонов лимфоцитов и продукции соответствующих антител — АТ) при помощи системы комплемента, антимикробных пептидов и полиморфно-ядерных лейкоцитов (ПЯЛ). Кроме того, врожденный иммунитет посредством главных цитокинов определяет уровень активности адаптивного иммунитета. Эволюционно более древний врожденный иммунитет управляет более «молодым» — адаптивным.

**Адаптивный иммунитет** обеспечивается случайным процессом соматических мутаций лимфоцитов, в результате которых появляются рецепторы, способные распознать любой (даже синтетический) антиген, в том числе аутоантигены, АТ к которым всегда присутствуют в общем кровотоке. Количество таких рецепторов в физиологических условиях достигает астрономических значений. Этот принцип организации адаптивного иммунитета обеспечивает защиту организма от потенциально вредных мутаций, но несет в себе опасность индукции SIRS, развития аутоиммунных и аллергических заболеваний. Принципиально важным представляется, что в регуляции данного процесса первостепенную роль играет врожденный иммунитет, а вернее — уровень его активности, который, в свою очередь, определяется концентрацией кишечного ЛПС в общем кровотоке.

**Врожденный и адаптивный иммунитет работают в tandem**, что наиболее ярко иллюстрируется на примере ПЯЛ, которые также активируются кишечным ЭТ. Самая многочисленная популяция иммунокомпетентных клеток находится на пике взаимодействия врожденного и адаптивного иммунитета в силу наличия на своей поверхности Fc-рецепторов, которые способны акцептировать все АТ, а значит, специфически взаимодействовать с самыми различными антигенами, что позволяет характеризовать ПЯЛ как фагоцит мультиспецифического действия, которое ранее скрывалось под термином «неспецифичность». В физиологических условиях 5–7% ПЯЛ «несут» на своей поверхности ЛПС, и такой же процент гранулоцитов способен связывать ЭТ в условиях *in vitro*. ЛПС повышает фагоцитарную и адгезивную активность ПЯЛ, которые покидают кровотоки, а затем и организм

---

до пептидов; «сигнальные», активирующие пути передачи сигнала для экспрессии генов иммунного ответа. Идентифицированы и иные TLR, взаимодействующие с эволюционно наиболее «старыми» антигенами грамположительных бактерий, вирусов, простейших и паразитов. (Примеч. авт.)

в составе экскретов (кала, мочи, пота и др.), выполняя функцию «пограничников-камикадзе» в стромах органов и тканей, соприкасающихся с внешней средой.

**Системная эндотоксинемия (СЭЕ)** — физиологический механизм регуляции активности иммунной системы кишечным эндотоксином при участии гипоталамо-гипофизарно-адреналовой системы. В физиологических условиях более 95% портальной крови поступает в печень, где ЭТ, взаимодействуя с TLR4 в макрофагах, индуцируют синтез наиболее важных цитокинов, определяющих базовый уровень активности иммунитета. Другая порция портальной крови поступает по анастомозам в общий кровоток и активирует иные иммунокомпетентные органы (костный мозг, тимус и др.) и клетки (моноциты, лимфоциты, гранулоциты и др.). Стресс (психоэмоциональный, физический, иной природы) обуславливает дополнительный сброс по портокавальным анастомозам «богатой» кишечным ЛПС портальной крови, минуя печень, в общий кровоток. При экстраординарных ситуациях (испуг, страх, боль, недостаточно глубокий наркоз и др.), всегда сопровождаемых стрессом, иммуностимулирующее действие СЭЕ усиливается, поскольку возрастает концентрация кишечного ЭТ в общем кровотоке, которая в физиологических условиях колеблется в определенном диапазоне<sup>1</sup>. В очень редких случаях ЛПС в сыворотке выявить не удастся или его концентрация в сыворотке крови составляет менее 0,001 EU/ml, что сопровождается снижением основных показателей иммунного статуса, в частности при ВИЧ-инфекции. Значительно чаще встречается «эндотоксиновая толерантность» — отсутствие пирогенной реакции при превышающих верхнюю границу нормы концентрациях ЭТ в кровотоке. Для реализации биологических свойств ЛПС (для взаимодействия ЭТ с TLR4) необходимы липопротеины высокой плотности (ЛПВП), ЛПС-связывающий протеин («передающий» ЭТ рецептору CD14) и другие кофакторы (полипептиды и иные молекулы). Дефицит одного из этих факторов, большинство из которых синтезируется в печени, может служить причиной развития иммунодефицитов, возникающих у пациентов, в том числе при длительном использовании нестероидных противовоспалительных лекарств, у больных с печеночной недостаточностью и нередко с ВИЧ-инфекцией. Роль кишечного ЛПС в биологии человека двояка, с одной стороны, он является облигатным фактором им-

<sup>1</sup> В молодом и среднем возрасте диапазон нормативных показателей концентрации кишечного эндотоксина находится в интервале от 0,3 до 1,0 EU/ml, а интегральных показателей активности антиэндотоксинового иммунитета (АЭИ) — от 170 до 210 у.е.о.п. для АТ к ГЛП и от 350 до 420 у.е.о.п. для АТ к общему антигену энтеробактерий. Более подробная информация представлена на сайте [www.immunitet.ru](http://www.immunitet.ru) (Примеч. авт.)



мунного гомеостаза, а с другой — при избыточной концентрации в кровотоке может быть единственной причиной индукции воспаления и развития различных заболеваний.

**Эндотоксиновая агрессия (ЭА)** — патологический процесс, обусловленный избытком ЛПС кишечного и/или иного происхождения в общем кровотоке, являющийся универсальным фактором патогенеза заболеваний, который манифестирует той или иной нозологической формой в силу генетической и/или приобретенной предрасположенности. Этот универсальный эффект ЭА реализуется как минимум тремя путями: аутоагрессивностью ПЯЛ, индукцией аутоиммунных реакций и формированием гиперергического иммунного фона. Причинами развития ЭА могут быть любые процессы, приводящие к повышению проницаемости кишечного барьера (пищевые отравления и острые кишечные инфекции, непривычно жирная и острая пища, алкогольный эксцесс и дисбактериоз, острые и персистирующие вирусные инфекции, шок и др.), портальная гипертензия и заболевания печени, хроническая и острая почечная недостаточность (поскольку именно почки служат основным ЭТ-выводящим органом). Однако наиболее частой причиной ЭА является стресс, патогенный эффект которого частично купируется действием глюкокортикоидов. Для синтеза этих гормонов используется холестерин, поступающий в корковый слой надпочечников в комплексе с ЛПВП, сродство которых к ЛПС значительно выше, чем к холестерину, что в условиях ЭА приводит к частичной блокаде синтеза глюкокортикоидов, а значит — усилению провоспалительного действия ЭТ, гиперхолестеринемии, снижению концентрации ЛПВП и повышению уровня липопротеидов низкой плотности, т.е. к увеличению атерогенного индекса, что долгие годы ошибочно считалось проявлением нарушения липидного обмена и основой развития атеросклероза. В настоящее время мало у кого возникают сомнения в отношении воспалительной природы атеросклероза, в частности роли «эндотелиальной дисфункции» в его инициации. Весьма убедительно эндотоксиновую концепцию патогенеза атеросклероза подтверждает снижение в сыворотке концентрации «атерогенных» фракций липопротеинов (низкой и очень низкой плотности) при уменьшении уровня содержания ЛПС ( $\leq 1,0$  EU/ml). Таким образом, увеличение «атерогенного индекса» ( $\geq 3,0$ ) следует квалифицировать как лабораторное проявление SIRS, индуцируемого ЭА, а сам **атеросклероз можно характеризовать как маркер и одно из наиболее частых проявлений хронического SIRS**. К числу таких клинических проявлений хронического SIRS следует отнести и сахарный диабет I типа. Однако рассматривать кишечный ЛПС в качестве единственного фактора инициации SIRS было бы неправильно, поскольку и иные инфекционные агенты (грамположительные

бактерии, простейшие, вирусы) и даже паразиты потенциально способны индуцировать системный иммунный ответ, поскольку содержат структуры, к которым существуют рецепторы врожденного иммунитета. Этот аспект воспаления изучен еще недостаточно полно, тем не менее уже давно и хорошо известен факт усиления биологического действия ЭТ некоторыми экзотоксинами грамположительных бактерий в эксперименте на лабораторных животных. В связи с этим очень интересен факт участия ЭА в патогенезе иридоциклитов как неясной, так и вирусной этиологии. Причем для развития заболевания у больных вирусным увеитом требуется значимо меньшая концентрация ЛПС в сыворотке крови. Это говорит о двух очень важных фактах: ведущей роли ЭА в патогенезе обеих форм заболевания и участии вирусного фактора в индукции воспаления. В пользу как первого, так и второго факта свидетельствует повышение эффективности лечения больных при добавлении к традиционной схеме терапии «антиэндотоксиновой составляющей» (АЭС)<sup>1</sup>. Способность других инфекционных агентов усиливать биологическое действие ЭА косвенно подтверждается эволюцией классификации сепсиса в МКБ-10, выделяющей четыре его клинико-анатомические формы, по своей сути являющиеся последовательными фазами развития патологического процесса (по нарастающей тяжести, но могут носить abortивный или фатальный исход на каждом этапе): «SIRS», «Сепсис, вызванный одним микроорганизмом», «Сепсис, вызванный двумя и более микроорганизмами», «Септический шок». Возможно, уже в обозримом будущем и эта весьма прогрессивная классификация будет эволюционировать в сторону: «SIRS», «SIRS-фаза истощения», «SIRS-фаза глубокого истощения», «SIRS-шок». Первый успешный опыт использования колонок селективной сорбции ЛПС из общего кровотока у больных с синдромом полиорганной недостаточности и давно обнаруженная высокая эффективность препаратов крови, представляющих концентрат антител к различным ЛПС, позволяют прогнозировать новые принципы будущей классификации сепсиса. Вероятно, в недалеком будущем научное сообщество примет и междисциплинарное определение сепсиса, которое в первом приближении можно сформулировать следующим образом: **сепсис — синдром системного воспалительного ответа на эндотоксиновую агрессию, который в отсутствии эффек-**

<sup>1</sup> Антиэндотоксиновая составляющая включает все возможные лекарственные препараты, биологически активные пищевые добавки, энтеросорбцию и процедуры, способные снижать поступление ЛПС из кишечника в кровь, обеспечивать его элиминацию из общего кровотока и повышать активность антиэндотоксинового иммунитета. Более подробная информация представлена на сайте [www.immunitet.ru](http://www.immunitet.ru) (Примеч. авт.)

**тивной терапии сопровождается бактериемией и синдромом полиорганной недостаточности.** Универсальная роль ЭА в патогенезе заболеваний подтверждается исследованиями с использованием АЭС в схеме их терапии.

Использование АЭС в комбинированной схеме лечения позволяет в несколько раз повысить эффективность лечения первичного и вторичного женского бесплодия на фоне существенного снижения концентрации ЛПС в сыворотке крови больных женщин. Не менее интересным представляется участие ЭА кишечного происхождения в программировании гиперчувствительного режима работы иммунной системы и патогенезе аллергозов. Первое подтверждение этого было получено 20 лет назад на примере бронхообструктивного синдрома при ОРВИ у детей, а затем была выявлена и прямая зависимость между концентрацией ЛПС в сыворотке крови и содержанием в ней IgE у пациентов с частыми эпизодами «аллергических» кризов (отек Квинке и бронхообструктивный синдром), требующих реанимационных мероприятий. Использование АЭС в постреанимационном периоде лечения больных сначала приводит к уменьшению концентрации ЛПС в сыворотке, за которым следует резкое снижение уровня IgE, титров АТ к различным группам аллергенов и длительная ремиссия. В связи с этим интересным представляется факт участия ЭА и в патогенезе атопического дерматита, поскольку последний обладает некоторыми признаками аллергоза и нередко сопровождается заболеванием, к ним относящимся (чаще бронхиальную астму). Об этом свидетельствует и более высокая эффективность лечения больных с использованием АЭС. Если считать высокие титры IgE единственным (или наиболее важным и обязательным) объективным маркером наличия аллергической патологии, можно сделать вывод, что у части больных атопический дерматит (АД) (IgE-зависимый) развивается на фоне генетической (и/или приобретенной) предрасположенности к аллергическим реакциям (синтезу IgE), для манифестации которых необходим значимо меньший уровень ЛПС в крови. При этом необходимо учитывать, что любое заболевание, в том числе и АД, возникает при наличии генетической и/или приобретенной предрасположенности к развитию той или иной нозологической формы. Для реализации этих предпосылок необходим общий (неспецифический) фактор, который способен «настроить» адаптивный иммунитет на аутоагрессию или преодолеть толерантность к аутоантигенам. Это свидетельствует об очень важном обстоятельстве: курс антиэндотоксиновой терапии необходимо продолжать и/или дополнять иными компонентами, среди которых могут быть препараты крови, содержащие АТ к ЛПС, форсированный диурез (почки — основной орган экскреции ЭТ), умеренные физические нагрузки (ЛПС мо-

жет выводиться с потом) и, в крайнем случае, гемодиализ с использованием колонок селективной сорбции эндотоксинов. При индивидуализации курса лечения важно определение этиологии ЭА, поскольку это может позволить использовать бактериофаги для селективной элиминации из кишечника определенных грамотрицательных бактерий, а также подсказать, какие пищевые продукты необходимо добавить в рацион больного (морковный сок подавляет размножение синегнойной палочки, абрикос угнетает рост клебсиелл и т.д.). Ключевой момент в определении продолжительности антиэндотоксиновой терапии — нормализация концентрации ЛПС в сыворотке крови ( $\leq 1,0$  EU/ml) и интегральных показателей активности АЭС. Таким образом, полученные в последние годы новые научные факты позволили систематизировать наши знания о взаимодействии кишечной микрофлоры и адаптивных систем организма, об участии инфекционных факторов в механизмах регуляции иммунитета и индукции воспаления, среди которых существенную (если не определяющую) роль играет ЭТ. Понимание фундаментальной роли кишечного ЛПС в биологии человека, инициации и прогрессировании воспаления позволило уже сегодня достичь значительных успехов в повышении эффективности лечения заболеваний. Надеемся, что эта информация поможет коллегам преодолеть ныне популярный порочный принцип лечения болезни, а не больного...

**Заключение.** Кишечный эндотоксин является облигатным фактором иммунного гомеостаза, а его избыток в общем кровотоке (эндотоксиновая агрессия) может быть единственной причиной инициации воспаления генетического и/или приобретенного генеза. Эндотоксин обладает рядом характерных для гормона свойств, но таковым не является. В силу своего происхождения эндотоксин можно квалифицировать как «экзогормон» регуляции активности иммунной системы. Вектор биологического действия кишечного эндотоксина (полезный — адаптивный или патогенный) определяется его концентрацией в общем кровотоке. Уровень содержания эндотоксина в общей гемодинамике определяется объемом поступления в портальную систему (проницаемостью кишечного барьера), объемом сброса портальной крови в системный кровоток, уровнем потребления его иммунокомпетентными клетками (в первую очередь печени) и выведения из организма (главным образом с желчью и мочой). Объем поступления кишечного эндотоксина из портальной системы в общий кровоток регулируется активностью гипоталамо-гипофизарно-адреналовой системы, гиперактивность которой (стресс) может быть единственной причиной развития эндотоксиновой агрессии и воспаления, т.е. самых разнообразных заболеваний и синдромов.

## РАЗДЕЛ III

---

# **ПРИНЦИПЫ ДИАГНОСТИКИ И ТЕРАПИИ В ДЕРМАТОЛОГИИ**

# Диагностика болезней кожи

Для установления диагноза врач должен обладать глубокими профессиональными знаниями: уметь оценивать клинические признаки дерматоза, проводить анализ дерматологических симптомов, результатов физикального и инструментальных исследований, служащих залогом успешного лечения больного.

Первый этап диагностики любого поражения кожи включает анализ анамнеза, симптомов и течения, возникновения заболевания, его продолжительности, локализации патологических изменений и других факторов экзогенного или эндогенного характера, в том числе эндокринных, обменных, нервных и иммунных нарушений.

### Анамнез

Большое значение имеют данные о времени развития и течения заболевания, сезонности и склонности к рецидивам. Так, некоторые формы псориаза возникают в летний или зимний период, фотодерматозы, эритематоз и порфириновая болезнь — в весенне-летнее время, а АД, диффузный нейродермит, экссувативная многоформная эритема и озноблие обостряются в осенне-зимний период.

Пребывание больных в эндемичных очагах позволяет установить диагноз лейшманиоза, лепры, тропических трепонематозов и др. Работа с животными позволяет заподозрить глубокую трихофитию, эризипеллоид, сибирскую язву или узелки доильщиц.

Контакт с углеводородами может провоцировать развитие токсической меланодермии, а контакт больного с химическими соединениями на производстве обуславливает возникновение профессионального аллергического дерматита или экземы.

Для диагностики наследственных дерматозов важно получить сведения о семейном характере заболевания.

Перенесенные ранее туберкулез, сифилис или инфекции, передаваемые половым путем, позволяют акцентировать особое внимание на определении круга половых и бытовых контактов пациента.

Зуд является важным симптомом при чесотке, АД, экземе, почесухе, грибковидном микозе, ретикулезе и других заболеваниях. Самопроизвольная боль или болезненность при надавливании также имеет большое диагностическое значение. Типичный твердый шанкр безболезнен, в то время как мягкий шанкр, высыпания при опоясывающем лишае или лейомиоме всегда болезненны.

### Общий осмотр

Осмотр состояния кожных покровов, слизистых оболочек, придатков кожи (волосы, ногти) и периферических лимфатических узлов позволяет оценить общий соматический статус, а осмотр пораженных участков кожи с анализом первичных и вторичных элементов — определить скрытые симптомы. Воспроизведение феноменов дермографизма, пилomotorного и других рефлексов дает рекомендации о проведении дерматологических проб, микроскопии волос, диа- и дерматоскопии.

Осмотр целесообразно начинать со слизистой оболочки рта, ногтей, поверхности кожи верхних конечностей, волосистой части головы и лица с последующим переходом на кожу туловища, нижних конечностей и аноректальную область.

При оценке общих свойств кожи необходимо учитывать ее цвет и оттенки, тургор, эластичность, рельеф, вегетативные реакции, диспластические стигмы и конституциональные особенности. Желтое окрашивание кожи характерно для болезни Боткина, механической желтухи. Темную окраску кожи наблюдают при аддисоновой болезни, системной склеродермии, поздней порфирии кожи, гемохроматозе, пеллагре и гипофункции коры надпочечников.

Наличие рубиновых ангиом, сенильных пигментаций и старческих кератом свидетельствует о ранних признаках старения и диктует направить пациента на онкологическое обследование, исследовать углеводный и липидный обмен и состояние гепатобилиарной системы.

Возрастную пигментацию (сенильное лентиго) следует дифференцировать с лентигоподобными пятнами, полидиспластическими невусами и меланомой.

Развитие гипертрихоза может быть связано с нейроэндокринно-генетическими синдромами, гирсутизмом, приемом некоторых лекарственных препаратов или перенесенными заболеваниями. Гормональный дисбаланс может вызвать признаки маскулинизации у женщин или феминизации у мужчин.

Высокую информативность имеют анатомические особенности лица: например, львиное, аденоидное, аднекситное, печеночное, а также лицо Вольтера, Гиппократата, Лаокоона, Хиросимы, Прометейя, *facies maligna*, *facies unguentosa* (смазанное, лоснящее-

ся лицо), характерные для ряда заболеваний. К ним следует отнести истерзанное расчесами атопическое лицо с печальными глазами и признаками хейлита. При синдроме Криста–Сименса отмечают ангидротическое лицо, а асимметрию лица и деформацию ушей — при синдроме Гольца. У больных с поздней кожной порфирией кожа лица становится грубой и пигментированной, покрывается морщинами; при системной склеродермии формируется кистеобразный рот.

Важным маркером некоторых дерматозов служит дактилоскопия с помощью дерматоглифики — своеобразный рисунок кожи подушечек пальцев, ладоней и подошв позволяет идентифицировать личность человека. У больных с пластинчатым ихтиозом в детском возрасте отмечают полную сглаженность папиллярных линий и стекловидный блеск кожи на кончиках пальцев, а также «полированные» ладони с гипотрофией эпидермальных гребней (Суворова К.Н., 1985; Куклин В.Т., 1988).

К дополнительным методам диагностики можно отнести гистологические, микологические, бактериологические, вирусологические и серологические методы исследований.

Для диагностики пузырчатки выполняют анализ, направленный на обнаружение акантолитических клеток Тцанка; при чесотке и демодекозе требуется определение чесоточного клеща и железницы, при системной красной волчанке — LE-клеток и антиядерных антител в периферической крови.

Гематологические, иммунологические, биохимические методы и исследования гормонального профиля расширяют представление о состоянии гомеостаза у пациента.

Ультразвуковое исследование позволяет определить состояние органов брюшной полости и малого таза. К дополнительным методам диагностики также следует отнести рентгенологические и компьютерные исследования, обеспечивающие обнаружение патологических изменений внутренних органов пациента.

При осмотре кожи оценивают первичные и вторичные элементы, определяют характер расположения высыпаний невооруженным глазом или с помощью дермоскопа, а также:

- лампы Вуда (люминесценция) в затемненном помещении;
- предметного стекла (диаскопии);
- граттажа (поскабливания);
- пуговчатого зонда (проба Пospelова), позволяющего определить консистенцию элементов;
- посредством проверки тактильной, болевой и температурной чувствительности;
- воспроизведения феномена Кебнера.

При разноцветном лишае можно выполнить отслойку разрыхленного слоя эпидермиса предметным стеклом (феномен Бенье). Интенсивное растирание кожи шпателем или пальцем в пер-



чатке позволяет воспроизвести феномен набухания у больных с пигментной крапивницей (симптом Унны–Тоста). Расслоение пузыря при надавливании предметным стеклом позволяет диагностировать феномен акантолиза (симптом Никольского). При надавливании предметным стеклом на бугорки воспроизводят симптом яблочного желе (феномен Пospelова) при туберкулезе.

Смазывание пятен настойкой йода подтверждает разрыхление рогового слоя при разноцветном лишае: пятна приобретают более интенсивную окраску (проба Бальзера). Смачивание водой или глицерином эфлоресценций красного плоского лишая позволяет обнаружить белесовато-опалесцирующую сетку Уикхема (патогномичный признак красного плоского лишая). В результате воздействия водного компресса на папулы каплевидного параспориоза на их поверхности образуется перламутровое колечко (феномен Брока–Пospelова).

Феномены люминесценции при осмотре с лампой Вуда используют при трихомикозах (желто-зеленая флюоресценция), при поздней кожной порфирии (розово-красная или розово-оранжевая флюоресценция мочи). Очаги эритразмы флюоресцируют кораллово-красным цветом. Синяя гиперпигментация не становится более темной в лучах лампы Вуда, тогда как коричневая представляется более интенсивной; более заметными и бледными становятся гипомеланотические очаги. Именно поэтому у ребенка или взрослого в число обязательных диагностических приемов при подозрении на факоматоз, манифестирующей белыми и пигментными пятнами, входит осмотр кожного покрова в лучах лампы Вуда. Малозаметные воспалительные пятна можно усилить до видимой розово-красной окраски посредством внутривенного введения 1% раствора никотиновой кислоты. Феномен «воспаменения» и отека пятен был предложен проф. Н.Ф. Павловым для диагностики ранних стадий лепры.

Феномен Кебнера, воспроизводимый на непораженной коже, свидетельствует о прогрессировании патологического процесса при псориазе, красном плоском лишае, болезни Девержи и герпетическом дерматите Дюринга. Образование идентичной сыпи воспроизводят аппликацией 50% мази с йодистым калием (проба Ядассона у больных с герпетическим дерматитом Дюринга).

Осмотр волос и диагностику патологических изменений для исключения или подтверждения микотической инфекции осуществляют с помощью ручной эпиляции (пальцевая проба) и последующего микроскопического исследования. Дерматоскопическое исследование позволяет оценить степень выраженности дистрофических изменений, подсчитать количество волос, находящихся в ана-, ката- и телогенезе. Узловатая ломкость и трихоптилоз (продольное расщепление кончика волоса) не-

редко обнаруживаются после посещения парикмахерской и выполнения химических укладок, причесок и завивок. Локальное истончение стержня волоса возникает при инфекционных заболеваниях, после родов (волосяной симптом Поля–Пинкуса), при монилетриксе (четкообразные изменения волоса), синдроме Нетертона («бамбуковые» волосы) и полиорганных синдромах, сопровождающихся неврологическими нарушениями. При синдроме перекрученных или скрученных волос Менкеса, синдромах Бьернстада, Базекса, Крендалла и трихотиодистрофии под микроскопом обнаруживают перекрученные вокруг своей оси волосы (трихотортоз). Известно, что последний сопровождается дефицитом серы, болезнь Менкеса — меди, а энтеропатический акродерматит — недостатком цинка.

При оформлении амбулаторной карты или истории болезни важно объективно описать дерматологический статус с характеристикой первичных и вторичных элементов: моно- или полиморфизм сыпи, определить цвет элементов, их форму (плоская, конусовидная, шаровидная), конфигурацию (округлые, овальные, полигональные), консистенцию (мягкая, тестоватая, плотная), отметить границы (четкие, нечеткие), топическую локализацию и распространенность.

Мономорфная сыпь представлена элементами одного вида, а полиморфная характеризуется присутствием двух и более элементов (истинный полиморфизм). При ложном полиморфизме обнаруживают единственные первичные элементы, дополненные вторичными элементами на разной стадии развития.

Сыпь может быть сгруппированной или диссеминированной, с симметричным или асимметричным расположением в пределах зон Захарьина–Геда, по ходу сосудов, нервных стволов, размещаться зостериформно (при опоясывающем лишае) или линейно (при стриадном лишене, невусах и некоторых гамартомах). Расположение элементов в виде круга, овала, кольца или дуги можно наблюдать при вторичном сифилисе. Элементы могут располагаться герпетиформно при дерматите Дюринга, концентрическими кругами — при микроспории, кольцевидной гранулеме и различных эритемах, кокардно и гроздевидно (коримбиформно) — при рецидивном сифилисе, серпигинирующе-змеевидно — при третичном сифилисе.

Высыпания бывают локализованными или распространенными на открытых участках кожи, лице, в шейно-воротниковой области и на кистях (при искусственных дерматитах, системной красной волчанке).

Морфологические элементы делят на первичные и вторичные, развивающиеся из первичных спонтанно или под влиянием лечения.

## Первичные элементы

**Пятно** (*macula*) характеризуется изменением цвета очага поражения на коже. Различают сосудистые воспалительные (при эритеме и розеоле) и невоспалительные пятна. К сосудистым невоспалительным пятнам относят телеангиэктазии и гемангиомы, а также «эритему стыда» (вегетативно-сосудистая реакция, возникающая под влиянием эмоциональных факторов).

Сосудистые воспалительные пятна образуются вследствие расширения поверхностных кровеносных сосудов в сосочковом слое дермы и их повышенной проницаемости. Цвет подобных пятен может быть от ярко- до синюшно-красного. Последний оттенок обусловлен развитием воспалительного процесса в системе венозного кровотока.

Ярко-красная или розовая окраска связана с расширением и повышенной проницаемостью артериальных сосудов, что клинически манифестирует локализованной эритемой. Важный диагностический признак — возникновение мелких воспалительных пятен (розеол) под действием инфекционных, аллергических или токсичных факторов, а также вызванных сифилитическими трепонемами и бактериальными или вирусными инфекциями (вторичный сифилис, корь или скарлатина).

Пятна диаметром от 0,5 до 2–3 см обозначают термином «розеола», а более крупные пятна — термином «эритема». Если множественные очаги эритемы, сливаясь, распространяются на всю поверхность кожи, используют термин «эритродермия».

Различают активную и пассивную эритему.

**Активная эритема** — признак острого воспаления, обусловленного расширением сосудов и клеточной инфильтрацией, — манифестирует формированием разнообразных эритематозных гирляндоподобных фигур (*erythema gyratum*). **Пассивная эритема** обусловлена венозным стазом вследствие расширения капилляров и венул, что приводит к образованию цианоза. Очаги цианоза могут иметь диффузный характер (acroцианоз кистей и стоп), древовидный (*livedo racemosa* — синюха гроздевидная) или сетчатый (*livedo reticularis, cutis marmorata* — мраморная кожа) рисунок. Обычно цианоз резко усиливается на холоде.

В случае выраженного нарушения проницаемости сосудов формируются геморрагические пятна. Вследствие отложения гемосидерина они не исчезают при надавливании и изменяют окраску от ярко-красной до буровато-желтоватой (феномен цветения синяка). В зависимости от размеров геморрагий различают:

- точечные кровоизлияния или петехии (*petechiae*);
- пурпуру (*purpura*) — кровоизлияния величиной до 1–2 см;
- экхимозы (*ecchymoses*) — кровоизлияния диаметром более 2 см;

- линейные кровоизлияния (*vibicis*);
- кровоподтеки (*sugillatio*).

В зависимости от наличия или отсутствия меланина в коже возникают гиперпигментированные (при меланодермии) или депигментированные (при витилиго) пятна.

Гиперпигментированные пятна могут быть врожденными (пигментный невус, веснушки, хлоазмы, «кофейные» пятна при болезни Реклингхаузена и других генетических синдромах) и приобретенными (при приеме серебра), шелушащиеся пятна вследствие отрубевидного лишая, эритразмы, сухой стрептодермии и флеботодермии. Конфигурация пятен может быть мелкопятнистой (веснушки), крупнопятнистой (хлоазма), очаговой или разлитой (варикозная болезнь). Гиперпигментированные пятна могут иметь разнообразные оттенки, например голубой (при одноименном невусе). Монголоидные пятна имеют синевато-серую или темно-синюю окраску, места укусов площиц — аспидно-серый цвет. Иногда образование пятен обусловлено проникновением и накоплением в коже инородных веществ. Так, отложение в коже частиц угля или пороха манифестирует точечными или мелкопятнистыми элементами. Искусственное введение в кожу красящих веществ (татуировка) представлено разнообразными рисунками на коже.

Депигментированные пятна могут быть врожденными (альбинизм) или приобретенными (витилиго), а гипопигментированные чаще всего возникают в очагах склеродермии, нейродермита либо в зоне поражения при красном плоском и отрубевидном лишае.

Как видно из перечисленного, обнаруживаются островоспалительные и невоспалительные (пигментные и геморрагические) пятна. Тем не менее в дерматологии их принято относить к группе невоспалительных, рассматривая наряду с узелками, бугорками и узлами.

**Узелок**, или **папула** (*papula*), — бесполое дермоэпидермальное образование, выступающее над уровнем кожи, плотноэластической или мягкой консистенции; не оставляет следов при обратном развитии. Папулы могут быть воспалительными и невоспалительными.

Воспалительные папулы обусловлены образованием инфильтрата в сосочковом слое дермы с расширенными сосудами, отеком и экссудацией, при надавливании обычно бледнеют и обнаруживаются при экземе, псориазе, вторичном сифилисе, АД, красном плоском лишае и других дерматозах.

Невоспалительные папулы возникают в результате разрастания клеток в зоне эпидермиса (например, эпидермальные обыкновенные бородавки) или отложения в дерме патологических продуктов обмена, включая холестерин, амилоид и кальций.

В зависимости от преимущественной локализации патологического процесса в отдельных слоях кожи папулы принято разделять на эпидермальные, дермальные и смешанные (эпидермально-дермальные). Так, при красном плоском лишае, экземе, нейродермите папулезный инфильтрат располагается как в эпидермисе, так и в дерме, являясь эпидермально-дермальным. Преимущественные изменения в дерме (дермальные папулы) характерны для папулезных сифилидов, туберкулидов, многоформной экссудативной эритемы и других дерматозов. В дерме также обнаруживают отложения патологических продуктов обмена (ксантомы, амилоидный и микседематозный лишай).

При папулах дермального происхождения (сифилитических, папулах при лекарственных сыпях и др.) наблюдают отек дермы и воспалительную инфильтрацию. Папулы подразделяют на милиарные (диаметр 1,0–1,5 мм), лентикулярные (2–3 мм), нумулярные (2–3 см) и более крупные — бляшки. Последние образуются вследствие слияния между собой отдельных папул.

По форме и очертаниям они могут быть заостренными и конусовидными (при болезни Девержи), уплощенными сверху (при красном плоском лишае, нейродермите, плоских бородавках и др.), плоскими (при лентикулярных сифилидах), полигональными (многоугольными), с пупкообразным вдавлением (при красном плоском лишае), полушаровидными и др.

Поверхность папул может быть гладкой или покрытой чешуйками. На гладкой поверхности папул при красном плоском лишае обнаруживают мозаичный рисунок (сетку Уикхема) и пупковидное вдавление. Папулы могут быть гиперкератотическими и бородавчатыми (при бородавчатом красном лишае, бородавчатом туберкулезе кожи, болезни Дарье и др.).

При локализации папул в складках и местах трения на их поверхности развиваются вегетации. Вегетирующие папулы имеют тенденцию к слиянию, образуя кондиломы при вторичном сифилисе.

Склонность к периферическому росту и слиянию довольно часто отмечают при псориазе, нейродермите, экземе, красном плоском лишае и др. В отдельных случаях папулы, разрастаясь по периферии, в центральной части рассасываются, что приводит к образованию кольцевидных фигур (при сифилисе, красном плоском лишае). Цвет папул варьирует от розовато-красного, желтовато-серого, цианотичного и черного до нормального.

**Бугорок** (*tuberculum*) — инфильтративное бесполое образование, обусловленное развитием в дерме гранулематозного пролиферата. Бугорки признаны важнейшим клиническим и гистологическим элементом, обладающим решающим диагностическим значением при туберкулезе, лепре, сифилисе и гранулемах.

Диаметр бугорков — от 3–5 мм до 2–3 см, возможный цвет — от розоватого до желто-красного, медно-красного, бронзового или синюшного. При диаскопии цвет бугорков изменяется.

Цвет, консистенция и плотность бугорков вместе с гистологической характеристикой имеют важное диагностическое значение. Бугорки имеют тенденцию группироваться. При сифилисе они располагаются близко друг к другу, тем не менее не сливаясь между собой, а при туберкулезе образуют ограниченную инфильтративную бляшку, разрешаясь рубцовой атрофией.

**Узел (*nodus*)** — ограниченное полушаровидное уплотнение размером от лесного ореха до куриного яйца и более, располагается в глубоких отделах дермы и подкожной клетчатки. Возникновение узлов обусловлено развитием различных патологических процессов. Чаще всего узлы возникают на коже нижних конечностей. При узловатой эритеме, как правило, они имеют розовую или синюшную окраску и резко болезненны, а при сифилисе, туберкулезе и лепре — телесную и протекают без субъективных ощущений.

Сифилитические гуммы и скрофулодерма резко отграничены от окружающей ткани, но при узловатой эритеме и панникулитах узлы не имеют резких границ.

Консистенция узлов может быть мягкой (при колликативном туберкулезе) или плотноэластической (при сифилисе и лепре).

При узловатых васкулитах, уплотненной эритеме Базена и озноблениях узлы могут разрешаться бесследно, а при сифилисе, колликативном туберкулезе, лепре и глубоких микозах они изъязвляются и заживают рубцом. При рассасывании неизъязвившихся, спаянных с кожей узлов (например, при панникулите), могут оставаться участки западения без поверхностной рубцовой атрофии.

По гистологической структуре узел, как и бугорок, относят к инфекционным гранулемам.

Гумма при сифилисе морфологически представлена очагом коагуляционного некроза с большим количеством эпителиоидных, лимфоидных, плазматических и гигантских клеток типа клеток Лангханса. Узел при колликативном туберкулезе гистологически характеризуется образованием неспецифического абсцесса в центре с последующим расплавлением всех слоев кожи. Для ревматического узла характерно развитие в центре фибриноидного некроза с окружением из палисадообразных фибробластов и гистиоцитов. При узловатой эритеме в подкожной клетчатке отмечают диффузную инфильтрацию лимфоидными клетками с примесью нейтрофильных лейкоцитов, но плазматические клетки отсутствуют. При этом в узлах преобладает альтерация с пролиферацией эндотелия. Невоспалительный характер узлов отмечают при липомах, фибромах и узловатой микседеме.

**Волдырь** (*urtica*) — бесполостной элемент островоспалительного характера, развивается вследствие отека сосочкового слоя дермы, повышенной дилатации и проницаемости сосудов с выходом через капилляры безбелкового серозного экссудата, что приводит к внезапному формированию подушкообразных плотноватых образований различной формы и величины, возвышающихся над поверхностью кожи.

Волдырь может существовать довольно длительное время или разрешиться в течение нескольких часов. Образование элементов на коже сопровождается сильнейшим зудом и возникновением кольцевидных гирляндоподобных переменных уртикарных образований.

При разрешении волдыря, как правило, изменения на коже не сохраняются (в редких случаях остается пигментация).

**Пузырек** (*vesicula*) — полостное образование, содержащее серозную или серозно-геморрагическую жидкость. Он возвышается над уровнем кожи в виде полушаровидного элемента величиной 1,5–5,0 мм, а в ряде случаев (например, при дисгидрозе) просвечивает сквозь нее. Это зависит от глубины залегания пузырька и толщины рогового слоя. Обычно пузырек располагается на эритематозном основании (при герпесе, аллергическом дерматите и экземе).

Полость пузырька может располагаться внутриэпидермально (под роговым слоем и внутри шиповатого слоя эпидермиса) или подэпидермально (между базальной мембраной и сосочковой частью дермы). После того как пузырек вскрывается, на его месте остается эрозия, соответствующая по своим размерам пузырьку. Содержимое последнего может быстро засохнуть, превратившись в корку. В некоторых случаях (например, при экземе) истечение экссудата из пузырьков приводит к мокнущему и мацерации кожи.

Иногда образование эрозий (например, при простом герпесе) сопровождается болезненностью. После разрешения пузырька изменения на коже отсутствуют. Исключение составляют везикулезные сифилиды, после заживления которых остается пигментное пятно с мелкими рубчиками.

Образование пузырьков обусловлено межклеточным отеком (спонгиозом), который разрывает связь между клетками шиповатого слоя эпидермиса, приводя к дистрофическим изменениям.

**Пузырь** (*bulla*) — ограниченное полостное образование диаметром 0,5–7,0 см и более, содержащее жидкость и выступающее над поверхностью кожи.

Покрышка пузыря при герпетическом дерматите напряжена, при пемфигусе — дряблая. Содержимое может быть серозно-красноватым (например, при многоформной эритеме) или гной-

ным (при буллезной форме рожи). Пузыри, подобно пузырькам, могут располагаться на воспалительном основании. В таких случаях их окружает зона гиперемии (например, при буллезной форме герпетического дерматита Дюринга).

При обычной и листовидной пузырчатке, наследственном буллезном эпидермолизе, а также пемфигоиде Левера пузыри возникают на внешне неизменной коже.

При листовидной пузырчатке и субкорнеальном пустулезе полость пузыря располагается под роговым слоем, при пемфигусе — внутри шиповатого слоя. Полость подэпидермального пузыря располагается между базальной мембраной и сосочковым слоем дермы (при дерматите Дюринга, дистрофическом буллезном эпидермолизе и др.). При пемфигоиде Левера базальная мембрана выстилает дно пузыря.

Пузыри могут возникать под действием разнообразных факторов, чаще всего — в результате дегенеративных повреждений эпителиальных клеток (при баллонизирующей и вакуольной дегенерации), приводящих к развитию спонгиоза и акантолиза. Именно акантолиз и основанный на этом явлении феномен Никольского служат дифференциально-диагностическим признаком истинной пузырчатки, в отличие от других пузырных дерматозов.

**Пустула, или гнойничок (*pustula*)**, — полостное образование, заполненное гнойным содержимым. Диаметр пустулы составляет 1,5–5,0 мм, а ее форма может быть шаровидной, конусообразной или плоской. По глубине расположения выделяют поверхностные пустулы, расположенные в пределах эпидермиса, и глубокие, находящиеся в дерме. Поверхностные множественные пустулы, чье содержимое быстро ссыхается в корочки, после отторжения которых остается лишь временная пигментация, называют импетиго. Образование пустулы вокруг волосяного фолликула называют фолликулитом.

Дряблые пустулы на поверхности эпидермиса вне фолликулов называют фликтенами. Глубокое стрептококковое повреждение эпидермиса и дермы с образованием язвы, покрытой слоистыми корками, называют рупиоидной эктимой. Ее заживление происходит через образование рубца. Гнойнички, расположенные вокруг сальных желез, называют угрями (акне). Как правило, они имеют конусовидные очертания и располагаются поверхностно. Глубокие гнойнички находятся в дерме, при этом в патологический процесс вовлекаются сальные железы.

Причиной возникновения гнойничков служит инфицирование стафилококками и стрептококками (особенно на фоне повышения содержания глюкозы в крови).



Развитию гнойного процесса способствует ослабление неспецифической защиты, сопровождающееся угнетением клеточного и гуморального иммунитета.

С гистологической точки зрения к разновидностям гнойничка следует отнести многокамерную пустулу Когоя, образующуюся при пустулезном псориазе, болезни Рейтера, акродерматите Аллопо, герпетиформном импетиго, гонорейном кератозе и других патологических процессах.

## Вторичные элементы

**Дисхромии кожи** (*dyschromia cutis*) — нарушения пигментации, возникающие на месте разрежившихся узелков, пузырьков, пузырей, гнойничков или эрозивно-язвенных очагов. Различают гипер-, де- и гипопигментации.

Гиперпигментации возникают преимущественно на месте первичных элементов и связаны с отложением меланина или гемосидерина (например, при геморрагических пятнах). Снижение содержания меланина в коже наблюдают при гипопигментациях, более выраженное — при депигментациях, которые называют вторичной лейкодермой или витилиго.

Гипопигментации локализуются на участках бывших первичных элементов и соответствуют их величине и очертаниям. Гипер- и гипопигментации исчезают бесследно.

**Чешуйка** (*squama*) — отторжение паракератотических клеток рогового слоя эпидермиса. Физиологическое отторжение клеток происходит постоянно, незаметно и обусловлено старением и апоптозом.

Чешуйки образуются на коже при различных патологических процессах, в связи с эволюцией первичных морфологических элементов (пятен, узелков, бугорков и пр.) или становятся ведущим симптомом (например, при ихтиозе, псориазе), когда их можно видеть невооруженным глазом. Цвет чешуек варьирует от блестяще-белого до буровато-желтого или серо-черного, что связано с имбибицией рогового слоя кожи пылью, кожным салом или пигментом. Мелкопластинчатое отрубевидное шелушение (*desquamatio furfuracea*) наблюдают при бляшечном парапсориазе, отрубевидном лишае и определяют термином «*pityriasis*». Крупнопластинчатое шелушение (*desquamatio lamellosa*) отмечают у больных токсикодермией и дерматитом, при этом чешуйки отделяются пластинами. При синдроме Лайелла пластины рогового слоя могут отторгаться наподобие перчаток.

При псориазе чешуйки легко соскабливаются. При каплевидном парапсориазе они имеют форму облатки, прикрепленной лишь в центре. При рецидивном сифилисе вокруг папул развивается периферическое шелушение («воротничок Биетта»).

При системной красной волчанке чешуйки плотно прикреплены и с трудом соскабливаются, что сопровождается болезненностью (симптом Бенъе–Мещерского).

Наслоение плотных, сухих, с трудом удаляемых с поверхности кожи роговых масс желтоватой или сероватой окраски обозначают термином «кератоз». Обычно он развивается на ограниченных участках кожного покрова (ладонях, подошвах). Его можно рассматривать в качестве приобретенного (например, при оомозелости) или врожденного (при кератодермиях).

**Корка** (*crusta*) — чешуйка, пропитанная экссудатом. Она образуется при ссыхании содержимого пузырьков, пузырей или гнойничков. Различают серозные корки, состоящие в основном из фибрина, гнойные, содержащие большое количество бактерий и лейкоцитов, и кровянистые, при которых среди массы фибрина и лейкоцитов находят большое количество гемолизированных эритроцитов. Корки обычно соответствуют размерам морфологического элемента. Цвет их при серозном отделяемом бывает серовато-желтым, желтым или медно-желтым; при гнойном — желтым, серовато- или зеленовато-желтым; при кровянистом — красным, коричневым или черновато-бурым. Корки могут быть тонкими, толстыми, плоскими, слоистыми, плотными и рыхлыми. При стафилококковом импетиго они слоистые, толстые, с желтовато-коричневой окраской, при стрептококковом импетиго — тонкие, прозрачные, лакообразные.

Плотные корки обнаруживают при вульгарной эктимерии, рупиоидном псориазе или гангренозной пиодермии. При вторичном сифилисе (*syphilis maligna*) они напоминают наслоение черепицы. При парше корки (скутулы) характеризуются небольшим размером (чечевичное зерно) и желтоватым цветом.

**Трещины** (*rhagades, fissurae*) — линейные дефекты (разрывы), возникающие вследствие инфильтрированности отдельных участков кожи и потери ею эластичности. Чаще всего трещины образуются в местах естественных складок: в углах рта, в области заднего прохода, над суставами и в области пяток.

Различают поверхностные (развиваются в пределах эпидермиса и заживают бесследно) и глубокие (*rhages*) трещины. Поверхностные трещины возникают при повышенной сухости кожи, экземе кистей и стоп (особенно при межпальцевой эпидермофитии стоп), инфекционных и дрожжевых поражениях углов рта, анального отверстия, при опрелости и др.

Глубокие трещины (чаще — вокруг рта) образуются в области сифилитической инфильтрации Гохзингера при раннем врожденном сифилисе. Как правило, они оставляют после себя рубцы. Дно язвы может быть ровным и гладким при твердом шанкре, неровным и извилистым — при колликувативном туберкулезе кожи или карбункуле. При лейшманиозе, трофических язвах и

вегетациях (вегетирующая пиодермия) дно язвы заполняется грануляциями. В большинстве случаев оно покрыто серозным, гнойным или кровянистым отделяемым, которое придает язве ту или иную окраску.

**Рубец** (*cicatrix*) — замещение глубоких дефектов кожи, возникших в результате изъязвления в зоне эпидермиса, дермы и более глубоких тканей, грубоволокнистой соединительной тканью, богатой коллагеновыми волокнами. Поверхность рубца лишена характерных для эпидермиса бороздок, пор и пушковых волос. Рубцы развиваются на месте порезов, ожогов, изъязвлений, глубоких пустул, бугорков, узлов, глубоких трещин и на послеоперационных швах. Свежие рубцы имеют розово-красную окраску. Клинически различают плоские (нормотрофические), лежащие на одном уровне с нормальной кожей, гипертрофические (утолщенные), возвышающиеся над поверхностью окружающей кожи (келоидные) и атрофические рубцы, напоминающие папирусную бумагу (симптом Пospelова). Поверхность последних истончена и располагается ниже поверхности нормальной кожи. Рубцы могут быть гипер- или депигментированными.

Величина, очертания, локализация, цвет и глубина рубцов имеют большое дифференциально-диагностическое значение. В одних случаях обнаружение рубцов помогает диагностировать сифилис, туберкулезную волчанку и ожоги, в других — склеродермию, эритематоз, атрофическую форму красного плоского лишая и различные формы идиопатической атрофии кожи. Рубцы на месте фурункула, эктимы на коже обычно незначительны, а рубцы после туберкулеза и ожогов могут достигать крупных размеров. При гуммозном сифилисе рубцы гладкие, овальные, округлые, звездчатые, глубоко втянутые, а после перенесенного колликативного туберкулеза кожи они имеют неправильную форму с неровной поверхностью, покрытой мостиками-перемычками. Подобные изменения отмечают при хронической глубокой пиодермии. На месте папулонекротических туберкулоидов остаются штампованные поверхностные рубцы. Бугорковые сифилиды оставляют после себя пестрые мозаичные рубцы фестончатых очертаний.

**Вегетации** (*vegetationes*) — соединительнотканые разрастания сосочкового слоя дермы, формирующиеся на поверхности папул, воспалительных инфильтратов, эрозий и др. Интенсивно развивающиеся вегетации по внешнему виду напоминают петушиный гребень или цветную капусту. Их поверхность нередко покрыта роговым слоем. Такие вегетации имеют сероватый цвет, они сухие и плотные при пальпации (например, при бородавках). При вегетирующей пузырьчатке поверхность вегетаций эрозирована, и они представляют собой мягкие, сочные, легкокровоточа-

щие, розовато-красной окраски ворсинкоподобные образования, покрытые серозным или серозно-гнойным отделяемым.

**Лихенификация** (*lichenificatio*) — изменение кожи, характеризующееся ее утолщением, уплотнением, усилением рисунка и шероховатостью, что в совокупности напоминает шагреньевую кожу. Чаще всего лихенификация развивается первично в результате длительных расчесов одних и тех же участков кожи (при нейродермите). При некоторых дерматозах, сопровождающихся массивной инфильтрацией кожи (экземе, микседематозном лихене, псориазе), на отдельном этапе развития также наблюдают лихенификацию, но в этих случаях она носит вторичный характер.

### Лабораторные исследования

Для диагностики неинфекционных дерматозов применяют световую, электронную и иммунофлюоресцентную микроскопию биоптатов кожи, цитологическое исследование отпечатков и анализ крови. Большое значение имеют иммунологические методы исследования, позволяющие не только подтвердить или отвергнуть иммунные механизмы патогенеза, но и установить локализацию антигенов в тканях и определить в крови титр антител, направленных против отдельных микроструктур эпидермиса и дермы. Решающее значение в диагностике обыкновенной пузырчатки имеет обнаружение отложений IgG в межклеточных пространствах шиповатого слоя эпидермиса. При буллезном пемфигоиде фиксированное накопление IgG и C3-компонента комплемента определяют в области базальной мембраны, а при герпетиформном дерматите Дюринга в апикальной области дермо-эпидермального сочленения обнаруживают отложение IgA.

Большое значение в диагностике лимфом кожи имеет иммунофенотипирование клеток пролифератов.

Значительное увеличение числа Т-хелперов в крови, кожных инфильтратах и лимфатических узлах при грибковидном микозе послужило основанием для обозначения этой формы системных лимфопролиферативных заболеваний термином «Т-хелперная лимфома».

У больных АД аллергенспецифические антитела класса IgE к пищевым, бытовым, бактериальным и другим аллергенам можно определить с помощью радиоаллергосорбентного теста.

При диагностике пузырчатки и злокачественных новообразований весьма информативно цитологическое исследование мазков-отпечатков со дна эрозий или язв и содержимого свежих пузырей после удаления покрывок. В диагностике лейкоэмических реакций большую роль играет исследование крови. Важ-

ное значение имеет обнаружение эозинофилии при подозрении на герпетиформный дерматит Дюринга и LE-клеток у больных системной красной волчанкой. Исследование периферической крови проводят для оценки состояния гомеостаза и определения характера воспалительного процесса при дерматозах. Значительное увеличение содержания лимфоцитов и лейкоцитов может иметь диагностическое значение при лимфолейкозе, умеренная лейкопения и лимфоцитоз — при системной красной волчанке. С помощью биохимического исследования крови можно определить увеличение концентрации глюкозы при липоидном некробиозе, порфирина — при кожной форме порфириновой болезни, изменение липидного профиля, активности ферментов печени и поджелудочной железы — при панникулите.

### Дифференциальная диагностика

После анализа полученных данных необходимо провести дифференциальную диагностику и обосновать диагноз. Дифференциальную диагностику в дерматологии принято проводить по клинико-морфологическим синдромам, рассматривая нозологические формы в морфологических группах в соответствии с характеристикой элементов сыпи. Известно, что некоторые болезни возникают только у женщин (в том числе гирсутизм, гиперандрогенная диффузная алопеция, дисменорейные дермопатии) или женщины чаще страдают ими (болезнь Фокса–Фордайса, узловатая почесуха Гайда, хроническая трихофития взрослых, уплотненная эритема Базена и др.). Среди мужчин распространены ринофима, узелковый хондродерматит ушных раковин и блестячный параспориоз.

К важным диагностическим критериям относят возраст больного на момент обследования и начала болезни. Ряд заболеваний, таких как склередема новорожденных, младенческий себорейный дерматит, болезнь Лейнера (плазмаассоциированный дефект фагоцитоза) и токсическая эритема новорожденных, относят к числу дерматозов, которыми страдают дети только самого раннего возраста — первых дней и месяцев жизни. У детей в возрасте 3–10 лет в связи с особенностями психомоторного реагирования особенно часто обнаруживают искусственные поражения кожи и навязчивые самоповреждения (онихофагия, трихотилломания и др.). Другие заболевания кожи свойственны подростковому возрасту и связаны с пубертатным гормональным кризом (юношеский базофилизм, стрии, угри и др.).

# Основы современной фармакотерапии заболеваний кожи

Многообразие клинических проявлений дерматозов с известным или неизвестным генезом определяет трудности диагностики и терапии этих больных. При этом следует иметь в виду, что медикаментозное лечение — лишь часть лечебных мероприятий. Нередко такое же или большее значение имеют диетическое питание, эфферентные методы лечения, физиотерапия и психотерапия с применением электросна и гипноза, фотодинамическая терапия и др.

При выборе средств или методов лекарственного лечения в дерматологии необходимо учитывать индивидуальное сочетание и особенность воздействия этиотропных и патогенетических факторов, наряду с общим состоянием больного.

---

## ЛЕКАРСТВЕННЫЕ СРЕДСТВА

---

### Антигистаминные препараты

Антигистаминные средства — группа лекарственных средств, блокирующих эффекты гистамина.

Антигистаминные лекарственные средства (АГЛС) принято подразделять на препараты I поколения, или классические, и препараты II и III поколений.

#### Антигистаминные средства II поколения

$H_1$ -блокаторы II поколения имеют более высокую аффинность к  $H_1$ -рецепторам по сравнению с препаратами I поколения.

Эти препараты в терапевтических дозах не оказывают антагонистического действия по отношению к таким медиаторам, как ацетилхолин, катехоламины, дофамин, и вследствие этого не дают многих побочных эффектов, свойственных  $H_1$ -блокаторам I поколения.

АГЛС II поколения относятся к разным химическим группам (табл. 10-1).

Таблица 10-1. Антигистаминные средства II поколения

Химическая группа	Международное непатентованное наименование	Торговое название
Азатидины	Лоратадин	Клаллергин, кларисенс, кларифер, кларотадин, лоратадин-Верте, лотарен (Россия); кларготил (Румыния); кларидол (Индия); кларитин (Бельгия); ломилан, ломилан Соло (Словения); лорагексал (Германия); лоратадин (Индия, Нидерланды, Россия); эролин (Венгрия)
Оксилиперидины	Эбастин	Кестин (Испания)

### Особенности АГЛС II поколения

- Обладают высокими специфичностью и аффинностью к  $H_1$ -рецепторам с быстрым развитием эффекта и большей, по сравнению с  $H_1$ -блокаторами I поколения, продолжительностью действия (до 24 ч).
- Не влияют на другие типы рецепторов.
- В терапевтических дозах не проникают через гематоэнцефалический барьер и не вызывают седативный эффект.
- Всасываются независимо от приема пищи (за исключением астемизола<sup>®</sup>).
- Не происходит снижения терапевтического эффекта при длительном применении.

### Основные показания:

- АД;
- контактно-аллергический дерматит;
- хроническая рецидивирующая крапивница;
- экзема;
- чесотка.

Кроме того,  $H_1$ -блокаторы II поколения назначают при круглогодичном и сезонном аллергическом рините. Изучается возможность использования этой группы препаратов при бронхиальной астме.

### Побочные эффекты

В редких случаях АГЛС II поколения могут вызывать сухость во рту, тошноту, рвоту, запор. Иногда наблюдаются головная боль, головокружение, бессонница, возбуждение, вялость, утомляемость, парестезии и др. У терфенадина<sup>®</sup> и астемизола<sup>®</sup> установлено наличие аритмогенной активности.

Отсутствие седативного эффекта или чрезвычайно слабые его проявления — одно из важных преимуществ АГЛС II поколения.

### Противопоказания:

- индивидуальная непереносимость;

- беременность;
- кормление грудью.

### Антигистаминные средства III поколения

АГЛС III поколения представляют собой фармакологически активные вещества, не метаболизируемые печенью и не обладающие кардиотоксичностью, и характеризуются высоким уровнем безопасности.

Цетиризин — фармакологически активный метаболит  $H_1$ -блокатора I поколения гидроксизина; фексофенадин — рацемическая смесь двух фармакологически активных изомеров активного метаболита терфенадина<sup>®</sup>; дезлоратадин — метаболит лоратадина; норастемизол<sup>®</sup> — естественный метаболит астемизола<sup>®</sup>; левоцетиризин — энантиомер цетиризина (табл. 10-2).

**Таблица 10-2.** Антигистаминные средства III поколения

Международное непатентованное наименование	Исходное вещество	Торговое название
Цетиризин	Гидроксизин	Аллерза, цетрин (Индия); аллертек (Польша); зетринал (Турция); зиртек (Италия, Швейцария); зодак (Чешская Республика); летизен (Словения); парлазин (Венгрия); цетиризин (Республика Македония); цетиризин Гексал (Германия); цетиринакс (Исландия)
Фексофенадин	Терфенадин	Аллерфекс, гифаст (Россия); динокс, фексадин, фексофаст, фексофенадина гидрохлорид (Индия); рапидо (Египет); телфаст (США)
Норастемизол	Астемизол	Не зарегистрирован в РФ
Дезлоратадин	Лоратадин	Дезлоратадина гемисульфат (Венгрия); эриус (Бельгия)
Левоцетиризин	Цетиризин	Ксизал (Италия, Швейцария); гленцет (Индия); супрастинекс (венгрия)

### Преимущества АГЛС III поколения

- Обладают противовоспалительной активностью, влияют на каскад различных реакций, которые лежат в основе развития аллергического воспаления; способны модифицировать активацию эпителиальных клеток.
- Быстро всасываются и доставляются к органам-мишеням при приеме внутрь.



- Обладают высокой биодоступностью и длительным периодом полувыведения, что делает возможным прием 1 раз в сутки и сохранение клинического эффекта в течение 24 ч.
- Не вызывают седативного эффекта, не обладают кардиотоксичностью; при приеме не развивается тахифилаксия.
- Не требуют изменения дозы у больных с нарушением функции печени и почек.
- Клинически значимо не взаимодействуют с другими лекарственными средствами.

#### **Основные показания:**

- АД;
- контактно-аллергический дерматит;
- хроническая рецидивирующая крапивница;
- экзема;
- чесотка.

#### **Дополнительные показания:**

- круглогодичный аллергический ринит;
- сезонный аллергический ринит.

### **Рекомендации по безопасному применению антигистаминных средств**

Можно выделить следующие рекомендации по использованию антигистаминных препаратов.

- Нельзя превышать предписанную инструкцией дозу  $H_1$ -блокаторов.
- Следует избегать назначения препаратов, которые конкурируют с АГЛС за связывание с цитохромом P450, при применении  $H_1$ -блокаторов, метаболизирующихся в печени.
- $H_1$ -блокаторы необходимо с осторожностью назначать больным с заболеваниями печени и нарушениями сердечного ритма.
- Следует отдавать предпочтение препаратам, не метаболизирующимся в печени (АГЛС III поколения) у пациентов с заболеваниями печени и нарушениями сердечного ритма (табл. 10-3).

**Таблица 10-3.** Критерии выбора антигистаминных лекарственных средств

Категория пациентов	Название препарата
Дети в возрасте от 1 до 6 мес	Диметинден
Дети в возрасте от 6 мес до 4 лет	Цетиризин, диметинден, ципрогептадин
Дети в возрасте от 4 до 12 лет	Лоратадин, цетиризин, диметинден
Беременные	Лоратадин, клемастин

Категория пациентов	Название препарата
Женщины в период кормления грудью	Клемастин, диметинден
Больные с почечной недостаточностью	Лоратадин
Пациенты с нарушением функции печени	Фексофенадин, дезлоратадин, левоцетиризин, цетиризин

## Глюкокортикоиды

Выделяют группы заболеваний, при которых лечение глюкокортикоидами жизненно необходимо даже при наличии у больных относительных противопоказаний. Как правило, при этом назначают средства, устраняющие нежелательные лекарственные реакции глюкокортикоидов или препятствующие их возникновению. К дерматозам, при которых назначение этих препаратов жизненно необходимо, относят вульгарную пузырчатку, острую СКВ, дерматомиозит, узелковый полиартериит, ангиопатии, саркоидоз, злокачественные Т-клеточные лимфомы кожи, псориатическую эритродермию и артропатию.

### Применение в дерматологии

Преднизолон и метилпреднизолон назначают внутрь, внутримышечно и внутривенно, длительность курса зависит от переносимости и терапевтического эффекта. При остром прогрессирующем течении дерматоза лечение проводят интенсивно, вводя препарат внутримышечно или внутривенно (струйно или капельно): преднизолон по 60–100 мг, метилпреднизолон (продолгованный препарат) по 40–120 мг (1–3 мл) 1 раз в неделю. Триамцинолон вследствие его эпидермотропного действия эффективнее при псориазе, кроме того, он лучше переносится пациентами. Триамцинолон назначают внутрь по 16–24 мг в сутки (4–6 таблеток). При выраженном клиническом эффекте дозу постепенно сокращают до поддерживающей, после чего возможен переход на продолговатую форму триамцинолона (кеналог<sup>®</sup>). Внутримышечные инъекции кеналога<sup>®</sup> проводят 1 раз в 2–3 нед. Дексаметазон — фторированный метилпреднизолон, оказывающий более выраженное противовоспалительное и десенсибилизирующее действие. Бетаметазон (дипроспан<sup>®</sup>) применяют в виде внутримышечных инъекций по 1–2 мл 1 раз в 7–10 дней, препарат показан при тяжелых формах АД, псориаза, экземы, СКВ, красного плоского лишая.

По эффективности 1 таблетка преднизолона (5 мг) эквивалентна 1 таблетке триамцинолона (4 мг), а 1 таблетка дексаметазона (0,5 мг) эквивалентна 3,5 мг преднизолона.

В связи с тем что быстрая отмена глюкокортикоидов приводит к обострению дерматоза (синдром отмены), лечение прекращают постепенно, причем, чем выше назначенная доза и продолжительнее основной курс лечения, тем длительнее период постепенного снижения дозы препарата.

Назначение глюкокортикоидов целесообразно сочетать с применением салицилатов, препаратов кальция, калия, витаминов С, А, Е. Одновременно следует ограничить прием поваренной соли, углеводов, жиров и увеличить в рационе долю животных белков.

### **Побочные эффекты**

При лечении гормональными препаратами, особенно при приеме больших суточных доз, развиваются такие осложнения, как медикаментозный синдром Иценко–Кушинга, «стероидная мышечная дистрофия», гипертрихоз, образуются кожные атрофические полосы и стрии. Кроме того, возможно повышение артериального давления («стероидная гипертензия»), увеличение содержания глюкозы в крови («стероидный диабет»), обострение язвенной болезни желудка и двенадцатиперстной кишки. В некоторых случаях вследствие иммуносупрессорного действия может развиваться кровотечение в результате перфорации пептической язвы («кортизоновая перфорация»), обостриться туберкулезный процесс в легких. Возможна активизация других очагов фокальной и общей хронической инфекции, а также тромбоз (в результате повышения концентрации протромбина в крови), аменорея, психические расстройства (эйфория, сменяющаяся депрессией), остеопороз (чаще позвоночного столба).

## **Цитостатики и иммунодепрессанты**

Среди всего имеющегося в настоящее время разнообразия цитостатиков в дерматологии прочно закрепились три препарата: азатиоприн (пуриновый аналог), метотрексат (антагонист фолиевой кислоты) и циклофосфамид (алкилирующий агент).

Азатиоприн относится к классу антиметаболитов. Он встраивается в нуклеиновые кислоты и блокирует репликацию, транскрипцию и трансляцию. Наиболее чувствительны к азатиоприну Т-экспрессоры. Угнетение гуморального иммунного ответа (В-лимфоциты) происходит в основном за счет инактивации Т-хелперов. Кроме того, препарат подавляет активность киллерных клеток.

Метотрексат конкурентно ингибирует дигидрофолатредуктазу, в результате нарушается образование тимидиловой кислоты и пурина, необходимых для синтеза нуклеиновых кислот. Конечный результат действия метотрексата — подавление синтеза и репарации ДНК и угнетение пролиферативных процессов, он

наиболее активен в отношении клеток, находящихся в S-фазе клеточного цикла. Это позволяет использовать препарат для лечения псориаза, при котором скорость размножения эпителиальных клеток значительно выше, чем в норме.

### **Показания к применению**

Долгое время в дерматологии основным показанием для цитостатиков считались опухолевые заболевания и псориаз. Сегодня иммуносупрессивная активность цитостатиков используется для терапии иммунокомплексных и аутоиммунных кожных болезней (пузырчатка, некоторые заболевания соединительной ткани), ревматических болезней с кожными проявлениями (системная красная волчанка, склеродермия, дерматомиозит), Т-клеточных кожных лимфом, АД. Учитывая опасность этих препаратов, их применение ограничивается особо тяжелыми случаями, когда имеется резистентность к другим видам патогенетической терапии, и в частности к лечению глюкокортикоидами. Иммуносупрессивный эффект цитостатиков равнозначен или превышает эффект глюкокортикоидов.

### **Побочные эффекты**

Цитостатические препараты относятся к наиболее неселективным иммунодепрессантам. Они эффективны в отношении любых быстропролиферирующих клеток. В соответствии с этим использование цитостатиков для терапии иммунопатологических состояний сопровождается многочисленными побочными эффектами.

Наиболее характерный и присущий практически всем цитостатикам побочный эффект — *угнетение гемопоэза*, проявляющееся лейкопенией (нейтропенией), тромбоцитопенией, анемией. Частота и выраженность этих явлений зависят от величины разовых и суммарных доз цитостатика. Миелосупрессия характерна для метотрексата, циклофосфамида, доксорубина и этопозида. При появлении признаков миелосупрессии введение препаратов следует прекратить до нормализации показателей периферической крови; угнетение гемопоэза — противопоказание для начала лечения цитостатиками или проведения очередного цикла.

### **Циклоспорин и иммуносупрессорные макролиды**

Циклоспорин, сиролимус (рапамун\*) и такролимус (адваграф\*, програф\*) по характеру действия относятся к избирательным иммунодепрессантам, и в последние два десятилетия эти препараты находят все более широкое применение в дерматологии. Сиролимус также обладает выраженным противогрибковым и противоопухолевым (антитипролиферативным) действием.

Главная мишень для циклоспорина и иммуносупрессорных макролидов — активированные Т-лимфоциты. Эти препараты свободно проникают через цитоплазматическую мембрану внутрь

клетки и связываются со специфическими для Т-клеток белками, получившими название «иммунофиллины». По силе иммуносупрессорного эффекта циклоспорин сравним с глюкокортикоидами, тогда как эффект такролимуса почти в 100 раз сильнее.

### **Показания к применению**

В дерматологии циклоспорин и иммуносупрессорные макролиды считаются препаратами выбора при лечении псориаза, АД, красного плоского лишая, пузырчатки, гнездной алопеции, гангренозной пиодермии, системных болезней соединительной ткани. Нередко их используют в комбинации с глюкокортикоидами и/или другими цитостатиками. Для усиления иммуносупрессорного эффекта сиролимус может применяться в комбинации с циклоспорином или такролимусом. Подобное сочетание дает лучший клинический эффект по сравнению с азатиоприном. При псориазе возможно сочетание циклоспорина и иммуносупрессорных макролидов с ПУВА-терапией.

### **Побочные эффекты**

К одному из наиболее опасных побочных эффектов циклоспорина и иммуносупрессорных макролидов относят вторичный иммунодефицит, сопровождающийся бактериальными и вирусными инфекциями. Данные препараты могут также потенцировать развитие новообразований. Вместе с тем, в отличие от низкоизбирательных иммунодепрессантов, ряд побочных эффектов у препаратов этой группы не выявляется. Так, например, циклоспорин и макролиды не оказывают негативного влияния на гемопоэз, репродуктивную систему.

К побочным эффектам, общим для всех трех препаратов, относятся артериальная гипертензия, неврологическая симптоматика (тремор, парестезии, нарушение сна), гепатотоксичность, а при длительном применении — пневмосклероз. Для циклоспорина и такролимуса также характерны электролитный дисбаланс, гипертрофия десен, гипертрихоз.

### **Противопоказания**

Абсолютные противопоказания — гиперчувствительность к ЛС или масляной основе, входящей в их состав, злокачественные новообразования. Препараты следует с осторожностью использовать при тяжелых нарушениях функции почек и/или печени, артериальной гипертензии, тяжелых инфекционных заболеваниях, гиперурикемии, гиперкалиемии, беременности; кормление грудью во время лечения исключено.

### **Биологические модификаторы иммунного ответа**

Одно из наиболее ярких достижений фармакотерапии воспалительных заболеваний человека — создание антицитокиновых препаратов (биологических модификаторов иммунного ответа, biologics response modifiers). К основным направлениям разра-

боток в этой области относят создание моноклональных антител против определенных детерминант иммунокомпетентных клеток или провоспалительных цитокинов, рекомбинантных противовоспалительных цитокинов и естественных ингибиторов цитокинов (растворимых рецепторов и антагонистов рецепторов).

Биологическая терапия обладает целенаправленной фармакологической активностью в отношении специфических молекулярных структур, ответственных за развитие псориаза.

Одобрённые на данный момент биологические препараты для лечения больных псориазом можно разделить на две большие группы. К первой группе принадлежат препараты, механизм действия которых опосредован влиянием на провоспалительный цитокин TNF- $\alpha$ , ко второй группе — препараты, воздействующие на Т-клетки. Инфликсимаб (ремикейд, Schering-Plough), этанерсепт (энбрел, Wyeth whitehall export) и адалимумаб (Humira) нейтрализуют TNF- $\alpha$  и/или блокируют его взаимодействие с рецепторами TNF- $\alpha$ . Эфализумаб (Raptiva, Genentech), алефацепт (Amevive, Biogen Idec) и устекинумаб (Stelara, Janssen Pharmaceutica) снижают активацию Т-клеток и их миграцию в кожу.

Эффективность биопрепаратов различна. Снижение индекса PASI на 75% (PASI 75) наблюдается у 80,4% пациентов на 10-й неделе лечения инфликсимабом (в дозе 5 мг/кг) и у 70,9% пациентов на 16-й неделе лечения адалимумабом. Поскольку псориаз является хроническим рецидивирующим заболеванием, лечение которого может продолжаться много лет, для биопрепаратов чрезвычайно важны долговременная эффективность и безопасность.

Метаанализ рандомизированных контролируемых исследований препаратов алефацепт, эфализумаб, этанерсепт и инфликсимаб показал, что существуют очевидные различия в их эффективности (PASI 75) при длительности лечения 10–14 нед. По сравнению с плацебо в порядке убывания эффективности препараты можно расположить следующим образом: инфликсимаб, эфализумаб, алефацепт. Результаты длительных исследований указывают на то, что улучшение, достигнутое с помощью препарата эфализумаб за 12–24 нед лечения, сохраняется до 60 нед при непрерывном лечении. Показатель индекса PASI 75, достигнутый с помощью применения препарата этанерсепт в дозе 50 мг дважды в неделю, незначительно снижался, когда пациенты переходили на пониженную дозировку 25 мг дважды в неделю. Первоначально высокий показатель индекса PASI (PASI 75) для препарата инфликсимаб (у 80,4% больных на 10-й неделе лечения) сохранялся до 24-й недели. Но при последующей инфузионной терапии каждые 8 нед PASI 75 к 50-й неделе наблюдался только у 60,5% больных. Показатель индекса PASI 75, достигнутый при

режиме дозирования препарата адалимумаб в начальной дозе 80 мг, затем по 40 мг каждые 2 нед, сохранялся до 33-й недели непрерывного лечения. Однако у 28% пациентов, прекративших лечение на 33-й неделе, к 52-й неделе наблюдения клиническая картина заболевания соответствовала исходному состоянию до начала терапии. Эти данные могут быть объяснены выработкой нейтрализующих антител у некоторых пациентов.

Основными побочными эффектами при применении этих препаратов являются инфекции и злокачественные новообразования. Сообщается, что осложнения, связанные с инфекциями, обычно развиваются в первые 6 мес лечения. О повышенной заболеваемости тяжелыми инфекциями, такими как туберкулез, сообщалось при применении препаратов инфликсимаб, этанерсепт и адалимумаб. У больных, получавших лечение препаратами инфликсимаб и адалимумаб, заболеваемость туберкулезом составила 71,5 случая на 100 тыс. пациентов. С применением препаратов этанерсепт и инфликсимаб были связаны редкие случаи демиелинизирующих расстройств и острой сердечной недостаточности. В нескольких отчетах был отмечен потенциальный риск развития лимфом, меланом и рака кожи у пациентов, получавших лечение ингибиторами TNF- $\alpha$ . Отчеты об отдельных случаях показали, что лимфомы возникали во время курса терапии ингибиторами TNF- $\alpha$  и исчезали после прекращения лечения. Отношение рисков развития злокачественных новообразований при лечении высокими дозами ингибиторов TNF- $\alpha$  составило 4,3 (95% доверительный интервал; 1,6–11,8); при лечении низкими дозами этот показатель был равен 1,4 (95% доверительный интервал; 0,3–5,7).

В 2008 г. в США FDA (Food and Drug Administration — Управление по санитарному надзору за качеством пищевых продуктов и медикаментов США) добавило строгое предупреждение к информации о препарате эфализумаб — возможность развития прогрессивной мультифокальной лейкоэнцефалопатии у пациентов, длительно принимавших данный препарат. Эксперты ЕМА (European Medical Association) заключили, что «положительный эффект препарата раптива больше не оправдывает рисков, связанных с опасностью развития прогрессивной мультифокальной лейкоэнцефалопатии (ПМЛ) у применявших его пациентов». Регистрационное удостоверение на препарат раптива отозвано приказом Росздравнадзора от 29.06.2009 г.

Одним из современных биологических средств является препарат устекинумаб, относящийся к группе иммунодепрессивных препаратов, подгруппе ингибиторов интерлейкинов и представляющий собой полностью человеческие моноклональные антитела класса IgG 1k. Устекинумаб блокирует субъединицу p40 ИЛ-12 и ИЛ-23, предотвращая их связывание с рецепторами поверхно-

сти клетки, что снижает активность Th1 и Th17 субпопуляций лимфоцитов по выработке провоспалительных цитокинов.

Клиническая эффективность терапии препаратом устекинумаб с регрессом индекса PASI на 75% исходного после двух инъекций с интервалом 4 нед регистрировалась у 66–67% больных, а у 37–42% пациентов выраженность псориазических высыпаний уменьшалась на 90% исходного. После трех инъекций устекинумаба (оценка результата на 28-й неделе) количество пациентов, отвечающих на терапию и демонстрирующих 75% снижение признаков псориаза по сравнению с исходным уровнем, увеличивалось до 71,2% (исследование Phoenix I) и до 69,5% (исследование Phoenix II). Дальнейшее введение препарата с интервалом 12 нед позволяло поддерживать состояние клинической ремиссии у 76–85% больных в сроки до 24 нед и у 71–79% пациентов на протяжении 40 нед лечения.

## Ретиноиды

В медицинской практике применяют ЛС, содержащие витамин А (его биологические формы и их синтетические аналоги).

В настоящее время термин «витамин А» используется в качестве генерического названия для обозначения соединений, которые проявляют биологические свойства ретинола. Под названием «ретиноиды» подразумевают химически родственный класс соединений, включающий ретинол, его биологические формы и синтетические аналоги, а также структурные синтетические производные, которые не обязательно обладают активностью витамина А.

### Классификация ретиноидов

I поколение:

- ✧ витамин А (ретинола ацетат, ретинола пальмитат);
- ✧ третиноин;
- ✧ изотретиноин;
- ✧ алитретиноин.

II поколение:

- ✧ этретинат;
- ✧ ацитретин.

III поколение (аретиноиды):

- ✧ тазаротен;
- ✧ бексаротен.

Ретиноиды участвуют в регуляции транскрипции генов путем активации рецепторов, расположенных в ядре, способствуют нормализации терминальной дифференциации клеток, тормозят гиперпролиферацию эпителия выводных протоков сальных желез, образование детрита и облегчают его эвакуацию. За счет этого снижается выработка кожного сала, облегчается его выде-



ление, нормализуется состав, снижается воспалительная реакция вокруг желез. Кроме того, эти препараты оказывают противовоспалительное и иммуномодулирующее действие в гнойном очаге путем ингибирования медиатора воспаления — лейкотриена В4 (табл. 10-4).

**Таблица 10-4.** Основные фармакокинетические параметры ретиноидов

Препарат	Способ применения	Показания к применению
Витамин А	Внутрь	Отморожения, ожоги, раны, ихтиоз, гиперкератоз, псориаз, некоторые формы экземы
	Внутримышечно	Отморожения, ожоги, раны, ихтиоз, гиперкератоз, псориаз, некоторые формы экземы
	Наружно (масляные растворы)	Ожоги, язвы, отморожения
	Наружно (мазь)	Локализованные поражения кожи при псориазе, атопическом дерматите, нейродермите, себорейном дерматите, трещинах кожи стоп, ладонно-подошвенной кератодермии
Третиноин	Наружно (крем или лосьон)	Вульгарные угри (в том числе с образованием комедонов, папул, пустул), сливные угри: болезнь Фара–Ракушо (узелковый кистозный эластоз ком с комедонами)
Изотретиноин	Внутрь	Тяжелые формы узелково-кистозных акне (особенно с локализацией на туловище)
	Ректально	Тяжелые рецидивирующие формы угревой сыпи с сопутствующим себорейным процессом
	Наружно	Папуло-пустулезные угри, себорея, розовые угри, периоральный дерматит
Эtretинат	Внутрь	Красный плоский лишай (экссудативно-гиперемическая и эрозивно-язвенная формы)
Ацитретин	Внутрь	Псориатическая эритродермия, локализованный или генерализованный пустулезный псориаз, врожденный ихтиоз, красный волосистой отрубевидный лишай, болезнь Дарье

### Противопоказания

Ретиноиды не назначают женщинам в период беременности и лактации. В зависимости от выбранного препарата существуют различные временные сроки между окончанием приема ретиноидов и беременностью (от 4 нед — изотретиноин, до 2 лет — ацитретин), необходимые для исключения риска возникновения тератогенного эффекта.

Препараты этой группы противопоказаны при наличии в анамнезе плоскоклеточного или базально-клеточного рака кожи.

Повышенная чувствительность к третиноину, изотретиноину, ацитретину является противопоказанием к применению ретиноидов.

Системное назначение ретиноидов противопоказано пациентам с выраженным нарушением функции печени или почек, гипервитаминозе А, при выраженном повышении уровня липидов в плазме крови, наличии новообразований.

При местном применении ретиноиды нельзя наносить на экзематозные участки кожи, раневые и ожоговые поверхности. Их нельзя применять одновременно с препаратами, вызывающими десквамацию кожи, а также с косметическими и гигиеническими средствами, вызывающими сухость и раздражение кожи.

Заболевания прямой кишки являются противопоказанием для ректального введения ретиноидов.

## Противогрибковые средства

### Противогрибковые антибиотики

К противогрибковым антибиотикам относятся *амфотерные полиены* и *неполиеновые антибиотики из группы гризано* (гризофульвин). По химической структуре полиены подразделяются на тетраены (натамицин) и гептаены (амфотерицин В, нистатин, леворин, микогептин\*, трихомицин). Системное действие оказывают амфотерицин В, гризофульвин и отчасти мико-гептин\*.

Натамицин — полиеновый антибиотик группы, имеющий широкий спектр действия. Оказывает фунгицидное действие — связывает стеролы клеточных мембран, нарушая их целостность и функции, что приводит к гибели микроорганизмов. К натамицину чувствительны большинство патогенных дрожжеподобных грибов, особенно *Candida albicans*. Резистентность к натамицину в клинической практике не встречается. К полиенам устойчивы дерматофиты, псевдоаллешерии.

### Синтетические противогрибковые препараты

К синтетическим антимикотикам для системного и местного применения относятся *азолы* (имидазолы и триазолы), *аллиламины* и *пиримидины*.

## Азолы

Системным действием обладают имидазолы III поколения (кетконазол) и триазолы (флуконазол, итраконазол, вориконазол).

Азолы оказывают фунгистатическое действие: они подавляют синтез эргостерина клеточной мембраны грибов на уровне образования диметилэргостатриенола из ланостерина путем угнетения цитохром Р450-зависимой реакции  $C_{14}$ - $\alpha$ -диметилизации. Наибольшей избирательностью обладает флуконазол. При очень высоких концентрациях азолов, редко достигаемых при лечении системными препаратами, тяжелые повреждения мембраны приводят к фунгицидному эффекту.

Итраконазол имеет самый широкий спектр действия после вориконазола среди всех пероральных антимикотиков. Он принципиально отличается от других азолов (за исключением вориконазола) наличием активности в отношении плесневых грибов *Aspergillus spp.* [минимальная подавляющая концентрация (МПК) 0,5–10,0 мкг/мл]. К итраконазолу также чувствительны основные возбудители кандидоза (*C. albicans*, *C. lusitaniae*, *C. parapsilosis*, *C. tropi-calis*; МПК 0,1–5,0 мкг/мл), дерматофитий (*Epidermophyton spp.*, *Trichophyton spp.*, *Microsporum spp.*; МПК 0,1–1,0 мкг/мл), разноцветного, или отрубевидного, лишая (*Malassezia furfur*, или *Pityrosporum ovale*, *P. orbiculare*), подкожных микозов (*Sporothrix schenckii*), глубоких микозов (*Cryptococcus neoformans*, *Blastomyces dermatitidis*, *Coccidioides immitis*, *Paracoccidioides brasiliensis*, *Histoplasma capsulatum*), а также *Cladosporium carrionii*, *Pseudoallescheria boydii*, *Fusarium spp.*, *Fonsecaea spp.*, *Penicillium marneffei*. К нему часто резистентны *C. krusei* и *C. glabrata*.

Спектр действия вориконазола несколько шире, чем у итраконазола, и отличается наличием высокой активности в отношении *C. krusei* и *C. glabrata*, большей эффективностью против *Pseudoallescheria boydii*, *Fusarium spp.*

Флуконазол оказывает фунгистатическое действие в отношении *Candida albicans*, ряда штаммов *Candida nonalbicans* (*C. guilliermondii*, *C. pseudotropicalis*, *C. torulopsis*, *C. kefyr*, *C. stellatoidea*; МПК около 1 мкг/мл), дерматофитов (*Microsporum spp.*, *Trichophyton spp.*; МПК более 5 мкг/мл), разноцветного, или отрубевидного, лишая (*Malassezia furfur*, или *Pityrosporum ovale*, *P. orbiculare*), а также возбудителей глубоких микозов (*Cryptococcus neoformans*, *Coccidioides immitis*, *Pseudoallescheria boydii*). Менее чувствительны *Blastomyces dermatitidis*, *Histoplasma capsulatum*, *Paracoccidioides brasiliensis*, *Sporothrix schenckii*. Природной устойчивостью к флуконазолу обладают *Aspergillus spp.* и *C. krusei*. Большинство штаммов *C. glabrata*, *C. lusitaniae*, *C. parapsilosis*, *C. tropicalis* также

резистентны к препарату. Активность флуконазола в отношении плесневых грибов меньше, чем в отношении дрожжевых.

Кетоконазол по спектру действия близок к итраконазолу, но не влияет на аспергиллы. МПК кетоконазола в отношении дерматофитов составляет 0,1–0,2 мкг/мл, в отношении *Candida albicans* — 0,5 мкг/мл. Под чувствительностью *Candida spp.* к кетоконазолу подразумевают МПК препарата менее 8 мкг/мл, под устойчивостью — более 16 мкг/мл. Устойчивы к кетоконазолу многие плесневые грибы — возбудители недерматофитного онихомикоза, изредка встречаются устойчивые штаммы *Candida albicans*.

Все азолы неактивны в отношении зигомицетов (*Mucor spp.*, *Rhizopus spp.* и др.), а также *Rhodotorula spp.* и *Trichoderma spp.*

#### **Показания к назначению азолов системного действия:**

- кандидоз кожи, включая интертригинозный (дрожжевая опрелость кожных складок и паховой области);
- онихомикоз, кандидозная паронихия;
- кератомикозы (отрубевидный лишай, трихоспороз);
- дерматофитии, в том числе поверхностная трихофития гладкой кожи лица, туловища и волосистой части головы, инфильтративно-нагноительная трихофития, эпидермофития паховой области и стоп, микроспория;
- субкутанные микозы (споротрихоз, хромомикоз);
- псевдоаллешерииоз;
- кандидозный вульвовагинит, кольпит и баланопостит;
- кандидоз слизистых оболочек полости рта, глотки, пищевода и кишечника;
- системный (генерализованный) кандидоз, в том числе кандидемия, диссеминированный, висцеральный кандидоз (кандидозный миокардит, эндокардит, бронхит, пневмония, перитонит, кандидоз мочевыводящих путей);
- глубокие эндемические микозы, включая кокцидиомикоз, паракокцидиомикоз, гистоплазмоз и бластомикоз;
- криптококкоз кожи, легких и других органов, криптококковый менингит.

Вориконазол применяется главным образом при системном аспергиллезе и кандидозе, фузариозе и псевдоаллешерииозе, а также при эмпирической противогрибковой терапии.

Флуконазол — препарат выбора при кандидозе любой локализации. Он применяется внутрь или внутривенно 1 раз в сутки. Продолжительность лечения флуконазолом составляет:

- при кандидозе кожи — 2–6 нед;
- при орофарингеальном кандидозе — 7–14 дней;
- при онихомикозе — 3–6 мес при поражении ногтей пальцев рук, 6–12 мес — при поражении ногтей пальцев ног (до замещения инфицированного ногтя);

- при кандидозном баланопостите или вагинальном кандидозе — однократно;
- при кандидозном вульвовагините — до 7 дней;
- при хроническом рецидивирующем кандидозном вульвовагините (3–4 раза в год или чаще) — 3–4 приема с 3–7-дневными интервалами, иногда до 12 раз с интервалами по 1 мес;
- при кандидемии, диссеминированном кандидозе — 7–14 дней и более;
- при глубоких эндемических микозах до 2 лет — 11–24 мес при кокцидиомикозе, 2–17 мес — при паракокцидиомикозе, 1–16 мес — при споротрихозе, 3–17 мес — при гистоплазмозе;
- при криптококковом менингите — до 6–8 нед;
- при криптококковых инфекциях другой локализации — 7–14 дней.

Для профилактики грибковых инфекций флуконазол назначается на протяжении всего периода антибактериальной, иммуносупрессивной (глюкокортикоиды, цитостатики) или лучевой терапии.

Кетоконазол ввиду высокой токсичности (гепатотоксичности) в настоящее время в значительной степени утратил свое значение как системный антимикотик, используется чаще местно.

### **Побочные эффекты**

Среди азолов системного действия наименее токсичным является флуконазол. Он хорошо переносится, не влияет на обмен стероидов, однако иногда может вызывать следующие побочные эффекты.

- *Со стороны пищеварительной системы:* нарушение аппетита, боль в животе, метеоризм, тошнота, рвота, диарея, запор, повышение активности печеночных трансаминаз и щелочной фосфатазы сыворотки крови, гипербилирубинемия, холестаза.
- *Со стороны нервной системы* в редких случаях: головная боль, головокружение, сонливость, бессонница, нарушение сознания, зрения, галлюцинации, парестезии, тремор, судороги.
- *Со стороны системы кроветворения:* у отдельных больных — гипопластическая анемия, лейкопения, нейтропения, агранулоцитоз, тромбоцитопения.
- *Другие нежелательные эффекты:* аллергические реакции, кожная сыпь, зуд, алопеция, гиперхолестеринемия, гипертриглицеридемия.

**Противопоказания к назначению азолов системного действия:**

- гиперчувствительность;

- тяжелые нарушения функции печени (для итраконазола и кетоконазола);
- беременность (для итраконазола, вориконазола и кетоконазола);
- кормление грудью;
- детский возраст (для итраконазола).

### Аллиламины

Основной представитель аллиламинов (производные N-метилнафталина) системного действия — синтетический антимикотик тербинафин.

Тербинафин обладает широким спектром фунгицидного или фунгистатического действия в отношении дерматофитов, плесневых, дрожжевых, дрожжеподобных и некоторых диморфных грибов. Он оказывает фунгицидное действие на дерматофиты (МПК 0,06 мкг/мл) *Trichophyton spp.* (*T. rubrum*, *T. mentagrophytes*, *T. tonsurans*, *T. schoenleinii*, *T. verrucosum*, *T. violaceum*), *Microsporum spp.* (*M. canis*, *M. persicolor*, *M. gypseum*) и *Epidermophyton (E. floccosum)*, дрожжеподобные грибы рода *Candida spp.* (в основном *C. albicans*), *Aspergillus spp.*, возбудители разноцветного, или отрубевидного, лишая (*Malassezia furfur*, или *Pityrosporum ovale*, *P. orbicularis*), подкожных микозов (*Sporothrix schenckii*) и глубоких микозов (*Cryptococcus neoformans*, *Blastomyces dermatitidis*, *Histoplasma capsulatum*). Тербинафин действует также на некоторые простейшие (лейшмании и трипаносомы).

### Показания:

- дерматофитии (трихофития, эпидермофития, микроспория, руброфития) гладкой кожи, паховой области и стоп, волосистой части головы, онихомикоз;
- кандидоз кожи;
- разноцветный, или отрубевидный, лишай;
- хромомикоз.

Системная терапия показана больным со множественным поражением ногтей и кожи, с дистально-латеральным типом поражения и вовлечением в процесс матрикса, с проксимальным или тотальным типом, а также при отсутствии эффекта от местного лечения.

Курс лечения тербинафином составляет:

- при дерматофитиях и кандидозах кожи — 2–6 нед;
- при дерматомикозах волосистой части головы — 4 нед;
- при онихомикозах — 1,5–3 мес (1,5 мес — при поражении ногтей пальцев кистей, 3 мес — при поражении ногтей пальцев стоп, 4–6 мес и более — при поражении ногтя большого пальца стопы).

При онихомикозах клинический эффект наблюдается через несколько месяцев после прекращения лечения — после замещения пораженного ногтя. При применении внутрь тербинафина полное излечение онихомикозов достигается в 93–96% случаев.

### **Побочные эффекты**

- *Со стороны пищеварительной системы:* тяжесть в эпигастральной области, боль в животе, нарушение вкуса, анорексия, тошнота, рвота, диарея, редко — холестаз, гепатит, печеночно-клеточная недостаточность.
- *Со стороны нервной системы:* возбуждение, головная боль, головокружение.
- *Со стороны кроветворной системы:* в редких случаях встречаются нейтропения, агранулоцитоз, тромбоцитопения, панцитопения.
- *Аллергические реакции* наблюдаются редко: кожная сыпь, зуд, крапивница, артралгия, миалгия, в исключительных случаях — синдромы Лайелла и Стивенса–Джонсона.

### **Противопоказания:**

- повышенная чувствительность к препарату (данные о перекрестной аллергии отсутствуют);
- беременность (за исключением случаев, когда предполагаемая польза для матери превышает возможный риск для плода);
- кормление грудью;
- острые и тяжелые хронические заболевания печени;
- выраженная почечная недостаточность.

---

## **НАРУЖНОЕ ЛЕЧЕНИЕ БОЛЕЗНЕЙ КОЖИ**

---

В связи с наличием в коже нервно-рецепторного аппарата наружные фармакологические средства в той или иной мере оказывают и общее воздействие на организм больного.

Успех наружной терапии зависит от того, правильно ли учитывает лечащий врач следующие факторы:

- характер дерматоза (острый, подострый, хронический);
- стадии процесса (прогрессирующая, стационарная, регрессирующая);
- глубину и локализацию высыпаний;
- фармакологические свойства и концентрации назначаемого средства;
- показания и противопоказания к применению препарата;
- форму лекарственного средства.

При выборе метода терапии или лекарственной формы врач должен определить круг задач, которые он намерен решить с их помощью:

- устранить причины заболевания — этиотропная терапия (назначение препаратов серы при паразитарных поражениях кожи или противогрибковых средств — при микотических);
- защитить пораженные участки кожи от воздействия внешних факторов (высоких и низких температур, инсоляции, бытовых и других аллергенов);
- устранить развившиеся в коже патологические изменения или сопутствующие им неприятные субъективные ощущения (использование противозудных средств, применение анилиновых красителей на эрозивные поверхности при пузырьчатке).

При этом необходимо учитывать и общее влияние на организм пациента — рефлекторное воздействие через множественные рецепторы кожи, в том числе на психоэмоциональное состояние, а также возможность общего резорбтивного действия препаратов.

Средства для наружного применения по характеру воздействия на патологический процесс условно можно разделить на следующие группы: *индифферентные, противовоспалительные и вяжущие, рассасывающие или редуцирующие, кератопластические и стимулирующие регенеративные процессы, кератолитические (прижигающие и разрушающие), противомикробные, противовирусные, противогрибковые, антипаразитарные, противозудные, прочие средства.*

Деление лекарственных средств, применяемых для наружного лечения, по характеру их действия не всегда может быть строго выдержано. Это обусловлено тем, что, во-первых, многие из фармакологических средств обладают разносторонним действием и могут быть отнесены к нескольким группам; во-вторых, нередко лекарственный препарат в низких и высоких концентрациях оказывает различное действие.

К *индифферентным средствам* относят вещества, которые оказывают целебное действие за счет создания определенных физических условий, а не вследствие активных специфических лечебных свойств. Индифферентные средства широко применяют как «формообразующие», т.е. в качестве основы для различных лекарственных форм. К таким веществам относят воду, порошки (растительные и минеральные), масла (растительные и минеральные), жиры и жироподобные вещества (вазелин и ланолин безводный, глицерол и свиное сало, спермацет\*).



## Рекомендации по применению наружных лекарственных форм

Выбор лекарственной формы для наружного применения зависит от степени остроты воспалительных явлений в очаге поражения. Выраженная гиперемия, отек и мокнутие требуют назначения лекарственной формы с поверхностным действием, способной охладить воспаленную кожу, вызвать сужение кровеносных сосудов и уменьшить экссудацию. При неостром воспалении с преобладанием инфильтрации целесообразно применение лекарственных форм, которые способствуют рассасыванию воспалительного инфильтрата, а включенные вещества оказывают глубокое действие.

В качестве примера можно рассмотреть экзему: при остром воспалении, сопровождающемся яркой гиперемией, отеком, мокнутием, назначают примочку или влажно-высыхающую повязку; после прекращения мокнутия используют пасты. Когда исчезают отек, яркая гиперемия (воспалительная реакция кожи становится неострой), необходимо перейти к другим лекарственным формам — мазям и кремам. Исключение — назначение глюкокортикоидных мазей, которые могут быть использованы при остром воспалении.

На выбор наружной лекарственной формы оказывают влияние и другие факторы:

- воспалительная реакция кожи;
- локализация патологического процесса;
- распространенность воспалительного процесса;
- общее состояние больного;
- возраст больного;
- условия, в которых проводится лечение;
- переносимость различных лекарственных средств.

## Особенности наружной терапии у детей

Детская кожа отличается от взрослой по своему строению и функционированию. У детей более тонкий эпидермис, рыхлость и обилие жировых долек; хорошо развитые капиллярная и лимфатическая сети; рН кожи варьирует от 6,12 до 6,72; более выражены дыхательная и всасывательная функции. Кроме того, кожа у детей чрезвычайно нежна и чувствительна, поэтому необходимо соблюдать осторожность при применении наружных лекарственных форм в педиатрической практике.

- Необходимо использовать меньшие концентрации наружных лекарственных средств, чем у взрослых (например, 10% серная мазь, 10% мазь бензилбензоата).

- Назначать менее раздражающие и действующие более поверхностно лекарственные формы (например, эмульсии вместо мазей).
- Исключить или ограничить использование некоторых лекарственных веществ для того, чтобы предотвратить развитие токсического общерезорбтивного действия (*фенол*, *борную кислоту* и резорцинол не рекомендуют применять в наружных лекарственных формах у детей, березовый *деготь* наносят только на ограниченные участки и в минимальных концентрациях).
- При поражениях полости рта у маленьких детей следует заменить полоскания на смазывания или протирания тампоном, пропитанным лекарственным раствором.
- Ограничить использование примочек и согревающих компрессов у грудных детей ввиду несовершенства их системы терморегуляции (возможно переохлаждение). Кроме того, примочки нежелательно применять у грудных детей из-за повышенной физической активности. При показаниях примочки можно заменить дерматологическими компрессами. Согревающие компрессы могут приводить к быстрой мацерации и вторичным пиодермиям.
- У детей грудного возраста предпочтение следует отдавать присыпкам при опрелостях, а также для защиты контактных поверхностей кожи в естественных складках от трения, мацерации, воздействия пота и мочи.

Выполнение правил использования медикаментозных средств для наружного лечения позволяет избежать нежелательных осложнений и повысить эффективность проводимой терапии.

Выбор лекарственных средств и их концентрации зависит от выраженности воспалительного процесса: чем острее воспалительная реакция, тем нежнее и осторожнее должно быть воздействие на него и слабее концентрация активных лекарственных веществ (по принципу «раздраженного не раздражай»). При острых процессах главная задача заключается в ускорении рассасывания инфильтратов, что требует включения в лекарственную форму активных разрешающих средств в более высоких концентрациях. Следует помнить и о возможности развития общерезорбтивного действия и интоксикации при длительном применении на обширных участках кожи (особенно сильнодействующих препаратов: дегтя березового, борной кислоты). Фотосенсибилизирующие средства не рекомендуют применять на открытых участках тела в весенне-летний период.

В амбулаторной практике следует избегать применения мазей с резким запахом, а также повязок, ограничивающих движения больного. Нежелательно наложение повязок и при пиодермиях, так как это способствует распространению инфекции. Наружное

лечение всегда требует индивидуального подхода и динамического наблюдения. Новые лекарственные препараты рекомендуют вначале наносить на ограниченный участок и лишь убедившись в хорошей переносимости — на всю пораженную кожу. Больного необходимо подробно инструктировать в отношении способа применения и дозирования назначенного лекарственного средства (в виде примочки или компресса, осторожного смазывания или энергичного втирания).

Иногда до основных назначений наружной терапии необходимо провести простые, но важные вспомогательные процедуры. Прежде всего очистить очаг поражения и прилегающую к нему кожу от некротических масс, корок, чешуек и др. При этом нельзя насильственно удалять корки или отрывать присохшую марлю, что травмирует пораженные ткани и удлиняет сроки лечения. Возможны различные варианты предварительной обработки патологических очагов. В одних случаях проводят очистку пораженной области с помощью теплой ванночки со слабым (розовым) раствором марганцовокислого калия (разведение 1:12 000), а в других — отмачивание повязки физиологическим раствором или водой. Корки и остатки лекарственных веществ удаляют путем осторожного вытирания тампоном, обильно смоченным растительным маслом, или наложения масляной повязки на 1–2 ч. Окружающую кожу обтирают 1–2% раствором борной кислоты или другим нераздражающим антисептическим средством.

Объем назначенных средств для наружного применения зависит от размеров пораженного участка кожи и выбора лекарственной формы. Так, при назначении примочки на большие участки кожи (например, при поражении области стоп и голеней) предполагается большой расход препарата и целесообразно выписать не менее 500 мл лекарства. Исключение составляет раствор серебра нитрата, для которого установлено ограничение по отпуску в объеме 50 мл. В среднем выписывают следующий объем средств для наружного применения: пасты, мази или крема — 30–50 г (при распространенных поражениях — до 100 г), взбалтываемой взвеси — 200 мл, глюкокортикоидных мазей и кремов — по 10–30 г в тубах.



## РАЗДЕЛ IV

---

# **ИНФЕКЦИОННЫЕ ЗАБОЛЕВАНИЯ КОЖИ И ИППП**

## Микозы кожи и слизистых оболочек

К группе поверхностных дерматомикозов-дерматофитий относят инфекции, при которых поражаются только кожа и ее придатки (волосы и ногти), а инфекционный процесс не выходит за границы эпидермиса или эпителия. В числе поверхностных микозов традиционно рассматривают также кандидоз слизистых оболочек.

### ДЕРМАТОФИТИИ<sup>1</sup>

**Дерматофитии** — группа инфекций, вызываемых грибами-дерматофитами, при которых поражаются кожа и ее придатки.

#### Коды по МКБ-10

Распределение по клиническим проявлениям дерматофитий согласно МКБ-10 представлено в табл. 11-1.

**Таблица 11-1.** Классификация дерматофитий по МКБ-10

Код	Нозология	Синоним/эквивалент
V35	Дерматофитии	<i>Tinea</i> (общее латинское название)
V35.0	Микоз бороды и головы	<i>Tinea barbae et capitis</i> , трихофития, микроспория, фавус волосистой части головы, области бороды и усов
V35.1	Микоз ногтей	<i>Tinea unguium</i> , дерматофитный онихомикоз
V35.2	Микоз кистей	<i>Tinea manuum</i> , руброфития ладоней
V35.3	Микоз стоп	<i>Tinea pedis</i> , эпидермофития и руброфития стоп (подошвы и межпальцевых складок)
V35.4	Микоз туловища	<i>Tinea corporis s. circinata, s. cutis glabre</i> , дерматофития гладкой кожи (в том числе лица, тыла кистей и стоп)

<sup>1</sup> Вначале приведены общие для всех дерматофитий данные, а затем — особенности в зависимости от локализации процесса. (*Примеч. ред.*)

Окончание табл. 11-1

Код	Нозология	Синоним/эквивалент
V35.5	Черепитчатый микоз	<i>Tinea imbricata</i> , токело
V35.6	Эпидермофития паховая	<i>Tinea cruris</i> , паховая эпидермофития
V35.8	Другие дерматофитии	Включают глубокие варианты дерматофитии
V35.9	Дерматофития неуточненная	Дерматофития (без указания локализации/этиологии) неуточненная

### Эпидемиология

Дерматофитии распространены повсеместно. По среде обитания и источнику инфекции все они делятся на три группы: антропофильные (например, *T. rubrum* и *T. mentagrophytes var. interdigitale*), зоофильные (например, *M. canis*, *T. verrucosum*) и геофильные (например, *M. gypseum*). Дерматофиты устойчивы к действию факторов окружающей среды.

В настоящее время антропофильные дерматофиты могут быть обнаружены у 20% всего населения, а вызываемые ими инфекции — наиболее распространенные микозы.

### Этиология

Возбудители дерматофитий — грибы рода *Trichophyton*, *Microsporium* и *Epidermophyton*. Из более чем 40 известных видов дерматофитов в нашей стране чаще всего встречаются 3: *Trichophyton rubrum*, *T. mentagrophytes var. interdigitale* и *Microsporium canis*.

### Диагностика

Диагностика дерматофитий основана на клинических проявлениях и обнаружении гриба при микроскопическом исследовании патологического материала (волосы, чешуйки кожи, ногти). При поражении волос диагноз подтверждают при обнаружении в препарате мицелия или спор. Выделение культуры с определением вида гриба проводят в эпидемиологических целях или для определения чувствительности возбудителя к антимикотику при резистентности к лечению.

Патологический материал (чешуйки кожи, волосы, фрагменты ногтевой пластины) перед микроскопическим исследованием подвергают «просветлению» — обработке раствором щелочи. Диагноз подтверждают, если в препарате видны нити мицелия или цепочки артроконидиев. Для быстрой диагностики микроспории используют также люминесцентную лампу Вуда, в лучах которой элементы гриба в очагах микроспории дают светло-зеленое свечение.

Для диагностики наиболее распространенных форм дерматофитии проводят ПЦР. Видоспецифичная тест-система ПЦР на основе ДНК-топоизомеразы дерматофитов *T. rubrum* и *T. mentagrophytes var. interdigitale* была впервые предложена в России. Аналогичные системы ныне разработаны и за рубежом.

### Профилактика

При зооантропонозных микозах профилактические мероприятия совместно проводят ряд служб: дерматологическая, ветеринарная и санитарно-эпидемиологическая. Разработаны вакцины для животных (микроспория, зоонозная трихофития). При антропонозных микозах необходимо соблюдать санитарно-гигиенические правила.

## Дерматофитии волосистой части головы и области бороды

### Эпидемиология и этиология

Основной возбудитель дерматофитии волосистой части головы в России и Восточной Европе — *Microsporum canis*, частота его выявления в России составляет 95%. В последние годы число регистрируемых случаев микроспории составляло до 100 тыс. в год. Носительство *M. canis* крайне распространено в современных городских популяциях кошек и собак.

Дерматофитию области бороды и усов вызывают зоофильные грибы *T. mentagrophytes*, *T. verrucosum*, редко — *M. canis*. Однако в России часто возбудителем антропонозной дерматофитии области бороды и усов является *T. rubrum*.

Инфекцию могут вызывать также *T. violaceum*, а в эндемических областях — *T. schoenleinii* (фавус в области бороды или усов).

### Клиническая картина

#### Микроспория волосистой части головы

Классическая картина микроспории волосистой части головы обычно представлена одним или несколькими округлыми очагами с довольно четкими границами, от 2 до 5 см в диаметре. По периферии этих очагов могут располагаться более мелкие (отсевы), диаметром до 1–2 см. Волосы из очагов тусклые, ломкие, светло-серого цвета, у основания одеты в белый чехол. Выпадение волос над поверхностью кожи делает очаги как будто подстриженными, соответствуя названию «стригущий лишай». По краю очага волосы легко вынимаются. Кожа в очаге слегка гиперемирована и отечна, покрыта сероватыми мелкими чешуйками,



что и дало название «лишай серых пятен». Возможна экссудация с образованием корок, появление пустул. Высыпания могут сопровождаться зудом.

### Трихофития волосистой части головы

Для трихофитии волосистой части головы, вызванной антропофильными грибами (*T. violaceum* и *T. tonsurans*), характерны множественные изолированные небольшие (до 2 см) очаги. Отечественные авторы традиционно выделяют хроническую «черноточечную» трихофитию волосистой части головы, встречаемую преимущественно у подростков и женщин и представленную мелкоочаговым или диффузным, часто малозаметным шелушением, мелкими атрофическими очажками и «черными точками».

### Фавус (парша)

Для классической картины фавуса волосистой части головы характерно наличие скутул (от лат. *scutula* — щиток) — корок грязно-серого или желтого цвета.

В запущенных случаях скутулы сливаются, покрывая большую часть головы. Сплошная корка при фавусе напоминает пчелиные соты, чему обязано латинское название болезни (лат. *favus* — сотовая ячейка). При распространенном фавусе от корок исходит неприятный, «мышинный» (амбарный, кошачий) запах.

При длительном течении фавуса нередко развивается рубцовая алопеция, вначале очагами на месте скутул, а затем диффузная, почти сплошная.

Картину, напоминающую фавус, могут давать также *T. violaceum*, *T. mentagrophytes* var. *quinckeanum* (мышинный фавус) и *M. gypseum*.

### Инфильтративно-нагноительная форма дерматофитии

Для инфильтративно-нагноительной формы микроспории и трихофитии характерно выраженное воспаление с преобладанием пустул и формированием крупных образований — керионов. Керион — болезненный плотный очаг эритемы и инфильтрации диаметром до 6–8 см. Характерны расширенные устья фолликулов, из которых при надавливании выделяется желтый гной. Подобную картину сравнивают с медовыми сотами (*kerion*). Керион часто сопровождается общими явлениями — лихорадкой, недомоганием, головной болью. Развивается болезненный регионарный лимфаденит (обычно с вовлечением заднешейных или заушных лимфатических узлов). Заболевание склонно к саморазрешению, однако на месте очага остается рубцовая алопеция.

### Дерматофитии области бороды и усов

Микоз в области бороды и усов протекает в двух вариантах, обычно называемых поверхностным и глубоким. Характерен *глубокий вариант*, аналогичный инфильтративно-нагноительной форме трихофитии.

Несмотря на выраженные воспалительные явления, очаги, как правило, безболезненны. Инфильтративно-нагноительная форма микоза нередко сопровождается регионарным лимфаденитом, лихорадкой и недомоганием.

Заболевание склонно к саморазрешению в течение нескольких месяцев. В исходе нелеченой *tinea barbae* нередко развивается рубцовая алопеция.

*Поверхностная форма* иногда напоминает микоз гладкой кожи или гранулему Майокки. Подобная картина может наблюдаться и при инфекции, вызванной зоофильными *Trichophyton spp.*

### Лечение

Основной метод лечения микозов волосистой части головы — системная терапия. В лечении могут быть использованы гризеофульвин, тербинафин, итраконазол и флуконазол (табл. 11-2).

**Таблица 11-2.** Схемы системной терапии дерматофитии волосистой части головы

Препарат	Суточная доза	Продолжительность лечения, нед	
		Микроспория	Трихофития
Гризеофульвин	10–15 мг/кг массы тела*	6–12	6–8**
Тербинафин	<20 кг — 62,5 мг*	8	4
Тербинафин	<40 кг — 125 мг*	8	4
Тербинафин	>40 кг — 250 мг*	8	4
Итраконазол	3–5 мг/кг массы тела	4–6	4–6
Флуконазол	3–6 мг/кг массы тела	4	4

\* Дозы, используемые за рубежом.

\*\* Существуют данные об эффективности повышения дозы до 20 мг/кг массы тела.

Стандартная суточная доза гризеофульвина для лечения микроспории — 22 мг/кг в сутки, разделяя суточную дозу на 3–4 приема. Доза не должна превышать 1 г в сутки. Стандартный курс лечения микроспории гризеофульвином — 1,5–2 мес. Как правило, в детских стационарах, куда госпитализируют больных микроспорией, лечение проводят до появления одного или двух отрицательных анализов микроскопии, после чего препарат на-

значают в той же дозе через день в течение 2 нед, а затем 2 раза в неделю в течение еще 2 нед. Маленьким детям гризеофульвин лучше назначать в виде суспензии (8 мл суспензии соответствуют 1 таблетке 125 мг).

Итраконазол одинаково эффективен против *Trichophyton* и *Microsporium spp.* Детям старше 12 лет препарат назначают в дозе 3–4 мг/кг в сутки в течение 4–6 нед.

Опыт применения флуконазола при дерматофитии волосистой части головы ограничен.

Для освобождения очагов от корок назначают компрессы, повязки, примочки и орошения с растворами антисептиков.

Лечение микоза области бороды и усов проводят так же, как и лечение *trinea capitis* у взрослых, в сочетании с наружными лекарственными средствами.

## Дерматофитии ногтей

### Этиология

Дерматофиты считаются основными возбудителями онихомикоза. На их долю приходится до 90% всех грибковых инфекций ногтей. Возбудителем онихомикоза может быть любой из дерматофитов, но чаще всего *T. rubrum* и *T. mentagrophytes var. interdigitale*.

### Клиническая картина

В соответствии с классификацией микоза ногтей, предложенной N. Zaias (1972), на основании особенностей патогенеза различают следующие клинические формы заболевания:

- дистальная (дистально-латеральная) подногтевая;
- поверхностная (поверхностная белая);
- проксимальная подногтевая.

Целесообразность дополнительного выделения рядом зарубежных авторов «тотального дистрофического онихомикоза» и «эндоникс-онихомикоза» оспаривается.

#### Дистальная форма микоза ногтей

Чаще всего протекает в дистально-латеральной подногтевой форме. Возбудитель данной формы, как правило, *T. rubrum*.

Для пожилых пациентов характерны длительное течение процесса, выраженный гиперкератоз, истончение и неровности пластины.

Для инфекции, вызванной *T. rubrum*, характерно постепенное вовлечение в процесс всех ногтей на стопах. Ногти на кистях поражаются реже. Поражению ногтей предшествует микоз гладкой кожи в сквамозно-гиперкератотической форме.

### Поверхностная форма микоза ногтей

Основной возбудитель — *T. mentagrophytes var. interdigitale*, редко — *T. rubrum*.

При поверхностной форме почти всегда поражается только дорсальная поверхность ногтевой пластины. Вовлечение всей поверхности ногтя (*pseudoleuconychia mycotica*) следует отличать от истинной лейконихии.

### Проксимальная форма микоза ногтей

Проксимальная подногтевая форма микоза ногтей встречается редко, ее вызывает *T. rubrum* и очень редко *E. floccosum*, *T. schoenleinii* и др. Случаи заболевания были описаны за рубежом у больных СПИДом с распространенной инфекцией кожи и быстрым вовлечением ногтей как на руках, так и на ногах.

## Лечение

Подход к терапии определяют результаты клинической оценки микоза ногтей.

Для выбора терапии в настоящее время используют клинический индекс оценки тяжести онихомикоза Сергеева (КИОТОС). Местную противогрибковую монотерапию можно назначать при КИОТОС в диапазоне 1–6. Местное лечение онихомикоза проводится в два этапа: сначала удаляют пораженные части ногтя (механически с помощью абразивных аппаратов-скалеров либо химически с помощью кератолитиков), а затем наносят противогрибковые препараты. Комбинированные препараты, содержащие мочевины и другие антимикотики и антисептики, наносят после первого (кератолитического) этапа или в составе комбинированных препаратов экстемпорального приготовления: мочевиновых или салициловых пластырей. Местная противогрибковая терапия проводится до отрастания здоровой ногтевой пластины.

При поражении более 50% площади ногтя, множественном поражении ногтей лечение проводят антимикотиком системного действия.

При дерматофитии ногтей может быть использован любой из системных антимикотиков, предназначенных для приема внутрь (табл. 11-3).

Наибольшей эффективностью при онихомикозе обладают современные антимикотики, применяемые по схемам укороченной и пульс-терапии.

Комбинированная терапия проводится при распространенном микозе ногтей с выраженным гиперкератозом.

**Таблица 11-3.** Общепринятые схемы назначения системных противогрибковых препаратов

Препарат	Схема назначения	Суточная доза, мг/кг	Продолжительность курса, мес*	
			Ногти рук	Ногти ног
Гризеофульвин	Стандартная (ежедневно)	12,5 мг/кг в сутки, но не более 1000	4–12	12–18
Тербинафин (ламинил, экзифин)	Укороченная (ежедневно)	250	1,5	От 3
Кетоконазол	Стандартная (ежедневно)	200	4–6	12–18
Итраконазол	Пульс-терапия (1 нед/мес)	400	2	От 3
Флуконазол	Пульс-терапия (1 сут/нед)	150	4–6	6–12

\* Указана средняя продолжительность.

В последнем случае системный препарат дают на ограниченное время, а местный назначают после его отмены.

Эффективность лазерной терапии при онихомикозе не установлена.

В качестве корригирующей терапии при онихомикозе перспективными считают средства, способные ускорить отрастание ногтевой пластины.

## Дерматофитии кистей и стоп

### Этиология

Основной возбудитель микоза стоп — *T. rubrum*; на втором месте находится *T. mentagrophytes var. interdigitale*, на третьем — *E. floccosum*; возможны смешанные инфекции, в том числе с выявлением дрожжевых и плесневых грибов. Крайне редко микоз стоп вызывают другие дерматофиты.

Этиология *tinea manuum* в целом соответствует этиологии микоза стоп. Однако изредка встречаются дерматофитии тыльной стороны кистей и ладоней, вызванные геофильными (*M. gypseum*) или зоофильными (*M. canis*, *T. verrucosum*) видами.

### Клиническая картина

#### Дерматофитии кистей

Поражается, как правило, только одна кисть рабочей руки, обычно правая. При сочетании с микозом стоп состояние называют синдромом двух стоп и одной кисти.

Чаще всего возникает **сквамозная форма** дерматофитии кистей.

При **дисгидротической форме** на ладони, ее краях, ладонной и боковой поверхности пальцев кисти появляются пузырьки, которые часто группируются, иногда с образованием колец. Течение дисгидротической формы хроническое, со сменяющимися периодами ремиссий и обострений.

Обе формы дерматофитии кистей могут осложняться импети-гинизацией.

Как правило, у больных с любой формой дерматофитии кистей, вызванной *T. rubrum*, уже имеется микоз ногтей и кожи стоп, нередко — паховых складок или гладкой кожи.

### Дерматофития стоп

При микозе стоп выделяют следующие клинические формы:

- сквамозную;
- межпальцевую;
- дисгидротическую;
- острую.

Могут встречаться смешанные типы. Некоторые отечественные авторы выделяют также стертую форму, проявляющуюся минимальными симптомами.

### Сквамозная форма

Данную форму при выраженном гиперкератозе называют также гиперкератотической.

Исходный очаг распространяется на латеральные поверхности стоп, сгибательные и боковые поверхности пальцев. При переходе на гладкую кожу возникает типичный для *tinea corporis* периферический валик. Поражение стопы может быть сплошным, наподобие подследника или индейского чулка — «мокасиновый» тип либо в виде очагов, пятен.

### Межпальцевая форма

Для этой формы характерно появление мацерации и трещин в четвертой складке, реже в третьей межпальцевой и в складках под пальцами. Из-за частого сходства с опрелостью межпальцевую форму называют также интертригинозной.

В межпальцевых складках на фоне отека и гиперемии формируется четко отграниченный участок мацерированной и эрозированной кожи. Высыпания в виде эрозий и глубоких трещин, мокнутия нередко болезненны, сопровождаются зудом и жжением, имеют неприятный запах, обусловленный присоединением бактериальной инфекции.

### Дисгидротическая форма

Проявляется многочисленными пузырьками, расположенными на коже свода и нижнебоковой поверхности стопы, а также в межпальцевых складках.

Характерно хроническое волнообразное течение с обострениями весной и осенью. Обострения сопровождаются выраженным зудом.

Дисгидротическая форма чаще вызывается *T. mentagrophytes var. interdigitale*.

### Острая форма

Для острой дерматофитии стоп характерны яркая эритема, отечность, выраженная мацерация с образованием пузырьков и пузырей, обильная десквамация с образованием эрозий и язв. При острой форме часто присоединяется вторичная инфекция, сопровождаемая регионарным (пахово-бедренным) лимфаденитом и лимфангитом, лихорадкой, недомоганием.

Эта форма микоза часто сопровождается дисгидротической аллергической реакцией — дерматофитидами.

## Лечение

### Дерматофитии кистей

Только наружное лечение очага дерматофитии кистей проводится, если:

- это единственный очаг на коже или очагов в других локализациях не более двух;
- не изменены ногти;
- налицо начальная стадия инфекции;
- больной ранее не лечился.

Наружные препараты наносят после горячей ванны или под компресс. Распространенный очаг и плотная кожа ладоней делают необходимым нанесение обычных препаратов 2 раза в сутки в течение не менее 4 нед.

При дисгидротической форме поражения целесообразно использовать антимикотики в сочетании с глюкокортикоидами и антибиотиками в виде крема, в том числе комбинированные препараты, содержащие глюкокортикоиды, до купирования субъективных симптомов и стихания воспалительных явлений. При системной терапии принципиально наличие других очагов дерматофитии. Системное лечение необходимо, если изменены и ногти. Микоз кистей и стоп проходит во время лечения онихомикоза.

Системную терапию необходимо проводить при дисгидротической и распространенной сквамозной формах поражения, при зоонозной инфекции; при одновременном вовлечении стоп.

Если ногти не вовлечены, назначают тербинафин в дозе 250 мг в сутки в течение 2–6 нед или итраконазол, один цикл пульс-терапии (по 200 мг 2 раза в сутки в течение 1 нед).

### Дерматофития стоп

Наружное лечение наиболее эффективно при межпальцевой форме микоза стоп. Используются противогрибковые кремы и мази: иконазол, тербинафин, кетоназол, бифоназол + мочевины и др. Стандартный срок наружной терапии — от 2 до 4 нед. В последнее время появились высокоэффективные противогрибковые средства в форме аэрозолей, наиболее пригодные для интертригинозной формы.

При отсутствии современных противогрибковых средств назначают жидкость Каstellани или фуорцин, водные растворы анилиновых красителей.

При вторичной бактериальной инфекции (ее признаки — неприятный запах, болезненность), осложняющей межпальцевой микоз стоп, целесообразно использовать местные имидазольные препараты или нафтифин.

Применение системных антимикотиков рекомендуют при поражении обеих стоп при сквамозной форме, при всех случаях дисгидротической и острой формы, поражении кожи туловища или ладоней, сопутствующем ониомикозе.

При поражении только кожи назначают тербинафин по 250 мг в сутки в течение 2–4 нед, итраконазол один цикл пульс-терапии по 200 мг 2 раза в сутки в течение 1 нед или флуконазол в дозе 150 мг в сутки 1 раз в нед в течение 2–4 нед.

При дисгидротической форме целесообразно назначение антигистаминных средств. При ухудшении общего состояния, развитии лимфаденита и лимфангита при острой форме необходимо назначение системных антибиотиков широкого спектра действия.

## Дерматофитии гладкой кожи

### Этиология

Поражение гладкой кожи могут вызывать любые дерматофиты, в России это в основном *T. rubrum*, реже *E. floccosum*, *T. mentagrophytes var. interdigitale* и *M. canis*.

### Клиническая картина

Основные клинические признаки типичного очага дерматофитии гладкой кожи:

- четкие границы;
- периферический рост;



- кольцевидная форма с воспалительным валиком на периферии;
- разрешение воспалительных явлений в центре очага.

При зоонозной микроспории очаги обычно небольшого размера в форме медальона. Воспалительные явления выражены, часто в очаге имеются пузырьки и пустулы. При антропонозной микроспории, вызванной *M. ferrugineum*, очаги крупнее, склонны к периферическому росту, дают картину «кольца в кольце». Для очагов зоонозной микроспории у детей характерно расположение на участках кожи туловища, закрытых одеждой.

Руброфития гладкой кожи — основная современная форма *tinea corporis*. Для нее закономерно сочетание поражения гладкой кожи с микозом стоп, онихомикозом, реже — микозом крупных складок и ладоней.

Характерны периферический рост и слияние очагов с образованием умеренной эритемы и шелушения с общей фестончатой границей.

## Лечение

Наружная терапия показана при изолированном поражении гладкой кожи. При поражении пушковых волос, гранулеме Майокки, глубокой и инфильтративно-нагноительной дерматофитии, *Tinea incognito* показана системная терапия.

Наружные противогрибковые препараты используют в форме кремов или мазей; возможно применение аэрозоля. Назначают те же препараты, что и для лечения микоза стоп. Продолжительность наружной терапии составляет 2–4 нед или в течение 1 нед после исчезновения клинических проявлений. Препараты следует наносить на очаг поражения и на 2–3 см вокруг него.

При одновременном поражении волосистой части головы и ногтей системная терапия проводится по соответствующим схемам продолжительностью до 3 мес.

В остальных случаях при системной терапии назначают тербинафин (по 250 мг в сутки в течение 2–4 нед в зависимости от возбудителя), итраконазол один цикл пульс-терапии (по 200 мг 2 раза в сутки в течение 1 нед) или флуконазол (по 300 мг 1 раз в неделю в течение 2 нед).

## Паховая дерматофития

### Этиология

Возбудитель — *Epidermophyton floccosum* (старое название *E. inguinale*).

## Клиническая картина

Для заболевания типичны эритематозные, шелушащиеся пятна или бляшки в области паховых складок. Очаг распространяется на внутреннюю поверхность бедра, низ живота и ягодицы. Высыпания зачастую симметричны.

Очаги *Tinea cruris* четко очерчены, по краям имеется сплошной воспалительный валик, часто состоящий из пузырьков (*eczema marginatum*). Умеренная эритема с центра очага сменяется буроватой гиперпигментацией с малозаметным шелушением.

Зуд в очагах приводит к образованию элементов-отсевов по периферии очага. Возможно распространение инфекции на другие крупные складки и гладкую кожу, особенно при руброфитии

## Лечение

При отсутствии у больного микоза стоп и онихомикоза эффективна местная противогрибковая терапия. Ее проводят теми же препаратами и по тем же схемам, как и при микозе гладкой кожи. Желательно назначение местных антимикотиков до клинического излечения, а потом еще в течение 1–2 нед.

В связи с возможным присоединением бактериальной инфекции желательно регулярное использование местных имидазольных антимикотиков.

Системная терапия показана при безуспешном местном лечении, обширности очага, наличии дерматофитидов, вовлечении фолликулов волос, островоспалительных явлениях. Предпочтительнее рекомендовать итраконазол по 100 мг в сутки в течение 2 нед. При одновременном поражении ногтей или подошв лечение проводят по схемам, предусмотренным для этих локализаций.

## Разноцветный лишай

Разноцветный лишай (отрубевидный) — грибковое заболевание, характеризующееся поверхностным невоспалительным поражением кожи.

### Коды по МКБ-10

V36. Другие поверхностные микозы.

V36.0. Разноцветный лишай.

### Эпидемиология

Разноцветный лишай распространен повсеместно, им поражено до 10% всего населения. Чаще болеют взрослые и молодые люди; пик заболеваемости приходится на 20 лет; у детей и пожилых заболевание встречается редко. Разноцветный лишай не считается контагиозным заболеванием.

## Этиология

Разноцветный лишай вызывают различные виды гриба рода *Malassezia*.

Считается, что не менее 90% всего населения — носители *Malassezia*. Наибольшая плотность колонизации *Malassezia* кожи отмечается в участках, богатых сальными железами: в области волосистой части головы (особенно около ушей), на лице и в середине груди и спины, а также в области гениталий.

## Клиническая картина

Разноцветный лишай начинается с появления небольших с четко очерченными краями пятен или слегка приподнятых над поверхностью кожи папул. Цвет пятен от желтовато-розового и «кофе с молоком» до коричневого разных оттенков. Пятна часто сливаются, образуя крупные очаги с фестончатыми краями. На поверхности пятен можно заметить нежное, «отрубевидное» шелушение. Шелушение усиливается при поскабливании (симптом стружки или «удара ногтем» Бенъе). Цвет пятен отличается от цвета окружающей кожи: у людей со светлой кожей очаги поражения выглядят темнее, у смуглых или загорелых людей они светлее, депигментированы (псевдолейкодерма, *pityriasis versicolor alba*). У одного и того же пациента могут присутствовать как гипер-, так и гипопигментированные пятна. Цвет пятен в основном определяется воздействием ультрафиолетового облучения и, в отличие от цвета окружающей кожи, не меняется после загара. В редких случаях наблюдают воспалительные, с эритемой и небольшой инфильтрацией очаги.

Типичная локализация поражений при разноцветном лишае — богатые сальными железами области тела. Реже вовлекаются подмышечные, паховые области, предплечья и голени. Волосы и ногти не поражаются. Изменения на коже, как правило, не сопровождаются субъективными ощущениями. Для заболевания характерно многолетнее рецидивирующее течение.

## Диагностика

Диагноз устанавливают на основании характерных высыпаний на коже, а при стертых формах — данных осмотра под люминесцентной лампой Вуда (желтое или бурое свечение), обнаружения гриба при микроскопическом исследовании и вспомогательных методов: йодной пробы Бальцера и симптома Бенъе.

## Лечение

Большинство случаев разноцветного лишая поддаются лечению наружными средствами.

В лечении используют кетоконазол в форме 2% шампуня. Даже при поражении, сопровождающемся отдельными небольшими очагами, рекомендуют обработать все области, где обычно развивается разноцветный лишай. Шампунь используют 1 раз в сутки в течение 5 дней.

Другие имидазольные антимикотики в форме крема используют 2 раза в сутки в течение не менее 2 нед. Перспективно использование современных противогрибковых аэрозолей.

Для разноцветного лишая характерны рецидивы после лечения. Как правило, через год после излечения рецидив отмечается у каждого второго пациента, а в течение 2 лет — почти у всех. Для снижения вероятности рецидивов рекомендуют более продолжительное лечение и обработку больших поверхностей. При частых рецидивах, распространенных и атипичных формах поражения назначают системные антимикотики, производные азолов.

Кетоконазол назначают по 200 мг в сутки, итраконазол также по 200 мг в сутки в течение 1 нед, флуконазол однократно в дозе 400 мг или по 150 мг 1 раз в неделю в течение 4–8 нед. Эти же препараты при однократном или кратковременном применении могут быть использованы для профилактики рецидивов.

### Профилактика

С целью профилактики рецидива разноцветного лишая необходимо проводить лечение противогрибковым шампунем каждый месяц с марта по май 3 дня подряд по 5 мин; обследовать членов семьи и при выявлении заболевания рекомендовать лечение; провести дезобработку одежды и белья во время лечения.

## РЕДКИЕ ПОВЕРХНОСТНЫЕ МИКОЗЫ

---

К редким поверхностным микозам относят грибковые инфекции кожи и ее придатков, вызванные возбудителями, не относящимися к дерматофитам, *Candida spp.* или *Malassezia spp.*

### Плесневые онихомикозы

#### Код по МКБ-10

V36.8. Другие уточненные поверхностные микозы.

#### Эпидемиология

В странах с тропическим и субтропическим климатом (в Африке, Центральной Америке, Юго-Восточной Азии и Индии) чаще встречаются инфекции кожи и ногтей, вызванные распространенными там плесневыми грибами *Scytalidium spp.*

Многие плесневые грибы, выделяемые из пораженных ногтей, обитают в почве, их споры можно встретить на окружающих нас предметах. Источник возбудителя при плесневых недерматофитных онихомикозах находится во внешней среде.

### Этиология

Плесневые грибы-недерматофиты представлены разными видами. Большинство из них не относят к патогенным, или способным самостоятельно вызывать онихомикозы. Несколько видов плесневых грибов признаны самостоятельными возбудителями, например *Scytalidium spp.* или *Onychocola canadensis*, которые в России не выделяются. Онихомикозы могут быть вызваны также *Scopulariopsis brevicaulis*, который встречается в любой стране мира (до 3%), а также разные виды *Aspergillus spp.*, *Fusarium* и *Acetoniium* и др.

### Клиническая картина

Любая клиническая форма онихомикоза может быть вызвана недерматофитными плесневыми грибами. Чаще наблюдают дистальную форму онихомикоза стоп на фоне существующего поражения ногтей грибковой или иной этиологии, как правило, у пожилых пациентов — так называемый вторичный онихомикоз.

Клинические проявления плесневой инфекции, как правило, не имеют каких-либо четких отличительных особенностей, позволяющих дифференцировать ее от дерматофитии или кандидоза. Кроме того, плесневые онихомикозы часто развиваются как вторичная или смешанная инфекция в уже измененных ногтях.

При плесневых инфекциях ногтевая пластина может окрашиваться в черный (как правило, при инфекции, вызванной *Scytalidium spp.* и разными видами *Dematiaceae*), зеленый или серый (*Aspergillus spp.*, *Scopulariopsis brevicaulis*) цвет.

Проксимальную форму онихомикоза с паронихией или без нее иногда вызывают *Scopulariopsis brevicaulis*, *Aspergillus*, *Fusarium spp.* и некоторые другие плесневые грибы.

### Лечение

При онихомикозе, вызванном плесневыми грибами, следует назначать лекарственные препараты соответствующего спектра действия согласно проведенным исследованиям чувствительности или известному опыту лечения конкретной этиологии. Предпочтение отдают системным антимикотикам широкого спектра действия (итраконазол). Продолжительность лечения определяют так же, как и при дерматофитном онихомикозе.

## Профилактика

Профилактика плесневого онихомикоза состоит в предупреждении травмы ногтей и лечении ониходистрофии.

## КАНДИДОЗ КОЖИ И СЛИЗИСТЫХ ОБОЛОЧЕК<sup>1</sup>

Кандидоз кожи и слизистых оболочек, или поверхностный кандидоз, включает группу инфекций кожи, ее придатков и видимых слизистых оболочек (полость рта, гениталии), обусловленных грибами рода *Candida*.

### Эпидемиология

Заболевание распространено повсеместно. Кандидоз отличается от остальных оппортунистических микозов тем, что это преимущественно эндогенная инфекция. Основные возбудители кандидоза (*C. albicans* и другие виды *Candida*) постоянно или временно обитают на слизистых оболочках либо коже человека, чаще всего в кишечнике и др.

### Этиология

Среди более чем 150 известных видов *Candida* около 20 видов возбудителей кандидоза. Из них наиболее часто от больных выделяют *C. albicans*, *C. tropicalis*, *C. parapsilosis* и *C. glabrata*.

### Диагностика

Диагноз поверхностных форм кандидоза основывается на наличии характерной клинической картины и обнаружении возбудителя в патологическом материале (псевдомицелий и почкующиеся клетки). Определение вида возбудителя необходимо для выявления чувствительности к антимикотикам. Видовую идентификацию с определением чувствительности к антимикотикам применяют в основном только у больных СПИДом или при неэффективности терапии хронического вагинального кандидоза. При выделении культуры *Candida* со слизистых оболочек зачастую требуется количественная оценка.

### Профилактика

Профилактика кандидоза состоит в предупреждении развития заболевания у пациентов, получающих антибактериальную и гормональную терапию; у новорожденных, а также у больных, страдающих тяжелыми соматическими заболеваниями, злокаче-

<sup>1</sup> Вначале приведены общие данные для всех форм кандидозов кожи и слизистых оболочек, а затем — особенности в зависимости от локализации процесса. (Примеч. ред.)

ственными новообразованиями, болезнями крови, эндокринной патологией, а также иммунодефицитом.

## Кандидоз кожи

### Коды по МКБ-10

B37.2. Кандидоз кожи и ногтей.

B37.8. Кандидоз других локализаций.

### Эпидемиология

Носительство грибов *Candida* на коже (случаи постоянной или транзиторной колонизации) наблюдают у 30–50% населения. Транзиторная колонизация, по-видимому, обеспечивает большую часть случаев кандидоза кожи и возникает чаще всего за счет *C. albicans* и других представителей кишечной микрофлоры.

Кандидоз межпальцевых складок нередко возникает как профессиональное заболевание на производстве, используяшем *Candida spp.* в промышленных целях, или на таком, где высока вероятность загрязнения ими (кондитерское, консервное и др.).

Заболеваемость кандидозом кожи выше у пожилых людей и больных стационаров; в группу риска входят также пациенты с ожирением и сахарным диабетом.

### Этиология

Главным возбудителем кандидоза кожи считают *C. albicans*. Виды *Candida* — комменсалы человека, обитающие на коже (например, *C. parapsilosis*, *C. guilliermondii* или *C. kefyr*), вызывают кандидоз кожи довольно редко. *C. parapsilosis* чаще других видов приводит к развитию кандидного фолликулита.

### Клиническая картина

#### Кандидоз крупных складок кожи

Кандидоз крупных складок, называемый также кандидным интертриго и интертригинозным кандидозом, поражает у взрослых складки промежности, ягодичные, паховые и подмышечные; у тучных людей — складки на животе и шее; у женщин часто встречаются поражение вульвы, кожи под молочными железами.

Вокруг основного очага (эрозии) появляются высыпания-отсевы, которые представлены мелкими поверхностными пузырьками и пустулами. Вскрываясь, эти элементы превращаются в эрозии, также склонные к росту и слиянию. В редких случаях эрозии трансформируются в язвы. Поражения сопровождаются интенсивным зудом.

### Кандидоз межпальцевых складок

При этой форме кандидного интертриго поражается кожа в складках между пальцами, чаще на кистях.

Особенность поражения стоп состоит в относительно больших размерах очага, который выходит за пределы проксимальной фаланги, вовлечении всех или многих межпальцевых складок.

Субъективные ощущения включают зуд и жжение, в запущенных и осложненных бактериальной инфекцией случаях — боль. При вторичной пиококковой инфекции возникают регионарные лимфадениты, лимфангит.

Заболевание склонно к хроническому рецидивирующему течению.

### Кандидоз кожи вне складок

Кандидные поражения гладкой кожи могут быть следствием распространения процесса из области складок или возникать самостоятельно в любом месте под компрессами, влажными повязками, при длительном приеме ванн. У женщин, кормящих грудью младенцев с молочницей полости рта, очаги поражения появляются в околососковой области. В этих случаях поражение напоминает очаги кандидозного интертриго складок: мелкие пузырьки и эритематозные папулы в начале заболевания, образование точечных эрозий, рост и слияние очагов, крупные эрозии с белесой бахромкой по краю. Течение заболевания острое, очаги склонны к разрешению после устранения провоцирующих мацерацию факторов; высыпания сопровождаются зудом.

### Кандидный фолликулит

Немногие зарегистрированные случаи кандидного фолликулита как разновидности поверхностного кандидоза включают описания пустул в области бороды и усов, а также распространенных пустул и папулопустул, приуроченных к волосным фолликулам.

### Поверхностный кандидоз на фоне ВИЧ-инфекции

Хронические псевдомембранозная и атрофическая формы кандидоза полости рта — одни из маркеров ВИЧ-инфекции. Кандидные заеды можно встретить почти у 20% ВИЧ-инфицированных. Кандидоз полости рта при ВИЧ-инфекции и СПИДе отличается большей площадью поражения, вовлечением слизистой оболочки щек, нёба, языка, красной каймы губ, нередко — глотки и миндалин. При СПИДе кандидоз полости рта и жалобы на боль или жжение за грудиной считают достаточными для подозрения на кандидный эзофагит и начала лечения. Существует мнение, что в половине случаев кандидоз полости рта при СПИДе выступает



предвестником другой серьезной оппортунистической инфекции или саркомы Капоши.

Кандидоз кожи и ногтей, а также кандидный вульвовагинит не ассоциируются с ВИЧ-инфекцией и СПИДом, хотя могут появляться при резком снижении числа CD4+ Т-лимфоцитов.

### Хронический кандидоз кожи и слизистых оболочек

Это состояние, которое до недавнего времени называли хроническим гранулематозным кандидозом, хроническим генерализованным кандидозом или кандидогранулемой, привлекает к себе внимание врачей и вызывает споры из-за многообразной и изменчивой клинической картины, особенностей патогенеза и трудностей лечения.

Классическая картина хронического гранулематозного кандидоза: ограниченные или распространенные высыпания на коже, представленные очагами эритемы, выраженной инфильтрации и гиперкератоза, вегетации (так называемые гранулемы) с тенденцией к росту и группировке, — в настоящее время встречается редко.

В современной картине хронического кандидоза кожи и слизистых оболочек (ХККС) в составе APESCED преобладают хронический кандидоз полости рта с кандидозными заедами и паронихии. Кандидоз кожи встречают довольно редко, и, как правило, заболевание включает межпальцевые эрозии и изменения кожи ладоней. В целом картина заболевания на современном этапе стертая, течение — хроническое и рецидивирующее.

Четких диагностических критериев ХККС не существует. Обычно под этим заболеванием понимают кандидное поражение кожи или слизистых оболочек одной или нескольких локализаций, существующее долгое время на фоне какого-либо хронического заболевания (не СПИДа) и/или вследствие наследственной предрасположенности.

ХККС у многих больных протекает вместе с другими инфекциями кожи или слизистых оболочек (рецидивирующий герпес, дерматофитная инфекция кожи, волос и ногтей, хронический гнойный отит и сочетание сразу 3–6 инфекций), причем их симптомы можно наблюдать одновременно.

### Лечение

В лечении кандидоза кожи можно выделить три основных направления. Первое — уничтожение возбудителей в очаге поражения, второе — устранение эндогенного источника возбудителя в кишечнике или мочеполовых путях, третье — коррекция состояний, предрасполагающих к развитию кандидозного интертриго.

*Элиминации возбудителя* в каждом очаге достигают, назначая местные препараты — антимикотики или антисептики. Из мест-

ных антимикотиков можно использовать любые препараты вне зависимости от класса соединения (в том числе морфолины и аллиламины) в форме 1–2% кремов, мазей, растворов. Комбинированные средства, содержащие антимикотик вместе с антисептиком или антибактериальным препаратом и, как правило, глюкокортикоидом, следует использовать при наличии явлений воспаления, которое часто обусловлено присоединением бактериальной флоры. Наружные средства применяют до полного разрешения кожных очагов, а затем еще в течение 1 нед.

Флуконазол назначают по 150 мг однократно или, при торпидном течении, по 150 мг в сутки 1 раз в неделю в течение 2–3 нед; итраконазол по 100 мг в сутки в течение 2 нед или по 400 мг в сутки в течение 7 дней; кетоконазол по 200 мг в сутки в течение 1–2 нед.

### Кандидный фолликулит

Для лечения кандидного фолликулита рекомендуют назначение системных средств в тех же дозах, что и при кандидозе кожи, но на большие сроки (до 1 мес).

## Кандидоз ногтей и ногтевых валиков

### Код по МКБ-10

V37.2. Кандидоз кожи и ногтей.

### Эпидемиология

Женщины-домохозяйки составляют одну из наиболее крупных групп в структуре заболеваемости кандидозом ногтей. Кроме того, на кондитерских производствах и предприятиях, осуществляющих консервирование фруктов и овощей, работают, как правило, женщины. Онихомикоз и паронихия, вызванные грибами рода *Candida*, у мужчин раньше всегда считали профессионально зависимыми заболеваниями. Помимо перечисленных профессий, в группы риска по кандидной паронихии входят прачки, посудомойки, официанты, раздатчики пищи и др.

### Этиология

Основной возбудитель кандидной паронихии и онихомикоза — *C. albicans*. Второй по частоте выделения вид — *C. parapsilosis*. Среди возбудителей онихомикоза на кистях лидируют *Candida spp.*, причем частота их выделения равна или даже превосходит частоту выявления дерматофитов. При паронихии, как правило, вместе с *Candida spp.* обнаруживают бактерии, в среднем по 2,6 вида микроорганизмов на образец материала. Частота выделения *Candida spp.* при паронихии составляет около 15%.

## Клиническая картина

### Кандидная паронихия

Для кандидной паронихии в целом характерны хроническое волнообразное течение, умеренные воспалительные явления, отсутствие боли или слабая болезненность.

В начале заболевания кожа ногтевого валика или вокруг него краснеет, истончается, рисунок ее сглаживается. Валик припухает, край его становится закругленным или подрытым, ногтевая кожица исчезает, при надавливании на него может появляться скудное беловато-желтое гноевое отделяемое.

Со временем воспалительные явления стихают, пропадает боль, исчезают или становятся малозаметными припухлость и гиперемия. На коже валика наблюдают мелкопластинчатое шелушение, особенно выраженное по краям. Отсутствие ногтевой кожицы указывает на хроническое течение заболевания.

Обострение кандидной паронихии наступает обычно после воздействия факторов, изначально приведших к ней, например, после новой большой стирки белья у прачек и домашних хозяек, обработки новой партии сырья на плодово-овощной фабрике и т.д.

О длительности и волнообразном течении паронихии свидетельствуют изменения поверхности ногтевой пластины. Характерно появление чередующихся поперечных, параллельных луночке и свободному краю ногтя борозд и возвышений, называемых линиями Бо. Выраженные изменения цвета ногтевой пластины обусловлены, как правило, бактериями (например, *Pseudomonas spp.*). Для бактериальной паронихии характерны выраженная болезненность и обильное гноевое отделяемое.

### Кандидный онихомикоз

Онихомикоз, вызванный *Candida spp.*, обычно представлен проксимальной формой, реже — дистальной.

*Проксимальная форма* кандидного онихомикоза возникает как следствие паронихии. При выраженных явлениях паронихии пластина у проксимального края становится мягкой, слоится, прогибается при нажатии, иногда флуктуирует в гноевом отделяемом.

При *дистальной форме* кандидного онихомикоза наблюдают изменение цвета ногтевой пластины у ее свободного края. Со временем пластина становится ломкой, рыхлой, приподнимается за счет подногтевого гиперкератоза. Дистальную форму кандидного онихомикоза наблюдают чаще у больных с расстройствами периферического кровообращения, синдромом Рейно, другими заболеваниями кожи (экзема, псориаз и др.).

Клиническая картина дистальной формы кандидоза ногтей напоминает проявления дерматофитного поражения, которое всегда необходимо исключать с помощью лабораторного исследования. Для редкой проксимальной формы онихомикоза, вызванной дерматофитами, нехарактерна паронихия, но типично появление белых пятен под ногтевой пластинкой.

### Изменения ногтей при хроническом кандидозе кожи и слизистых оболочек

При этой разновидности кандидоза описаны различные типы онихомикоза. Чаще всего встречаются классическую кандидную паронихию, реже — дистальную форму онихомикоза.

## Лечение

Показанием к системному лечению можно считать постоянные изменения пластины в виде волнообразных поперечных борозд, которые свидетельствуют о хронической рецидивирующей форме заболевания, независимо от наличия онихомикоза. Сочетание паронихии с кандидозом кожи или слизистых оболочек также служит показанием к системной терапии. В этом случае только местное лечение будет трудоемким и не гарантирует ни клинического излечения, ни элиминации источника инфекции.

При свежей паронихии или ее обострении, наличии воспалительных явлений назначают местное лечение.

Горячие ванночки с гидрокарбонатом натрия, 3% раствором борной кислоты, раствором перманганата калия помогают размягчить части ногтя для их последующего удаления и чистки, способствуют лучшему проведению антимикотиков.

После ванночек можно назначить любое противогрибковое средство. Целесообразно провести короткий курс лечения системным антимикотиком. Флуконазол назначают по 150 мг 1 раз в неделю в течение 2–6 нед, итраконазол по 200–400 мг в сутки в течение 1 нед или двумя 3-дневными курсами по 200 мг в сутки с интервалом в 1 нед, кетоконазол по 200 мг в сутки в течение 2 нед. Системное лечение можно сочетать с местными антисептиками или противогрибковыми средствами.

Простые и доступные местные средства для лечения паронихии — растворы анилиновых красителей (чаще всего применяют 1% раствор бриллиантового зеленого, жидкость Каstellани), йодная настойка. При острой стадии паронихии ногтевые валики смазывают растворами антисептиков 2–3 раза в день в течение 1–3 нед.

При выраженных воспалительных явлениях можно назначить аппликации чистого ихтиола, глюкокортикоидные мази с содержанием антисептиков или антимикотиков. Кроме того, в отдель-

ных случаях можно назначить внутрь нестероидные противовоспалительные препараты.

При проксимальной форме онихомикоза системное лечение назначают с учетом скорости роста ногтя на время, необходимое для полного отрастания ногтевой пластины. При этом флуконазол применяют в дозе 150 мг в сутки в течение 4–6 мес, итраконазол по 400 мг в сутки в два приема двумя недельными курсами пульс-терапии с межкурсовым интервалом в 3 нед, кетоконазол по 200 мг в сутки в течение 2–4 мес.

При дистальной форме кандидного онихомикоза решение о лечебной тактике принимают в зависимости от площади поражения и количества инфицированных ногтей.

## Кандидоз полости рта и глотки

### Коды по МКБ-10

V37.0. Кандидозый стоматит.

V37.8. Кандидоз других локализаций.

### Эпидемиология

При **кандидозе полости рта** инфицирование микроорганизмами, заселяющими слизистые оболочки родовых путей матери (особенно у больных кандидозом влагалища), может происходить во время родов, но чаще обусловлено передачей возбудителей через руки матерей и обслуживающего медицинского персонала.

Кандидоз полости рта встречается у 5% новорожденных и почти у 10% грудных младенцев. У пожилых людей распространенность кандидоза полости рта в силу разных причин приближается к 10%, а у постоянных носителей зубных протезов — до 60%.

К кандидной колонизации предрасположены пациенты с заболеваниями полости рта, расстройствами саливации или другими нарушениями оральной экосистемы. Прежде всего к ним относят кариес и пародонтиты. При ВИЧ-инфекции носительство имеет персистирующий характер.

Антибиотикотерапия в немалой степени обуславливает включение кандидоза полости рта в число внутрибольничных инфекций. Кандидоносительство отмечается у 88% госпитализированных пожилых пациентов.

Кандидоз полости рта наблюдается у одной трети ВИЧ-инфицированных и более чем у 90% больных СПИДом. Кандидоз полости рта относят к ВИЧ-ассоциированным заболеваниям.

## Этиология

В большинстве случаев заболевание вызывает *C. albicans*. Этот вид можно обнаружить в полости рта приблизительно у 60% здоровых взрослых, чаще у женщин и курящих мужчин. Другие виды *Candida* по частоте выделения от здоровых людей значительно уступают *C. albicans*, составляя от 10 до 20% всех случаев орального кандидоносительства.

При лечении системными антимикотиками и антибиотиками может возрастать доля устойчивых к ним видов *C. glabrata*, *C. krusei* и *C. kefyr*, в том числе выделенных одновременно с *C. albicans* и устойчивыми бактериями, а также устойчивых штаммов *C. albicans*.

## Клиническая картина

Кандидоз полости рта по локализации подразделяют на фарингит, тонзиллит, стоматит, гингивит, глоссит, ангулярный стоматит или хейлит (заеды). Заболевание может быть острым и хроническим (последнее — рецидивирующим и персистирующим).

### Острая форма

Это самая распространенная, «классическая» форма орофарингеального кандидоза, известная как молочница. Поражаться может любой отдел полости рта и глотки, чаще всего — щеки, реже — небо, язык, затем остальные отделы.

Поражения, как правило, безболезненны, хотя вторично при травматизации и присоединении бактериальной флоры могут возникать эрозии и изъязвления. При наличии эрозий налет может приобрести коричневато-бурый оттенок.

### Хроническая форма

Эта форма чаще встречается у больных ВИЧ-инфекцией, СПИДом и с другими формами иммунодефицита. Характерно длительное, персистирующее течение, устойчивость к лечению.

К клиническим особенностям относят частое вовлечение всех отделов полости рта, иногда труднее отделяемые пленки с эрозивным, кровоточащим основанием.

### Кандидоз углов рта

Кандидоз углов рта (угловой или ангулярный стоматит, угловой хейлит, кандидозная заеда, *perleche*) может сопутствовать любой из перечисленных форм кандидоза полости рта или развиваться самостоятельно. Заболевание можно встретить у пациентов с глубокими складками в углах рта, которые обычно возникают при заниженном прикусе; у пожилых людей, теряющих зубы с возрастом, при использовании съемных зубных протезов.

На коже углов рта отмечают отечность, гиперемию, затем инфильтрацию, шелушение, иногда, возможно, за счет вторичного инфицирования бактериями — тонкие желтоватые корки.

### Кандидный хейлит

Кандидный хейлит — хроническая форма кандидоза полости рта, которая часто возникает у больных сахарным диабетом. Эксфолиативный *Candida*-ассоциированный хейлит рассматривают как форму орофарингеального кандидоза при ВИЧ-инфекции. Хейлит обычно сочетается с кандидной заедой и другими формами кандидоза полости рта, чаще всего со стоматитом от зубных протезов.

Поражения локализируются на красной кайме нижней губы. Характерно хроническое рецидивирующее течение. Губа покрывается радиарными трещинами, бороздками и корками. Высыпания сопровождаются чувством жжения, сухости, болезненностью в местах трещин.

### Кандидоз глотки и миндалин

В этих локализациях наблюдают классическую форму кандидоза. Как правило, высыпания не сопровождаются какими-либо дополнительными субъективными ощущениями. Изолированное кандидное поражение миндалин и глотки возникает очень редко, обычно наблюдается сочетание с кандидозом полости рта.

## Лечение

Лечение кандидоза полости рта прежде всего этиотропное.

Этиотропная терапия может быть системной или местной. В большинстве случаев орофарингеального кандидоза назначают местное лечение.

Препараты для местной этиотропной терапии кандидоза делят на антисептики и антимикотики. Антимикотики (полиеновые антибиотики и имидазолы) назначают в форме растворов, аэрозолей, гелей, капель, обычных и жевательных таблеток.

Растворы и суспензии дольше задерживаются в полости рта, если назначать не орошения, а компрессы с пропитанной ими ватой.

Рекомендуют также использовать любые противогрибковые мази, причем предпочтение отдают сэндвич-аппликациям по Ю.В. Сергееву (содержащую 2% активного вещества мазь наносят между двумя слоями ваты и помещают за щеку).

Продолжительность лечения острых форм местными антимикотиками составляет обычно 2–3 нед, антисептиками — несколько дольше. В целом рекомендуют продолжать лечение до исчезновения жалоб и клинических проявлений, а затем в течение еще 1 нед.

Антисептики с противогрибковым действием обычно назначают в форме смазываний или полосканий. Смазывания проводят 1–2% водными растворами бриллиантового зеленого или метиленового синего, нанося их на предварительно высушенную поверхность слизистой оболочки. Эти препараты по эффективности уступают антимикотикам, к ним быстро развивается устойчивость, а непрерывное использование приводит к раздражению слизистой. Лучшее действие оказывают разведенный в 2–3 раза раствор Люголя, 10–15% раствор натрия тетрабората (буры) в глицерине. Местные антисептики рекомендуют чередовать ежедневно.

Полоскания 0,02% раствором перманганата калия, 1% раствором борной кислоты, раствором йодной воды (5–10 капель йодной настойки на 1 стакан воды) назначают обычно для профилактики рецидивов после лечения или одновременно с назначением системных препаратов, 2–3 раза в день или после каждого приема пищи.

Более эффективно использование современных антисептиков: 0,12% раствора хлоргексидина, или 0,1% раствора (аэрозоля) гексэтидина, или 10% раствор повидон-йода. Полоскания проводят по 10–15 мл любого из этих растворов после еды 2 раза в день в течение 30–60 с. Аэрозоль наносят в течение 1–2 с. В отличие от полосканий с антимикотиками, растворы антисептиков нельзя проглатывать.

При кандидных заедах средство выбора — мази, содержащие противогрибковое, а лучше еще и антибактериальное средство в сочетании с глюкокортикоидами.

Антимикотики системного действия назначают при неэффективности местного лечения.

Для профилактики рецидивов при любом из показаний к системной терапии можно использовать разные антимикотики и антисептики, лучше в форме полосканий или пастилок/карамельей.

## Кандидный вульвовагинит

### Код по МКБ-10

V37.3. Кандидоз вульвы и влагалища.

### Эпидемиология

В настоящее время кандидоз занимает второе после бактериального вагиноза место среди всех инфекций влагалища (по другим данным, первое с частотой около 20%) и служит одной из наиболее частых причин обращения к гинекологу.

К основным факторам риска при кандидозе вульвы и влагалища относят беременность, использование средств контрацепции, лечение антибактериальными препаратами и сахарный диабет.



## Этиология

Основной возбудитель кандидного вульвовагинита — *C. albicans*. По некоторым данным, в 1990-х годах за рубежом этот вид выделяли в 45–70% случаев заболевания. При сохранении ведущей роли *C. albicans* в этиологии кандидоза гениталий внутри этого вида отмечается тенденция к росту числа устойчивых к антимикотикам штаммов (до 10%). Вторым после *C. albicans* возбудителем считают *C. glabrata* (15–30%). Кандидный вульвовагинит, обусловленный *C. glabrata*, нередко протекает в хронической рецидивирующей форме; в 7% случаев возбудители устойчивы к имидазольным антимикотикам.

## Клиническая картина

В зависимости от локализации кандидного вульвовагинита выделяют, помимо вагинита и вульвита, кандидный цервицит, кольпит, уретрит, бартолинит.

По течению заболевания выделяют острую (свежую, спорадическую) и хроническую формы. Острая форма протекает не более 2 мес.

Для кандидного вульвовагинита характерны рецидивы. Тем не менее рецидивирующую форму рассматривают как особый вариант течения заболевания.

В этом случае под рецидивированием понимают не просто повторное появление симптомов, а довольно частое их возникновение (4 и более эпизода в течение 1 года), чередующееся с неманифестными периодами, в течение которых во влагалище могут обнаруживать *Candida spp.* (их может не быть в ближайшие после проведенного курса лечения сроки).

В зависимости от особенностей клинической картины выделяют псевдомембранозную (молочница) и эритематозную/атрофическую формы заболевания.

Основные симптомы кандидного вульвовагинита — зуд и жжение. Эти симптомы бывают постоянными или усиливаются во второй половине дня.

Следующий симптом заболевания — наличие выделений из влагалища. Типичные выделения (бели, лейкорей) необильные, белого цвета, густые (сливкообразные) или хлопьевидные, творожистые, пленчатые, имеют нерезкий кисловатый запах, иногда могут отсутствовать.

Как правило, симптомы развиваются быстро за 1 нед до менструации и несколько стихают во время менструации. При хронической рецидивирующей форме заболевания симптомы возникают вновь перед следующей менструацией, при персистирующей форме их интенсивность нарастает.

В острой стадии заболевания при осмотре выявляют гиперемия и отечность вульвы, клитора, половых губ. Между малыми половыми губами могут располагаться легко снимаемые белые творожистые пленки. На границе слизистой оболочки и кожи у входа во влагалище образуются трещины. Иногда на коже половых губ и перианальной области можно увидеть также мелкие папулы, пузырьки и пустулы с вялой покрывкой, после вскрытия которых образуются небольшие эрозии, окаймленные полоской отслоившегося эпителия. Для хронических форм характерны инфильтрация и трещины в области клитора, половых губ, промежности, перианальной зоны.

На слизистой оболочке влагалища, реже на шейке матки отмечаются небольшие точечные или в виде бляшек диаметром до 0,5 см плотные белесоватые пленки налета, расположенные изолированно или сливающиеся друг с другом. В острой стадии налеты снимаются с трудом, слизистая оболочка под ними склонна к кровоточивости. Слизистая оболочка влагалища при острой форме и выраженных обострениях хронических форм диффузно гиперемирована; яркая гиперемия отмечается под налетом и по его периферии. Хронические стадии кандидоза отличаются меньшей распространенностью поражений, менее интенсивной гиперемией и отечностью, легко отходящими немногочисленными пленками налета. При эритематозной/атрофической разновидности вагинального кандидоза налет отсутствует.

## Лечение

Большинство случаев кандидного вульвовагинита поддается терапии местными противогрибковыми средствами и антисептиками.

Местные противогрибковые средства выпускают в специальных формах — вагинальных суппозиториях и таблетках, кремах, растворах для спринцеваний.

Из азолов в России зарегистрированы вагинальные формы изоконазола, клотримазола, миконазола и эконазола, из полиеновых антибиотиков используют натамицин.

Вагинальные кремы рекомендуют назначать для лечения вульвитов, таблетки и суппозитории — для лечения вагинитов. Препараты, как правило, вводят перед сном с помощью прилагаемых аппликаторов (кремы) или напальчников (суппозитории).

При лечении беременных местные азольные антимикотики использовать не рекомендуют; при необходимости их можно назначать во II и III триместре. Во время беременности допустимо назначение натамицина.

Использование комбинированных местных препаратов в ряде случаев позволяет избежать назначения пероральных антибиотиков, способствующих развитию кандидоза влагалища и вульвы.

Для спринцеваний и промываний используют 0,02–0,03% растворы перманганата калия и анилиновых красителей, 0,03–0,05% растворы нитрата серебра, 2% раствор тетрабората натрия или гидрокарбоната натрия. Во влагалище также вводят тампоны, смоченные 10–20% раствором тетрабората натрия в глицерине. Водные 1–2% растворы анилиновых красителей (метиленовый синий, бриллиантовый зеленый) используют для смазывания слизистой оболочки через зеркало.

В России используют препарат повидон-йод в форме вагинальных суппозиториев и таблеток по 200 мг (по 1 на ночь в течение 14 сут). Рекомендуемая продолжительность лечения любым из местных антисептиков — не менее 2 нед.

При выраженном вульвите назначают теплые ванночки с содой, местно — глюкокортикоидные кремы I–II класса (например, с гидрокортизоном, преднизолоном). Продолжительность системной терапии при неосложненном кандидном вульвовагините минимальная.

Флуконазол назначают по 150 мг однократно; итраконазол — по 400 мг однократно в два приема или по 200 мг в сутки в течение 3 дней; кетоконазол — по 200 мг в течение 5 дней. Флуконазол относят к препаратам выбора из-за наиболее высокой его активности в отношении *C. albicans*, особенностей фармакокинетики и обусловленной этими факторами удобной схемы применения.

Во время беременности и кормления грудью системные препараты не используют.

Хронические формы заболевания, неоднократно леченные, протекающие на фоне сахарного диабета, хронических заболеваний и иммунодефицита, относят к категории осложненного кандидного вульвовагинита, плохо поддающегося терапии.

Общая рекомендация по лечению осложненных форм кандидного вульвовагинита — удлинение терапевтической схемы. При использовании местных препаратов продолжительность лечения возрастает в 2 раза (10 дней вместо 5; 2 нед вместо 1; повторный прием той же дозы через 1 нед при однократном назначении и т.д.). Таким же образом продлевают схемы системной терапии.

К наиболее распространенным причинам неудачного лечения можно отнести несоблюдение больными предписанной схемы, невыполнение рекомендаций врача, а также самостоятельное применение местных антимикотиков до обращения к врачу.

Борьба с рецидивами кандидного вульвовагинита включает коррекцию предрасполагающих к нему состояний: хронических инфекционных заболеваний, сахарного диабета, расстройств иммунитета и др. В связи с частой аллергизацией больных не рекомендуется назначать иммунокорректоры без предварительного исследования иммунологического статуса и типа гиперчувствительности.

## Кандидный баланит и баланопостит

### Код по МКБ-10

V37.4. Кандидоз других урогенитальных локализаций.

### Эпидемиология

Кандидный баланит и баланопостит, как правило, возникают у партнеров женщин с колонизацией влагалища грибами рода *Candida* (супружеский, или конъюгальный, кандидоз). Им страдают около 20% мужчин — партнеров больных кандидным вульвовагинитом.

### Этиология

См. Кандидоз вульвы и влагалища.

### Клиническая картина

Жжение и зуд в области головки полового члена могут отмечаться уже через несколько часов после полового сношения. В легких случаях они длятся не более 1–2 сут и проходят, возобновляясь после очередного полового акта. Отмечают умеренную гиперемию, легкое поверхностное шелушение. Выделения встречаются редко.

На коже головки и крайней плоти могут появляться папулы, превращающиеся в поверхностные пустулы и пузырьки, а затем — в характерные округлые эрозии, окаймленные белой полоской мацерированного эпидермиса, при слиянии имеющие полициклические очертания. На поверхности этих элементов может располагаться беловатый налет. Образование эрозий происходит чаще всего на соприкасающихся участках кожи головки и внутреннего листка препуциального мешка. На внутреннем листке крайней плоти можно наблюдать белесоватый псевдомембранозный налет.

Со временем процесс может распространяться на кожу полового члена, паховых складок. В тяжелых случаях наблюдают стойкие, длительно сохраняющиеся эрозии, изъязвления, инфильтрацию и трещины крайней плоти, развитие фимоза. У больных сахарным диабетом описаны острые (молниеносные) формы кандидозного баланопостита, протекающие с выраженным отеком головки, трещинами и изъязвлениями.

В отличие от кандидного баланопостита, обычный баланопостит сопровождается резкой гиперемией, мокнутием, отсутствием характерной границы поражения, нередко неприятным запахом.

## Лечение

Эти формы кандидоза в целом можно лечить по тем же принципам, что и кандидозный вульвовагинит.

Местное лечение баланопостита включает туалет головки и препуциального мешка, ванночки со слабыми растворами антисептиков: перманганата калия, 2% раствора гидрокарбоната натрия, 1% раствора борной кислоты 1 раз в день. Местные антимикотики в форме крема применяют 1–2 раза в день в течение 2 нед.

Из системных средств предпочтение следует отдавать однократному назначению флуконазола в дозе 150 мг, при хронических рецидивирующих и персистирующих формах рекомендуют повторные курсы системного лечения.

## Глубокие микозы

### Актиномикоз

Актиномикоз (лучисто-грибковая болезнь, псевдомикоз, актинобактериоз, глубокий микоз) — инфекционный дерматоз, возникающий при проникновении в кожу бактерий *Actinomyces* и характеризующийся хроническим гнойным неконтагиозным поражением кожи, костей и внутренних органов, чаще у лиц трудоспособного возраста. Процесс характеризуется длительным течением, сопровождается образованием специфических гранул с последующим их абсцедированием и формированием свищевых ходов с гнойным отделяемым в мягких и костных тканях. К лучистым бактериям в 70–80% случаев присоединяется вторичная бактериальная флора, усугубляющая течение заболевания с нарушением функции пораженных органов, развитием анемии, интоксикации и амилоидоза.

#### Код по МКБ-10

A42. Актиномикоз.

#### Эпидемиология

Актиномикоз распространен повсеместно в разнообразных географических зонах. В средней полосе России актиномикоз признан самым частым инфекционным дерматозом.

Входными воротами при экзогенном заражении являются повреждения кожи, слизистых оболочек, костей и мягких тканей.

В организме практически здорового человека актиномицеты обитают постоянно, населяя полость рта, крипты миндалин, бронхи, желудочно-кишечный тракт, влагалище, и служат источником эндогенного заражения. Случаев заражения актиномикозом от человека или животного не зарегистрировано.

#### Этиология

Возбудители актиномикоза — грамположительные бактерии, микроаэрофильные, аэробные и анаэробные актиномицеты. В России актиномикоз чаще всего вызывают микроаэрофильные

(*Proactinomyces israelii* и *Micromonospora monospora*) и аэробные (*Actinomyces albus*, *A. israelii*, *A. violaceus*, *A. bovis* и *A. candidus*) актиномицеты. В литературе описаны также *A. naeslundii*, *A. viscosus*, *A. odontolyticus*, *A. pyogenes*, *Propionibacterium propionicus*. Важно отметить, что присоединение вторичной бактериальной флоры усиливает вирулентные свойства актиномицет.

## Патогенез

В развитии актиномикоза значительную роль играют микро- и макротравмы, хронические воспалительные процессы, наличие камней в протоках и другие причины. Так, важное значение в развитии челюстно-лицевого актиномикоза имеют травмирующие факторы, посттравматическое удаление зубов, периапикальные гранулемы, наличие слюнных камней, анатомических аномалий (например, формирование бронхогенных свищей шеи). Торакальному актиномикозу предшествуют травмы грудной клетки и хирургические операции, абдоминальному актиномикозу — аппендэктомия, желчекаменная болезнь, ранения, ушибы, энтероколиты, каловые камни и др. Воспаление червеобразного отростка в 5% случаев обусловлено сапрофитными актиномицетами. Развитие генитального актиномикоза связывают с длительным использованием внутриматочных спиралей, которые выступают не только травмирующим фактором, но иногда и носителем инфекции. Актиномикоз мочевыделительной системы, как правило, обусловлен наличием конкрементов в мочевых путях и хроническими воспалительными заболеваниями. Параректальный актиномикоз тесно связан с состоянием прямой кишки, наличием эпителиально-копчиковых кист, хронического гнойного гидраденита паховых областей и промежности, геморроидальных узлов и трещин в области ануса.

## Клиническая картина

Актиномикоз составляет 5–10% в группе хронических гнойных заболеваний. Среди всех случаев актиномикоза 20% приходится на висцеральные поражения, около 80% — на поражения лица и шеи. Независимо от локализации для актиномикоза характерно постепенное развитие плотного, а иногда доскообразного инфильтрата без четких границ с последующим абсцедированием и образованием одного или нескольких свищей. Отделяемое из свищей гнойно-кровянистое без запаха, иногда видны гранулы (зерна) желтого или белого цвета до 2–3 мм в диаметре. Свищевые ходы разветвлены (хорошо просматриваются при фистулографии), извилисты, забиты гноем и грануляциями. Болевой синдром выражен минимально. Устья свищей втянуты или приподняты над уровнем кожи. Без лечения процесс распространяется на окружающие ткани.

На шее, в подмышечных и паховых областях образуются валикообразные складки, цвет кожи становится багрово-синюшным. При присоединении вторичной бактериальной инфекции процесс обостряется с характерной для воспаления клинической картиной.

Доказано, что аппендикс человека содержит актиномицеты; при определенных условиях они вызывают болезнь, которую в первых стадиях принимают за аппендикулярный инфильтрат. Порой только после прорыва свищевых ходов на переднюю брюшную стенку и исследования отделяемого из свищей диагностируют актиномикоз.

Зачастую хронический гнойный гидраденит подмышечных и паховых областей осложняется актиномикозом и сочетается с поражением молочных желез. Встречается также изолированный актиномикоз молочных желез.

Вокруг возбудителя в крестцово-копчиковой области при благоприятных условиях происходит медленное формирование специфической гранулемы со множеством микроабсцессов и образованием характерных извитых свищевых ходов, которые могут достигать параректальной области и прямой кишки.

Нередко развиваются хроническая гнойная интоксикация и прогностически неблагоприятный амилоидоз внутренних органов; происходит нарушение функции пораженного органа; развивается стойкая анемия.

К редким формам заболевания относят актиномикоз среднего уха, сосцевидного отростка, ушной раковины, миндалин, носа, крыловидно-челюстного пространства, щитовидной железы, орбиты и оболочек глаза, языка и слюнных желез. Наблюдают поражение головного и спинного мозга, перикарда, печени и других областей. Несмотря на разнообразие локализаций, актиномикотический очаг имеет общие закономерности развития в виде последовательной смены стадий в течении заболевания: инфильтративная, стадия абсцедирования, свищевая, что в свою очередь приводит к еще большему многообразию клинических проявлений актиномикоза.

## Диагностика

Актиномицеты растут на небогатенных питательных средах при 37 °С и не растут на стандартной для грибов среде — на агаре Сабуро с декстрозой. Актиномицеты — необычные бактерии, поскольку они имеют дифференцированный мицелий, спораносцы и споры. Окрашиваются гематоксилином–эозином, по Граму и Гомори–Грокотту. Для актиномицет характерно образование гранул (зерен) — см. «Мицетома».



### Гистологическая картина

Материал можно окрашивать гематоксилином–эозином, по Цилю–Нильсену, Гомори–Грокотту, Романовскому–Гимзе, Граму–Вейгерту, Мак-Манусу. Безусловным диагностическим признаком остаются обнаруженные в патологическом материале друзы — лучистые образования с характерными колбочками на концах, которые состоят из утолщенных нитей мицелия. В патологических тканях выявляется также феномен Хепли–Сплендора (окраска гематоксилином–эозином), который представлен вытянутыми булавовидными лучами по периферии округлого гомотенного центра. Микроабсцессы окружены грануляционной тканью, эозинофильными гранулоцитами, гигантскими и эпителиоидными клетками.

### Рентгенологическое исследование

При помощи фистулографии можно оценить распространенность патологического процесса. Методика одновременной уро-, фистуло- и ирригоскопии при генитальной и генитально-абдоминальной локализации актиномикоза высокоинформативна для определения топографической локализации очагов, разветвления свищевых ходов и глубины поражения. Для актиномикоза характерно сохранение целостности слизистой оболочки кишечника даже на фоне имеющегося дефекта наполнения по данным ирригоскопии, что отличает его от новообразований.

Деструктивные изменения в костной ткани имеют характерные для актиномикоза черты: чередование участков остеосклероза и остеолизиса, округлые дефекты в виде сот или пробойниковых отверстий и др.

### Дифференциальная диагностика

Актиномикоз челюстно-лицевой области и кожи дифференцируют от абсцесса, неспецифического и туберкулезного лимфаденита, остеомиелита челюстей, остеобластокластомы, хронического атероматоза, вегетирующей пиодермии, конглобатных угрей, сикоза и др.

Торакальный актиномикоз может протекать по типу катарального или гнойного бронхита, плевропневмонии, абсцесса легкого, осумкованного плеврита, остеомиелита ребер, иногда он имитирует новообразование легкого. Дифференцируют эту форму актиномикоза также с туберкулезом, аспергиллезом, нокардиозом, гистоплазмозом и другими заболеваниями.

Дифференциальную диагностику актиномикотического поражения молочной железы следует проводить с мастопатией, гнойным маститом, абсцессом, опухолью.

Абдоминальный актиномикоз необходимо отличать от абсцесса передней брюшной стенки, аппендикулярного инфильтрата, послеоперационного лигатурного свища, межкишечного абсцесса, перитонита, болезни Крона, абсцесса печени, опухоли и др.

Параректальный актиномикоз дифференцируют от эпителиально-копчиковой кисты, абсцесса ягодиц, парапроктита, нагноившейся атеромы, фурункулеза, параректальных свищей, туберкулеза кожи, бластоматозных процессов.

Генитальный актиномикоз следует отличать от неспецифического воспалительного процесса, флегмоны забрюшинной клетчатки, туберкулеза, хронического аднексита, миомы матки, tuboовариальной опухоли, рака матки и придатков, внематочной беременности, а также от аппендикулярного инфильтрата, пиосальпинкса, фурункулеза, влагалищных и ректовлагалищных свищей, хронической пиодермии наружных половых органов, бартолинита и др.

## Лечение

- *Иммунотерапия актинолизатом\** по 3 мл внутримышечно 2 раза в неделю, 2–5 курсов по 25 инъекций с интервалом 1 мес. Актинолизат\* — препарат отечественного производства, который стимулирует фагоцитоз в актиномикотической гранулеме, повышает сопротивляемость организма, вызывает положительную динамику иммунных реакций, оказывает противовоспалительное действие. Способствует сокращению длительности курсов антибиотикотерапии.
- *Противовоспалительное легение* антибиотиками в зависимости от чувствительности флоры. Препараты пенициллинового ряда стали применять реже из-за резистентности. Предпочтение отдают цефалоспорином, тетрациклинам, аминогликозидам в возрастных дозах в периоды обострения (абсцедирования) курсами по 2–3 нед.
- *Общеукрепляющая и дезинтоксикационная терапия.*
- *Легение сопутствующих заболеваний.*
- *Хирургическое легение.* Радикальные и паллиативные операции проводят только после купирования островоспалительных явлений в очаге актиномикоза.
- В послеоперационном периоде противовоспалительную терапию и лечение актинолизатом\* продолжают, по показаниям проводят гемотрансфузии и физиопроцедуры, ежедневно делают перевязки. Швы снимают на 8–10-е сутки. Прогноз более благоприятен, если лечение начато в ранних стадиях заболевания на фоне адекватной иммунотерапии актинолизатом\*.

## Профилактика

Для профилактики актиномикоза различных локализаций следует:

- соблюдать гигиену полости рта, не брать в рот посторонние предметы, возможно, содержащие актиномицеты (солонинки, щепочки и др.);
- избегать травмирования кожи и слизистых оболочек (входные ворота инфекции);
- своевременно обращаться к врачу для лечения хронических воспалительных заболеваний на коже, в полости рта, торакальной и абдоминальной областях, генитальной и параректальной зонах;
- применять адекватную профилактическую антибиотикотерапию при травматичном осложненном удалении зубов, переломах, аппендэктомии, операциях в параректальных и крестцово-копчиковых областях и при других хирургических вмешательствах;
- сокращать сроки беспрерывного использования внутриматочных спиралей.

## Мицетома

Мицетома (мадурская стопа, мадуromикоз, мадуromицетома) — неконтагиозное заболевание, характеризующееся образованием на стопе или кисти одностороннего ограниченного безболезненного опухолеподобного инфильтрата с возможным формированием гранулем, свищей, выделением друз, вовлечением в процесс костной ткани и деформацией конечности.

Выделяют два типа мицетом:

- эумицетома — вызывается истинными грибами;
- актиномицетома — развивается под влиянием актиномицет.

## Коды по МКБ-10

B47. Мицетома.

B47.0. Истинная мицетома.

B47.1. Актиномицетома.

B47.9. Мицетома неуточненная.

## Эпидемиология

Первые случаи мицетомы были описаны в середине XIX в. в индийской провинции Мадура. Соотношение зу- и актиномицетомы в мире 50:50, в России 20:80, а в Африке 80:20.

## Этиология

Эумицетому вызывают около 20 видов грибов-сапрофитов, обитающих в почве и на растениях, причем в разных геогра-

фических зонах преобладают свои возбудители. Чаще всего это *Pseudoallescheria boydii*, *Aspergillus nidulans*, *Fusarium moniliforme*, *Madurella grisea*, *M. mycetomatis*, *Acremonium falciforme*, *Exophiala jeanselmei*, *Leptosphaeria senegalensis* и др.

Актиномикотическую мицетому вызывают шесть разновидностей мицелиальных, или «нитчатых», бактерий, относящихся к порядку *Actinomycetes*: *Actinomadura madurae*, *A. pelletierii*, *Nocardia asteroides*, *N. brasiliensis*, *N. otitidis caviarum*, *Streptomyces somaliensis*.

Друзы в патологическом очаге в зависимости от возбудителя мицетом различаются по цвету: белые, желтые, красные, черные и др.

## Патогенез

Возбудитель, как правило, попадает под кожу в результате соприкосновения с инфицированным материалом при травме, мацерации, уколе колючкой, гвоздем, камнем, при укусе, переломе или других повреждениях.

Локализация мицетомы зависит от входных ворот инфекции. Чаще всего поражаются стопы (до 85%), область голеностопного сустава и кисти (до 15%). Постепенно процесс распространяется на подкожную клетчатку, соединительную ткань, кости.

## Клиническая картина

Оба вида мицетом клинически мало различаются. Инкубационный период длительный — от 1 мес до 1 года и более. Процесс всегда односторонний. В начальных стадиях очаг безболезнен. Первичный элемент — узелок, постепенно увеличивается и абсцидирует, в процесс вовлекаются прилегающие ткани, фасции, мышцы и кости. Затем развивается хроническое воспаление с формированием микроабсцессов и массивным фиброзированием ткани. Индуративный отек увеличивается по поверхности и вглубь, захватывает всю стопу или кисть; нарушается лимфо- и кровообращение. Кожа приобретает багрово-синюшный цвет, истончается; образуется множество подкожных узлов, персистирующих свищей. Узлы и веррукозные элементы часто изъязвляются, формируются свищевые ходы с гнойно-кровянистым отделяемым и характерным выступающим устьем свища. Все это приводит к «гигантскому» поражению костных структур и деформации, но при этом опорная функция конечности долгое время остается сохранной. Могут присоединяться тендинит, остеомиелит, реактивный артрит, что вызывает сначала скованность в суставе, а затем нарушение его функции. На рентгенограммах видны характерные «пробойниковые отверстия».

При эумицетоме костная деструкция наблюдается реже, течение более благоприятное.

## Диагностика

Для микробиологического исследования берут отделяемое из свищевых ходов или биоптат. Следует отметить, что возможность обнаружить возбудителя зависит от того, как давно функционирует свищ или как глубоко выполнена биопсия. Более достоверен материал, взятый из закрытого очага при помощи пункции или из недавно вскрывшегося свищевого хода. В этих случаях в гное хорошо видны крошковидные включения — друзы размером с просынное зерно (от 10 мкм до 2 мм). Друзы могут быть разного цвета — от белого, желтого, бурого, розового, темно-красного до черного в зависимости от возбудителя мицетомы. Так, например, друзы возбудителя *Madurella* черного цвета.

Для выделения культуры актиномикотических возбудителей используют среду Левенштейна–Йенсена и культивируют в течение 10 дней при 37 °С. Плесневую мицетому выявляют при помощи роста на кровяном агаре при 26 °С в течение 10 дней. Также проводят бактериологическое исследование гноя, отделяемого из свищей и с поверхности изъязвлений на мясопептонном бульоне и тиогликолевой питательной среде.

Колонии, относящиеся к роду *Actinomyces*, желтоватого или кремового цвета, выглядят порошковатыми, складчатыми, врастающими в питательную среду. При микроскопическом исследовании виден тонкий (шириной до 1 мкм) мицелий, распадающийся на короткие бациллоподобные фрагменты. Колонии, относящиеся к классу *Actinomycetes*, роду *Allesheria*, на среде Сабуро сначала имеют белый цвет, затем приобретают желтоватый или бурый оттенок. В окрашенных препаратах обнаруживают септированный мицелий шириной 3–4 мкм, конидиеносцы, оканчивающиеся овальной или грушевидной спорой (окраска гематоксилином–эозином, по Граму). Плесневые грибы — возбудители зумицетомы имеют септированный мицелий шириной 4–6 мкм с характерными головками в виде венчика или кисточки (окраска по Гомори–Грокотту, Шифф-реакция).

### Гистологическое исследование

В биоптате, послеоперационном материале или в грануляциях обнаруживают микроабсцессы, в центре которых располагаются друзы, окруженные эозинофильной зоной. Глубокий (клиновидный) биоптат из очага поражения может быть использован как для гистологического, так и для культурального исследования.

### Дифференциальная диагностика

Мицетому следует дифференцировать от хронического артрита, хронического остеомиелита, бактериальной мицетомы, ботриомикоза, опухоли, холодного абсцесса, флегмоны, постинъекционного инфильтрата.

## Лечение

Комплексное лечение актиномикотической мицетомы включает:

- антибиотикотерапию;
- назначение ангиопротекторов;
- иммунотерапию актинолизатом<sup>▲</sup> по 3 мл внутримышечно 2 раза в неделю курсами по 25–20–15 инъекций с интервалом 1 мес;
- симптоматическое лечение;
- применение дезинтоксикационных средств по показаниям;
- ультразвуковую терапию с калия йодидом по 0,2–0,4 Вт/см<sup>2</sup> в импульсном режиме, курс 10–15 сеансов (тепловые физиопроцедуры противопоказаны);
- промывание свищевых ходов растворами антисептиков с добавлением 3% раствора водорода пероксида;
- хирургическое лечение, которое состоит в радикальном иссечении гранулем и узлов или паллиативном вскрытии и дренировании абсцедирующих участков.

Особенность лечения зумицетомы (плесневая мицетомы) — в замене антибиотикотерапии длительным (3–9 мес) применением антимикотиков (итраконазол, позаконазол). Антибиотики применяют только при присоединении вторичной бактериальной флоры. В остальном тактика лечения соответствует тактике при актиномикотической мицетоме.

## Профилактика

Следует соблюдать правила гигиены, избегать травмирования кожи; при появлении порезов, уколов, мацерации и других нарушений целостности кожи обрабатывать их антисептиками.

## Хромобластомикоз

Хромобластомикоз (хромомикоз, болезнь Педросо, веррукозный дерматит) — хроническое гнойно-гранулематозное воспаление кожи и подкожной клетчатки, вызываемое диморфными грибами, сапрофитирующими в почве и органическом материале внешней среды.

### Коды по МКБ-10

V43. Хромомикоз и феомикотический абсцесс.

V43.0. Кожный хромомикоз.

V43.8. Другие виды хромомикоза.

V43.9. Хромомикоз неуточненный.

## Эпидемиология

Возбудители хромобластомикоза сапрофитируют в природе, распространены в окружающей среде повсеместно, чаще всего их можно встретить в гниющей древесине, в почве, на разлагающихся растительных остатках, в опавших листьях, траве.

Наиболее часто хромобластомикоз регистрируют в странах с тропическим и субтропическим климатом.

## Этиология

Возбудители хромомикоза — диморфные темноокрашенные, сферические по форме, иногда называемые черной плесенью грибы: *Cladosporium carrionii*, *Fonsecaea compacta*, *F. pedrosoi*, *F. dermatitidis*, *Exophiala jeanselmei*, *E. spinifera*, *Phialophora verrucosa* и *Phinoclaadiella aguaspersa*.

## Патогенез

Большое значение в развитии заболевания придают предшествующей травме. При попадании инфицированного материала через поврежденную кожу происходит лимфогенное распространение возбудителя. Через 1–6 мес в месте внедрения появляются ощутимые бугорки, папулы, уплотнения. Вокруг первичного очага постепенно формируются сателлитные поражения, как правило, папилломатозно-веррукозные образования.

## Клиническая картина

Хромобластомикоз развивается медленно, иногда годами. Очаги расположены на частях тела, контактирующих с зараженным материалом: на стопах, кистях, ягодицах, задней поверхности бедер, коленных суставах, реже — на лице и грудной клетке. Небольшая папула на месте внедрения гриба постепенно увеличивается, превращается в бугорок, затем в веррукозный узел. Субъективные ощущения при этом минимальны. В следующих стадиях веррукозные и папилломатозные образования разрастаются, покрываются корочками и могут изъязвляться, развивается гиперкератоз. Часто высыпания напоминают цветную капусту. Иногда формируются келоидноподобные рубцы или плоские темно-красные четко отграниченные бляшки. Присоединение вторичной бактериальной флоры ведет к острому воспалению, появлению гнойного отделяемого с неприятным запахом и развитием болевого синдрома.

После излечения на коже остаются гиперпигментированные рубцы. Заболевание распространяется на окружающие ткани *per continuitatem*, реже лимфогенным путем. Гематогенная диссеминация встречается крайне редко, может достигать головного

мозга. О случаях поражения внутренних органов у людей с нормальным иммунитетом неизвестно.

В зависимости от преобладания тех или иных симптомов выделяют несколько клинических форм хромобластомикоза:

- папулезно-бугорковый;
- узловатый;
- папилломатозно-язвенный;
- веррукозный;
- с преобладанием келоидных рубцов.

Эти варианты можно также рассматривать как стадии заболевания от папулы до рубцевания. В клинической практике чаще встречаются смешанные формы.

### Диагностика

При микроскопии неокрашенного материала, взятого с поверхности изъязвления или чешуек и обработанного гидроксидом калия, обнаруживают скопления сферических золотисто-коричневатых грибковых клеток диаметром 4–15 мкм, иногда окруженных гигантскими грибковыми клетками с поперечными и продольными септами.

При культивировании на питательной среде (агар Сабуро) с декстрозой при 26 °С на 7–10-й день появляются однотипные темноокрашенные колонии с воздушным мицелием. «Вельветная» поверхность этих колоний имеет сероватый, зеленоватый или коричневый оттенок. Для культивирования на жидких питательных средах характерен придонный рост в виде черных ватообразных комков. На 5–10-е сутки видны сероватые микроколонии, а на 10–15-е сутки колонии созревают, становятся конусовидными, пушистыми и окрашиваются в серо-зеленый цвет.

Только в культуре (окраска гематоксилином–эозином) по морфологии конидиофор и способу образования конидий (спор) можно отличить каждый из возбудителей хромобластомикоза. При окрашивании по Романовскому–Гимзе возбудители имеют зеленый цвет, по Цилю–Нильсену — красный.

### Гистологическое исследование

В основе гистологической картины лежит смешанное гнойно-гранулематозное воспаление кожи и подкожной клетчатки. В тканях возбудители выглядят как толстостенные темно-коричневые клетки с двухконтурной оболочкой, их называют склеротическими тельцами, но правильнее использовать термин «муриформные клетки». Множество мелких кератолитических абсцессов заполнено этими темноокрашенными сферическими грибами и ветвистыми желтыми гифами (мицелий). В эпидермисе прева-



лирует псевдоэпителиоматозная гиперплазия клеток, а в дерме и подкожной клетчатке — смешанная тканевая реакция (гранулематозное воспаление и скопления вокруг микроабсцессов гранулоцитов, гигантских клеток, клеток Лангханса, «инородных телец»). На фоне выраженного гранулематозного воспаления ткани острый воспалительный процесс минимален.

### **Дифференциальная диагностика**

Хромобластомикоз следует дифференцировать от туберкулеза кожи и лимфатических узлов, споротрихоза, сифилиса, лейшманиоза, веррукозного дерматита, лепры.

### **Лечение**

Только сочетание медикаментозного и хирургического лечения дает положительный результат. Консервативная противогрибковая терапия проводится до, во время и после операции. Используют системные антимикотики: итраконазол по 200–400 мг/сут и тербинафин по 250–500 мг/сут. В последние годы применяют также позаконазол по 0,1–0,3 г/сут. Длительность лечения от 6 мес до 2 лет.

Для наружного применения используют противогрибковые антибактериальные и антисептические средства в форме мазей, кремов, растворов, спреев и присыпок.

Объем хирургического вмешательства зависит от локализации и распространенности процесса.

## **Споротрихоз**

Споротрихоз (болезнь Шенка–Берманна, болезнь Дори, болезнь любителей роз, ринокладиоз) — подострое или хроническое грибковое неконтагиозное заболевание, как правило, ограниченное кожей и подкожной клетчаткой, характеризующееся развитием по ходу лимфатических сосудов множественных узлов, склонных к распаду и изъязвлению, с явлениями лимфангиита.

### **Код по МКБ-10**

B42. Споротрихоз.

### **Эпидемиология**

Заболевание широко распространено в мире, чаще в странах с жарким климатом. Болеют люди любого возраста, расы и пола, как правило, имеющие контакт с землей, лесоматериалами, колющимися растениями, сеном. Наблюдаются спорадические случаи или вспышки.

## Этиология

Возбудитель, *Sporothrix schenckii*, — сапрофит, обитающий в почве, гниющих растениях, в органических остатках, на шипах роз. Это диморфный гриб, который может существовать в двух формах — мицелиальной (при температуре 26 °С во внешней среде) и дрожжевой (при температуре 37 °С *in vitro* или в живом организме).

## Патогенез

Возбудитель из окружающей среды проникает через кожу, поврежденную при травме, соприкосновении со сгнившей древесиной, которая содержит возбудитель споротрихоза, при уколе колючкой и др., затем распространяется *per continuitatem* или лимфогенным путем. Иногда диссеминирует гематогенно в суставы, кости и внутренние органы. Не исключается также ингаляционный путь проникновения возбудителя в легкие.

## Клиническая картина

Споротрихоз подразделяют на кожный (более 60% составляет кожно-лимфатический, остальные случаи — локализованный, слизисто-мембранозный, гуммозно-язвенный) и экстракожный (диссеминированный, системный и локализованный в легких, костях, суставах, гениталиях, ЦНС и др.).

Инкубационный период составляет 1–12 нед.

Вокруг возбудителя формируется папула, затем образуется пустула или узел, которые изъязвляются. Характерно формирование цепочки узлов по ходу лимфатических сосудов, но встречаются и солитарные узлы.

Первичный очаг на коже (чаще на кистях и предплечьях) представлен папулой, узлом или язвой, которую иногда называют споротрихозным шанкром. Затем по ходу лимфатических сосудов появляются новые безболезненные подкожные очаги, которые располагаются в виде цепочки и постепенно изъязвляются, спаиваются с кожей. Появляется серозно-геморрагический экссудат. Характерен лимфангиит. Регионарные лимфатические узлы, как правило, не вовлечены. Болевой синдром и лихорадка нехарактерны.

У иммунокомпрометированных больных на фоне тяжелых хронических заболеваний и эндокринопатий при попадании *Sporothrix schenckii* в кровь или ингаляторно может развиваться диссеминированный споротрихоз с поражением легких, головного мозга, суставов, трубчатых костей, ребер и фаланг. Описаны единичные случаи споротрихозного лимфоцитарного менингита.

## Диагностика

Данные клинического обследования подтверждают при помощи культурального исследования отделяемого из «свежих» язв. При выращивании на картофельном агаре (при температуре 26 °С) получают *Sporothrix schenckii* в мицелиальной стадии: кремовые колонии, которые через 1–2 нед приобретают цвет «грязного свечного воска» от коричневых до черных оттенков с влажной тонкоморщинистой поверхностью. При выращивании на агаре с сердечно-мозговой вытяжкой и 5–10% кровью барана (при температуре 37 °С) колонии имеют оттенки от белых до бежевых и кремообразную поверхность — это дрожжевая стадия диморфного гриба.

При микроскопии обнаруживают множество солитарных почкующихся клеток, грибковых элементов в форме вытянутых почек, сигар. В мазке выявляют характерный клеточный плеоморфизм. При окраске гематоксилином–эозином элементы возбудителя имеют розовый цвет, по Гомори–Грокотту — черный. Патогномоничный диагностический признак — обнаружение «астероидных телец», состоящих из дрожжеподобных клеток с радиально расположенными аморфными структурами вокруг.

## Гистологическое исследование

В тканях видны мелкие почкующиеся дрожжевые клетки рядом с крупными сферическими толстостенными образованиями. Достоверный признак споротрихоза — так называемые астероидные тельца до 80 мкм в диаметре. У этих образований в центре расположена почкующаяся клетка, а вокруг звездообразная с радиальными лучами корона, состоящая из эозинофильного материала — феномен Хепли–Слендора. В окружающей ткани отмечают неспецифическую гранулематозную реакцию.

## Дифференциальная диагностика

Споротрихоз следует дифференцировать от лейшманиоза, саркоидоза, туберкулеза (в том числе от туберкулеза легких), хромобластомикоза, чумы, туляремии, адиаспиромикоза, бластомикоза, нокардиоза, кокцидиоидомикоза, остеомиелита, ревматоидного артрита, бактериальной пневмонии и др.

## Лечение

При кожно-лимфатических и слизисто-мембранозных формах длительно (до 6 мес) применяют системный антимикотик итраконазол в дозе 200 мг/сут.

Единичные узлы радикально иссекают на фоне противогрибковой терапии.

При споротрихозе бронхолегочной системы применяют амфотерицин В в дозе 0,5–1,0 мг/кг в сутки внутривенно (на курс 1,0–2,5 г) или липид-ассоциированный амфотерицин В<sup>®</sup> в дозе 5 мг/кг в сутки внутривенно в течение 3 нед. Затем до выздоровления продолжают лечение итраконазолом по 200 мг 2 раза в сутки или флуконазолом по следующей схеме: в 1-й день 800 мг внутривенно, затем по 400 мг/сут внутрь в течение 6 мес с последующим снижением дозы до 200 мг 2 раза в сутки. Также используют вориконазол в 1-й день в дозе 6 мг/кг, а затем по 4 мг/кг в сутки внутривенно капельно или по 400 мг/сут внутрь (длительно).

Споротрихозный артрит лечат итраконазолом по 200 мг 2 раза в сутки до выздоровления.

# Гнойничковые заболевания кожи

Гнойничковые заболевания кожи — пиодермии, пиодермиты (от греч. *pyon* — гной, *derma* — кожа), составляют обширную группу различных по клиническим формам, течению и прогнозу дерматозов, в основе которых лежит гнойное воспаление кожи, ее придатков и подкожной жировой клетчатки.

### Код по МКБ-10

L08.0. Пиодермия.

## Эпидемиология

Кожа представляет собой открытую биологическую систему, колонизированную значительным количеством резидентных (условно-патогенных) микроорганизмов (*Staphylococcus spp.*, *S. epidermidis*, *S. saprophyticus*, *Corynebacterium spp.*, *Pityrosporum ovale* и др.). Обсеменение микроорганизмами зависит от индивидуальных особенностей и возраста кожных покровов, а также от условий жизни человека.

Инфицирование происходит при попадании на кожу возбудителей заболевания из внешней среды (экзогенно) или вследствие активации резидентных микроорганизмов, уже обитающих на кожных покровах и слизистых оболочках. Количественный и качественный состав отдельных биотопов микроорганизмов постоянно меняется, что обусловлено их обширным распространением во внешней среде (пыли, воздухе, воде, поверхности окружающих предметов и т.п.), на коже и слизистых оболочках больных и здоровых людей.

При исследовании нормальной микрофлоры кожи чаще всего выявляют белый и эпидермальный стафилококки. При этом в большей степени обсеменены кожа складок, в подногтевых пространствах, слизистые оболочки носа и зева, что может служить источником эндогенного инфицирования.

В отличие от золотистого, эпидермальные стафилококки колонизируют практически весь кожный покров человека и изначально лишены всех факторов вирулентности, за исключением

способности к адгезии. *Staphylococcus aureus* обнаруживают на слизистых оболочках крыльев носа, на коже подмышечных впадин и промежности приблизительно у 40% людей (так называемых постоянных носителей), тогда как у 60% этот стафилококк никогда не находят. Оставшуюся часть популяции относят к транзиторным носителям.

Пути передачи стафилококков от основных источников разнообразны: непосредственно воздушно-капельным путем, перенос стафилококков загрязненными руками или через обсемененные предметы и белье. Стафилококки обладают высокой степенью выживаемости во внешней среде. Они сохраняются в пыли, распространяются с потоком воздуха, хорошо переносят высушивание. Выживаемость стафилококков в воздухе и на предметах при комнатной температуре составляет в среднем 35–50 дней. У пациентов с гнойничковыми заболеваниями количественный и качественный состав биоценоза микроорганизмов кожи изменяется не только в пределах и непосредственной близости патологических очагов, но также и на отдаленных участках тела. Аутоинфекция нередко развивается, способствуя появлению новых очагов и инфицированию окружающих.

## Этиология

Возбудителями пиодермитов чаще всего являются стафилококки и стрептококки, реже — полимикробная ассоциация с протеем, энтерококками, синегнойной и кишечной палочками, бактероидами и энтерококками при хроническом течении заболевания.

Стафилококки относятся к семейству *Micrococcaceae*, род *Staphylococcus*, грамположительны и включают более 20 видов, из которых наиболее значимы для человека *S. aureus*, *S. epidermidis* и *S. saprophyticus*. Это кокки шаровидной формы, примерно 1 мкм в диаметре, неподвижны, спор не образуют, факультативные анаэробы и активно растут практически во всех искусственных средах.

В процессе жизнедеятельности патогенные стафилококки вырабатывают адгезины, способствующие колонизации кожных тканей; токсины, повреждающие клеточные мембраны (гемолизины, лейкотоксин); факторы инвазии, способствующие проникновению в ткани (киназы, гиалуронидаза); поверхностные структуры, препятствующие фагоцитозу (капсула, протеин А); экзотоксины; энтеротоксины; ферменты и др.

Все эти вещества и структуры в той или иной степени обуславливают патогенность и вирулентность стафилококка, а также его способность изменять ход инфекционного процесса и вызывать различные иммунологические нарушения при развитии гнойничковых заболеваний.

В развитии заболевания ведущая роль (20–90%) принадлежит стафилококкам, в 10–12,2% выделяется эпидермальный стафилококк, а стрептококк только в 8,6–9,5% случаев. При этом наиболее частые ассоциации микроорганизмов встречаются у больных пиодермиями – различные сочетания стафилококков с кишечной палочкой (2–4%), синегнойной палочкой (8–10%), вульгарным протеом, энтерококками и бактероидами (до 12%).

Дети (особенно в раннем возрасте) более предрасположены к стафилококковым и стрептококковым инфекциям, чем взрослые. Это вызвано недостаточностью барьерной функции кожи (легкой ранимостью, низкой бактерицидностью), функции иммунокомпетентных клеток, недостаточностью фагоцитоза, малыми неспецифическими факторами защиты.

Стрептококки – грамположительные аэробные и факультативно-анаэробные бактерии. Они имеют шаровидную форму диаметром 0,8–1,0 мкм и образуют цепи различной длины. Различают следующие виды стрептококков: гемолитический (*S. haemolyticus*; этот стрептококк, наиболее патогенный для человека, относится к группе облигатных возбудителей заболеваний), зеленящий (*S. viridans*) и негемолитический (*S. anhaemolyticus*). Два последних редко вызывают кожные заболевания. В отличие от стафилококков, стрептококки обладают выраженной антигенной активностью. Первичные стрептодермии вызывают стрептококки группы А, наиболее инвазивные и распространенные. До 40% школьников бывают носителями стрептококков группы А в носоглотке. Пути передачи стрептококков группы А: воздушный (от больных с инфекцией верхних дыхательных путей) и контактный (от кожных больных). Наиболее частым возбудителем пиодермии является β-гемолитический стрептококк. Стрептококки группы L вызывают поверхностную инфекцию кожи с поражением эпидермиса (импетиго) и вторичные раневые инфекции. Стрептококки вырабатывают экзотоксины, оказывающие цитотоксическое, иммуносупрессивное, пирогенное действие, а также ферменты: дезоксирибонуклеазу (стимулирует выработку антител) и гиалуронидазу (критерий патогенности стрептококков, обладает выраженными антигенными свойствами). Стафилококки вызывают гнойное воспаление, стрептококки – серозное. Весь перечисленный комплекс агрессии и защиты микроорганизмов у взрослых и детей при раздельном или сочетанном действии формирует патологический очаг со всеми его особенностями.

## Патогенез

Патогенез гнойничковых заболеваний кожи, особенно хронических форм, сложен. Прогноз и особенности течения заболевания зависят от многих факторов: нарастания устойчивости ста-

филококков к антибиотикам и полирезистентности к ним за счет роста  $\beta$ -лактамазапродуцирующих штаммов, увеличения числа метициллинрезистентных стафилококков, изменения патогенных и иммунобиологических свойств стафилококков (антигенных, вирулентных), а также состояния эпидермального барьера и противoinфекционной защиты кожи.

В настоящее время клиническая картина и течение пиодермий приобрели некоторые особенности. Среди многообразия форм хронической пиодермии выделяют часто и редко встречающиеся заболевания. К первым относятся импетиго, стрептостафилодермии, хронический фолликулит, фурункулез. Редко встречаются пиодермии: хроническая язвенная, язвенно-вегетирующая, гангренозная, шанкриформная. Глубокие формы, как правило, протекают тяжело и возникают у пациентов с тяжелыми соматическими заболеваниями, поражениями ЦНС и желез внутренней секреции. Особенно тяжело и торпидно протекают стафилококковые инфекции у больных диабетом. Пиодермиты нередко возникают при лечении глюкокортикоидами и цитостатиками.

В развитии болезни большое значение отводят также снижению барьерной и иммунной функций кожи (входные ворота для возбудителей), иммунологической защите, врожденным факторам иммунитета, а также экзо- и эндогенным факторам.

К экзогенным факторам относят:

- нарушение целостности кожного покрова (микротравмы, сухость кожи, трещины), эскориации кожи при зудящих дерматозах (АД, чесотка, вшивость и др.);
- действие на кожу обезжиривающих и раздражающих химических веществ;
- переохлаждение и перегревание кожи (особенно у детей);
- повышенное потоотделение, смещение рН в щелочную среду;
- экологическое состояние окружающей среды.

Из числа эндогенных факторов большое значение имеют ситуации, приводящие к различным иммунодефицитным состояниям:

- генетическая предрасположенность;
- переутомление;
- неполноценное питание;
- голодание, гиповитаминоз;
- хронические интоксикации;
- диабет, заболевания пищеварительных органов (в том числе дисбиотические нарушения в кишечнике);
- очаги хронической гнойной инфекции, нарушения нейроэндокринной регуляции.

Микроорганизмы располагают комплексом средств защиты и агрессии, что позволяет им, с одной стороны, преодолевать защитные барьеры кожи и слизистых оболочек, закрепляться в них



и успешно размножаться, а с другой — при определенных условиях подавлять рост и размножение патогенных микроорганизмов. Инвазивным способностям возбудителей противостоят бактерицидные свойства кожи, во многом обусловленные циркулирующими макрофагами, лимфоцитами, а также клетками Лангерганса (антигенпрезентирующими клетками), осуществляющими иммунологический надзор в коже.

Серьезную проблему вызывает устойчивость возбудителей пиодермий к лекарственным препаратам.

Важно помнить, что микроорганизмы находятся в симбиозе, образуя своеобразную устойчивую экосистему. Поэтому любые изменения иммунобиологических свойств возбудителей, а также нарушения противоинфекционной защиты (иммунные и неиммунные) способствуют развитию пиодермитов.

С учетом иммунологической реактивности организма выделены следующие формы пиодермитов: нормергические (заболевания с нормальной реактивностью) и патергические (заболевания, развивающиеся на фоне измененной реактивности организма с характерными аллергическими и гиперергическими реакциями). Нарушения иммунного статуса при пиодермиях носят, как правило, вторичный (приобретенный) характер. Выявлены три типа нарушений иммунологической реактивности: активация клеточного иммунитета с тенденцией к угнетению гуморального звена; супрессия клеточного иммунитета с тенденцией к активации гуморального звена; супрессия клеточного иммунитета и гуморального звена.

Значительную роль в патогенезе пиодермии отводят нарушениям межклеточных взаимодействий, осуществляемым цитокинами (ФНО- $\alpha$ , IFN- $\alpha$ , IFN- $\gamma$ , ИЛ-1, ИЛ-6 и ИЛ-8). Выявлены различия цитокинового профиля в зависимости от этиологии пиодермии, установлена корреляционная взаимосвязь снижения уровня ФНО- $\alpha$  и IFN- $\gamma$  с характером клинического течения пиодермии. У больных с пиодермиями уровень аутоиммунных антител в сыворотке крови также зависит от тяжести течения пиодермии и длительности стафилодермий.

Именно поэтому для оценки типа иммунных изменений у пациентов с различными клиническими формами пиодермии целесообразно исследовать иммунный статус, индивидуально подбирать и назначать иммунные препараты в целях восстановления иммунного гомеостаза и повышения эффективности лечения.

## Классификация

Пиодермиты подразделяются в зависимости от возбудителя на стафилодермии, стрептодермии и смешанные стрептостафилодермии. По течению выделяют острые и хронические формы;

по глубине поражения — поверхностные и глубокие, а по механизму возникновения — первичные и вторичные (осложнения ряда дерматозов: чесотки, АД, экземы, пузырчатки, простого герпеса, травматического поражения кожи и др.).

Учитывают локализацию по отношению к структурным особенностям кожи (волосные фолликулы, потовые железы, складки кожи, околоногтевые валики), глубину поражения (под роговым слоем, в толще эпидермиса, вокруг фолликула и др.), ограниченные, диссеминированные, диффузные поражения. За рубежом используют классификацию бактериальных инфекций кожи по клинико-топографическому принципу, подразделяя пиодермии на первичные и вторичные.

## Клиническая картина

### Стафилодермии

#### Остиофолликулит

Остиофолликулит (импетиго Бокхарта) — начальный элемент всех форм стафилодермий с поражением фолликулов, встречается как самостоятельная нозологическая форма. В устье фолликулов появляется пустула величиной от булавочной головки до чечевицы. Она полушаровидной формы, пронизана волосом. Пустула имеет плотную крышечку, внутри нее — гнойное содержимое. Вокруг пустулы заметен узкий венчик гиперемии. Гнойный экссудат ссыхается, образуя желтовато-бурую корочку. При нарушении целостности крышечки выделяется капля густого гноя и обнажается поверхностная эрозия. Высыпания могут быть единичными и множественными. Место возникновения чаще всего — в области лица (у мужчин в области бороды и усов), реже — на коже других участков тела, где есть длинные и пушковые волосы. Процесс заканчивается на 3–4-е сутки, не оставляя рубца.

#### Фолликулит

Фолликулит — острое гнойное воспаление фолликула волоса. Основная характеристика — возникновение ограниченного воспалительного инфильтрата в виде узелка (папулы) ярко-красного цвета, болезненного при пальпации. На 2–3-и сутки формируется наполненная желтовато-зеленым содержимым пустула, в центре которой видны волос или сероватая точка, обозначающая устье фолликула. Иногда фолликулит начинается по типу остиофолликулита с последующим распространением процесса вглубь фолликула и на перифолликулярную ткань. Исход двоякий. В первом случае после отпадения корочки остатки воспалитель-

ного инфильтрата постепенно рассасываются и временно остаются легкое шелушение и пигментация, во втором — при гнойном расплавлении инфильтрата и выделении гноя формируется язвочка с исходом в точечный рубец, при этом разрушается и не восстанавливается сосочек волоса. Длительность течения фолликулита — 5–7 сут.

### Сикоз вульгарный

Сикоз вульгарный (сикоз стафилококковый, сикоз непаразитарный) — хроническое рецидивирующее воспаление фолликулов в зоне роста коротких, толстых, щетинистых волос (борода, усы, брови, лобок, подмышечные ямки). Фолликулы волосистой части головы это заболевание поражает реже. Возбудитель — золотистый стафилококк или ассоциации разных штаммов стафилококков.

Клиническая картина формируется постепенно. Появляются остиофолликулиты и фолликулиты, число их нарастает. Фолликулы в основном появляются на уровне верхней трети туловища. Возникают очаги с выраженной инфильтрацией кожи синюшно-бурого цвета, на которых видны пустулы, эрозии, серозно-гнойные корки. Волосы не выпадают, но легко выдергиваются. После разрешения остиофолликулитов и фолликулитов рубцов не образуется. Болеют, как правило, мужчины. Развитию заболевания способствуют раздражение и инфицирование кожи во время бритья, ее загрязнение, насморк.

Диагноз стафилококкового сикоза в типичных случаях не вызывает затруднений. Заболевание необходимо дифференцировать от глубокой трихофитии (инфильтративной зоонозной формы, паразитарного сикоза). Особая форма вульгарного сикоза — люпоидный сикоз, также вызываемый стафилококками. Заболевание протекает торпидно, трудно поддается лечению.

### Везикулопустулез

Везикулопустулез (перипорит, остиопорит) — гнойное воспаление устьев мерокринных потовых желез. Это наиболее часто встречающееся заболевание новорожденных. Первичный элемент — пустулы величиной с булавочную головку, окружены венчиком гиперемии, с плотной покрывкой. Появлению везикулопустулеза нередко предшествует потница. Высыпания сначала единичные, нередко сгруппированные, быстро распространяются у детей с ослабленным иммунитетом и без своевременного лечения могут распространяться вглубь, образуя инфильтраты с возможным исходом в абсцессы и флегмоны. Нередко наблюдаются лимфангиты, лимфадениты, сепсис. Наиболее часто везикулопустулез локализован на волосистой части головы и в складках

кожи. Длительность заболевания при условии адекватного лечения и ухода составляет 7–10 сут.

### Пузырчатка новорожденных эпидемическая

Эпидемическая пузырчатка (пиококковый пемфигоид, пиококковый пемфигус) — заболевание новорожденных, возбудитель которого золотистый стафилококк. Возникает эпидемическая пузырчатка в первые дни жизни ребенка, в основном в период до 7–10 сут с момента рождения.

Патогенные стафилококки могут попадать на кожу новорожденного из плохо обработанного, инфицированного пупка или воздушно-капельным путем при уходе за ребенком. Эпидемическая пузырчатка новорожденных часто начинается с появления полостных элементов на фоне гиперемии. Покрышка пузыря беловатого цвета, в первые часы заболевания вялая, дряблая, морщинистая из-за незначительного количества экссудата, лишь слегка приподнимается над уровнем кожи. Верхние слои эпидермиса легко отслаиваются даже при незначительном давлении скапливающегося экссудата. Содержимое пузырей сначала серозное, затем становится серозно-гнойным.

Тонкая покрышка пузырей легко разрывается, обнажая эрозивную поверхность, диаметр которой от 2–3 мм до нескольких сантиметров, края неровные, фестончатые, дно сочное, розово-красное (у ослабленных детей бледно-розовое), отделяемое серозное, серозно-слизистое, мутное.

После эпителизации остаются вторичная временная пигментация и шелушение. Тяжелые поражения кожи могут сочетаться с импетигиозным поражением слизистых оболочек рта, глаз, половых органов, тяжелым общим состоянием ребенка. Тяжесть заболевания обычно пропорциональна величине площади кожи и слизистых оболочек, вовлеченных в процесс, длительности заболевания и глубине поражений. При диссеминации процесса наблюдают повышение температуры тела, лейкоцитоз и увеличение СОЭ. Состояние ребенка становится тяжелым, могут развиваться стафилококковые пневмонии, отиты, диспепсия, сепсис. В подобных случаях прогноз для жизни ребенка становится неблагоприятным.

### Дерматит эксфолиативный новорожденных

Эксфолиативный дерматит (болезнь Риттера) — тяжелая форма эпидемической пузырчатки новорожденных, клинически близкая к синдрому Лайелла. Характеризуется крайне тяжелым течением. Сначала на коже в области пупка и вокруг рта возникают пузыри с дряблой покрышкой. Они быстро увеличиваются, вскрываются, образуя эрозии, окаймленные отслоившимся эпидермисом. Появляется положительный симптом Никольского.

В течение нескольких суток поражается вся кожа ребенка. Гиперемия, отек, отслойка эпидермиса, обширные эрозии с обрывками покрывшейся пузырей по их краю создают впечатление «обваренной кожи», как при синдроме Лайелла. Состояние ребенка тяжелое: лихорадка, нередко понос, снижение массы тела, осложнения (пневмония, отиты, гнойный конъюнктивит, сепсис). Существует опасность для жизни. Выявляют лейкоцитоз, повышенную СОЭ, анемию, диспротеинемию. Бывает более мягкое течение с благоприятным прогнозом.

#### Синдром стафилококковой обожженной кожи (Staphylococcal Scalded Skin Syndrome — SSSS)

SSSS — поражение кожи, аналогичное эксфолиативному дерматиту, наблюдающееся у новорожденных и детей до 5 лет. Стафилококки продуцируют различные белковые токсины, в том числе эксфолиативный токсин (эксфолиатин). Он повреждает десмосомы (разрушает десмоглеин 1 и  $\alpha$ -кадгерин) в зернистом слое (*stratum granulosum*) эпидермиса, нарушая связь между клетками и образуя щель, заполненную жидкостью. Заболеванию нередко предшествуют инфекции верхних дыхательных путей, гнойные конъюнктивиты, отиты. В подмышечных и паховых складках наблюдаются очаги мацерации эпидермиса, а вокруг естественных отверстий — проявление импетиго. Клинически в течение 24–48 ч на коже появляются крупные пузыри, при слиянии которых кожа имеет вид ошпаренной. Все изменения происходят в пределах эпидермиса. Отмечается положительный симптом Никольского. Через 5–7 сут происходит эпителизация эрозий с последующим шелушением кожи.

#### Синдром стафилококкового токсического шока (Toxic Shock Syndrome — TSS)

Возбудители заболевания — штаммы золотистого стафилококка фагогруппы I, продуцирующие токсин TSST-1 с суперантигенной активностью. Факторами риска являются инфицированные хирургические раны, ожоги, травмы кожи, использование тампонов во время менструаций, послеродовые осложнения. Начало заболевания сопровождается внезапным повышением температуры, артериальной гипотензией, полиорганной недостаточностью и покраснением кожи. При этом по всему кожному покрову появляется мелкоточечная пятнистая сыпь, реже возникают петехии и пузыри. Отмечается плотный отек, более выраженный на лице, кистях, стопах. Через 10–21 сут от начала заболевания наблюдают шелушение и слущивание эпидермиса на ладонях и подошвах. Одновременно отмечают мышечную слабость, головную боль, появление судорог, поноса, рвоты и одышки. Возможен летальный исход (в 5% случаев).

### Фурункул

Фурункул — острое гнойно-некротическое поражение фолликула, сальной железы и окружающей подкожной жировой клетчатки, развивающееся из остиофолликулита или фолликулита. Иногда фурункул, как и фолликулит, в начальной стадии может иметь вид ограниченного инфильтрата, возникающего в глубине дермы, ярко-красного цвета, с резко выраженной болезненностью или болью. В дальнейшем в центре инфильтрата появляется пустула, одновременно нарастают гиперемия, отек, размягчение инфильтрата. После вскрытия пустулы и отделения гноя отчетливо виден некротический стержень и формируется язва. По мере вскрытия некротического стержня снижается болезненность, стихает острое воспаление, язва выполняется грануляциями и зарубцовывается.

При возникновении фурункулов на туловище, конечностях нередко развиваются лимфангиты, лимфадениты, повышается температура тела, отмечают недомогание, лейкоцитоз, увеличение СОЭ. В местах с хорошо развитой подкожной клетчаткой (на ягодицах, бедрах, плечах, спине) фурункулы могут достигать больших размеров за счет мощного инфильтрата.

Особую опасность представляют фурункулы при локализации в области лица, где они нередко приобретают злокачественное течение, о чем свидетельствуют нарастающая боль, увеличивающиеся напряжение и плотность отека, появление тяжей инфильтрата в направлении угла носогубной складки, внутреннего угла глаза, синюшно-багровый цвет кожи, повышение температуры тела, головная боль, сонливость, резкое ухудшение общего состояния. В таких случаях возникает опасность развития сепсиса или тромбоза поверхностных и глубоких вен мозга.

### Фурункулез

Фурункулез в основном характеризуется появлением множественных фурункулов на ограниченных участках, но при этом может иметь и диссеминированный характер, когда фурункулы появляются на различных участках кожи. Возможны рецидивы высыпаний на протяжении какого-то времени (от нескольких недель до нескольких лет), и заболевание приобретает хронический характер. Течение типично, но при рецидивах наблюдается пестрая картина: свежие высыпания и рубцы разной давности. Развитие фурункулеза способствуют сенсibilизация к пиококкам, различные иммунодефицитные состояния, наличие соматической патологии (диабета, заболеваний печени, желудка, кишечника, фокальной инфекции). Большое значение имеет наличие зудящих дерматозов (чесотки, вшивости) и др.

## Карбункул

Карбункул — конгломерат фурункулов, объединенных общим инфильтратом. Воспалительный инфильтрат увеличивается не только вследствие периферического роста и вовлечения в процесс новых фолликулов, но и в результате распространения его вглубь подлежащих тканей (мышцы, фасции, кости). Через 4–5 сут от начала развития карбункул представляет собой плотный узел диаметром 5–10 см, островоспалительного характера, нечетко отграниченный от окружающей здоровой ткани. Поверхность узла темно-красного или багрового цвета. При пальпации узел резко болезненный. Боль пульсирующая, «рвущая», почти постоянная. В дальнейшем вокруг фолликулов волос возникает глубокий некроз кожи. Очаг поражения приобретает аспидно-синюю, черную окраску, расплавляется в одном или нескольких местах. Появляются множественные отверстия, из которых вытекает гнойно-кровянистая жидкость. Образовавшаяся язва с неровными краями вначале неглубокая, на дне ее видны зеленовато-желтые некротические стержни. Язва, образовавшаяся после отхождения некротических масс, глубокая, неправильной формы, с синюшными вялыми «подрытыми» краями, неровным дном, на котором виден слизисто-гнойный налет, легко кровоточит. Постепенно язва очищается от налета, выполняется грануляциями и зарубцовывается в течение 2–4 нед. При тяжелом течении болезни бывают озноб, повышение температуры, лимфангит, лимфаденит, сильная головная боль. Иногда наступают спутанность сознания, бред, менингеальные симптомы.

## Абсцесс

Абсцесс — ограниченное гнойное воспаление кожи, подкожной клетчатки, мышц, нередко сопровождающееся некрозом. Характеризуется тем, что сначала появляется болезненное уплотнение кожи, затем формируется узел с последующим образованием в центре элемента полости, заполненной гноем. Для сформировавшегося абсцесса характерным признаком является флюктуации при пальпации кожи.

## Псевдофурункулез

Псевдофурункулез (множественные абсцессы новорожденных) — множественные милиарные абсцессы у детей, представляющие воспаление эккринных потовых желез. Возбудителем заболевания чаще всего бывает золотистый стафилококк, но могут присоединяться и другие микроорганизмы. Псевдофурункулез развивается у ослабленных, плохо ухоженных детей, а также у детей с повышенным потоотделением. Высыпания появляются преимущественно на волосистой части головы, спине, ягодицах,

задней и латеральной поверхностях бедер. Пораженная потовая железа, окруженная воспалительным инфильтратом, пальпируется в виде болезненного узла, по размерам напоминающего чечевичу или вишневую косточку, иногда крупнее. В начале заболевания узел твердый, а при дальнейшем развитии процесса становится мягким, наблюдаются гнойное расплавление ткани железы и абсцедирование прилежащих тканей. Покрывающая узел кожа в начале заболевания не изменена, затем приобретает синюшно-багровый цвет.

В результате расплавления центральной части узла образуется свищ, из которого выделяется сливкообразный гной. Нередко отмечают увеличение регионарных лимфатических узлов, полиаденит. При улучшении ухода за ребенком и благодаря лечению инфильтраты рассасываются, свищи закрываются, язвы рубцуются.

### Гидраденит

Гидраденит — гнойное воспаление апокринной потовой железы. В настоящее время гидраденит относят к болезням сальных желез. Полагают, что стафилококки из фолликулов волос через потовые протоки попадают в концевую часть апокринных потовых желез, распространяясь затем лимфогенно. Гидраденит чаще всего локализован в подмышечных ямках, вокруг сосков груди, пупка, половых органов и заднего прохода. Заболевание развивается медленно, иногда подостро и редко остро. Возникает чувство неловкости в очаге поражения, иногда ощущаются нерезкий зуд, покалывания. В этот период в толще кожи можно пальпировать узел величиной с горошину, слегка болезненный. Покрывающая его кожа может сохранять обычную окраску. При дальнейшем нарастании воспаления диаметр узла увеличивается до 1–2 см. Поверхность кожи над узлом красная, синюшно-красная или синюшно-багровая, неровная в результате образования конгломератов из узлов, иногда сосочками выступает над уровнем окружающих здоровых участков («сучье вымя»). При вскрытии узлов возникает один или несколько свищевых ходов. При регрессе заболевания формируются втянутые рубцы. Нередко после закрытия одного свища и образования рубца рядом открывается новый свищ. Иногда заболевание начинается остро, одновременно в обеих подмышечных ямках, температура тела повышается до 38–40 °С. Гидраденит склонен к длительному рецидивирующему течению.

### Гранулема пиогенная

Гранулема пиогенная (ботриомикома, гранулема пиококковая) характеризуется появлением на месте травмы единичного узла красного или синюшно-красного цвета. Процесс локализу-



ется обычно на коже пальцев, кистей, стоп, иногда на переходной складке губ. При травме гранулема кровоточит или некротизируется, появляются язвы. В очагах поражения обнаруживают стафилококки или полимикробную ассоциацию.

## Стрептодермии

Стрептодермии характеризуются поверхностным поражением гладкой кожи, складок, в том числе крупных, желез: подмышечных, молочных и паховых, а также склонностью к периферическому росту очагов поражения. Придатки кожи (фолликулы волос, потовые железы) не поражаются.

### Импетиго стрептококковое

Импетиго стрептококковое (импетиго Тильбери Фокса, импетиго Фокса) отличается высокой контагиозностью, особенно этому способствуют условия детского коллектива.

Характерно высыпание на гиперемизованном фоне поверхностных пузырьков (фликтены) размером от чечевицы до 0,5–1 см в диаметре с прозрачным содержимым и тонкой дряблой покрывкой. Спустя короткое время содержимое фликтены мутнеет, ссыхается в соломенно-желтую тонкую и рыхлую корку с такими же размерами, как и пузырьки. После отпадения корки и восстановления эпителия временно сохраняются легкая гиперемия, шелушение или гемосидериновая пигментация. Эволюция фликтены занимает 3–4 сут. Очень редко заболевание ограничено появлением единичного элемента и отсутствием его периферического роста. Обычно количество элементов нарастает. Пузырьки сохраняются лишь по периферии очага или отсутствуют, что особенно характерно для детей и женщин. У пациентов с толстым роговым слоем эпидермиса фликтены могут сохранять покрывку более длительное время и увеличиваются. Нередки осложнения в виде лимфангита и лимфаденита. Кроме кожи, стрептококковое импетиго может поражать красную кайму губ, слизистые оболочки рта, полости носа, бронхов, глаз.

### Импетиго стрептококковое буллезное

Буллезное импетиго — это клиническая разновидность стрептококкового импетиго. Развивается на кистях, стопах, голенях. Возникают крупные пузыри диаметром 1 см и более с напряженной покрывкой. Их периферический рост происходит медленно, венчик эритемы у основания пузыря обнаруживается непостоянно. Характер заболевания определяет толщина рогового слоя в очагах поражения.

### Щелевидное импетиго (заеда)

Заеда — стрептококковое импетиго в углах рта. В ряде случаев заболевание сочетается с поражением других областей кожного покрова, но может быть и единственным проявлением стрептодермии. Заеда имеет характерную клиническую картину. Кожа углов рта отечная и гиперемированная, в глубине складки видна болезненная щелевидная эрозия с нависающим белесоватым венчиком отслоившегося эпителия, ободком гиперемии и инфильтрации. Формирующаяся на поверхности эрозии корочка и восстанавливающийся эпителий также легко разрываются при движении губ, чему способствуют смачивание слюной, облизывание языком. Заболевание контагиозно, склонно к хроническому течению и рецидивам. Стрептококковое импетиго имеет аналогичные клинические проявления при локализации у основания крыльев носа и в углах глаз.

### Лишай простой

Простой лишай обычно возникает у детей на открытых участках кожи (лице, руках), реже — в закрытых одеждой местах. Иногда заболевают взрослые. Простой лишай чаще всего встречается в детских коллективах весной. Вызывается малопатогенным стрептококком. На коже лица возникают округлые пятна розового цвета, покрытые белесоватыми тонкими чешуйками.

При большом количестве чешуек пятно белого или серовато-белого цвета. Заболевание отличается вялым течением, склонно к рецидивам. После излечения временно остается депигментированное пятно. Депигментация при сухом лишае отличается от витилиго наличием шелушения и менее четкой границей поражения.

### Паронихия поверхностная

Паронихия поверхностная — поражение валика ногтя, встречающееся как у детей, так и у взрослых. Развитию заболевания способствует нарушение целостности эпидермиса при обкусывании ногтей, отрывании заусенцев. Кожа валика ногтя сначала краснеет, становится отечной и болезненной, затем на ней образуется пузырь с прозрачным, а позднее с мутным содержимым. Пузырь превращается в пустулу с напряженной крышкой, которая может занимать часть воспаленного валика ногтя, иногда охватывая ноготь с трех сторон в виде подковы, окруженной гиперемией.

При хроническом течении кожа валика ногтя синюшно-розового цвета, инфильтрирована, по периферии расположена бахромка отслаивающегося эпидермиса. Из-под валика ногтя периодически выделяется капля гноя. Ногтевая пластинка становится деформированной, тусклой.

### Папуло-эрозивная стрептодермия

Характерна для детей грудного возраста. Локализуется на коже ягодиц, задней и внутренней поверхности бедер, в области промежности, мошонки. Кожный процесс характеризуется наличием плотных папул синюшно-красного цвета, окруженных воспалительным венчиком. На поверхности папул могут возникать фликтены, вскрывающиеся с образованием эрозий. Эрозия по своим размерам меньше, чем папула, кожа вокруг нее гиперемирована и инфильтрирована. Предрасполагающие факторы развития этого заболевания — раздражающее действие мочи, моющих средств, памперсов.

### Интертригинозная стрептодермия

Интертригинозная стрептодермия — острое очаговое диффузное поражение кожи, чаще встречающееся у взрослых, чем у детей. Процесс локализуется на конечностях из-за того, что кожа там часто травмируется, также происходит нарушение трофики и др. Наличие более толстого рогового слоя на этих участках кожи способствует тому, что фликтены имеют прочную крышку, дольше сохраняются, увеличиваются и сливаются, образуя диффузные очаги поражения. Диффузную стрептодермию, возникающую вокруг инфицированных ран, свищей, ожогов и т.д., принято называть паратравматической, а возникающую в складках кожи у взрослых и детей — интертригинозной (стрептококковой опрелостью). Причины заболевания: избыточная потливость, мацерация, раздражение кожи выделениями в области половых органов, диабет и др. В отдельных случаях у ослабленных пациентов, с сердечно-сосудистыми заболеваниями, диабетом и т.д. в очагах диффузной стрептодермии возникают поверхностные изъязвления, покрытые серозно-гнойным отделяемым с примесью серозно-гнойно-геморрагических корок. Даже единичные фликтены могут осложняться лимфангиитом и лимфаденитом.

### Рожа

Рожа — это характерная форма поверхностного целлюлита кожи с выраженным поражением лимфатической ткани. Встречается в основном у детей грудного и дошкольного возраста, а также у пожилых людей. У взрослых преимущественная локализация на нижних конечностях, туловище (в местах операционных ран), на лице. У новорожденных рожа может развиваться вследствие инфицирования пупка и аногенитальной области. Локализация у детей — щеки, периорбитальная область, голова, шея, конечности. Входными воротами возбудителей инфекции являются микротравмы, потертости, экзематозные очаги, грибковая инфекция. Развитию заболевания способствует венозная недостаточность, сахарный диабет, мастэктомия и др. Заболева-

ние характеризуется наличием болезненного очага эритемы — плотного (напоминающего кожуру апельсина), с приподнятыми краями, ярко-красного цвета, четко отличающегося от нормальной окружающей кожи. В очаге воспаления кожа отечная, блестящая, горячая на ощупь. Иногда на фоне эритемы возникают пузыри, а при распространении инфекции вглубь возникает целлюлит, подкожные абсцессы, некротизирующий фасциит.

### Синдром стрептококкового токсического шока (Streptococcal Toxic Shock Syndrome — STSS)

STSS характеризуется тяжелым течением, развитием шока и мультисистемной органной недостаточностью. Возбудителем является пиогенный стрептококк группы А [штаммы M1, M3, M12 28 типов, которые продуцируют экзотоксин А и В (SPE-A и SPE-B)]. Заболевание может развиваться у здоровых людей на месте травмы кожи, у больных сахарным диабетом, а также на фоне нарушения периферического кровообращения. В случае заболевания быстро развивается гипотензивный шок с почечной недостаточностью. У 80% пациентов наблюдается инфекция мягких тканей, в большинстве случаев — некротический фасциит, миозит. Позднее появляются кожные проявления (везикулы и пузыри). Это плохой прогностический признак. Возможно развитие остеомиелита, пневмонии, миокардита, перитонита и сепсиса. Ранними признаками STSS могут быть гиперемия конъюнктивы, слизистой полости рта и глотки, а также малиновый цвет языка. Другие кожные проявления включают распространенные петехиальные, пятнисто-папулезные высыпания, которые могут появляться у 20–30% пациентов как в начале болезни, так и через 1–2 нед после ее окончания. Летальность достигает 30% случаев.

### Стрептодермия острая диффузная

Острое диффузное заболевание кожи характеризуется появлением фликтен, склонных к периферическому росту и слиянию. Заболевание встречается чаще у взрослых. При вскрытии фликтен формируются поверхностные эрозии различного диаметра, окаймленные венчиком отслоившегося эпидермиса с фестончатыми краями. Отмечаются выраженный отек, гиперемия, обильное мокнутие с последующим формированием серозных корок. Процесс локализуется преимущественно на нижних конечностях, а также вокруг инфицированных ран, ожогов, свищей.

### Целлюлит

Это острое воспаление кожи и подкожно-жировой клетчатки, возбудителями которого являются пиогенный стрептококк группы А и золотистый стафилококк. Группа риска — пациенты

с сахарным диабетом, циррозом печени, почечной недостаточностью, онкологические больные. Целлюлит развивается в местах травматизации кожи, вблизи хирургических ран, а также на видимо здоровой коже. Он может возникнуть на любом участке кожного покрова, но чаще всего встречается на нижних конечностях, реже — на лице. Воспалительный очаг ярко-красного цвета, с нечеткими границами, горячий и резко болезненный при пальпации. В пределах очага могут возникнуть везикулы, пузыри и абсцесс. Кожный процесс сопровождается общей симптоматикой: подъем температуры, озноб у большинства больных. Целлюлит может привести к осложнениям. Это остеомиелит, септический артрит, тромбоз флебит, некротизирующий фасцит, гломерулонефрит и лимфангит. Рецидивирующая инфекция может осложниться развитием фиброза кожи или слоновостью.

#### Экзема обыкновенная

Экзема обыкновенная — глубокое поражение тканей с изъязвлением на ограниченном участке. Заболевание развивается у людей со сниженной сопротивляемостью организма (истощением, хроническими заболеваниями, авитаминозом, алкоголизмом). Может начинаться со стрептококковой фликтены, стафилококковой пустулы или смешанного импетиго с глубоким инфильтратом в основании с последующим формированием пузыря в его центре с гнойно-геморрагическим содержимым и распадом тканей. После вскрытия пузыря образуется округлая язва, края которой валикообразно возвышаются над окружающей кожей, а дно покрыто некротическим, гнойно-слизистым налетом и легко кровоточит. Отделяемое ссыхается в корку, которая может утолщаться и приобретать бурый цвет в результате подсыханий вновь образующихся некротических масс и примеси крови. Процесс иногда приостанавливается, язва выполняется грануляциями, заживает рубцом.

#### Импетиго стрептостафилококковое

Стрептостафилококковое импетиго — одна из самых часто встречающихся форм импетиго. Проявляется в виде фликтен, располагающихся на эритематозном фоне. Заболевание контагиозно, особенно у детей. Стрептостафилококковое импетиго встречается и у взрослых, иногда как самостоятельное заболевание, иногда как осложнение после чесотки, вшивости и других зудящих дерматозов.

Самые поражаемые части тела при этом заболевании — кожа лица и рук. На воспаленной гиперемированной коже возникает пузырек с серозным содержимым. Покрышка пузырька обычно тонкая, вялая, реже — напряженная. Содержимое пузырька в течение нескольких часов становится гнойным. Через несколько

часов покрывка вскрывается, образуя эрозию, отделяемое которой ссыхается в «медовые корки» (сначала тонкие, плоские, затем более грубые, комковатые, с примесью крови). На 5–7-й день корки отторгаются, под ними обнаруживается слегка шелушащееся пятно. Очаги поражения могут расти до периферии (серпигинировать) и захватывать значительные поверхности кожи.

### **Пиодермия хроническая глубокая язвенно-вегетирующая**

Для язвенно-вегетирующей пиодермии характерно развитие изъязвленных бляшек синевато-красного цвета и мягкой консистенции на месте пустул или фолликулитов. При этом бляшки неправильно округлых или овальных очертаний резко отграничены от окружающей здоровой кожи и приподняты над ее поверхностью. Поверхность бляшек полностью или частично покрыта язвочками и папилломатозными разрастаниями с верукозными корковыми наслоениями. Бляшки окружены поясом застойной гиперемии. При их сдавливании из свищевых ходов выделяется гнойная или кровянисто-гнойная жидкость. При регрессировании центральная часть бляшки западает, вегетации уплощаются и ороговевают, отделение гноя прекращается. Заживление происходит с образованием рубцов. Нередко в центре или на одной стороне очага поражения происходит рубцевание, а на другой очаг продолжает расти. Очаги язвенно-вегетирующей пиодермии могут быть единичными или множественными. В результате их роста и слияния могут образоваться большие пораженные участки, захватывающие всю голень. Процесс локализуется где угодно, но есть «излюбленные» места: волосистая часть головы, верхние конечности, лобок, подмышечные и паховые области, голени.

Течение хронической язвенно-вегетирующей пиодермии проходит в течение очень длительного времени (месяцы и даже годы) с периодами улучшения и обострения процесса. Язвенно-вегетирующая пиодермия наблюдается у пациентов любого возраста, в том числе и у детей. Однако чаще всего это заболевание встречается у пациентов в возрасте от 40 до 60 лет и нередко развивается у больных с иммунодефицитными состояниями.

### **Пиодермия гангренозная**

Гангренозная пиодермия у 70–80% больных сочетается с различными системными заболеваниями, в том числе васкулитами и хроническими воспалительными инфекционными очагами (язвенным колитом, болезнью Крона, парапротеинемией, лейкозами, артритами, карциноидными опухолями, злокачествен-

ными лимфомами и др.), которые служат первичным фактором. Кожа поражается вторично.

Заболевание обычно встречается у взрослых в период между 30 и 49 годами жизни или после 60 лет, дети болеют редко. Изменения на коже начинаются с появления пустулы, фурункулоподобных высыпаний или пузырей с прозрачным или геморрагическим содержимым. Элементы быстро распадаются или вскрываются с образованием расширяющихся по периферии язв. Язвы неправильно округлых или полициклических очертаний, достигают размеров ладони и более. На высоте развития очаг поражения представляет собой обширную язвенную поверхность с неровными подрытыми краями ливидно-розового цвета с нависающими обрывками эпидермиса. Края язвенной поверхности приподняты в виде валика (ширина 1–1,5 см), окруженно-го зоной гиперемии. Дно язвы неровное, выполнено сочными и легко кровоточащими грануляциями. Отделяемое язв обильное, гнойно-кровянистого характера, с примесью распадающихся тканей и неприятным гнилостным запахом.

Общее состояние страдает относительно мало. Может быть преходящая лихорадка. Течение заболевания хроническое, склонное к рецидивам. Прогноз в значительной мере определяется часто имеющимися одновременно системными заболеваниями (язвенным колитом, лейкозом и др.).

### **Вегетирующая пиодермия Аллопо**

Заболевание одинаково часто встречается как у мужчин, так и у женщин. Как правило, хроническая вегетирующая пиодермия Аллопо возникает у взрослых, в очень редких случаях — у детей. Первичным элементом появления заболевания служат пустулы, число которых быстро увеличивается. После вскрытия на их месте постепенно развиваются бородавчатые вегетации, гнойное отделяемое из которых ссыхается в корки. Мелкие очаги растут по периферии и, сливаясь с соседними очагами, образуют крупные, довольно четко очерченные бляшки, окруженные эритематозным венчиком. Наиболее частая локализация — волосистая часть головы, лоб, губы, подмышечные ямки, половые органы, слизистая оболочка щек и носа. Могут увеличиваться регионарные лимфатические узлы. Общее состояние не страдает. Прогноз в большинстве случаев благоприятный.

### **Фолликулит рубцующийся**

В патогенезе заболевания большое значение имеет состояние иммунного статуса больных.

Для рубцующегося фолликулита (фолликулита эпилирующего) характерно воспаление волосяного фолликула, ведущее к его деструкции и стойкой алопеции. В пустулах чаще всего обнару-

живают стафилококки. Воспалительные явления клинически менее выражены, чем при других формах глубокой пиодермии. Заболевание отличается длительным вялым течением с периодическими обострениями. Встречается, как правило, у взрослых мужчин, но может возникать у юношей, детей и даже младенцев.

Очаги рубцовой алопеции различны по величине и форме, многочисленны. В ряде случаев они сливаются, образуя более крупные очаги (2–3 см в диаметре), имеющие четкие неправильные очертания. Локализация — волосистая часть головы (главным образом височные области и теменная область по границе со лбом), в редких случаях — подмышечные ямки и лобок. В ранней пустулезной фазе заболевания выявляют абсцессы в верхней части фолликула с инфильтратом в окружающей зоне.

### **Абсцедирующий подрывающий фолликулит и перифолликулит Гоффманна**

Заболевание часто развивается у мужчин молодого возраста. На волосистой части головы, как правило на темени и затылке, образуются припухлости округлой, продолговатой или почковидной формы, желтовато-белого или синевато-красного цвета, мягкой или флюктуирующей консистенции. Кожа над образованиями лишена волос, натянута, истончена, местами изъязвлена. Очаги тесно сгущены, иногда сливаются в более или менее длинные извилистые тяжи-валики, напоминающие мозговые извилины. При сдавливании такого образования из фистулезных отверстий появляется гной. Эти отверстия ведут в систему ходов и карманов, соединяющихся между собой и глубоко подрывающих кожу.

Течение заболевания очень длительное, но заканчивается выздоровлением. По современным данным, эта клиническая форма отнесена к болезням сальных желез, и наиболее выраженный клинический эффект достигается системным назначением изотретиноина (роаккутан<sup>▲</sup>) в дозе 0,5–1,0 мг/кг в течение 4–6 мес с соблюдением общей суммарной дозы (120 мг/кг) препарата.

### **Пиодермия шанкриформная**

Болеют как взрослые, так и дети независимо от пола. Заболевание локализовано в области половых органов или экстрагенитально, обычно начинается с появления пузырька, после вскрытия которого остается эрозия или язва округлых либо овальных очертаний, с уплотненным основанием. В большинстве случаев очаги поражения покрываются геморрагической корочкой разной толщины. После ее удаления обнажаются эрозия или изъязвление розовато-красной окраски с ровным дном, приподнятыми краями и незначительным гнойным отделяемым. Отделяемое



необильное, серозное. В некоторых случаях по периферии очага встречается узкий воспалительный ободок. Изъязвления могут достигать в диаметре 1–2 см.

Субъективные ощущения отсутствуют. Регионарные лимфатические узлы плотные, с подлежащими тканями, безболезненные, не спаяны между собой. Течение заболевания быстрое (2–3 нед), заживление происходит без рубца или с поверхностным рубцом.

### **Пиостоматит вегетирующий**

Вегетирующий пиостоматит — воспалительное заболевание слизистой оболочки рта, характеризующееся появлением на эритематозном фоне мелких вегетаций с гнойным отделяемым, напоминающих милиарный абсцесс. Пустулы быстро вскрываются, образуя множественные язвы и обширные мощные вегетации с папилломатозом.

Дифференциальный диагноз проводят с лекарственными экзантемами, многоформной экссудативной эритемой, туберкулезом, бластомикозом, вегетирующим пемфигусом.

### **Гангрена полового члена и мошонки**

Гангрена полового члена и мошонки — редкая и тяжелая форма гангрены наружных половых органов. Начаться заболевание может неожиданно, на фоне полного здоровья, и быстро развиваться. Заболевание поражает мужчин среднего и старшего возраста. Внезапно появляются отек полового члена и мошонки, лихорадка (38–39 °С), недомогание. Спустя 1–2 нед развивается поверхностный некроз, захватывающий всю переднюю часть мошонки и полового члена. В дальнейшем, несмотря на применение антибиотиков, гангрена продолжает прогрессировать в течение 2–3 нед, вызывая деструкцию тканей. Встречается подобное заболевание и у женщин. В этих случаях патологический процесс, как правило, отмечают на малых половых губах или в области клитора. Патология может перейти на промежность, иногда — на лобок и бедра. Наблюдают лейкоцитоз. Прогноз всегда серьезный и зависит от своевременного и правильного лечения.

## **Лечение**

Для лечения поверхностных форм пиодермий используют спиртовые растворы (салициловой кислоты, камфоры), анилиновые красители (фулорцин\*, 1% бриллиантовый зеленый, 0,1% калия перманганат), топические антисептические и антимикробные препараты. В качестве антисептических средств широко применяют хлоргексидин, диоксидин, хлорофиллипт, микроцид, цитеал, бетадин и др.

Для наружного лечения используют аэрозоли: полькортолон, оксиквлозол, оксикорт, лифузол, бепантен. На распространенные множественные очаги наносят мази, содержащие антибиотики и сульфаниламиды: 2% мазь, крем фуцидина, 2% мазь бактробан, дермазин, банеоцин, аргосульфан, левомеколь, гелиомицин, линкомициновая мазь 2%, гентамициновая мазь 0,1%. Топические комбинированные глюкокортикоидные препараты с противовоспалительным и антибактериальным действием назначают при вторичной пиодермии (АД, чесотке): фуцикорт, фуцидин, гиоксизон (лоринден С, кортомицетин, целестодерм-В с гарамидином, тридерм и др.). Курс лечения составляет 7–14 дней.

Показаны также рассасывающие средства, ферменты, мази: 0,25% трипсина раствор, химотрипсин, левосин, пиолизин, актовегин, солкосерил, куриозин.

Лечение больных хронической пиодермией начинают с выбора антибиотиков на основании данных бактериологического исследования и теста на чувствительность к ним. При ступенчатом лечении в начале курса антибиотик назначают парентерально, а при положительной динамике состояния больного (через 3–7 сут) переходят на его применение внутрь. При остром течении антибиотики назначают не менее чем на 5–7 сут, при хроническом — 7–14 сут.

### Пенициллины

Амоксициллин 125, 250, 500 мг детям в возрасте до 3 лет — по 30 мг/кг в сутки в 2–3 приема, от 3 до 10 лет — по 375 мг 2 раза, детям старше 10 лет и взрослым — по 500–750 мг 2 раза в сутки,

или амоксициллин + клавулановая кислота — внутрь по 0,375–0,625 г в форме суспензии 125 мг + 31 мг (5 мл); суспензия форте 250 мг + 62,5 мг (5 мл) — детям от 3 мес до 1 года по 2,5 мл суспензии; от 1 года до 7 лет — по 5 мл суспензии 3 раза в сутки; от 7 до 14 лет — по 10 мл суспензии или по 5 мл суспензии форте 3 раза в сутки, детям старше 14 лет и взрослым — по 375–625 мг (1 таблетка) 3 раза в сутки. Курс лечения — 7–10 дней.

### Антибиотики группы цефалоспоринов

Цефалексин 250 мг, 500 мг, детям с массой тела менее 40 кг — по 25–50 мг/кг в сутки, взрослым — по 250–500 мг 4 раза в сутки. Курс лечения — 7–14 дней,

или цефаклор 125, 250, 500 мг; детям в возрасте до 6 лет — по 30 мг/кг в сутки, детям старше 10 лет и взрослым — по 500 мг 3 раза в сутки. Курс лечения — 7–10 дней,

или цефуроксим (зиннат<sup>▲</sup>) 125, 250, 750 мг во флаконах внутривенно или внутримышечно. При парентеральном введении детям до 3 мес — по 30 мг/кг 2–3 раза в сутки, старше 3 мес — по 60 мг/кг 3 раза в сутки, взрослым — по 750 мг–1,50 г 3 раза в сутки. При приеме внутрь детям — по 125–250 мг 2 раза в сутки, а взрослым — по 250–500 мг 2 раза в сутки,

или цефиксим (панцеф, супракс<sup>▲</sup>) 100 мг (5 мл), 200 мг, 400 мг; детям в возрасте до 12 лет — по 8 мг/кг 1 раз в сутки в форме суспензии, старше 12 лет и взрослым — по 400 мг 1 раз в сутки,

или цефазолин вводят по 250–500 мг внутримышечно каждые 8 ч. Этот препарат является базовым при лечении стафилодермии.

### Цефалоспорины II и III поколения

Цефотаксим (клафоран<sup>▲</sup>) вводят внутривенно или внутримышечно по 0,75 г 3 раза в сутки в течение 7–10 дней. Цефоперазон (цефобид<sup>▲</sup>), цефтазидим (фортум<sup>▲</sup>) более активны в отношении грамотрицательных и анаэробных бактерий,

или цефтриаксон (роцефин<sup>▲</sup>) 250 мг, 1 г, 2 г; детям в возрасте до 12 лет — по 50–75 мг/кг 1 раз в сутки, старше 12 лет и взрослым — по 1–2 г 1 раз в сутки. Курс лечения — 7–10 дней, внутривенно или внутримышечно по 1–2 г 1 раз в сутки 7–10 дней,

или цефепим дихлорид моногидрат 500 мг, 1 г внутримышечно; детям с массой тела более 40 кг — по 100 мг/кг в сутки, более 40 кг и взрослым — по 1 г 2 раза в сутки. Курс лечения — 7–10 дней.

### Тетрациклины

Доксициклин (доксициклина гидрохлорид<sup>▲</sup>) по 0,1 г 2 раза в сутки, или доксициклин (юнидокс солютаб<sup>▲</sup>) взрослым и детям с массой тела более 50 кг в 1-е сутки лечения назначают по 200 мг в 1 или 2 приема, в последующие дни лечения — по 100 мг/сут в 1 прием. Детям старше 8 лет с массой тела менее 50 кг в 1-й день лечения назначают суточную дозу из расчета 4 мг/кг на прием, в последующие дни — по 2 мг/кг 1 раз в сутки, курс лечения составляет 5–10 дней; в наиболее тяжелых случаях лечение можно начать с внутримышечных инъекций доксициклина (доксициклина гидрохлорид<sup>▲</sup>) по 100 мг 2–3 раза в сутки.

### Антибиотики-аминогликозиды

Гентамицин (гентамицина сульфат<sup>▲</sup>) — одно из средств при тяжелых формах пиодермии. Оно действует на штаммы, устойчивые к другим антибиотикам. Вводят внутримышечно по 1–2 мл 4% раствора 2–4 раза в сутки. Детям до 2 лет — по 2–5 мл/кг

в сутки, старше 2 лет — по 3–5 мг/кг в сутки. Кратность введения — 2–4 раза в сутки. Курс лечения — 7–10 дней.

Тобрамицин вводят внутримышечно из расчета 5 мг/кг.

Современные аминогликозиды (гентамицин, сизомицин, тобрамицин, амикацин) служат антибиотиками выбора для лечения заболеваний, обусловленных грамотрицательными микроорганизмами. Ристомидин и ванкомицин назначают при инфекциях, вызванных метициллинорезистентными стафилококками и характеризующихся множественной устойчивостью даже к цефалоспорином I и II поколения, ко всем пенициллинам и аминогликозидам.

### **Антибиотики-макролиды**

Эритромицин по спектру антимикробного действия близок к пенициллину. Детям в возрасте до 3 мес — по 20–40 мг/кг в сутки, от 3 до 18 лет — по 30–50 мг/кг в сутки. Курс лечения — 5–14 дней,

и/или азитромицин (сумамед\*) взрослым внутрь по 500 мг в 1-е сутки, затем по 250 мг 1 раз в сутки в течение 4 дней; детям из расчета 10 мг/кг 1 раз в сутки в течение 3 дней, или в 1-й день — по 10 мг/кг, затем в течение 4 дней — по 5 мг/кг 1 раз в сутки,

или джозамицин (вильпрафен\*) по 0,5 г 2 раза в день в течение 10 дней, при необходимости назначения детям до 14 лет суточная доза составляет 30–50 мг/кг массы тела предпочтительно в 3 приема,

или кларитромицин (кларид\*, фромилид\*) 125 мг (5 мл), 250 мг. Взрослым — по 500–1000 мг в сутки, детям — по 7,5 мг/кг 2 раза в сутки в течение 7–10 дней.

### **Антибиотики разных групп**

Линкомицин (линкомицин гидрохлорид\*) назначают в капсулах по 0,25 г и в ампулах по 1 мл 30% раствора внутримышечно,

или фузидовая кислота (фузидин-натрий\*) внутрь по 0,125–0,250 г 4 раза в сутки,

или рифампицин — по 0,45–0,60 г 1–2 раза в сутки внутрь за 1 ч до еды.

Из препаратов фторхинолонового ряда зарекомендовали себя офлоксацин (таривид\*), который назначают по 0,25 г 2 раза в сутки; пefлоксацин, ципрофлоксацин внутрь по 250 мг 2 раза в сутки 5–7 дней, левофлоксацин внутрь по 250 мг 1 раз в сутки, моксифлоксацин по 0,4 г 1 раз в сутки 5–7 дней.

### **Вакциноterapia**

Вакцину для лечения стафилококковых инфекций (антифагин стафилококковый\*) взрослым вводят под кожу в дозе от 0,2 до 1 мл ежедневно в течение 10 дней, курс повторяют через 2–3 нед.

Анатоксин стафилококковый вводят под кожу в дозе от 0,1 мл, каждый раз увеличивая дозу на 0,1 мл до 0,3 мл 3 раза в неделю.

Анатоксин стафилококковый очищенный\* вводят подкожно в дозе 0,5 мл, затем в той же дозе через 30–40 дней с последующей ревакцинацией через 3–13 мес.

Бактериофаг стафилококковый вводят внутривожно или внутримышечно начиная с дозы 0,1 мл и увеличивая ее на 0,1 мл через 2 дня на 3-й до общей дозы 2 мл, всего на курс — 8–10 инъекций.

Вакцина сухая стафилококковая\*, разработанная в НИИВС им. И.И. Мечникова РАМН, выпускается в ампулах и содержит 0,2 г антигена. В качестве растворителя применяют 2 мл 0,9% раствора натрия хлорида. Вакцину вводят подкожно поочередно в подлопаточную область: 1 инъекция — 0,1 мл, все последующие — по 0,2 мл с интервалом 3–4 дня, на курс — 5–10 инъекций.

Иммуновак-ВП-4\* (вакцина поликомпонентная, сухая), разработанная также в НИИВС им. И.И. Мечникова РАМН, вводится в соответствии с инструкцией по применению назально-подкожным методом, включающим 3 ежедневных интраназальных введения препарата и последующие 8–10 инъекций с интервалом 3–4 дня, начиная с дозы 0,05 мл на первую инъекцию, 0,1 мл — на вторую и 0,2–0,4 мл — при последующих введениях препарата.

Иммуноглобулин человека антистафилококковый\* вводят внутримышечно: 120 МЕ в 1 прием с интервалом 3–5 дней, на курс — 3–5 инъекций.

При лечении пиодермий стафилококковой этиологии, сопровождающихся бактериемией и сепсисом, используют:

иммуноглобулин человека антистафилококковый\*. Детям вводят внутривенно капельно 5–7 МЕ/кг, но не более 25 МЕ, взрослым — по 5–7 МЕ/кг. На курс 10 инфузий, которые проводят через 24–72 ч (препарат совместим с другими лекарственными средствами),

или иммуноглобулин человека нормальный\* — детям вводят внутривенно капельно по 3–4 мл/кг, но не более 25 МЕ в течение 3–5 сут, взрослым — по 25–50 мл через 1–3 сут. Курс лечения — 3–10 инфузий (препарат совместим с другими лекарственными средствами).

Тимуса экстракт (тактивин\*) назначают подкожно по 1 мл 0,01% раствора ежедневно в течение 10 дней. Повторный курс проводят по клинико-иммунологическим показателям.

Альфа-глутамил-триптофан (тимоген\*) назначают внутримышечно — от 50 до 100 мкг (300–1000 мкг на курс). Повторный курс — через 1–6 мес.

Тимуса экстракт (тималин\*) вводят подкожно ежедневно в дозе от 5 до 20 мг, на курс — 30–100 мг. Повторный курс показан через 1–6 мес.

Миелопид\* назначают при сниженном количестве нейтрофилов, моноцитов и В-лимфоцитов по 3 мг внутримышечно 1 раз в 3 сут, всего 5 инъекций. Повторный курс — по клинико-иммунологическим показателям.

Стерильный фильтрат культуральной жидкости некоторых видов самопроизвольно лизирующихся актиномицет (актинолизат\*) внутримышечно по 3 мл 2 раза в неделю, 5–10 инъекций на курс.

Глюкозаминил мурамилдипептид (ликопид\*) назначают внутримышечно по 0,125 мг ежедневно в течение 10 дней или по 10 мг внутрь также в течение 10 дней.

Азоксимера бромид (полиоксидоний\*) назначают больным по 0,6 мг внутримышечно по 2 мл 2 раза в неделю, от 6 до 12 мг. Курс введения полиоксидония — от 5 до 7 инъекций через день или по схеме: 1–2–5–8–11–14-й день введения препарата.

Меглумина акридоната (циклоферон\*) — 12,5% раствор для инъекций — 2 мл, таблетки — по 0,15 г, линимент 5% — по 5 мл. Таблетки — по 0,3–0,6 г 1 раз в сутки. Разовая доза — 0,25–0,50 г внутримышечно или внутривенно на 1, 2, 4, 6, 8, 11, 14, 17, 20, 23, 26, 29-й дни. Детям — по 6–10 мг/кг в сутки внутривенно или внутримышечно.

В зависимости от особенностей клинических проявлений той или иной разновидности хронической пиодермии параллельно с антибиотиками назначают глюкокортикоиды в сочетании с отечественным цитостатиком — проспидином\*. Последний вводят внутримышечно начиная с разовой (суточной) дозы 50 мг (1–2 инъекции), а затем по 100 мг. Инъекции делают ежедневно, курсовая доза — 1,5–2 г.

Глюкокортикоиды: преднизолон, метилпреднизолон (мети-пред\*), дексаметазон назначают в средней суточной дозе, эквивалентной 20–40 мг преднизолона, в течение 3–6 нед при язвенной, язвенно-вегетирующей или гангренозной пиодермии.

В комплексном лечении хронической пиодермии широко используются препараты, улучшающие микроциркуляцию кожи, и гепатопротекторы: актовегин\* по 5 мл внутривенно ежедневно (на курс — 15–20 инъекций), пентоксифиллин (трентал\*), ксантинола никотинат (теоникол\*), никотинат натрия 5<sup>sp</sup> в адекватных дозах, которые применяют не менее 1 мес. Из гепатопротекторов назначают эссенциале форте Н\*, гепабене\*, фосфоглив\* и ферментные препараты — панкреатин (мезим форте\*) и др. Показаны витамины группы В: пиридоксин (витамин В<sub>6</sub>\*), цианокобаламин (витамин В<sub>12</sub>\*), аскорбиновая кислота.

Изотретиноин (роаккутан\*) внутрь по 0,51 мг/кг в сутки (максимальная суточная доза составляет 60 мг) 1–2 раза в сутки в вечернее время, 4–6 мес при лечении больных с тяжелыми форма-

ми гидраденита, абсцедирующего и подрывающего фолликулита Гоффманна.

Из физиотерапевтических методов применяют лазеротерапию волнами ультравысокой частоты (гелий-неоновый лазер), лазерное облучение крови и др.

## Вирусные дерматозы

Вирусные заболевания кожи — ряд дерматозов, вызываемых различными вирусами. До сих пор не существует общепризнанной классификации вирусных заболеваний кожи. В отечественной дерматологии по характеру сродства к определенным тканям различают вирусы дерматотропные, вызывающие поражения кожи, нейротропные, поражающие в основном нервную систему, и смешанные, поражающие одновременно кожу и нервную систему.

В настоящее время предложена классификация этой группы заболеваний кожи. В основу ее положены тип нуклеиновых кислот и род вируса.

Заболевания кожи, вызванные ДНК-содержащими вирусами, следующие.

- Дерматозы, вызванные вирусами герпеса:
  - ✦ простой герпес (*Herpes simplex*), возбудитель — вирус простого герпеса (ВПГ) типа 1 (*Herpesvirus simplex 1*);
  - ✦ генитальный герпес (*Herpes progeneritalis*), возбудитель — ВПГ типов 2 и 1 (*Herpesvirus simplex 2* и 1);
  - ✦ герпетическая экзема Капоши (*Eczema herpeticatum Kaposi*), возбудитель — ВПГ 1 (*Herpesvirus simplex 1*);
  - ✦ ветряная оспа (*Varicella*) и опоясывающий герпес (*Herpes zoster*), возбудитель — *Herpes virus varicella-zoster*.
- Дерматозы, вызванные поксвирусами:
  - ✦ контагиозный моллюск (*Molluscum contagiosum*), возбудитель — *Molluscum contagiosum virus*;
  - ✦ акциния (*Vaccinia*), возбудитель — *Poxviridae officinalis*;
  - ✦ узелки доильщиц (паравакциния) — *Tubercula mulgentium Paravaccinia*, возбудитель — *Paravaccinia virus, Poxviridae*.
- Дерматозы, вызванные вирусами семейства *Papova*:
  - ✦ бородавки вульгарные (*Verrucae vulgares*), возбудитель — *Papillomavirus hominis 2*;
  - ✦ бородавки плоские (*Verrucae planae*), возбудитель — *Papillomavirus hominis 3, 5, 10*;
  - ✦ бородавки подошвенные (*Verrucae plantares*), возбудитель — *Papillomavirus hominis 1, 2, 4*;



- ✧ остроконечные кондиломы (*Condylomes acumine*), возбудитель — *Papillomavirus hominis* 1, 2, 6, 11, 16, 18;
- ✧ ювенильный папилломатоз гортани, возбудитель — *Papillomavirus hominis* 6, 11, 16, 30;
- ✧ папилломатоз ротовой полости (болезнь Бека), возбудитель — *Papillomavirus hominis* 13, 32;
- ✧ бородавчатая эпидермодисплазия Левандовского–Лютца (*Epidermodisplasia verrucosa Lewandovsky–Lutz*), возбудитель — *Papillomavirus hominis* 3, 4, 5, 8, 9, 12, 14, 17, 19–29;
- ✧ бовеноидный папулез (*Bowenoid papulosis*), возбудитель — *Papillomavirus hominis* 6, 16, 18, 31, 33.
- Заболевания кожи, вызванные РНК-содержащими вирусами:
  - ✧ ВИЧ-ассоциированные инфекционные заболевания;
  - ✧ герпетическая ангина (*Angina herpetica*), возбудитель — *Enterovirus coxsackie A*, *Enterovirus echo*;
  - ✧ ящур (*Aphtae epizooticae*), возбудитель — *Aphtovirus aphtae*.
- Заболевания кожи, вызванные различными вирусами:
  - ✧ многоформная экссудативная эритема (*Erythema exsudativum multiforme*), возбудители — *Herpesvirus simplex* 1, 2, *Enterovirus Coxsackie B*, *Enterovirus echo*;
  - ✧ папулезный акродерматит детей (*Acrodermatitis papulosa infantum*), возбудители — *Hepadnaviridae B*, *Enterovirus coxsackie A*.
- Заболевания кожи предположительно вирусной этиологии:
  - ✧ розовый лишай (*Pityriasis rosea*), возбудитель окончательно не установлен, предположительно *Enterovirus coxsackie A*, *Herpesvirus hominis type 7*;
  - ✧ синдром Бехчета, возбудитель не установлен;
  - ✧ фелиноз (*Maladia des Griffes De*), возбудитель — предположительно *Chlamydophila psittaci*, *Rochalimae henselae*.

## Простой герпес

### Синонимы

Пузырьковый лишай, *Herpes simplex*.

### Код по МКБ-10

B00. Инфекции, вызванные вирусом простого герпеса.

### Эпидемиология

Источник инфекции — больные с активными или латентными формами заболевания и вирусоносители.

Передается вирус чаще всего контактным путем (прямой контакт), а также контактно-бытовым (опосредованный контакт), воздушно-капельным, парентеральным и вертикальным (от матери к плоду) путями.

Вирус может поражать кожу, слизистые оболочки, центральную и периферическую нервную систему, печень, эндотелий сосудов, клетки крови (Т-лимфоциты, эритроциты, тромбоциты). ВПГ может интегрироваться в генетический аппарат клетки хозяина и вызывать злокачественную трансформацию клеток (ВПГ-2 и рак шейки матки).

### **Классификация**

Согласно опубликованным данным, ВПГ подразделяют на два типа:

- ВПГ-1 — орофациальный;
- ВПГ-2 — генитальный герпес.

Различают первичную и вторичную (рецидивирующую) герпетическую инфекцию.

По клиническим проявлениям выделяют четыре формы:

- латентную;
- локализованную;
- генерализованную;
- смешанную.

### **Патогенез**

Первичное заражение происходит в раннем детстве, у 80% пациентов течение инфекции бессимптомное. Через несколько дней после заражения в сыворотке крови появляются антитела. Их обнаруживают у 85% детей в возрасте до 3 лет. После попадания в организм ВПГ сохраняется в нем в течение всей жизни, находится в неактивном (латентном) состоянии преимущественно в клетках паравертебральных чувствительных ганглиев. Причины длительной персистенции вируса в организме человека полностью не выяснены. При выраженном иммунодефиците герпетическая инфекция протекает тяжело, носит генерализованный характер с поражением ЦНС, печени, легких и других органов.

### **Клиническая картина**

Поражение кожи сопровождается появлением эритемы, пузырьков, корочек. Изредка наблюдают отечность, папулы, геморрагии. Кожный процесс разрешается за 7–10 дней. После исчезновения клинических проявлений первичной герпетической инфекции ВПГ пожизненно сохраняется в организме в латентном состоянии. Под влиянием разнообразных эндогенных и экзогенных факторов наступает реактивация вируса.

Количество рецидивов заболевания различно. При благоприятном течении заболевание рецидивирует не чаще 2 раз в год, высыпания фиксированы на одном месте, воспаление в очагах поражения выражено умеренно. В случае более частых рецидивов необходима коррекция иммунного статуса пациента.

## Лечение

При локализованных формах простого герпеса с необширными поражениями кожи или слизистых оболочек и редкими рецидивами (2 раза в год или реже) назначают симптоматическую и патогенетическую терапию. При частых рецидивах или распространенных формах заболевания лечение проводят в несколько этапов.

На первом этапе лечения назначают противовирусные препараты парентерально или внутрь, а также местно. Курс лечения продолжается от 5 до 10 дней.

На втором этапе лечение проводят в стадии ремиссии заболевания. Назначают иммуномодуляторы или адаптогены растительного происхождения, препараты интерферонов или индукторов интерферонов. Курс лечения — от 30 до 60 дней в зависимости от клинико-лабораторных показателей активности заболевания. Это период подготовки к третьему этапу лечения — проведению вакцинотерапии.

## Диагностика

Дифференциальную диагностику простого герпеса проводят с опоясывающим герпесом и стрептококковым импетиго.

## Герпетический дерматит

Наиболее распространенная форма. После инкубационного периода (2–14 дней) появляются высыпания, состоящие из сгруппированных пузырьков полусферической формы, на фоне эритемы и отека. За 1–2 сут до появления сыпи пациенты ощущают жжение, покалывание, зуд на местах, где в дальнейшем появится сыпь.

Содержимое пузырьков прозрачное, затем мутнеет. Тесно расположенные пузырьки могут сливаться в многокамерный сплошной пузырь. После вскрытия пузырьков образуются эрозии и корочки. Процесс на коже разрешается в течение 10–14 дней. В случае присоединения вторичной инфекции рецидив продолжается до 3–4 нед. Обычная локализация — окружность рта, особенно красная кайма губ, нос, реже — кожа щек, век, ушных раковин.

Встречаются и редкие (атипичные) поражения кожи при простом герпесе.

- Зостериформный простой герпес характеризуется появлением пузырьков по ходу того или иного нерва лица, конеч-

ности, ягодиц. От опоясывающего лишая эта форма отличается отсутствием боли, иррадиирующей по ходу нерва.

- Abortивная форма встречается на участках кожи с утолщенным роговым слоем (на коже ладоней и пальцев рук). Проявляется едва заметными везикуло-папулезными элементами, сопровождается зудом, жжением, болью по ходу нервов. Нередко при этой форме ставят диагноз «панариций».
- Отечная форма встречается на кожных покровах с рыхлой подкожной клетчаткой (веках, губах, вульве, крайней плоти). Вследствие сильного отека первичные элементы не видны.
- Элефантиазоподобная форма — та же отечная форма, но с развитием стойкого лимфостаза в очаге поражения.
- Язвенная форма характеризуется образованием небольших язв на месте обычных герпетических высыпаний. Язвы медленно увеличиваются в размерах и длительное время не эпителизируются. Если они сохраняются более 3 мес, то их относят к СПИД-маркерным заболеваниям.
- Мигрирующая форма — та, при которой во время каждого рецидива сыпь располагается на новых участках.
- Геморрагическая форма характеризуется появлением пузырьков с кровянистым содержимым, сыпь может располагаться на любом участке кожи.
- Геморрагически-некротическая форма протекает с некрозом на месте высыпаний и образованием рубцов.

## Герпес губной (или лихорадочный)

Располагается на коже верхней, реже — нижней губы. Иногда высыпания пузырьков многочисленны и покрывают губы, крылья носа и подбородок.

## Герпетический стоматит

Может быть проявлением первичной или вторичной (рецидивирующей) герпетической инфекции. Чаще встречается в детском возрасте, преимущественно от 1 до 3 лет. Вначале повышается температура тела, появляются симптомы общей интоксикации (недомогание, снижение аппетита, нарушение сна и др.). Спустя 1–2 дня на слизистых оболочках щек, нёба, губ на фоне гиперемии и отека появляется большое количество пузырьков, которые вскрываются через 2–3 дня, образуя эрозии, покрытые белым налетом. Процесс сопровождается сильной болью. У пациентов наблюдают обильное слюнотечение, увеличение регионарных лимфатических узлов. Выздоровление наступает спустя 2–3 нед.

## Генитальный герпес

Генитальный герпес (*Herpes progeneralis*) — инфекционное заболевание, характеризующееся поражением кожи и слизистых оболочек мочеполовых органов и аноректальной области. Генитальный герпес относят к группе ИППП.

### Эпидемиология

Заражение происходит при орально-генитальных, генитально-анальных и орально-анальных контактах. Возможна передача инфекции бытовым путем через предметы личной гигиены. Заражение возможно как при наличии клинических проявлений болезни у полового партнера, так и при их отсутствии, что особенно важно в эпидемиологическом отношении.

Генитальный герпес — одна из наиболее распространенных ИППП. Он представляет собой важную медицинскую и социальную проблему, поскольку с ним связана разнообразная патология преимущественно у женщин и детей раннего возраста.

### Классификация

Выделяют несколько форм генитальной герпетической инфекции:

- первичная (в крови отсутствуют антитела к ВПГ);
- вторичная (при наличии антител к ВПГ одного типа, суперинфекция ВПГ другого типа и отсутствие в анамнезе эпизодов генитального герпеса);
- рецидивирующая (наличие антител к ВПГ и эпизодов генитального герпеса в анамнезе);
- бессимптомная.

### Этиология

Возбудитель генитального герпеса в большинстве случаев *Herpesvirus simplex 2* (ВПГ-2), хотя у 25–30% пациентов выявляют *Herpesvirus simplex 1* (ВПГ-1).

### Клиническая картина

Первичный генитальный герпес отличается тяжелым и продолжительным течением. Продолжительность инкубационного периода — 5–7 дней. Заболевание протекает в локализованной (ограниченной) или диссеминированной (генерализованной) форме.

Появлению высыпаний нередко предшествуют продромальные симптомы (дискомфорт, жжение, зуд в местах, где в дальнейшем появятся высыпания). Появление сыпи может сопровождаться общей слабостью, повышением температуры тела, головной болью, ознобом.

У женщин на половых органах на фоне гиперемии и значительного отека появляются пузырьки с серозным содержимым. Пузырьки, как правило, множественные, через 2–3 дня вскрываются, образуют мокнущие эрозии или язвочки округлой формы с венчиком гиперемии и обрывками покрывок пузырьков по периферии. Женщины отмечают тяжесть и давление в области промежности, кровянистые выделения при половых контактах. Сыпь располагается на внутренней поверхности малых и больших половых губ, в области вульвы, клитора, промежности, редко — на слизистой влагалища и шейки матки. Воспалительный процесс может распространяться на мочевой пузырь и уретру. Интенсивность клинических симптомов нарастает в течение 7–10 дней, элементы сохраняются 6–8 дней, полная эпителизация наступает через 18–20 дней.

У мужчин сыпь чаще располагается в области внутреннего листка препуциального мешка, на головке и корпuse полового члена.

Сыпь представлена мелкими пузырьками с серозным содержимым, которые быстро вскрываются, оставляя эрозии или поверхностные язвочки. Пациенты отмечают повышение температуры тела, мышечную и суставную боль, чувствительность и увеличение паховых лимфатических узлов. При герпетическом уретрите мочеиспускание сопровождается болью и жжением. При осмотре отмечают гиперемию и отек губок наружного отверстия уретры, выделения в виде «утренней капли», светлого или светло-желтого цвета. Заболевание продолжается 1–2 нед. Рецидивы заболевания наблюдаются с интервалами от нескольких недель до нескольких лет.

У мужчин-гомосексуалистов и у женщин после анального полового контакта высыпания появляются вокруг заднего прохода или в прямой кишке. В этом случае пациенты отмечают плохое общее самочувствие, периодическую боль в области промежности, боль при дефекации. В кале появляются кровь и слизь. Для уточнения диагноза в этом случае проводят ректороманоскопию.

## **Рецидивирующий генитальный герпес**

После первичного инфицирования у трети пациентов генитальный герпес становится рецидивирующим. Течение рецидивов существенно варьирует, они могут быть частыми и продолжаться в течение многих лет. Клинические симптомы и тяжесть течения генитального герпеса зависят от состояния иммунного статуса пациента. У ряда пациентов имеет место abortивное течение заболевания с незначительной гиперемией и небольшим количеством мелких, быстро вскрывающихся пузырьков, у других отсутствуют лихорадка и интоксикация, менее выражены

высыпания. Иногда клинические проявления ограничиваются чувством жжения и зуда, незначительным отеком и гиперемией кожи и слизистых оболочек половых органов. При выраженном иммунодефиците каждый рецидив генитального герпеса сопровождаются тяжелые местные эрозивно-язвенные изменения.

При частых рецидивах возможно развитие лимфостаза (вплоть до слоновости) половых органов. При присоединении вторичной инфекции у мужчин возникают осложнения в виде баланита, фимоза, парафимоза.

### Диагностика

Диагноз ВПГ-инфекции в большинстве случаев основывается на жалобах пациента, анамнезе болезни, клинических проявлениях, лабораторных методах исследования [микроскопическое исследование клеток, инфицированных ВПГ, электронная микроскопия, иммунофлюоресцентный метод, иммуноферментный анализ (ИФА), реакция связывания комплемента (РСК), реакция нейтрализации вируса]. Наиболее достоверный лабораторный метод — вирусологическое исследование (выделение вируса на подопытных животных). Перспективные современные молекулярно-биологические методы (ПЦР, ДОТ-гибридизация) позволяют диагностировать всю группу вирусов герпеса.

### Лечение

Зависит от клинических проявлений, стадии и тяжести течения процесса. Необходимо провести обоснованное клинико-лабораторное обследование пациента с обязательным исследованием иммунного статуса.

Препарат выбора — ацикловир\* (зовиракс\* или его аналоги). Можно применять валацикловир и фамцикловир.

При первичном эпизоде генитального герпеса назначают ацикловир\* по 200 мг 5 раз в сутки в течение 7–10 дней; валацикловир по 500 мг 2 раза в сутки в течение 5–10 дней; фамцикловир по 125 мг 2 раза в сутки на протяжении 5 дней.

В целях предупреждения рецидивов заболевания пациентам с тяжелым течением болезни (10 и более рецидивов в год) назначают ежедневную супрессивную (профилактическую) терапию ацикловиром\* по 200 мг 4 раза в сутки (или по 400 мг 2 раза в сутки), валацикловиром по 500 мг 1 раз в сутки, фамцикловиром по 250 мг 1 раз в сутки. Курс лечения — 6 мес.

## Герпетиформная экзема Капоши

Герпетиформная экзема Капоши (*Eczema herpetiformis*) (вариолиформный пустулез, острый оспенновидный пустулез, синдром Капоши — вирусное заболевание, которое вызывает ВПГ-1.

## Эпидемиология

Источник инфекции — больные простым герпесом с клиническими проявлениями болезни. При тесном контакте возможно заражение от людей, привитых вакциной против натуральной оспы.

Это заболевание встречается в основном у детей, страдающих экземой, нейродермитом, эритродермией, эпидемической пузырчаткой и другими дерматозами, при которых участки нарушения целостности кожных покровов служат входными воротами для инфекции. Инкубационный период составляет в среднем 3–7 дней.

## Клиническая картина

Начало заболевания внезапное, сопровождается ознобом, плохим общим самочувствием, интоксикацией и подъемом температуры тела до 39–40 °С и выше. Спустя 2–4 дня на пораженных участках кожи появляется обильная везикулезная сыпь с пупкообразным вдавлением в центре. Пузырьки высыпают толчкообразно на протяжении 3–4 нед, поэтому наряду со свежими высыпаниями, которые сопровождаются повышением температуры тела, присутствуют пузырьки и пустулы с геморрагическим содержимым. Вскрывшиеся пузырьки и пустулы покрываются корочкой черного цвета, после отторжения которой при условии недостаточного ухода за ребенком могут остаться оспенноподобные рубчики и временная пигментация. Одновременно происходит увеличение регионарных лимфатических узлов. Часто поражаются слизистые оболочки полости рта, глаз и половых органов. Заболевание длится от 10 до 70 дней и более. Отмечают изменения как в общем анализе крови (гипохромная анемия, лейкопения, эозинофилия или эозинопения, увеличенное СОЭ), так и в анализе мочи (повышенное содержание белка, лейкоцитоз до 10 в поле зрения).

Возможны осложнения (пневмония, отит, кератоконъюнктивит, иногда с изъязвлением роговицы, расстройства пищеварения). При тяжелом течении развиваются менингеальные симптомы, энцефалиты, и без соответствующего лечения заболевание может привести к летальному исходу. У детей до 1 года заболевание протекает особенно тяжело и заканчивается в 10–40% случаев летально вследствие обезвоживания организма, вторичной микробной инфекции, шока, вызванного некрозом надпочечников.

Рецидивы герпетической экземы возможны.

## Диагностика

Дифференциальную диагностику проводят с экземой, осложненной пиококковой инфекцией, ветряной оспой.



## Лечение

Заболевшие дети подлежат изоляции в боксированные палаты инфекционных отделений. В целях дезинтоксикации дают обильное частое питье [кипяченую воду, несладкий чай, отвары (морсы) из ягод клюквы, брусники, черной смородины и др.]. Назначают диету, соответствующую возрасту ребенка, всю пищу дают в протертом виде.

При тяжелом состоянии и в случае невозможности давать жидкость через рот или отказа ребенка от питья назначают трансфузионную терапию (гемодез-Н<sup>\*</sup>, изотонический раствор натрия хлорида и др.).

В качестве жаропонижающего средства назначают индометацин<sup>\*</sup> (метиндол ретард<sup>\*</sup>) в драже по 25 мг 2–3 раза в сутки, вводят противогриппозный гаммаглобулин по 1–2 мл 2 раза в неделю. Назначают антигистаминные и сердечные препараты, поливитамины.

При местном лечении предварительно механически удаляют корочки, пораженную поверхность тушируют 3% раствором пероксида водорода, затем смазывают жидкостью Кастеллани, 1% водным раствором бриллиантового зеленого или метиленового синего. На очаги накладывают марлевую салфетку, пропитанную гелем солкосерила<sup>\*</sup>, маслом семян шиповника, облепихи или ретинолом<sup>\*</sup> (масляной формой витамина А-ацетата<sup>\*</sup>).

Пузырьки и пустулы смазывают противовирусными мазями [3% осолиновой мазью<sup>\*</sup>, теброфеновой мазью<sup>\*</sup>, бромнафтохиноном (бонафтона мазью<sup>\*</sup>)]. На массивные корки наносят субгаллат висмута (дерматоловую мазь<sup>\*</sup>), 3% мазь этакридина лактата<sup>\*</sup>.

## Профилактика

Следует оберегать детей, страдающих экссудативным диатезом, АД, от контакта с людьми, страдающими простым и рецидивирующим герпесом, острым респираторным вирусным инфекционным заболеванием, гриппом, герпетической экземой Капоши.

## Опоясывающий герпес

Опоясывающий герпес (*Herpes zoster*, синоним *Zona*) — острое вирусное заболевание, которое характеризуется лихорадкой, интоксикацией, поражением межпозвоночных ганглиев и появлением везикулезной сыпи по ходу ветвей пораженного чувствительного нерва.

## Эпидемиология

Источник инфекции — больной опоясывающим герпесом или ветряной оспой. Болезнь передается воздушно-капельным и контактным путями, возможна трансплацентарная передача вируса. Болеют взрослые люди, а у детей, контактирующих с ними, может развиваться ветряная оспа. Иногда опоясывающим герпесом могут заболеть взрослые при контакте с ребенком, больным ветряной оспой.

Опоясывающий герпес возникает как вторичная инфекция преимущественно у взрослых в результате прежнего контакта с вирусом *varicella zoster*. Чаще болезнь развивается после или на фоне других инфекций, травм, онкологических заболеваний, иммунодефицита, лечения глюкокортикоидами, цитостатиками, иммунодепрессантами. В отличие от простого герпеса, опоясывающий герпес, как правило, не рецидивирует. Однако опубликованы описания случаев рецидивирующих его форм на фоне соматических заболеваний: сахарного диабета, лимфогранулематоза, ВИЧ-инфекции и онкологических заболеваний.

## Этиология

Возбудитель опоясывающего герпеса — *Herpesvirus varicella zoster* (V-Z) — вызывает два различных по клинической картине заболевания: ветряную оспу и опоясывающий герпес.

## Клиническая картина

В начале болезни возникает боль по ходу пораженных нервных ветвей, в дальнейшем в этих местах появляется сыпь. Боль носит интенсивный жгучий характер, усиливается ночью, а также под влиянием различных раздражителей (холодовых, барометрических и др.) и может сопровождаться нейроциркуляторной дистонией по гипертоническому типу. Одновременно у заболевших отмечают расстройство чувствительности: гиперестезии, гипестезии и анестезии всех видов чувствительности.

Через 3–5 дней (иногда 10–12 дней) по ходу чувствительных нервов появляются отек и гиперемия кожи, спустя 2 сут — пузырьки. Их содержимое вначале прозрачное, через 3–4 дня мутнеет. Затем образуются корочки желто-коричневого цвета, через 2–3 нед процесс полностью заканчивается, на месте сыпи остается временная пигментация. Расположение сыпи, как правило, асимметричное. Пузырьки могут появляться одновременно или толчкообразно на 3–7-й день болезни. Боль сохраняется длительное время.

Возможны атипичные формы опоясывающего герпеса:

- абортивная форма, при которой процесс заканчивается на стадии гиперемии и отека, образования пузырьков не происходит;

- буллезная форма, при которой наряду с небольшими пузырьками появляются и крупные пузыри с неровными фестончатыми краями;
- геморрагическая форма, когда содержимое пузырьков из прозрачного становится геморрагическим, остаются поверхностные рубчики;
- гангренозная (некротическая) форма характеризуется образованием на месте пузырьков язвочек, покрытых сплошным черным струпом, и затем рубцов; длительность заболевания — 6–8 нед; развивается у больных сахарным диабетом, с язвенной болезнью, у пожилых людей;
- генерализованная (или диссеминированная) форма характеризуется двусторонним и генерализованным расположением везикулезной сыпи по всему кожному покрову.

При опоясывающем герпесе кожные проявления соответствуют уровню поражения определенных вегетативных образований.

### **Диагностика**

Диагностика опоясывающего герпеса в типичных случаях не представляет затруднений. Начинается заболевание с недомогания, повышения температуры тела, болевого синдрома, появления характерных герпетических проявлений (гиперемии, отека, сгруппированных пузырьков); этих данных достаточно для диагноза.

При abortивном течении или редких формах опоясывающего герпеса проводят вирусологические исследования в целях выделения вируса. Для установления специфичности выделенного вируса проводят РСК. В последние годы используют ПЦР-диагностику.

### **Лечение**

Лечение должно быть комплексным. Оно включает как этиотропные, так и патогенетические средства. В первые дни болезни лечение направлено на уменьшение интоксикации, боли и предупреждение генерализации инфекции. Кроме того, необходимо раннее назначение противовирусных препаратов. Обязательно введение нормального иммуноглобулина человека (внутримышечно 5–10 мл однократно), особенно если болезнь возникла на фоне применения цитостатиков, иммунодепрессантов или глюкокортикоидов, при тяжелых соматических заболеваниях. Отменяют препараты, угнетающие иммунитет. Антибиотики назначают в случае присоединения вторичных инфекционных осложнений. Для обезболивания используют ненаркотические анальгетики в сочетании с транквилизаторами внутрь или парентерально. Назначают диклофенак\* по 25–50 мг 2 раза в сутки. Используют также ганглиоблокаторы: 1,5% раствор ганглефена (ганглеро-

на\*) по 1 мл внутримышечно 1 раз в сутки, курс лечения — 10–12 дней, или в капсулах по 0,04 г 2 раза в сутки, 10–15 дней. При поражении узла тройничного нерва назначают карбамазепин\* по 0,1 г 2 раза в сутки (утром и вечером), увеличивая дозу на 0,1 г ежедневно, при необходимости доводя суточную дозу до 0,6; 0,8; 1,0 г, разделяя ее на 3–4 приема. После уменьшения или исчезновения боли дозу постепенно понижают. Эффект наступает через 3–5 дней после начала лечения.

## Контагиозный моллюск

Контагиозный моллюск (*Molluscum contagiosum*) (заразная эпителиома, эпителиальный моллюск) — вирусное заболевание, характеризующееся появлением на коже полушаровидных узелков с перламутровым оттенком.

### Эпидемиология

Заболевание встречается повсеместно и поражает человека в любом возрасте. Инфекция передается при непосредственном контакте с заболевшим или вирусоносителем либо опосредованно — через загрязненные предметы личного и домашнего обихода.

Инкубационный период продолжается от 15 дней до нескольких месяцев.

### Этиология

Возбудитель заболевания — фильтрующийся вирус контагиозного моллюска.

### Клиническая картина

У детей процесс выражается на коже лица (чаще на веках и области лба), шее, верхней половине груди (особенно в области подмышечных впадин), верхних конечностях (тыл кистей); у взрослых — на коже лобка, наружных половых органах, вокруг заднепроходного отверстия, на внутренней поверхности бедер. На нормальной коже появляются множественные плоские мелкие узелки (0,1–0,2 см) цвета неизменной кожи или желто-серые. В центре узелка — пупкообразное вдавление с маленьким отверстием. При надавливании пинцетом на узелок с боков из центрального отверстия выделяется кашицеобразная творожистая масса беловатого цвета, состоящая из ороговевших эпителиальных клеток и телец возбудителя.

Узелки располагаются группами или изолированно. Субъективные ощущения отсутствуют.

Возможны атипичные формы контагиозного моллюска:

- гигантские (диаметром 3 см и более);
- ороговевающие;

- кистозные;
- изъязвленные;
- напоминающие милиумы, угри, бородавки.

Диагноз ставят на основании клинических проявлений. Распознать заболевание помогает выдавливание моллюсковых тел при нажатии на боковые поверхности узелка пинцетом.

### Диагностика

Дифференциальную диагностику проводят с бородавками (плоскими, вульгарными), кератоакантомой (при гигантских моллюсках), милиумом, угревой сыпью.

### Лечение

Лечение заключается в механическом удалении узелка.

Содержимое узелков выдавливают пинцетом (при этом из пупковидного вдавления выделяется белая плотная масса), затем узелки смазывают йодом (йода раствором спиртовым\* 5–10%).

Выскабливают кюреткой содержимое узелка и смазывают йодом (йода раствором спиртовым\* 5–10%).

Смазывают элементы растворами серебра нитрата, ферезола\* или трийодрезорцином (риодоксоловой мазью\*).

Проводят диатермокоагуляцию узелков, криодеструкцию жидким азотом.

### Профилактика

Изоляция больных детей от коллектива до полного выздоровления, соблюдение правил личной и общественной гигиены.

## Вульгарные (простые) бородавки

### Эпидемиология

Встречается заболевание преимущественно у детей и подростков. Бородавки представляют собой папулы без признаков воспаления, полушаровидной или слегка уплощенной формы размером 2–10 мм в диаметре, четко отграниченные от окружающей здоровой кожи. Поверхность их шероховатая, покрыта роговыми наслоениями. Бородавки при пальпации безболезненны. Они могут быть цвета нормальной кожи, желтовато-серыми или светло-коричневыми, одиночными или множественными. Располагаются обычно на тыльной поверхности кистей и пальцев рук, реже — на других участках кожи. При близком расположении бородавки могут сливаться и образовывать очаги в виде бугристых бляшек. Обычно среди бородавок наиболее крупная — «материнская», а рядом мелкие, или «дочерние». Диссеминацию бородавок наблюдают в случае угнетения иммунной системы.

При расположении бородавок на околоногтевых валиках или под свободным краем ногтевой пластинки (*Verrucae subunguales*) возможны сильная боль и разрушение части ногтевой пластинки.

### Этиология

Вульгарные (простые) бородавки (*Verrucae vulgares*) вызывает вирус папилломы человека (ВПЧ) типа 2.

### Диагностика

Дифференциальную диагностику проводят с бородавчатой формой красного плоского лишая, бородавчатым туберкулезом кожи, бородавчатым невусом, верруциформным акрокератозом Гопфа.

### Лечение

Используют несколько методов лечения бородавок. Лечение целесообразно начинать с первоначально возникшей бородавки (обычно самой крупной — «материнской»), остальные могут исчезнуть самостоятельно.

Применяют прижигающие средства (солкодерм<sup>▲</sup>, ферезол<sup>▲</sup>, 10% раствор серебра нитрата, 20% салициловую кислоту<sup>▲</sup>, 50% трихлоруксусную кислоту), цитотоксические препараты [25% раствор подофиллина, подофиллотоксин (кондилилин<sup>▲</sup>), демеколцин (колхаминовую мазь<sup>▲</sup>)].

При лечении прижигающими и цитотоксическими препаратами следует тщательно защищать здоровую кожу вокруг бородавок лейкопластырем или индифферентными пастами (цинковой пастой<sup>▲</sup>).

Кроме того, применяют криодеструкцию жидким азотом.

## Плоские (юношеские) бородавки

### Этиология

Плоские (юношеские) бородавки (*Verrucae planae, seu juvenilis*) вызывает ВПЧ типов 3, 5, 10.

### Клиническая картина

Чаще наблюдают у детей и юношей. Этот вид бородавок представляет собой плоские папулы полигональной, округлой или овальной формы, слегка возвышающиеся над уровнем кожи, размером до 3 мм в диаметре. Цвет их обычно не отличается от нормальной кожи. Иногда имеют розовый или буроватый оттенок.

Поверхность папул гладкая, субъективные ощущения отсутствуют. Частая локализация плоских бородавок — тыл кистей,

лицо, хотя они могут располагаться на коже предплечий, красной кайме губ и слизистой оболочке полости рта. По периферии очага поражения может возникать депигментированный венчик.

### Лечение

Проводят гипносуггестивное лечение. Назначают внутрь оксид магния по 0,15; 0,25; 0,5 г 2–3 раза в сутки после еды в течение 3–4 нед. Левамизол (декарис\*) по 0,05–0,15 г 1 раз в сутки в течение 3 сут, затем перерыв 4 сут. Курс лечения состоит из 5–6 таких циклов. Местно применяют 5% салицилово-резорциновую мазь, 10% раствор серебра нитрата (нельзя применять на лице!), интерферон  $\alpha$ -2\* (10% мазь или крем интерферона рекомбинантного на гидрогелевой основе) ежедневно 7–8 дней, прижигающие средства.

## Подошвенные бородавки

### Этиология

Подошвенные бородавки (шипица, плотная папиллома подошв) (*Verrucae plantares*) вызывает ВПЧ типов 1, 2, 4.

### Клиническая картина

Возникают на коже подошвы в местах наибольшего давления обувью. Представляют собой утолщения рогового слоя желтого цвета диаметром до 20 мм и более, вызывают резкую болезненность при ходьбе. Подошвенные бородавки незначительно или совсем не возвышаются над уровнем окружающей кожи. Они бывают различной формы, в виде мелких единичных роговых или множественных, с шероховатой поверхностью узелков, обычно расположенных в местах перехода кожи свода стопы на пятку. Могут быть в виде роговых выемок с тонкими папилломатозными разрастаниями в центральной части, с валиком гиперкератоза вокруг. Подошвенные бородавки могут иметь вид оmozолелостей (натоптышей) диаметром до нескольких сантиметров. Они чаще развиваются у женщин. Длительность существования подошвенных бородавок различна. Срезание роговых наслоений сопровождается небольшим точечным кровотечением. В некоторых случаях, особенно у детей, возможно самопроизвольное исчезновение бородавок.

### Лечение

Для лечения используют те же методы, что и при лечении вульгарных бородавок.

## Остроконечные кондиломы

Остроконечные кондиломы (*Condylomes accuminе*) (бородавки генитальные, бородавки остроконечные, папилломы вирусные, венерические бородавки) — вирусное заболевание, характеризующееся появлением одиночных или множественных доброкачественных опухолевидных сосочковых разрастаний на коже и слизистых оболочках мочеполовых органов.

### Этиология

Заболевание вызывает ВПЧ типов 1, 2, 6, 11, 16, 18. Выделяют ВПЧ низкого (типы 6, 11, 42, 43, 44), среднего (типы 31, 33, 35, 51, 52, 58) и высокого (типы 16, 18, 36, 45) онкогенного риска. При остроконечных кондиломах гениталий в 90% случаев выявляют ВПЧ типов 6 и 11. Они вызывают развитие кондилом с экзофитным ростом. Это доброкачественные образования. Пациенты с видимыми остроконечными кондиломами могут быть одновременно инфицированы ВПЧ высокой степени онкогенного риска (серотипы 16, 18), которые вызывают поражения, ассоциирующиеся с интраэпителиальной неоплазией и аногенитальным раком.

### Эпидемиология

ВПЧ передается от человека при прямом интимном контакте. Изредка возможна передача ВПЧ через предметы интимного обихода. Часто бывает аутоинокуляция, и тогда остроконечные кондиломы развиваются на отдаленных участках тела, которые подвержены мацерации или раздражению. Гораздо реже инфекция передается внутриутробно плоду через поврежденную плаценту или во время родов, при прохождении ребенка через родовые пути женщины, инфицированной ВПЧ.

Заболевание встречается одинаково часто как у мужчин, так и у женщин. Чаще наблюдают его у пациентов в возрасте 20–40 лет, живущих активной половой жизнью.

Остроконечные кондиломы обычно возникают в местах, травмирующихся при интимных контактах.

ВПЧ обладает способностью длительное время персистировать в промежуточном слое многослойного плоского эпителия шейки матки.

У 10–30% молодых женщин наблюдают самопроизвольное исчезновение возбудителя ВПЧ, это зависит от иммунореактивности клеток организма человека.

Инкубационный период продолжительный, может колебаться от 3 нед до 9–12 мес и более, в среднем составляет 3 мес.



## Клиническая картина

Клинические проявления ВПЧ-инфекции половых органов подразделяют на три основных типа:

- остроконечные кондиломы с выраженным экзофитным ростом;
- кондиломы в виде папул;
- поражения в виде пятен.

Кроме того, ряд авторов выделяют инвертированные (внутриэпителиальные) кондиломы с эндофитным ростом, так называемую субклиническую ВПЧ-инфекцию. Этот тип заболевания очень сложен для диагностики в связи с отсутствием четких изменений эпителия.

Остроконечные кондиломы с выраженным экзофитным ростом — классический тип заболевания. Они представляют собой фиброэпителиальные образования на поверхности кожи и слизистых оболочек. Могут быть на тонкой ножке или широком основании, в виде единичных или множественных выростов, напоминающих по своему виду петушиные гребни или цветную капусту. Постепенно разрастаясь, они достигают значительных размеров, внешне напоминая опухоль, но всегда при этом сохраняют свое дольчатое строение. Остроконечные кондиломы часто мацерированы, эрозированы, болезненны, в зависимости от локализации бывают темного, бледно-розового или ярко-красного цвета, при мацерации — беловатого.

У мужчин остроконечные кондиломы располагаются в области внутреннего листка крайней плоти, в венечной бороздке, на головке полового члена, у наружного отверстия мочеиспускательного канала, реже — эндоуретрально.

У женщин остроконечные кондиломы располагаются на внутренней поверхности больших половых губ, на малых половых губах, в области клитора, у входа во влагалище, на промежности, вокруг заднего прохода. Поражаются также паховые и межъягодичные складки.

Гигантская кондилома Бушке–Левенштейна — одна из редких разновидностей экзофитных остроконечных кондилом, ассоциированных с ВПЧ типов 6 и 11. Гигантская кондилома Бушке–Левенштейна представляет собой массивные папилломатозные, вегетирующие разрастания с бородавчатой поверхностью на обширных участках половых органов. Они симметрично располагаются на больших и малых половых губах, симметрично на бедренно-паховые складки и область заднего прохода.

Второй тип остроконечных кондилом в виде папул наблюдают чаще на кератинизированном эпителии, они растут очень медленно. У таких кондилом отсутствуют папилломатозные разрастания, но выражен гиперкератоз или пигментация на поверхности.

У мужчин эти кондиломы располагаются на наружном листке крайней плоти, теле полового члена, на мошонке, у женщин — на коже больших половых губ, лобке, промежности и области заднего прохода.

Третий тип остроконечных кондилом — в виде пятен — встречается на поверхности малых и больших половых губ. Появляются четко отграниченные от окружающего нормального эпителия серовато-белые, розовато-красные или красновато-коричневые пятна, содержащие хорошо определяемые петли капилляров.

## Диагностика

Диагностика остроконечных кондилом обычно не представляет затруднений. Все пациенты с остроконечными кондиломами подлежат тщательному обследованию на ИППП, в случае их выявления проводят соответствующее лечение. Для диагностики малосимптомных или асимптомных форм заболевания в целях выявления ДНК ВПЧ используют методы ПЦР, ДНК-гибридизации, метод типоспецифической гибридной нуклеотидов, ДОТ-гибридизации.

## Лечение

Лечение остроконечных кондилом представляет значительные трудности. Это связано с тем, что до настоящего времени не существует специфических противовирусных препаратов, действующих на ВПЧ, поэтому полного устранения вируса из организма достичь невозможно.

Все методы лечения остроконечных кондилом разделены на четыре группы.

- Деструктивные с использованием физических, химических или хирургических методов лечения.
- Цитотоксические включают применение подофиллина, фторурацила\*.
- Иммунологические включают использование интерферонов и инозина пранобекса (изопринозина\*).
- Комбинированные заключаются в воздействии на очаги интерфероном  $\alpha$ -2\* с последующей криодеструкцией очага.

Воздействуют аппаратом «Плазмаскин» на очаги, предварительно обработанные жидким азотом, оксидом азота или диоксидом углерода.

Успешно применяют комбинированное лечение экстрактом ростков картофеля (иммуномаксом\*) внутримышечно по 200 ЕД на 1, 2, 3, 8, 9, 10-й день лечения 1 раз в сутки (на курс — 6 инъекций) с одновременным удалением кондилом различными методами (электрокоагуляцией, лазерной деструкцией, солкодермом\*).

## Профилактика

Все женщины, перенесшие остроконечный кондиломатоз, ежегодно в течение всей жизни должны проходить цитологическое обследование в гинекологических учреждениях в целях исключения рака шейки матки.

Необходимо тщательно обследовать и лечить беременных, страдающих остроконечным кондиломатозом, для предупреждения внутриутробного инфицирования плода ВПЧ или заражения ребенка во время родов при прохождении его через инфицированные родовые пути матери.

Рекомендуют соблюдение правил личной и интимной гигиены пациентам, страдающим вульгарными бородавками, в целях исключения аутоинокуляции ВПЧ области гениталий.

В целях предупреждения развития остроконечных кондилом у маленьких детей исключают из их окружения ухаживающий персонал, страдающий папилломавирусной инфекцией.

# Болезнь Лайма

### Определение

Болезнь Лайма (лаймская болезнь, иксодовый клещевой боррелиоз, боррелиоз Лайма, клещевой лайм-боррелиоз и др.) — природно-очаговая хроническая инфекция, вызываемая боррелиями Бургдорфера, характеризующаяся полиорганным поражением и стадийно-прогредиентным течением. Поражаются преимущественно кожные покровы, опорно-двигательный аппарат, центральная и периферическая нервная система, сердце.

### Краткие исторические сведения

Изучение болезни Лайма как самостоятельного заболевания начал американский исследователь А. Стир (1970), проанализировавший вспышки «юношеского ревматоидного артрита» в городке Лайм и его окрестностях (штат Коннектикут, США), которые протекали в эпидемической форме, поражая как молодых, так и взрослых лиц, проявляясь мигрирующей эритемой и разнообразными нарушениями нервной системы. Инфекционная природа болезни Лайма была доказана в 1982 г. В. Бургдорфером и соавт., обнаружившими в кишечнике, крови и спинномозговой жидкости иксодовых клещей, новый вид которых был назван в честь первооткрывателя *Borrelia burgdorferi*. В настоящее время под термином «болезнь Лайма» понимают группу иксодовых клещевых боррелиозов.

Для болезни Лайма характерна широкая вариабельность клинических проявлений. Основные и наиболее яркие были известны как самостоятельные нозологии задолго до выделения болезни Лайма, включая хронический атрофический акродерматит, идиопатическую атрофию кожи, идиопатическую прогрессивную атрофию кожи, «эритромелию» с лимфоцитарным менингитом и параличом черепно-мозговых нервов и др. В настоящее время эти поражения кожного покрова и нервной системы рассматривают в симптомокомплексе болезни Лайма.

### Код по МКБ-10

A69.2. Болезнь Лайма.

## Эпидемиология

Эндемические регионы болезни Лайма в РФ распространяются на территории от Балтики до Дальнего Востока и Сахалина. Эпидемиологическое значение имеют таежный (*Ixodes persulcatus*) и лесной (*Ixodes ricinus*) клещи. Таежный клещ как переносчик боррелий более опасен, чем лесной. Заражение возможно и в неэндемическом регионе, куда клещей заносят птицы.

Резервуаром и прокормителями иксодовых клещей, а следовательно, и источником инфекции для человека служат многие виды грызунов и копытных (более 200 видов), а также птицы. Определенное значение в эпидемиологической цепи имеют собаки. Передача инфекции здоровому человеку от пациента с болезнью Лайма или от носителя ее возбудителя не зарегистрирована.

Заражение обычно происходит во время посещения леса и лесопарков, а также на садово-огородных участках. Присасывание клеща нередко остается незамеченными, так как в его слюне содержатся анестезирующие вещества. Время присасывания колеблется от нескольких часов до 6–8 дней. Боррелии передаются человеку, как правило, со слюной клеща при его укусах.

Возможна алиментарная передача при употреблении в пищу сырого козьего молока без термической обработки, а также внутриутробная, сопровождающаяся различными врожденными аномалиями, выкидышами и даже гибелью плода, особенно при заражении на ранних стадиях гестации. Восприимчивость людей к боррелиям высокая, если не абсолютная. Стойкий иммунитет не формируется — переболевшие могут вновь заразиться. При болезни Лайма развивается инфекционный иммунитет. Больные с этой инфекцией и носители ее возбудителя вновь не заражаются.

Однако, как в случае третичного сифилиса при новом заражении возможно формирование твердого шанкра, так и в III стадии болезни Лайма при новом заражении возможно развитие мигрирующей эритемы.

Болезнь Лайма относят к наиболее распространенным в РФ зоонозам. Заболеваемость городского и сельского населения примерно одинаковая. Весенне-летняя сезонность болезни Лайма обусловлена активностью клещей в теплое время года — с апреля по октябрь.

## Этиология

*B. burgdorferi*, возбудитель болезни Лайма, — спирохета из рода *Borrelia*, самый крупный представитель этого рода; по форме напоминает штопороподобную спираль, состоящую из осевой нити, вокруг которой расположена цитоплазма; завитки неравномерные; длина от 15 до 25 мкм, ширина от 0,2 до 0,3 мкм; раз-

меры меняются в разных хозяевах и при культивировании. При исследовании в темном поле (когда получен рост на питательной среде) микроорганизм совершает медленные вращательные движения. *B. burgdorferi* микроаэрофильны и грамотрицательны. Легко окрашиваются анилиновыми красителями, чем отличаются от трепонем, с которыми похожи морфологически. Размножаются путем поперечного деления. Культивируются с большим трудом. Температурный оптимум — 30–34 °С. Хорошо сохраняются при низких температурах. Формалин, фенол, этанол и другие дезинфектанты, а также ультрафиолетовое излучение быстро их уничтожают.

В настоящее время генотипически различают более десяти видов боррелий, относящихся к комплексу *Borrelia burgdorferi sensu lato*. Из них пять патогенны для человека. В РФ доминируют *B. afzelii* и *B. garinii*. Циркулирует и *Biburgdorferi sensu stricto*.

## Патогенез

Патогенез болезни Лайма изучен недостаточно, но уже сейчас с определенными допущениями можно выделить его основные звенья. После укуса клеща боррелии, преодолев кожный барьер, распространяются в зараженном организме по кровеносным и лимфатическим сосудам, нервным окончаниям и стволам. Мигрирующая эритема формируется в среднем через 7–14 дней после укуса клеща, что составляет инкубационный период этой инфекции. Предшествующие и/или сопутствующие мигрирующей эритеме головная боль, тошнота, общее недомогание, лихорадка и другие системные симптомы можно рассматривать как проявления размножения боррелий и интоксикации вследствие их распада. Наблюдаемая при мигрирующей эритеме регионарная и генерализованная лимфаденопатия возникает в результате непосредственного воздействия боррелий на ткань лимфатических узлов.

Системные симптомы, а также регионарная и генерализованная лимфаденопатия убедительно свидетельствуют о том, что болезнь Лайма с самого начала становится общим заболеванием.

Мигрирующая эритема может быть вызвана любым патогенным геновидом боррелий — это общий симптом клещевых боррелиозов. Она формируется в результате размножения боррелий в месте укуса клеща и реакции окружающих тканей кожи. В тех случаях, когда боррелии поступают в кровь, минуя кожный барьер, мигрирующая эритема не формируется: заболевание начинается со II стадии (примерно в 20% случаев). Подобная ситуация возможна прежде всего при алиментарном и внутриутробном заражении, а также предположительно при проникающих укусах клеща или энергичном втирании его фекалий.

Исключительно важное звено в патогенезе болезни Лайма составляют размножение боррелий в лимфе и распространение их с лимфой в организме больного человека. Лимфа для них — оптимальная среда обитания, размножения и распространения. По мере продвижения боррелий по лимфатическим сосудам от места присасывания клеща количество микроорганизмов в результате непрерывного деления увеличивается. На внедрение боррелий в лимфатические узлы последние отвечают гиперплазией лимфоидной ткани. В конце концов нарастающая масса боррелий достигает грудного протока — коллектора всей лимфатической системы. Из него боррелии через подключичную вену поступают в венозное русло и сердце. Затем током крови они разносятся по организму больного.

Наступает боррелиозная септицемия, которая обуславливает наиболее яркие общие симптомы, а также обсеменение разных органов, тканей и систем, причем *B. burgdorferi sensu stricto* поражают преимущественно суставы, *B. garinii* — нервную систему, а *B. afzelii* — кожу.

Возможно поражение сердечно-сосудистой системы, мышц, костей, других органов и систем. Все это создает полиморфизм клинических проявлений, характерных для болезни Лайма как нозологической единицы. В то же время у конкретного больного из клинических вариантов болезни может быть: артропатическое, кожное, невритическое, менингеальное, кардиальное, лихорадочное, смешанное и другие проявления болезни, особенно при кожном ее варианте.

Распространение боррелий от места их внедрения в кожу происходит не только по лимфатическим сосудам, основному пути, но и по кровеносным сосудам, нервным окончаниям и нервным стволам. Поражение ЦНС связано со свойствами боррелий проникать через гематоэнцефалический барьер, а изолированное поражение периферической нервной системы — с их распространением по нервным окончаниям и стволам.

К моменту боррелиозной септицемии реактивность организма больного к боррелиям изменяется: его ткани на внедрение боррелий отвечают теперь реактивными пролифератами, которые способны подвергаться спонтанному регрессу с последующим рецидивом. Это обстоятельство обуславливает рецидивирующее течение заболевания.

Дальнейшее развитие болезни Лайма связано с персистенцией боррелий. Этот этап неопределенной продолжительности отличается новым изменением реактивности организма по отношению к боррелиям. Резко нарастает чувствительность тканей к боррелиям, достигая максимального уровня при поздней, III стадии болезни Лайма. В этой стадии ткани отвечают на активацию персистирующих боррелий реакцией по типу феномена Артюса

с исходом в деструкцию и атрофию. Поражение органов приобретает постоянное, непрерывное течение. Яркой иллюстрацией может служить хронический атрофический акродерматит.

Нарастающую тяжесть клинических и патогистологических проявлений по мере течения болезни Лайма можно объяснить прогрессирующей сенсбилизацией к боррелиям, т.е. инфекционной сенсбилизацией. Инфекционная сенсбилизация, как и распространение боррелий в организме заразившегося, — очень важная составляющая патогенеза болезни Лайма.

## Классификация

Из всех существующих классификаций болезни Лайма наиболее адекватна по течению и клинико-морфологическим проявлениям классификация А. Стира, составленная им по аналогии с клиническим течением сифилиса. Такой подход, как явствует из изложенного выше, вполне оправдан. Согласно классификации А. Стира, в течении болезни Лайма выделяют три стадии, отличающиеся друг от друга клиническими и патогистологическими данными.

Однако в связи с новыми сведениями и нашими наблюдениями возникла необходимость включить в классификацию латентную стадию, протекающую без клинических и патогистологических манифестаций, а изменения при ней сводятся лишь к наличию антител к боррелиям.

- **I стадия** продолжается от нескольких недель до 2 лет и более. Суть I стадии составляет мигрирующая эритема, протекающая в половине случаев без системных нарушений. Выявляемые системные нарушения обусловлены, по нашему мнению, активным размножением боррелий и их распадом, приводящим к интоксикации.
- Примерно в 40% случаев отмечают увеличение лимфатических узлов, как лежащих вблизи мигрирующей эритемы, так и удаленных от нее. Вторичные эритемы следует рассматривать как проявления I стадии, а не II, как считают некоторые авторы. В пользу этой точки зрения свидетельствуют идентичные клинические и патогистологические характеристики первичных и вторичных эритем, а также наблюдаемое иногда формирование вторичных эритем внутри кольца первичных.
- **II стадия** длится в среднем 6–12 мес (с возможным укорочением до нескольких недель и удлинением до 2 лет и более). Она обусловлена боррелиозной септициемией и изменением реактивности организма, ткани которого отвечают на внедрение боррелий реактивными пролифератами. II стадии присуще рецидивирующее течение клинических проявлений. Для нее характерны лимфоцитоз, менин-



гит, энцефалит, поражения черепных нервов, особенно VII пары, полиневрит, миокардит, миалгии, артропатии и рецидивирующие артриты. Сохраняется регионарная и генерализованная лимфаденопатия, сформировавшаяся еще в I стадии. Клинические проявления могут быть изолированными или разнообразно сочетанными.

- **III стадия** протекает неопределенно долго, можно сказать, пожизненно. Эта стадия коррелирует с персистенцией боррелий. Реакции тканей на активизировавшиеся боррелии в этой стадии подчас необратимы. Клинически она проявляется хроническим атрофическим акродерматитом, периферической нейропатией, энцефалопатией, энцефаломиелитом, хроническими артритами, миозитом, периоститом, кератитом. Возможны их разнообразные сочетания; течение хроническое.

Интервалы между стадиями, продолжительность которых колеблется в широких пределах, протекают латентно, без клинических манифестаций. Однако в отличие от сифилиса эта стадийность применима, скорее, к болезни Лайма как к нозологии, а не к отдельному больному. Заболевание нередко начинается со II и даже с III стадии, а может закончиться спонтанным выздоровлением до наступления этих стадий. Вместе с тем возможны наслоения клинических проявлений последующей стадии на клинические проявления предыдущей.

**Латентная стадия** может наблюдаться между I и II стадией; при отсутствии мигрирующей эритемы — предшествовать II стадии; составлять интервалы между рецидивами II стадии и разделять II и III стадии между последним рецидивом II стадии и первым проявлением III.

Стадийное течение, нарастающая тяжесть и чередование манифестных и латентных состояний болезни Лайма обусловлены особенностями ее этиологии и патогенеза, так как течение, клиническая картина и патогистология любого заболевания есть функции его этиологии и патогенеза.

### Поражения кожи при болезни Лайма

Согласно современным публикациям, на фоне болезни Лайма могут возникать очаговая склеродермия и ее разновидности — атрофодермия Пазини–Пьерини, склероатрофический лихен, синдром Парри–Ромберга (прогрессирующая гемиатрофия лица), кольцевидная гранулема, панникулит, синдром Рейно, тромбоцитопеническая пурпура и другие поражения кожи. Однако их патогенетическую связь с болезнью Лайма лишь предполагают. Особое место в ряду поражений кожи при болезни Лайма занимают мигрирующая эритема и хронический атрофический акродерматит — патогномоничные ее проявления, а также лим-

фоцитомы. Считается, что не менее 80% пациентов с болезнью Лайма страдают поражением кожи.

### Мигрирующая эритема

Синонимы: мигрирующая хроническая эритема Афцелиуса–Липшютца, эритема мигрирующая хроническая, мигрирующая кольцевидная эритема, блуждающая эритема.

Это основное и патогномичное проявление I стадии болезни Лайма. Инкубационный период длится с момента укуса клеща до появления эритемы. Время укуса клеща определяют путем опроса больного. Такой метод, естественно, нельзя признать достаточно достоверным. К тому же укусы клеща зачастую не сопровождаются какими-либо субъективными ощущениями, и, следовательно, человек может не заметить укуса. По этой причине определить продолжительность инкубационного периода при болезни Лайма сложно. Считается, что в среднем он колеблется от 7 до 14 дней. Имеются сообщения, согласно которым у одних больных интервал между укусом клеща и появлением мигрирующей эритемы достигал 120 дней, а у других мигрирующая эритема окружала прикрепленного клеща.

Мигрирующая эритема может возникать на любом участке кожного покрова, в любом возрасте, независимо от пола. Наиболее часто она располагается на голенях. Локализация на половом члене, лобке и в паховых областях у мужчин, а у женщин на ягодицах отражает пути, посредством которых мужчины и женщины подвергают себя риску заражения, производя акт мочеиспускания в полевых условиях.

Мигрирующая эритема формируется вокруг места присасывания клеща в виде сплошного розово-красного пятна. В его центре, в месте укуса клеща, примерно у 20% больных выявляют так называемую центральную эффоресценцию в виде папулы или небольшой бляшки. Мы наблюдали больную хроническим лимфолейкозом и болезнью Лайма, у которой две гигантские мигрирующие эритемы занимали кожу спины: одна область — верхней ее половины, вторая — область поясницы. Верхняя эритема имела центральную эффоресценцию в виде резко выступающей, овально-продолговатой бляшки размером 2×4 см.

Центральная эффоресценция может предшествовать появлению мигрирующей эритемы. Общепринято рассматривать центральную эффоресценцию как своеобразный вариант боррелиозной лимфоцитомы. Ее возникновение связано, как нам представляется, с укусом клеща, а не с боррелиями. Подтверждением этой точки зрения могут служить, в частности, вторичные, или дочерние, эритемы: они возникают без укуса клеща и не сопровождаются в связи с этим центральной эффоресценцией.

Первоначально сплошное пятно вследствие периферического роста увеличивается с одновременным просветлением центральной части и регрессом центральной эффоресценции: мигрирующая эритема принимает форму кольца. Дальнейшее ее увеличение обусловлено расширением наружного края кольца и увяданием его внутреннего края.

Типичная, вполне сформировавшаяся мигрирующая эритема — кольцо диаметром 20 см (от 5 до 70 см). Ее темно-красный ободок имеет ширину около 2 см (от 0,5 до 4 см), резкие границы и неровные очертания. Обычно ободок не выступает над прилежащей кожей. В центральной части выявляют просветление различной степени, вплоть до цвета здоровой кожи. Поверхность мигрирующей эритемы, как в периферической части, так и в центральной, гладкая, без признаков шелушения. Субъективные ощущения отсутствуют. Эритема сохраняется примерно от 2,5 мес до 2 лет, чаще до 1 года, затем подвергается спонтанному регрессу. Впрочем, под наблюдением находилась больная, у которой мигрирующая эритема имела давность 3 года 9 мес. Регресс эритемы может сопровождаться небольшим отрубевидным шелушением и оставлять гиперпигментацию, исчезающую через несколько месяцев. Полный регресс мигрирующей эритемы не нужно рассматривать как излечение самой инфекции.

Нередки атипичные варианты мигрирующей эритемы. Ее диаметр может не достигать 5 см. Мы наблюдали больную, у которой кольцевидная эритема на левом предплечье имела диаметр около 3 см, а в ряде случаев диаметр мигрирующей эритемы может достигать 87 см. Вполне сформировавшаяся мигрирующая эритема может быть не кольцевидной, а сплошной. Такой вариант встречаются чаще всего на коже лица. Эритема может иметь вид не только круга, но и полосы или полукольца. При локализации полосовидной эритемы на голенях и предплечьях она иногда охватывает их полностью, как краги и манжеты. Ободок кольцевидной эритемы и эритемы в виде полукольца в ряде случаев выступает как темно-красный бордюр над окружающей кожей. Центральная часть эритемы может покрываться чешуйками, везикулами, эрозиями, геморрагическими высыпаниями, особенно при локализации эритемы на задней поверхности голени; возможно выпадение пушковых волос с образованием небольших alopecий. У некоторых больных мигрирующая эритема сопровождается ощущением жжения, болезненности, парестезией и зудом, что, видимо, связано с распространением боррелий по нервным окончаниям. У таких больных более вероятны проблемы, порождаемые болезнью Лайма в ее поздних стадиях.

Вторичные, или дочерние, эритемы — нередкий симптом болезни Лайма. Они протекают, как уже упоминалось, без центральной эффоресценции, уступают по величине первичным

эритемам, могут быть единичными или множественными, поражать любой участок кожного покрова, за исключением ладоней и подошв, располагаются, как правило, изолированно от первичной эритемы и друг от друга. Однако вторичная эритема может возникать в кольце первичной. В таком случае мигрирующая эритема напоминает мишень. В кольце первичной эритемы могут формироваться несколько вторичных эритем. Частым спутником мигрирующей эритемы служит регионарная и генерализованная лимфаденопатия, протекающая по реактивному типу. Лимфатические узлы умеренно увеличены, плотной консистенции, подвижны, безболезненны; кожа, их покрывающая, не изменена.

По меньшей мере у половины больных появлению мигрирующей эритемы предшествуют и/или сопутствуют ей системные симптомы: головная боль, общая слабость и разбитость, лихорадка, миалгии, артралгии, боль или скованность в области шеи, конъюнктивит, боль в горле и животе, гепатоспленомегалия. Системные симптомы могут быть ярко выражены и стоять по своей важности для больного на первом месте. Температура тела обычно не превышает 38 °С, лихорадочный период короткий, от 2 до 5–7 дней. Затем температура тела снижается до субфебрильных показателей, на уровне которых может сохраняться несколько дней.

В редких случаях по мере угасания мигрирующей эритемы развивается синдром Баннварта.

Таким образом, мигрирующая эритема может протекать без субъективных ощущений и системных симптомов, а может вызывать субъективные ощущения и сопровождаться системными симптомами, причем последние иногда возникают до появления мигрирующей эритемы.

Патогистологически характерным, но неспецифическим для мигрирующей эритемы признаком признают расширение и заполнение эритроцитами просвета кровеносных сосудов, главным образом в верхних отделах дермы, утолщение их стенок и набухание клеток эндотелия. В дерме — резко выраженный отек и периваскулярные инфильтраты из нейтрофилов и лимфоцитов с примесью гистиоцитов, плазматических клеток и иногда эритроцитов. В месте укуса клеща удается выявить фиброз, ассоциированный с плазмоцитарным инфильтратом. Серологические тесты на антитела к боррелиям при мигрирующей эритеме могут быть как отрицательными, так и положительными, что зависит от ее давности.

Следует помнить, что у 20% больных болезнь Лайма протекает без мигрирующей эритемы.

### Лимфоцитоза

Лимфоцитоза (доброкачественный лимфаденоз кожи, доброкачественная лимфоплазия кожи, лимфоидная гиперплазия) —

это вариант псевдолимфомы кожи. В основе псевдолимфомы и, следовательно, лимфоцитомы лежит гиперплазия лимфоидной ткани. Лимфоцитомы склонны к спонтанному регрессу и последующим рецидивам, вызывается разнообразными и многочисленными триггерными факторами. В большинстве случаев они остаются неизвестными — тогда лимфоцитоме рассматривают как идиопатическую.

Для лимфоцитомы, возникшей на фоне болезни Лайма, Вебером был предложен термин «боррелиозная лимфоцитомы». Термин Вебера, по нашему мнению, не следует распространять на центральную эфлоресценцию, которая хотя и рассматривается как лимфоцитомы у пациента с болезнью Лайма, но обусловлена, как уже отмечалось, не боррелиями, а укусами клеща.

Боррелиозная лимфоцитомы формируется во II стадии болезни Лайма, поражает в основном женщин и детей, преимущественно мальчиков, протекает в виде бляшек и папул.

Темно-красные бляшки обычно одиночные, плоской формы, округлых, овальных и полулунных очертаний, тестоватой консистенции, от 3 до 5 см в диаметре. Покрывающая бляшки кожа гладкая, может быть истончена, иногда покрыта скудными чешуйками. Диаскопически выявляют однородный желтоватосерый инфильтрат.

Папулы множественные, округлых очертаний, их обычный диаметр от 0,5 до 1 см, располагаются группами. По остальным характеристикам папулы сходны с бляшками.

Обычными локализациями лимфоцитомы бывают мочки ушных раковин, ареолы сосков молочных желез, затылок, подмышечные впадины, мошонка и тыл стопы. Лимфоцитомы может сопутствовать мигрирующей эритеме и быть ближайшим предвестником хронического атрофического акродерматита. Просуществовав несколько месяцев и даже лет, лимфоцитомы подвергается спонтанному регрессу. Возможны рецидивы, при которых нередко происходит смена форм лимфоцитомы — бляшек на папулы, и наоборот.

Под нашим наблюдением находилась больная 24 лет, у которой боррелиозная лимфоцитомы в виде полулунной бляшки вблизи соска левой молочной железы, просуществовав около 10 мес, подверглась спонтанному регрессу. Спустя примерно 6 мес наступил рецидив: в области бывшей бляшки появилось девять папулезных высыпаний.

Общее состояние при боррелиозной лимфоцитоме, как правило, не страдает. Возможны неврологические нарушения.

Патогистологическая картина при боррелиозной лимфоцитоме такая же, как и при лимфоцитоме, обусловленной любым иным фактором, или как при лимфоцитоме идиопатической: в дерме имеется плотный инфильтрат из зрелых лимфоцитов

с примесью гистиоцитов, формирующих фолликулоподобные структуры; инфильтрат отделен от эпидермиса полоской неизмененного коллагена. Серологические тесты на антитела к боррелиям, по современным представлениям, всегда положительны. Боррелиозная лимфоцитома — достоверный маркер II стадии болезни Лайма.

### Хронический атрофический акродерматит

Для него характерно хроническое течение, прогрессирующее поражение кожи преимущественно верхних и нижних конечностей, инициальным проявлением которого служат эритематозно-отечные пятна с последующим их ростом, инфильтрацией и исходом в атрофию. В клинической картине хронического атрофического акродерматита преобладает симметричное поражение кожи в области кистей, локтей, лодыжек и коленей. В процесс могут вовлекаться туловище, лицо, а в редких случаях — весь кожный покров (хронический атрофический дерматит).

В течении хронического атрофического дерматита можно выделить три фазы: эритематозную (начальную), инфильтративную (промежуточную) и атрофическую (заключительную). Деление это условно: фазы разграничены нечетко, так как последующая фаза формируется в недрах предыдущей.

Эритематозная фаза начинается с появления небольших воспалительных пятен, чаще всего на разгибательной поверхности дистальных отделов рук и ног. Для пятен типичны красный цвет с разнообразными оттенками — синюшным, фиолетовым, кирпичным, багровым и даже голубым, отчетливые границы и округлые очертания. При витропрессии пятна исчезают. Их можно рассматривать как первичные эфлоресценции хронического атрофического акродерматита. Увеличиваясь и сливаясь, пятна образуют диффузные и обширные эритемы, сопровождающиеся отеком и иногда скудным шелушением на поверхности. При прогрессировании заболевания эритемы распространяются проксимально по рукам и/или ногам, нередко поражая всю покрывающую их кожу. Возможно, как уже отмечалось, поражение туловища, лица и всего кожного покрова. На плечах, предплечьях, реже на голених могут возникать эритематозные высыпания в виде узких и широких полос. Иногда эритематозным высыпаниям предшествует отечность кожи без изменения ее цвета.

Пораженная кожа в эритематозной фазе становится синюшно-, фиолетово- или буровато-красной, ее рисунок сглажен, она может быть покрыта мелкими чешуйками. На этом фоне происходит отложение клеточного инфильтрата, что приводит к формированию инфильтративной фазы. Эритематозная кожа представляется теперь гладкой, утолщенной, плотноватой консистенции. Комплекс этих изменений соответствует эритромиилии

Пика, продолжительность которой весьма разнообразна — от нескольких месяцев до многих лет.

Фаза атрофии развивается медленно: эритематозная окраска постепенно угасает, отечность и инфильтрация также постепенно подвергаются регрессу, тургор и эластичность кожи снижаются, отчетливо выявляются расширенные капилляры. Все эти явления, неумолимо прогрессируя, заканчиваются атрофией.

Пораженная кожа в стадии атрофии истончена, суха, усеяна телеангиэктазиями, покрыта скудными чешуйками, окрашена в коричневый цвет неравномерной интенсивности на разных участках, чередующихся с участками депигментации; рисунок кожи сменяется тонкими складками — морщинами, придающими ей сходство со скомканной папиросной бумагой (симптом Пospelова). Тургор и особенно эластичность резко снижены или отсутствуют вовсе: кожа легко собирается в складку, которая очень медленно расправляется. Сквозь истонченную кожу ясно видны расширенные вены и даже сухожилия. В атрофичной коже отсутствуют волосы, сальные и потовые железы, чем объясняется ее сухость. В зоне атрофических очагов наблюдаются выпячивания участков наиболее истонченной кожи по типу дермальных грыж.

Ногти поражаются либо в форме онихогрифоза — утолщения ногтевых пластин с формированием поперечной исчерченности, либо, наоборот, истончаются, доходя нередко до состояния ксеродермии. Субъективные расстройства при хроническом атрофическом акродерматите разнообразны: больные могут предъявлять жалобы на гипералгезию, зуд, различные парестезии, чувство зябкости или жара в пораженных участках. Однако нередко подобные жалобы и расстройства чувствительности отсутствуют. Классическая картина хронического атрофического акродерматита может дополняться склероподобными изменениями и фиброзными узлами.

Склероподобные изменения представлены округлыми и линейными очагами беловатой окраски с желто-коричневыми оттенками различной интенсивности, плотной консистенции, спаянными с подлежащими тканями. Склероподобные очаги располагаются на фоне атрофичной кожи, как правило, вдоль локтевой и большеберцовой кости и придают хроническому атрофическому акродерматиту сходство с очаговой склеродермией.

Фиброзные узлы локализируются в области локтей и коленей по типу околосуставных узловатостей, реже поражают тыл кистей и стоп, область крестца. Узлы могут быть как единичными, так и множественными, последние располагаются группами. Узлы имеют плотную, даже деревянистую консистенцию, округлые очертания и, как правило, резкие границы. Диаметр узлов — от 0,5 до 2–3 см; небольшие узлы имеют плоскую форму, круп-

ные — полушаровидную, резко выступают над окружающей кожей. В настоящее время можно признать, что фиброзные узлы могут быть проявлениями болезни Лайма: сравнительно недавно удалось выделить из фиброзного узла *B. afzelii*. Хронический атрофический акродерматит нередко сочетается с анетодермией, однако ее нельзя безоговорочно признать проявлением болезни Лайма, так как при изолированной анетодермии не удалось получить достаточно достоверных данных о патогенетической связи этого дерматоза с болезнью Лайма. Вместе с тем при изолированной анетодермии целесообразны серологические исследования на антитела к боррелиям Бургдорфера.

При хроническом атрофическом акродерматите описано множество системных нарушений, прежде всего неврологического порядка и относящихся к состоянию мышц и костей. Эти нарушения рассматривают как самостоятельные проявления поздней болезни Лайма. Они, следовательно, не входят в клинический спектр хронического атрофического акродерматита.

Атрофичная кожа легко травмируется, причем даже незначительная травма может приводить к крупным, медленно заживающим изъязвлениям. Кожа при хроническом атрофическом акродерматите служит, кроме того, «плодородной почвой» для злокачественных опухолей, включая сквамозно-клеточные карциномы, лимфомы и даже саркомы.

Серологические тесты, как принято считать, при хроническом атрофическом акродерматите всегда дают положительные результаты. Патогистологические признаки в начальной фазе хронического атрофического акродерматита представлены главным образом дермальным отеком и периваскулярными инфильтратами из лимфоидных клеток с большой примесью плазматических; в инфильтративной фазе преобладают лимфоидно-плазматические инфильтраты, располагающиеся независимо от сосудов в сосочковом и сетчатом слоях дермы; в фазе атрофии четко выявляют атрофию эпидермиса и дермы, деструкцию волокон эластина и коллагена, атрофию волосяных фолликулов, сальных и потовых желез.

## Диагностика

Диагноз мигрирующей эритемы, составляющей суть I стадии болезни Лайма, основывается главным образом на ее клинических характеристиках. Выявление в анамнезе факта укуса клеща и положительные серологические тесты на антитела к *B. burgdorferi* подтверждают диагноз. Однако он не исключается при отрицательном анамнезе и отрицательных серологических тестах. Получить достоверные анамнестические сведения об укусе клеща удастся не всегда, а при небольшой давности мигрирующей эритемы образование антител к боррелиям может быть



недостаточным для положительного серологического ответа. Гистологические исследования при распознавании мигрирующей эритемы не имеют существенного значения: ее патогистологические проявления неспецифичны. Подобные изменения выявляют, в частности, при различных вариантах ливедо.

Распознавание лимфоцитомы как проявления болезни Лайма связано прежде всего с определением ее боррелиозной природы. С этой целью используют серологические тесты на антитела к *B. burgdorferi*. Положительные результаты свидетельствуют в пользу боррелиозной природы лимфоцитомы. Дополнительное значение имеют указания в анамнезе на укусы клеща и поражение кожи по типу мигрирующей эритемы. Клиническая картина и патогистологическая структура лимфоцитомы при определении ее связи с болезнью Лайма не имеют никакого значения: они такие же, как при лимфоцитомах любой природы. Определенную роль играет локализация боррелиозной лимфоцитомы — мочки ушных раковин, ареолы сосков молочных желез, подмышечные впадины, затылок, мошонка, тыл стоп. Следует отметить, что боррелиозная лимфоцитома — маркер II стадии болезни Лайма.

Хронический атрофический акродерматит, патогномоничное проявление III стадии болезни Лайма, распознают по его своеобразной клинической картине. Затруднения возможны на ранних фазах. Серологические тесты на антитела к *B. burgdorferi* устраняют эти затруднения, так как за очень редкими исключениями дают положительные результаты.

Наиболее доступно определение антиборрелиозных антител методами иммуноферментного анализа и иммуноблоттинга. Серологическое тестирование считают обязательным для верификации диагноза лимфоцитомы (дает позитивные результаты примерно в 90% случаев) и акродерматита (позитивность почти в 100%). При анализе результатов серологических тестов нужно учитывать, что частота выявления и уровень антиборрелиозных антител зависят от сроков обследования, терапии и стадии болезни. IgM (обычно в низких титрах) обнаруживаются начиная с 10–14-го дня после присасывания клеща, поэтому определение уровня антител в более ранние сроки неинформативно. У пожилых пациентов антитела начинают вырабатываться на 2–3 нед позже, чем у молодых. Отчетливый подъем уровня IgM и появление IgG отмечается на 3–4-й неделе заболевания. В первые месяцы болезни целесообразно определять антитела обоих классов — M и G, в поздние сроки — только IgG.

На ранних стадиях (первые 1–3 мес) заболевание может протекать без достаточной выработки специфических антител, поэтому при имеющихся клинических подозрениях на болезнь Лайма через 3–4 нед исследование повторяют. Оптимальным следует считать двукратное исследование, которое рекомендуется назна-

чать до и после курса лечения антибиотиками. Повторные контрольные тесты после лечения проводятся через 3, 6 и 12 мес.

Прямые методы идентификации возбудителя — культивирование и ПЦР — применяются ограниченно, клиническое их значение пока не определено.

Целесообразно исследование клещей на наличие возбудителя боррелиоза. Живого клеща можно обследовать методом темнопольной микроскопии, погибшего — методом ПЦР. При выявлении в клеще возбудителя целесообразно проведение больному профилактики антибиотиками и серологическое обследование через 1–3 мес после присасывания клеща.

## Лечение

Антибиотики применяются на всех стадиях болезни в целях элиминации возбудителя, подавления симптомов и предупреждения прогрессирования и хронизации болезни. Известно, что рано начатая адекватная антибиотикотерапия мигрирующей эритемы предотвращает развитие диссеминации и хронизации инфекции. Именно поэтому при обнаружении типичной мигрирующей эритемы лечение должно быть назначено безотлагательно, без лабораторного подтверждения.

Схемы лечения зависят от стадии заболевания. Для лечения «неосложненной» мигрирующей эритемы, т.е. без признаков поражения внутренних органов, и при ранней диссеминации (вторичные эритемы, краниальные невриты, кардит без атриовентрикулярной блокады сердца II–III степени) препаратами первой линии служат доксициклин по 100 мг дважды в день, амоксициллин по 500 мг 3 раза в сутки, цефуроксим (аксетин\*) по 500 мг дважды в сутки перорально. Лечение проводится 14–21 день. Доксициклин противопоказан детям до 8 лет, беременным и кормящим женщинам.

Если на фоне мигрирующей эритемы развивается поражение нервной системы (менингит, радикулопатии и другие острые неврологические проявления раннего периода) и атриовентрикулярная блокада сердца II–III степени, предпочтительнее внутривенное введение в течение 21–28 дней одного из следующих препаратов: цефтриаксон по 2 г в сутки однократно; цефотаксим по 2 г каждые 8 ч или пенициллина G натриевая соль\* каждые 4 ч. Макролиды менее эффективны, поэтому их прием рекомендуется только при наличии противопоказаний к препаратам первой линии. Взрослым азитромицин назначают по 250 мг 2 раза в сутки 7–10 дней, кларитромицин по 500 мг дважды в сутки (кроме беременных) или эритромицин по 500 мг 4 раза в сутки в течение 2–3 нед.

Лечение лимфоцитомы и хронического атрофического акродерматита проводят перорально доксициклином по 100 мг дваж-

ды в сутки в течение не менее 4 нед. При поражении нервной системы на поздней стадии препаратом выбора считают цефтриаксон. Цефотаксим и пенициллина G натриевую соль используют в качестве альтернативы. Лайм-артрит хорошо поддается терапии доксициклином, амоксициллином или цефуроксимом перорально. Эти же антибиотики могут использоваться для повторного курса лечения при рецидивирующем течении болезни.

Системная антибиотикотерапия болезни Лайма, как и сифилиса, может сопровождаться реакцией обострения (реакцией Герксгеймера–Яриша–Лукашевича): подъемом температуры тела, общим недомоганием, головной болью, усилением симптомов заболевания. Эта реакция обусловлена интоксикацией, возникающей в результате гибели боррелий. Наиболее вероятно ее возникновение при боррелиозной септицемии, когда количество боррелий в организме больного достигает наибольшего уровня.

### Профилактика

Методы специфической профилактики (вакцинация) болезни Лайма в России не применяют. Главным реальным способом профилактики остается снижение риска присасывания клеща при посещении лесов, загородных массивов, садовых участков и пр. Это использование специальных репеллентов; ношение одежды, максимально закрывающей поверхность тела; частые осмотры тела и одежды для своевременного удаления клещей.

При присасывании инфицированного клеща рекомендуется превентивное применение антибиотиков, которое может предотвратить развитие заболевания. С этой целью назначают доксициклин по 0,1 г 1–2 раза в сутки в течение 3–5 дней.

# Болезнь Рейтера

Болезнь Рейтера — системное полисиндромное заболевание, характеризующееся сочетанным поражением мочеполовых органов, суставов, глаз, кожи, слизистых оболочек, а также сердечно-сосудистой, нервной и других систем. Заболевание возникает, как правило, вследствие инфицирования половым путем лиц с генетической предрасположенностью, чаще — носителей антигена гистосовместимости В27 системы HLA.

### Код по МКБ-10

M02.3. Болезнь Рейтера.

### Эпидемиология

Болезнь Рейтера поражает преимущественно молодых мужчин сексуально активного возраста (большая часть пациентов в возрасте 20–35 лет), хотя описаны случаи заболевания детей, подростков, пожилых мужчин и женщин. Соотношение между женщинами и мужчинами — 1:20–1:100.

### Этиология

В настоящее время многие авторы рассматривают эту болезнь как мультифакториальное (полиэтиологическое) заболевание со сложным патогенезом: пусковым механизмом служит инфекционный агент, с последующим включением аутоиммунных и других процессов.

Основным фактором болезни Рейтера служат хламидии — высокоспециализированные грамотрицательные бактерии с уникальным внутриклеточным циклом развития. Урогенитальные штаммы *Chlamydia trachomatis* (серовары D–K) наиболее часто являются причиной передающихся половым путем негонokokковых воспалений мочеполовых органов у мужчин и женщин. Болезнь Рейтера возникает у 1–4% больных хламидийным уретритом мужчин, но крайне редко встречается при отсутствии воспаления мочеполовых органов.

Прямые (присутствие возбудителей в мочеполовых органах) или косвенные (положительные серологические реакции с хла-

мидийным антигеном) доказательства наличия хламидийной инфекции находят у большинства пациентов.

Таким образом, болезнь Рейтера достаточно часто осложняет уретриты хламидийной этиологии.

Клинико-эпидемиологические наблюдения определенно указывают на инфекционную природу и частоту заражения половым путем. Почти у 90% женщин, половых партнеров мужчин с болезнью Рейтера, выявляют воспалительные поражения половых органов хламидийной этиологии. У детей старшего возраста и подростков половой путь инфицирования не исключен. В других случаях заражение произошло от больных матерей во время родов, и в дальнейшем хламидия персистировала в мочеполовых органах.

Следует принимать во внимание и тот факт, что у большинства больных воспаление мочеполовых органов обусловлено хламидиями. Хламидии, как и другие микроорганизмы с облигатным внутриклеточным паразитированием, обладают высокой способностью вызывать аутоиммунные реакции.

### Патогенез

Наблюдения в разных странах показали, что антиген гистосовместимости В27 закономерно (в 80–95%) встречается у пациентов с болезнью Рейтера. Связь между болезнью Рейтера и антигеном В27 состоит в наличии у некоторых людей аномального гена, определяющего неспособность иммунного ответа на некоторые бактериальные антигены, в частности хламидии. Выдвигают и другое объяснение: антиген В27 настолько схож с предполагаемым возбудителем болезни Рейтера, что организм не вырабатывает защитных антител, препятствующих диссеминации инфекции.

Некоторые авторы считают, что наличие общей антигенной детерминанты у возбудителей болезни и антигенов HLA ведет к слабой элиминации микроорганизмов, возникновению латентной инфекции и формированию аутоиммунного процесса.

Особую роль в патогенезе болезни Рейтера отводят инфекционному воспалению мочеполовых органов, которое не только представляет собой исходный очаг возможной диссеминации патогенных микроорганизмов, но и ведет к изменению реактивности организма. Определенное значение придается воспалению предстательной железы, которое находят у большинства мужчин с болезнью Рейтера.

Длительное антигенное раздражение при персистирующей инфекции мочеполовых органов иногда приводит к появлению циркулирующих иммунных комплексов с патогенным потенциалом.

Таким образом, хроническое инфекционное воспаление предстательной железы — важное звено в патогенезе болезни Рейтера. Санация ее не только предотвращает инфекционные генерализованные осложнения, но и устраняет причины аутосенсбилизации. У больных с неизлеченным воспалением предстательной железы болезнь Рейтера протекает наиболее упорно, имеет тенденцию к хронизации и рецидивам. Излечение урогенитального очага инфекции способствует более быстрому регрессированию поражений суставов и других органов.

Сформированная гипотеза о стадийности течения болезни Рейтера подтверждается клиническими проявлениями.

На I стадии — инфекционно-токсической — образуется первичный очаг манифестной или латентной инфекции в мочеполовых органах, который становится исходным пунктом диссеминации возбудителей и поражения отдельных органов, в первую очередь суставов, а также источником токсемии. В этот ранний период заболевания при ликвидации воспаления в мочеполовых органах обычно успешно этиотропное лечение. Если такое лечение не проводится, то инфекционное воспаление позднее (через 2–3 мес) сменяется развитием иммунопатологических реакций.

На II стадии — аутоиммунной — устранение инфекционного агента уже существенно не влияет на течение болезни, при которой формируются персистирующие или рецидивирующие очаги иммунного воспаления в суставах и других органах.

Особенности патогенеза у женщин изучены недостаточно. Как правило, у них выявляют эндоцервицит и уретрит, часто хламидийной этиологии, иногда аднексит, которые, вероятно, служат первичным очагом инфекции и последующей сенсбилизации организма.

### **Клиническая картина**

Клинические проявления болезни Рейтера — уретрит, артрит и конъюнктивит. Нередки поражения кожи, слизистых оболочек половых органов и полости рта, сердечно-сосудистой и нервной систем и др. Однако в начале заболевания симптомы триады не всегда присутствуют одновременно. Как правило, вначале возникает очаг инфекции в мочеполовых органах, остальные симптомы появляются спустя более или менее продолжительное время либо при рецидивах. Уретрит и простатит могут протекать с минимальными симптомами, не вызывая субъективных расстройств. Поэтому некоторые больные либо не замечают этих симптомов, либо не придают им значения, не связывают их с поражением суставов.

Поражения мочеполовых органов чаще проявляются в виде хламидийного, или неспецифического, уретрита, который возникает обычно через 7–30 сут после половой связи. Уретрит редко

бывает острым, с выраженными дизурическими расстройствами. Как правило, это подострые или малосимптомные формы уретрита со скудными выделениями и без заметных субъективных расстройств. Уретриту практически всегда сопутствует простатит или простатовезикулит. Уретрит может длиться месяцами и годами, хотя бывает и спонтанная ремиссия при сохранении других признаков болезни Рейтера. При урологическом обследовании в таких случаях диагностируют хронический простатит.

Простатит характеризуется субъективно бессимптомным, но очень упорным течением. Лишь немногих больных беспокоят боль и другие нарушения, обусловленные простатитом. Обычно простатит обнаруживают только при урологическом обследовании с многократной микроскопией секрета. Острые формы простатита с выраженным болевым синдромом и абсцессы предстательной железы встречаются как исключение. Нередко грубый массаж предстательной железы, особенно при остром течении, приводит к обострению других симптомов артрита или увеита.

Редко у больных мужчин встречают острый эпидидимит, куперит, острый цистит, пиелонефрит и некоторые другие, более редкие осложнения мочеполовых органов. Клинические проявления у женщин возникают при развитии хламидийного сальпингита и своеобразном поражении наружных половых органов — цирцилярном или язвенном вульвите.

Поражения суставов — наиболее выраженный клинический симптом болезни Рейтера. Они возникают чаще через 7–30 сут после того, как пациент заметил признаки уретрита, но иногда развиваются через месяцы и годы. Артриты обычно бывают множественными, причем в первую очередь поражаются наиболее «нагруженные» суставы: коленные, голеностопные, плюснефаланговые, межфаланговые, но могут вовлекаться в патологический процесс практически все сочленения. Суставы поражаются не одновременно, а постепенно, один за другим, чаще снизу вверх (симптом «лестницы», симптом «спирали»).

Артриты, как правило, начинаются подостро. Кожа над суставом обычно горячая на ощупь, но покраснение наблюдается нечасто, преимущественно при поражении мелких суставов. Реже встречаются артралгии или, напротив, тяжелые деформирующие артриты. При радиальном поражении двух межфаланговых суставов палец диффузно утолщается, выглядит цианотично-красным, напоминает по форме сосиску.

Артрит коленного сустава нередко сопровождается обильным выпотом в полость сустава, причем после удаления синовиальной жидкости она вскоре накапливается вновь. Возможны даже разрыв синовиальной оболочки коленного сустава и излияние жидкости в икроножные мышцы, что дает иногда повод к ошибочному диагнозу тромбофлебита.

Артриты и частые миозиты обуславливает сильная боль, нарушающая функцию сустава, порой не дающая больным спать без анальгезирующих средств. Нередко артритам сопутствует ранняя и значительная мышечная атрофия, которая происходит в результате нервно-трофических нарушений вследствие аксональных поражений. Ни при одном заболевании суставов не бывает столь быстро развивающейся атрофии мышц.

Типичны рыхлые пяточные «шпоры» с эрозиями и «пушистые» периостальные пролиферации в местах прикрепления сухожилий. Сакроилеит редко двусторонний, но если поражены оба крестцово-подвздошных сочленения, то выраженность изменений в них неодинакова. Спондилоартрит характеризуется асимметричностью, формированием на отдельных участках грубых паравертебральных сращений, отсутствием окостенения фиброзного кольца, локализацией преимущественно в поясничном отделе позвоночника.

Нередко поражение суставов сопровождается лихорадочным состоянием, кратковременным или затягивающимся на несколько месяцев, несмотря на применение жаропонижающих средств и антибиотиков. Ознобов обычно не бывает. Температура тела чаще субфебрильная, но у 15–20% больных поднимается до 38–40 °С. При хроническом течении болезни Рейтера лихорадка отсутствует. Из общих явлений отмечают адинамию, слабость, похудание, бледность кожных покровов и др. Интенсивность общих явлений, как правило, пропорциональна тяжести суставных поражений.

Поражение глаз обычно протекает в форме легкого двустороннего конъюнктивита, длящегося 5–7 сут и исчезающего без лечения. Бывают более короткие (2–3 сут) и более затяжные формы. Конъюнктивит средней тяжести и тяжелый иногда сочетается с эписклеритом и кератитом, изредка осложняющимся изъязвлением роговицы. Реже и позже, чем конъюнктивит, возникают иридоциклит и задний увеит. Рецидивирующие иридоциклит и задний увеит могут привести к заметному снижению остроты зрения и даже к слепоте.

Поражения кожи и слизистых оболочек встречаются более чем у половины больных, но их не всегда распознают. Кожные высыпания могут быть разнообразными, но самые частые и типичные — цирциарный баланит и эрозии полости рта (ураниты). Патогномонична бленнорейная кератодермия, начинающаяся с высыпания красных пятен на ладонях, подошвах или на других участках тела. Пятна затем трансформируются в пустулы, а позднее — в конусовидные роговые папулы или в толстые, покрытые корками бляшки. Распространенные кератодермии и псориазиформные высыпания обычно сопутствуют наиболее тяжелым формам. Часто при этом происходит поражение ногтей



с развитием подногтевого гиперкератоза, утолщением и ломкостью ногтевых пластинок.

Кардиальные поражения наиболее часты среди висцеральных проявлений болезни, выявляются приблизительно у 70% больных при комплексном кардиологическом обследовании.

В I стадии болезни Рейтера чаще диагностируется острый инфекционно-аллергический миокардит, миоперикардит или изолированный фибринозный перикардит. У ряда больных можно выявить признаки острого аортита с соответствующей клинической картиной. Пропалс митрального клапана встречается чаще в I стадии болезни Рейтера и может сочетаться с пролапсом трикуспидального клапана. Эти патологические состояния зачастую сопровождаются нарушениями ритма и проводимости, ведущими из которых являются стойкая синусовая тахикардия и желудочковая экстрасистолия. Снижение насосной функции сердца фиксируется в основном у больных с миокардитами, носит транзиторный характер и редко приводит к сердечной недостаточности высоких степеней.

Патогномотичной клинической формой поражения сердечно-сосудистой системы во II стадии болезни Рейтера является расширение аорты на уровне клапанного кольца и синусов, что в большом проценте случаев приводит к изолированной неклапанной аортальной недостаточности с разной степенью регургитации. Несколько реже выявляется острый или подострый аутоиммунный миокардит, сопровождающийся повышением уровня IgG, циркулирующего иммунного комплекса (ЦИК) и титра антикардиальных антител.

У некоторых больных, особенно с рецидивирующими формами болезни Рейтера, миокардит приобретает хроническое течение и переходит в фиброзную стадию. Течение заболевания осложняет предсердная, желудочковая и политопная экстрасистолия; нередко стойкие и транзиторные атриовентрикулярные блокады различных степеней и блокады ножек пучка Гиса, в исключительных случаях возникает мерцательная аритмия.

Отмечены различные нарушения периферической (невралгии, невриты, периферические парезы) и центральной (энцефалиты) нервной системы, вегетативные расстройства, амиотрофии. Основными клиническими вариантами поражения периферической нервной системы являются поли- и мононейропатии, которые развиваются как в I, так и во II стадии болезни Рейтера. При тяжелом, затяжном течении возможны функциональные расстройства нервной деятельности: депрессия, раздражительность, нарушения сна и т.п.

Прогноз в острых случаях благоприятный. Как правило, даже при отсутствии адекватного лечения острый приступ самогра-

ничивается, наступает клиническое излечение суставных и глазных поражений.

В затяжных случаях и при хронической форме болезни Рейтера возможны инвалидизация и летальный исход.

### Диагностика

При наличии типичной триады диагностика болезни проста, но может затрудняться, если во время первого приступа отсутствуют отдельные симптомы. При достаточно длительном наблюдении в большинстве случаев диагностируют все признаки болезни Рейтера.

#### Диагностические симптомы болезни Рейтера

##### • Основные клинические признаки

1. Негонококковый уретрит и/или хронический простатит (простатовезикулит).
2. Реактивный асимметричный артрит в дебюте заболевания. Нередко наличие синовитов суставов стопы, асимметричного сакроилеита, бурсита, подошвенного фасциита (ахиллодиния, талалгия).
3. Острый конъюнктивит в дебюте заболевания, конъюнктивит, ирит или увеит при повторных атаках и затянувшемся течении.
4. Цирцинарный или ксеротический баланит.
5. Бленнорейная кератодермия.

##### • Дополнительные клинические признаки

1. Мужской пол, возраст моложе 40 лет.
2. Отчетливая связь болезни с половым инфицированием (вначале симптомы уретрита, потом артрита или других проявлений болезни Рейтера).
3. Острое начало болезни с наличием лихорадки и острого или подострого поли-, олиго- или моноартрита.
4. «Восходящий» характер артрита.
5. Ранние мышечные атрофии в области пораженных суставов (1–3 мес) при острой атаке болезни. Сосисковидный палец.
6. Отсутствие фиброзного анкилозирования, несмотря на повторные атаки суставного синдрома.
7. Обострение симптомов болезни после интенсивного массажа предстательной железы и семенных пузырьков.
8. Распространенные псориазиформные (но не псориазные!) высыпания на коже с выраженным нарушением общего состояния.
9. Эрозивные поражения на слизистой оболочке рта.

##### • Лабораторные признаки

1. Отсутствие ревматоидного фактора.

2. Наличие антигена HLA B27.
3. Высокий титр аутоантител к ткани предстательной железы.
4. Обнаружение хламидий в мочеполовых органах или противохламидийных антител в сыворотке пациента (или его полового партнера, если пациент до обследования получал антибиотики).
5. Стойкое повышение СОЭ при нормальном или несколько пониженном лейкоцитозе в периферической крови.

При наличии первых двух основных клинических признаков и любого из остальных основных — диагноз болезни Рейтера, безусловно, достоверен. Диагноз достоверен и в том случае, если есть только два первых основных признака в сочетании с двумя дополнительными клиническими и двумя лабораторными признаками.

### Дифференциальная диагностика

Дифференциальный диагноз необходимо проводить с реактивными артритами различного генеза, псориатическим, ревматоидным артритом, болезнью Бехтерева.

### Лечение

Активное противохламидийное лечение, начатое на ранней стадии заболевания, в сочетании с санацией мочеполового очага инфекции (в первую очередь хронического простатита), обеспечивает хороший клинический эффект, предотвращает рецидивы и переход болезни в хроническую форму. Лечение должно быть комплексным, т.е. одновременно направленным на возбудителя болезни и различные стороны патогенеза, длительным (до выздоровления или стойкой ремиссии) и этапным (в стационаре, поликлинике и на курорте).

В I стадии при начале болезни Рейтера лечение начинают с антихламидийной антибиотикотерапии (тетрациклины, макролиды, фторхинолоны) в адекватных дозах. Это лечение сочетают с ликвидацией воспалительного процесса в придаточных половых железах, дезинтоксикационными, десенсибилизирующими, нестероидными противовоспалительными препаратами. Глюкокортикоиды и цитостатики в I стадии болезни применяют лишь в очень тяжелых случаях с выраженной интоксикацией, высокой лихорадкой после предшествующего иммунофереза.

Больные должны быть госпитализированы, но им противопоказан полный покой; напротив, необходимы постоянные активные движения в пораженных суставах, чтобы не допустить развития контрактур, особенно в затянувшихся и хронических случаях.

Во II стадии — стадии иммунного воспаления — наряду с антибактериальным лечением решающее значение приобретают иммунодепрессивные средства (глюкокортикоиды, препараты группы хингамина и т.д.). Цитостатики показаны при распространенных псориазiformных высыпаниях и кератодермии, препараты золота — при тенденции к затяжному течению и в хронических случаях, а также если добиться санации воспалительного очага в предстательной железе не удалось.

Кроме того, проводится симптоматическое лечение. По показаниям назначают анаболические гормоны, противокандидозные антибиотики и др. При упорных синовитах с большим выпотом, болезненных бурситах, фасциитах допустимы внутрисуставное введение глюкокортикоидов, фонофорез гидрокортизона, электрофорез нестероидных противовоспалительных средств и различные физиотерапевтические процедуры. Противорецидивное лечение проводится препаратами группы хингамина, «малыми» цитостатиками.

### Профилактика

После наступления клинической ремиссии перенесшие болезнь Рейтера должны состоять на учете у ревматолога и дерматовенеролога и периодическом диспансерном наблюдении (1-й год — ежеквартально, последующие 6 лет — 1 раз в год). Обязательно при этом контролировать состояние мочеполовых органов даже при отсутствии жалоб, так как латентное воспаление предстательной железы может быть причиной рецидива болезни Рейтера. Одновременно проводят бактериологический, гематологический, иммунологический и рентгенологический контроль.

Если, несмотря на лечение, хронический простатовезикулит сохраняется, то предотвратить повторные поражения суставов и глаз можно длительным приемом хлорохина, гидроксихлорохина или препаратов золота и периодическими поддерживающими курсами санации простатовезикулярного очага.

Своевременное выявление начинающегося обострения позволяет купировать или смягчить рецидив болезни. После выздоровления следует избегать переохлаждения, необходимо проводить осторожное закаливание и лишь постепенно возвращаться к прежним физическим нагрузкам. Желательно продолжать лечение в соматических санаториях общего типа.

Половые партнеры больных должны быть обследованы. Даже при отсутствии клинических признаков уrogenитальной инфекции им назначают профилактическое лечение антихламидийными препаратами.

## Лепра

Лепра (болезнь Хансена, хансениаз, устаревшее название — проказа) — хроническое инфекционное заболевание человека, вызываемое микобактериями лепры, характеризующееся разнообразными по клиническим проявлениям гранулематозными поражениями кожи, слизистых верхних дыхательных путей, периферической нервной системы, костно-мышечного аппарата и внутренних органов.

Лепра — одна из древнейших инфекций, известных человечеству. Ее первые описания встречаются еще в древнеиндийских ведах (XV–X вв. до н.э.). На территории современной России наибольшее количество больных зарегистрировано в Астраханской области. По оценкам ВОЗ, ежегодно в мире регистрируется до 250 тыс. новых случаев заболевания, общее число активных больных — около 1 млн человек. В Российской Федерации заболеваемость лепрой носит спорадический характер, на 1 января 2012 г. состояли на учете около 400 человек. Лепра — заболевание с ярко выраженным социальным компонентом.

### Коды по МКБ-10

- A30. Лепра (болезнь Хансена).
- A30.0. Недифференцированная лепра.
- A30.1. Туберкулоидная лепра.
- A30.2. Пограничная туберкулоидная лепра.
- A30.3. Пограничная лепра.
- A30.4. Пограничная лепроматозная лепра.
- A.30.6. Лепроматозная лепра.
- A.30.9. Лепра неуточненная.

### Эпидемиология

Возбудитель лепры был описан норвежским врачом А. Хансеном в 1874 г. Микобактерии лепры (*M. leprae*) — грамположительные, кислото- и спиртоустойчивые палочки длиной 2–7 мкм, диаметром 0,2–0,5 мкм, окрашиваются по методу Циля–Нельсена в красный цвет, размножаются поперечным делением, отличаются

длительным циклом генерации. По форме, размерам и тинкториальным свойствам *M. leprae* близки к возбудителю туберкулеза. Источником заражения при лепре чаще всего является больной человек, однако не исключаются и другие источники (описана лепра буйволов, обезьян, девятипоясных броненосцев). Существуют также почвенная и водная теории заражения лепрой.

## Патогенез

Основным путем передачи инфекции является воздушно-капельный, вместе с тем не исключаются и другие пути заражения (через поврежденные кожные покровы, укусы кровососущих насекомых). Микобактерии лепры попадают в клетки эндотелия сосудов и оседают в шванновских клетках кожных нервов (в силу сходства антигенов *M. leprae* и ткани периферических нервов), где и происходит длительный период их адаптации и размножения. Инфекционный процесс сопровождается клеточной реакцией воспалительно-гранулематозного характера, развивающейся в соединительной ткани ретикулогистиоцитарной системы.

## Клиническая картина и диагностика

При подозрении на лепру прежде всего уточняется эпидемиологический анамнез (имелись ли контакты с больными лепрой и не проживал ли обследуемый в эндемических по лепре регионах). Больные нередко жалуются на слабость в конечностях, трудность при ходьбе и удержании предметов, заложенность носа и носовые кровотечения, парестезии и боль по ходу нервов, а также общие симптомы — лихорадку, боль в суставах, артриты, миозиты, лимфадениты. Проводится осмотр всего кожного покрова, лучше при дневном рассеянном свете. Начальные проявления лепры могут быть в виде единичных или немногочисленных эритематозных, гипохромных пятен, мелкопапулезных (лихеноидных) сгруппированных высыпаний, овальных приподнятых инфильтратий, розеолоподобной сыпи, кольцевидных фигурных эритем, мелкоочаговых множественных сливных инфильтратов, напоминающих мраморную синюшность при озноблении, состояния типа акроцианоза, застойных эритем различной этиологии. Важными критериями являются расстройство поверхностной чувствительности и трофические изменения, обусловленные поражением кожных нервных окончаний в очагах поражения. Обращают внимание на изменения окраски кожи, особенно на лице, разреженность, выпадение бровей и ресниц, наличие эритемы, акроцианоза, сыпи, полиаденита, отека и пастозности лица, тыла кистей и стоп, трофические расстройства (нарушение пото- и салоотделения, сухость, «ихтиоз», утолщение и ломкость ногтей), пузыри на голенях и предплечьях, заканчивающиеся рубцами, парезы нервов и деформации конечностей (чаще всего контрак-

тура V, IV и III пальцев руки), атрофии мышц кистей и стоп, незаживающие панариции, остеомиелиты, невриты, полиневрит с поражением верхней ветви лицевого нерва, хронические и прободные язвы стоп.

Классификация лепры (Ridley D.S., Jopling W.H., 1966) рассматривает лепрозный процесс как непрерывный спектр изменений между туберкулоидным (Tuberculoid type — TT) и лепроматозным (Lepromatous type — LL) типом лепры, называемыми полярными типами, с выделением трех пограничных (Borderline leprosy — BB) и недифференцированной (Indeterminate — I) форм в зависимости от состояния иммунологической реактивности организма по отношению к *M. leprae*.

По практической классификации ВОЗ (1990), лепроматозный тип лепры (LL), ее субполярная форма (LLs), погранично-лепроматозная форма (BL), пограничная форма лепры (BB) и некоторые случаи (при числе очагов свыше пяти) погранично-туберкулоидной лепры (BT) относятся к многобактериальным формам лепры (MB — multibacillary leprosy). Туберкулоидный тип (TT), субполярная туберкулоидная форма (TTs), погранично-туберкулоидная форма (BT) и недифференцированная форма болезни относятся к малобактериальным формам лепры (PB — paucibacillary leprosy).

Туберкулоидный тип лепры отличается более легким по сравнению с лепроматозным течением, лучше поддается лечению. Поражаются в основном кожа и периферические нервы, реже — некоторые внутренние органы. *M. leprae* выявляются с трудом и только при гистологическом исследовании, а в соскобе кожных поражений и слизистой носа, как правило, отсутствуют. Реакция на внутрикожное введение лепромина положительная. Кожные проявления, в зависимости от стадии, имеют вид одиночных пятен или папулезных высыпаний, бляшек, саркоидных и бордюрных элементов с четко очерченным приподнятым краем. Характерные признаки высыпаний при TT лепре — раннее снижение тактильной, температурной и болевой чувствительности, выходящее на 0,5 см за пределы видимых поражений, нарушение потоотделения, а также выпадение пушковых волос. При регрессе всех элементов TT лепры на их месте остаются гипопигментные пятна, а в случае более глубокой инфильтрации — атрофия кожи.

Лепроматозная лепра отличается большим разнообразием кожных проявлений, ранним вовлечением в процесс слизистых оболочек и внутренних органов и более поздним — нервной системы, труднее поддается лечению. Во всех высыпаниях выявляется огромное количество *M. leprae*. Лепроминовая реакция отрицательная. Начальные высыпания при лепроматозном типе на коже обычно имеют вид многочисленных эритематозных,

эритематозно-пигментных или эритематозно-гипопигментных пятен, характерными признаками которых являются симметричное расположение, небольшие размеры и отсутствие четких контуров. Наиболее часто пятна локализуются на лице, разгибательных поверхностях кистей, предплечий и голени, а также ягодицах. Поверхность их гладкая, блестящая. Со временем первоначальный красный цвет пятен приобретает бурый или желтоватый (медный, рыжий) оттенок. Чувствительность и потоотделение в пределах пятен на начальных стадиях болезни не нарушены, пушковые волосы сохранены. При диффузной инфильтрации кожи лица естественные морщины и складки углубляются, надбровные дуги резко выступают, нос утолщен, щеки, губы и подбородок имеют дольчатый вид («львиная морда» — *facies leonina*). Инфильтрация кожи лица при LL лепре, как правило, не переходит на волосистую часть головы. Не развиваются инфильтраты также на коже локтевых и подколенных сгибательных поверхностей, подмышечных впадин и внутренней части век на так называемых «иммунных» зонах.

В области инфильтратов часто уже на ранних стадиях появляются одиночные или множественные бугорки и узлы (лепромы), размеры которых варьируют от 1–2 мм до 2–3 см. Лепромы чаще локализуются на лице (надбровные дуги, лоб, крылья носа, подбородок, щеки), мочках ушей, а также на коже кистей, предплечий, голеней, реже — бедер, ягодиц, спины. Они резко отграничены от окружающей кожи, безболезненны, наиболее частый исход развития лепромы при отсутствии противолепрозного лечения — изъязвление.

Во всех случаях LL лепры имеются поражения слизистых оболочек носа, а в запущенных случаях поражаются слизистые рта, гортани, а также спинка языка и красная кайма губ. При лепроматозной лепре, так же как и при других формах, обычно бывают изменения ногтей. Они становятся тусклыми, сероватыми, утолщенными, изрезанными продольными бороздками, ломкими, легко крошатся.

Периферическая нервная система (ПНС) поражается при всех разновидностях лепры. Особенностью лепрозных невритов является их восходящий характер и «островковый» («рамускулярный») тип расстройства чувствительности. Поражения периферической нервной системы характеризуются различными вазомоторными, секреторными и трофическими расстройствами, выявить которые помогают функциональные пробы. Для лепры характерны мраморность кожи, не исчезающая при согревании, и стойкая синюшность при ее охлаждении; «воспаменение» и отек высыпаний (включая и еще невидимые) после внутривенного введения никотиновой кислоты; более бледная окраска этих высыпаний по сравнению с окружающей кожей после ап-



пликации горчичника или облучения эритемной дозой ультрафиолетовых лучей; отсутствие фазы рефлекторной эритемы при постановке на гипохромных пятнах внутрикожных проб с гистамином, морфием или дионином; нарушение потоотделения и секреции сальных желез; сухость, шелушение и истончение кожи; выпадение пушковых волос.

При всех разновидностях лепры могут наблюдаться острые или подострые активации процесса (синонимы — реакции, реактивные фазы, обострения).

Распространенным и трудно поддающимся лечению осложнением лепрозного процесса является развитие трофических язв стоп, которыми страдают до 30% больных. При отсутствии лечения, продолжающейся травматизации и присоединении вторичной инфекции патологический процесс может распространиться на глуболежащие ткани (фасции, мышцы), вплоть до поражения костной ткани и развития остеомиелита. Для таких язв характерно хроническое течение, они нередко рецидивируют и могут приводить к развитию тяжелых деформаций.

### **Дифференциальная диагностика**

В качестве ошибочного диагноза при лепре чаще всего фигурируют сифилис, экссудативная многоформная эритема, розовый лишай, витилиго, красный плоский лишай, узловатая и индуративная эритема, трихофития гладкой кожи, ретикулезы кожи, саркоидоз, болезнь Реклингхаузена, сирингомиелия, псориаз.

### **Лабораторная диагностика**

Бактериоскопическое исследование остается базовым лабораторным критерием для диагностики лепры.

Материалом для бактериоскопии служат соскоб со слизистой оболочки перегородки носа и тканевая жидкость, получаемая при скарификации кожи (с помощью скальпеля или скарификатора) с мочек ушей, надбровных дуг, подбородка, а также нескольких пораженных высыпаниями участков кожи. Материал окрашивается по Цилю–Нильсену. Микобактерии лепры, окрашиваемые в красный цвет на голубом фоне, легко различимы под микроскопом в виде отдельных экземпляров или скоплений. Для правильного установления диагноза лепры, уточнения типа, по которому протекает заболевание, а также для контроля за эффективностью лечения и прогнозирования течения процесса проводится также и гистологическое изучение биоптата кожи с мест поражения. Биопсийный материал берется из периферической части подозрительного на лепру элемента. Биоптат должен вместе с дермой захватывать подкожную жировую клетчатку. Количественным показателем, характеризующим бактериальную насыщенность пораженной ткани, является гистологический индекс (ГИ). Им-

мунологическое состояние больного по отношению к *M. leprae* определяется лепроминовой пробой (реакция Митсуда): 0,1 мл лепромина (антиген, представляющий собой взвесь убитых автоклавированием микобактерий лепры в физиологическом растворе с добавлением 0,5% фенола) вводится внутрикожно в область сгибательной поверхности предплечья. Результат реакции учитывается на 21-й день. Лепроминовая проба считается положительной, если на месте введения антигена развивается инфильтрат диаметром 3 мм и более. Реакция положительна у большинства здоровых людей, а также у больных ТТ и отрицательна при лепроматозном типе заболевания. Лепроминовая проба имеет дифференциально-диагностическое и прогностическое значение, а также позволяет следить за динамикой резистентности организма к *M. leprae*.

В настоящее время разработаны новые способы диагностики, позволяющие устанавливать инфицированность *M. leprae* с помощью серологического анализа на присутствие антигенов возбудителя или соответствующих антител в сыворотке крови тестируемого. Перспективны методы выявления ДНК *M. leprae* на основе молекулярно-генетических методов. При обследовании иммунного статуса больных используются тесты первого и второго уровней (реакция бласттрансформации лимфоцитов на митогены и специфический антиген, оценка активности Т-супрессоров, количественное соотношение основных популяций иммунокомпетентных клеток, фагоцитарная активность и тест торможения миграции лейкоцитов).

С учетом установления некоторых генетических маркеров развития лепроматозных форм лепры (в частности, для русской популяции это HLA-DR3, DR2 и B7) рекомендуется проводить типирование по этим антигенам гистосовместимости как больных, так и контактировавших с ними (последних — с целью оценки степени риска заболевания). Для этой же этнической группы определены генетические маркеры, наиболее часто регистрируемые у пациентов с неустойчивым, рецидивирующим течением лепры (HLA-DR2, A10, DQw1), что важно для прогнозирования индивидуальной динамики болезни.

Учитывая характерное для лепры, и особенно многобактериальных форм, специфическое и неспецифическое поражение внутренних органов, из которых наибольшее клиническое значение имеют изменения печени, желудочно-кишечного тракта, почек и надпочечников, у больных лепрой должен осуществляться постоянный контроль основных клинических и лабораторных параметров, характеризующих функцию этих органов, а также состояние белкового, углеводного и липидного метаболизма.

## Лечение

В настоящее время лепра является излечимым заболеванием прежде всего благодаря успешному применению комбинированной противолепрозной терапии (КТ). В основе комбинированной терапии лежит принцип одновременного применения нескольких препаратов для предупреждения лекарственной устойчивости, причем каждый из препаратов препятствует росту организмов, устойчивых к другому компоненту лекарственной комбинации. Комбинированная терапия позволяет сократить сроки лечения, число рецидивов и уменьшить инвалидизацию больных.

По стандарту ВОЗ, лечение многобактериальных форм лепры (МВ) предполагает прием трех препаратов. В 1-й день месяца — дапсон по 100 мг, рифампицин\* по 600 мг, лампрен<sup>®</sup> по 300 мг; в последующие дни месяца ежедневно по два препарата (дапсон по 100 мг, лампрен<sup>®</sup> по 50 мг). Длительность курса МВ составляет 1,5–2 года (до исчезновения *M. leprae* в кожных биоптатах).

При малобактериальных формах лепры (РВ) по стандарту ВОЗ назначаются два препарата: в 1-й день месяца — рифампицин\* по 600 мг, дапсон по 100 мг; в последующие дни месяца ежедневно — только дапсон по 100 мг. Длительность курса — не менее 6 мес. С целью удобства приема препаратов больными они выпускаются в форме стандартных блистеров.

В качестве антибиотиков резерва назначаются офлоксацин\*, миноциклин.

Для лечения острых лепрозных реакций применяются глюкокортикоиды, анальгетики и противовоспалительные средства, витамины, средства, улучшающие проводимость в нервах и предупреждающие развитие мышечных атрофий (прозерин\*, оксазил\*, дибазол\*, инвалин<sup>®</sup> и др.), десенсибилизирующие препараты (супрастин\*, димедрол\*, пипольфен\*, хлористый кальций<sup>®</sup> и др.), соответствующие физиотерапевтические и другие процедуры. Глюкокортикоиды являются основными лекарственными средствами профилактики и купирования острых лепрозных невритов и назначаются одновременно с началом противолепрозного лечения.

Важной составляющей комплексного лечения больных лепрой является физиотерапия, применяющаяся не только с целью предотвращения развития инвалидизирующих проявлений лепрозного процесса, но и для лечения специфических невритов, контрактур, амиотрофий и трофических язв.

Особое место в реабилитационных мероприятиях отводится протезно-ортопедической помощи больным — изготовлению качественной ортопедической обуви, вспомогательных приспособлений и протезов.

# Паразитарные болезни кожи

## Чесотка

Чесотка (скабиес) — распространенное паразитарное заболевание кожи, вызываемое чесоточным клещом *Sarcoptes scabiei* (L.). Заболевание, возникающее у человека при нападении чесоточных клещей животных, называется псевдосаркоптозом.

### Код по МКБ-10.

Б86. Чесотка.

### Эпидемиология

Интенсивный показатель заболеваемости чесоткой в РФ в 2009–2010 гг. составлял 65,1–85,7 случая на 100 тыс. населения. Фактический уровень заболеваемости значительно выше. По данным Phagmexpert, в 2009 г. в РФ приобретено противочесоточных препаратов из расчета 50 упаковок на одного больного, а в 2010 г. — 57 упаковок. Рост потребления скабицидов отмечается на фоне снижения заболеваемости на 14%. По данным анонимного анкетирования 247 дерматовенерологов из 43 городов РФ, 93% врачей практикуют лечение чесотки без регистрации, а 84% лечат ее под другими диагнозами.

Заражение чесоткой происходит преимущественно при тесном телесном контакте, обычно при совместном пребывании в постели. Инвазионными стадиями являются самки и личинки. Очаг при чесотке определяется как группа людей, в которой имеются больной — источник заражения и условия для передачи возбудителя. Очаг с одним больным обозначается как потенциальный, с двумя и более — иррадиирующий (действующий). Ведущими в эпидемиологии чесотки являются семейные очаги. В иррадиации очага решающую роль играет контакт в постели в ночное время в период максимальной активности возбудителя (прямой путь передачи инфекции). Непрямой путь заражения (через предметы обихода, постельные принадлежности и т.п.) реализуется при высоком паразитарном индексе (обычно 48–60), определяемом числом чесоточных ходов у одного больного или суммарно в оча-

ге (на всех больных). Псевдоиррадиацией обозначаются случаи наличия двух и более больных в одном очаге, заражение которых произошло независимо друг от друга вне коллектива. Внеочаговые случаи заражения чесоткой (транзиторная инвазия) в банях, поездах, гостиницах редки и реализуются непрямым путем при последовательном контакте потока людей с предметами (постельные принадлежности, предметы туалета), которыми пользовался больной чесоткой.

### Этиология

Возбудитель — чесоточный клещ *Sarcoptes scabiei* (L.). Представители рода *Sarcoptes* известны как паразиты более 40 видов животных-хозяев. Они вызывают псевдосаркоптоз. По типу паразитизма чесоточные клещи — постоянные паразиты, большую часть жизни проводящие в коже хозяина и лишь в короткий период расселения ведущие эктопаразитический образ жизни на поверхности кожи.

Самка чесоточного клеща овальной формы, ее размер 0,25–0,35 мм. Она имеет приспособления для внутрикожного (щетинки, хетоиды, хелицеры грызущего типа) и накожного (липкие пневматические присоски на передних ногах, волосковидные щетинки для ориентации в окружающей среде) паразитизма. Скорость продвижения самки в ходе составляет 0,5–2,5 мм/сут, на поверхности кожи — 2–3 см/мин. Самцы меньше по размеру (0,15–0,2 мм), присоски имеются также на IV паре ног и служат для прикрепления к самке при спаривании. Основная функция самцов — оплодотворение. Соотношение самок и самцов составляет 2:1. При комнатной температуре и влажности воздуха не менее 60% самки сохраняют подвижность 1–6 сут. При 100% влажности самки в среднем выживают до 3 сут, личинки — до 2 сут.

### Патогенез

Патогенез напрямую связан с жизненным циклом чесотки, который делится на две части — кратковременную накожную и длительную внутрикожную. Внутрикожная часть представлена двумя топически разобобщенными периодами: репродуктивным и метаморфическим. Репродуктивный период протекает в чесоточном ходе, который самка прокладывает в мальпигиевом слое эпидермиса. Высота хода —  $234,0 \pm 154,2$  мкм; ширина —  $608,0 \pm 290,6$  мкм; толщина крыши —  $50,0 \pm 27,9$  мкм. Типичными местами локализации чесоточных ходов являются кисти, запястья, стопы. Вылупившиеся личинки выходят из ходов на поверхность кожи через отверстия, проделанные самкой над местом каждой кладки яиц, расселяются на ней и внедряются в волосяные фолликулы и под чешуйки эпидермиса. Здесь протекает их метаморфоз (линька): через стадии прото- и телеонимфы образуются взрос-

лые особи (самки и самцы). Кожа на этих местах отвечает образованием фолликулярных папул и везикул. Папулы преобладают на передней поверхности тела, ягодицах; везикулы — вблизи от чесоточных ходов. Самки и самцы нового поколения выходят на поверхность кожи, где происходит спаривание. После этого дочерние самки мигрируют на кисти, запястья и стопы, внедряются в кожу и сразу начинают прокладывать ходы и класть яйца. Локализация чесоточных ходов определяется строением кожи, плотностью потовых желез, температурой кожного покрова, скоростью регенерации рогового слоя, характером оволосения. Ходы локализуются на кистях, запястьях, стопах и локтях, где толщина рогового слоя наибольшая —  $\frac{3}{4}$ – $\frac{5}{6}$  эпидермиса. Они преобладают на участках кожного покрова (кисти, запястья, стопы и половые органы мужчин) с высокой плотностью потовых желез (от 420 до 680 на 1 см<sup>2</sup>). Реже локализуются на участках с плотностью потовых желез более 100 на 1 см<sup>2</sup> (ягодицы и аксилярная область), при плотности от 80 до 100 на 1 см<sup>2</sup> чесоточные ходы — единичные, менее 80 на 1 см<sup>2</sup> — не обнаружены. Поэтому при чесотке в сочетании с атопическим дерматитом, вульгарным ихтиозом, а также у лиц пожилого возраста (сухость кожи) чесоточные ходы единичные; на фоне гипергидроза, дисгидротической экземы, эпидермофитии (повышенное потоотделение) — множественные.

**Суточный ритм активности клещей.** Днем самка находится в состоянии покоя. Вечером и в первую половину ночи она прогрызает одно или два яйцевых колена под углом к основному направлению хода, откладывая в каждом по яйцу, углубляя дно хода и проделывая в крыше выходное отверстие для личинок. Вторую половину ночи самка грызет ход по прямой линии, интенсивно питаясь, днем останавливается и замирает. Суточная программа выполняется всеми самками синхронно. В результате чесоточный ход на коже больного имеет извитую форму и состоит из отрезков хода, называемых суточным элементом хода. Задняя часть хода постепенно отшелушивается, и он состоит из 4–7 суточных элементов и имеет постоянную длину 5–7 мм. Неоплодотворенная самка грызет ход по прямой без яйцевых колена, длина которых достигает 6–8 см. Суточная плодовитость самки составляет 1–2 яйца, общая — до 50 яиц. Выявленный суточный ритм активности объясняет усиление зуда вечером, преобладание прямого пути заражения при контакте в постели в вечернее и ночное время, эффективность назначения противочесоточных препаратов на ночь.

### Клиническая картина

Инкубационный период при заражении самками практически отсутствует, так как внедрившаяся самка сразу начинает прогрызать ход и откладывать яйца, т.е. налицо главный клинический

симптом заболевания. При заражении личинками можно говорить об инкубационном периоде, который соответствует времени метаморфоза клещей (около 2 нед). Зуд — характерный субъективный симптом чесотки. Он служит регулятором численности популяции клещей и обусловлен сенсibilизацией организма к возбудителю. Аллергенами являются продукты жизнедеятельности клеща (экскременты, оральный секрет, секрет желез яйцевода). При первичном заражении зуд появляется через 7–14 дней, а при реинфекции — через 24 ч. Усиление зуда вечером и ночью связано с суточным ритмом активности возбудителя.

Клинические проявления чесотки обусловлены деятельностью клеща (чесоточные ходы, фолликулярные папулы, невоспалительные везикулы), аллергической реакцией организма на продукты его жизнедеятельности (милиарные папулы, расчесы, кровянистые корочки), пиогенной флорой (пустулы). Кожа человека по-разному реагирует на прокладывание ходов — от отсутствия реакции (интактные ходы) до возникновения везикул, пузырей, лентикулярных папул, пустул и др. (реактивные ходы).

Основным клиническим симптомом чесотки является чесоточный ход. Предложена классификация клинических вариантов чесоточных ходов (Соколова Т.В., 1989). Выделены три группы ходов. Первую группу представляют исходный (интактный) тип хода и варианты, образование которых связано со способностью кожи реагировать возникновением тех или иных первичных морфологических элементов (везикулы, папулы, пузыри) на внедрение самки клеща (реактивные варианты). Вторую группу составляют ходы, образующиеся из клинических вариантов ходов первой группы в процессе естественного регресса самих ходов и/или превращения приуроченных к ним первичных морфологических элементов во вторичные. Третья группа ходов обусловлена присоединением вторичной инфекции к экссудату полостных элементов ходов первой группы. Типичные ходы преобладают. Они имеют вид слегка возвышающейся линии беловатого или грязно-серого цвета, прямой или изогнутой, длиной 5–7 мм. «Мифические» для чесотки «парные элементы» нельзя отождествлять с ходами и рассматривать как диагностический симптом заболевания.

Практически у всех больных ходы выявляются на кистях. Несколько реже они встречаются на запястьях и половых органах мужчин. При развитом процессе ходы выявляются на стопах. Миграция самок на стопы типична для пациентов, контактирующих с нефтепродуктами, обладающими акарицидным эффектом. Скабиозная лимфоплазия клинически проявляется сильно зудящими лентикулярными папулами, локализуется на туловище (ягодицы, живот, аксиллярная область), половых органах мужчин, молочных железах женщин, локтях.

Для чесотки характерны папулы, везикулы, расчесы и кровянистые корочки, которые преобладают. Неполовозрелые стадии развития чесоточного клеща: молодые самки и самцы обнаруживаются в  $1/3$  папул и везикул. Остальные являются результатом аллергической реакции. Для папул с клещами характерны фолликулярное расположение, небольшие размеры (до 2 мм). Везикулы обычно небольших размеров (до 3 мм), без признаков воспаления, располагаются изолированно преимущественно на кистях, реже — на запястьях и стопах.

*Диагностические симптомы при чесотке.* Симптом Арди — пустулы и гнойные корочки на локтях и в их окружности. Симптом Горчакова — там же кровянистые корочки. Симптом Михаэлиса — кровянистые корочки и импетигиозные высыпания в межъягодичной складке с переходом на крестец. Симптом Сезари — обнаружение чесоточного хода при пальпации в виде легко возвышения.

*Классификация чесотки.* Выделяют следующие клинические разновидности чесотки: типичную, без ходов, «чистоплотных», или «инкогнито», осложненную, норвежскую и скабиозную лимфоплазию кожи.

Типичная чесотка развивается при заражении людей оплодотворенными самками и представлена различными вариантами чесоточных ходов, фолликулярными папулами, невоспалительными везикулами, расчесами и кровянистыми корочками. Чесотка без ходов встречается редко, выявляется преимущественно при обследовании лиц, бывших в контакте с больными чесоткой, возникает при заражении личинками, существует не более 2 нед, клинически характеризуется единичными фолликулярными папулами и невоспалительными везикулами. Чесотка «чистоплотных», или «инкогнито», возникает у лиц, часто моющихся в вечернее время, соответствует по клинической картине типичной чесотке с минимальными проявлениями. Норвежская (корковая, крустозная) чесотка — редкая и очень контагиозная форма заболевания. Она возникает на фоне различной сопутствующей патологии, при которой устраняется зуд, а также при иммунодефицитах и иммуносупрессивных состояниях, длительном приеме гормональных и цитостатических препаратов, нарушении периферической чувствительности, конституциональных аномалиях ороговения, у больных с сенильной деменцией, болезнью Дауна, у больных СПИДом и т.п. Основными симптомами заболевания являются массивные грязно-желтые или буро-черные корки толщиной от нескольких миллиметров до 2–3 см, ограничивающие движения и делающие их болезненными. Между слоями корок и под ними обнаруживается огромное количество чесоточных клещей. На кистях и стопах — множество чесоточных ходов.



Чесотка часто осложняется вторичной пиодермией и дерматитом, реже — микробной экземой и крапивницей. Псевдосаркоптозом называют заболевание, возникающее у человека при заражении чесоточными клещами от животных (собаки, свиньи, лошади, кролики, волки, лисы и др.). Инкубационный период всего несколько часов, чесоточные ходы отсутствуют, клещи на несвойственном хозяине не размножаются, частично внедряются в кожу, вызывая сильный зуд. Высыпания локализуются на открытых участках кожного покрова, представлены уртикарными папулами, волдырями, кровянистыми корочками и расчесами. От человека к человеку заболевание не передается.

Чесотка у детей характеризуется распространенностью процесса с вовлечением кожи лица и волосистой части головы. Преобладают реактивные варианты чесоточных ходов, приуроченные к экссудативным морфологическим элементам, часто встречается скабиозная лимфоплазия кожи, нередко осложнения. В процесс, особенно у грудных детей, могут вовлекаться ногтевые пластинки.

### Диагностика

Диагноз чесотки ставится на основании комплекса клинических и эпидемических данных, подтвержденных лабораторным обнаружением возбудителя.

*Лабораторная диагностика.* Законодательно закреплено, что диагноз чесотки должен подтверждаться лабораторно. Для верификации чесоточных ходов используют *метод прокрашивания* подозрительного элемента 5% спиртовым раствором йода, анилиновыми красителями, тушью или чернилами.

*Метод масляной витропрессии* — визуализация поверхностных кожных гранул при надавливании на высыпной элемент, предварительно смазанный минеральным маслом. Происходит обескровливание капиллярного русла, просветление эпидермиса и хорошая видимость паразитарных элементов.

*Метод извлечения клеща иглой для инъекций.* Вскрывают слепой конец хода, острие иглы продвигают по его направлению. Самка клеща присосками прикрепляется к игле и извлекается наружу. Ее помещают на предметное стекло в каплю 40% молочной кислоты, накрывают покровным стеклом и микроскопируют.

*Метод соскобов* позволяет обнаружить содержимое чесоточного хода (самку, яйца, яйцевые оболочки, личинок), папул и везикул (нимфы, линечные шкурки клещей). Стеклопалочкой каплю 40% молочной кислоты наносят на чесоточный ход, папулу, везикулу или корочку. Через 5 мин разрыхленный эпидермис соскабливают скальпелем. Материал микроскопируют в молочной кислоте.

*Дерматоскопия* является обязательным методом при обследовании больного чесоткой. Для этой цели можно использовать лупу с четырехкратным увеличением, бинокулярный микроскоп МБС-10, цифровой микроскоп Webbers Digital Microscope F-2cn, цифровые фотодерматоскопы. Дерматоскопия позволяет документировать результаты исследования.

## Лечение

Лечение чесотки, как правило, проводят амбулаторно. Госпитализации в стационар подлежат пациенты с психическими, неврологическими или иными заболеваниями, при которых пациент не может самостоятельно выполнять все необходимые назначения. Госпитализируют больных из организованных коллективов при отсутствии возможности изоляции их от здоровых лиц; с чесоткой, осложненной вторичной пиодермией. Скабиозии используются для лечения социально неадаптированных лиц.

*Медикаментозное лечение.* В России для лечения чесотки разрешены серная мазь бензилбензоат, мифокс, спрегаль. Независимо от выбранного препарата существуют общие принципы лечения. Лечение больных, выявленных в одном очаге, должно проводиться одновременно во избежание реинвазии. Втирание скабицидов необходимо проводить в вечернее время. У детей до 3 лет их втирают во весь кожный покров, у остальных больных исключение составляют лицо и волосистая часть головы. Скабициды втирают только руками. Экспозиция препарата на коже должна быть не менее 12 ч, включая весь ночной период. Утром его можно смыть. Руки после мытья необходимо повторно обработать. Лечение осложнений проводится одновременно с лечением чесотки. В этом случае приоритетными являются спрегаль и мифокс. Смена нательного и постельного белья проводится после завершения лечения.

*Бензилбензоат* (Россия) — препарат на основе бензилового эфира бензойной кислоты (*benzylii benzoas*). Вызывает гибель самок, самцов, нимф и личинок. Овицидным действием не обладает. Выпускается в виде эмульсии и мази 10% (для детей старше 3 лет) и 20% (для взрослых) концентраций. Перед началом лечения пациент должен вымыться с мылом. Препарат наносят на кожу двукратно — в 1-й и 4-й дни. После втирания нередко возникает жжение, которое проходит через 20 мин, о чем следует предупредить больного. Бензилбензоат противопоказан беременным и детям до 3 лет.

*Мифокс* (Россия) — препарат на основе перметрина (*permethrin*). Выпускается в виде концентрата эмульсии. Действует на самок, самцов, нимф, личинок. Овицидным эффектом не обладает. Эмульсия 0,4% водная готовится *ex tempore* путем раз-

бавления 8 мл 5% концентрата перметрина кипяченой водой до объема 100 мл. Втирание препарата проводится 1 раз в день на ночь 3 дня подряд или в 1-й и 4-й дни курса. Препарат хорошо переносится в жаркое время года, не вызывает диссеминации вторичной пиодермии и обострения контактного аллергического дерматита. Разрешен детям с 1 года. С осторожностью возможно применение при беременности.

*Серная мазь* (Россия) — препарат на основе осажденной серы (*sulphur praecipitatum*). Используется в виде простой серной мази (33% серы). Доказана эффективность 20% серной мази при снижении числа аллергических реакций до 2%. Овицидным эффектом не обладает. Наносится на кожу после мытья с мылом 1 раз в день на ночь в течение 5–7 дней. Не рекомендуется применять во время беременности и при грудном вскармливании. *Сульфодекортем* — препарат, содержащий 10% осажденную серу и гидрокортизона ацетат. Показан при чесотке, осложненной аллергическим дерматитом, микробной экземой, при скабиозной лимфоплазии кожи.

*Спрегаль* (Pharmygiene-Scat, Франция) содержит эсдепаллетрин (*esdepallethrine*) — нейротоксичный яд для членистоногих — и пиперонилбутоксид (*piperonylbutoxide*) — синергист. Механизм действия заключается в нарушении катионного обмена мембран нервных клеток. Обладает овицидным эффектом. Выпускается в форме аэрозоля, который распыляют на расстоянии 20–30 см от кожи. Обработку начинают сверху. Детям на лицо препарат следует наносить ватным тампоном. Через 12 ч больной моется и меняет постельное и нательное белье. При осложненной чесотке, скабиозной лимфоплазии и множественных чесоточных ходах обработку желательно повторить через 3 сут. Препарат показан для лечения беременных и новорожденных детей.

*Легенie чесотки у детей.* В возрасте до 1 года используется спрегаль, с 1 года до 3 лет — спрегаль и медифокс, с 3 до 7 лет — спрегаль, медифокс, 10% эмульсия и мазь бензилбензоата, 5% серная мазь.

*Легенie скабиозной лимфоплазии (СЛП).* После полноценной терапии любым скабицидом клещи в соскобах эпидермиса с поверхности лентикулярных папул не обнаруживаются. СЛП разрешается быстрее, если перед началом специфической терапии эпидермис с поверхности папул соскоблить скальпелем до появления капелек крови для механического удаления аллерген. Это обычно используют при единичных высыпаниях СЛП. Дефект кожи обрабатывают антисептиком (анилиновыми красителями, 5% раствором перманганата калия, раствором бетадина и т.п.). Специфическое лечение скабицидами (в вечернее время) комбинируется с втиранием в папулы (утром и в обед) комбинированных глюкокортикоидных мазей (травокорт, кандид Б, акридерм

ГК и др.). При персистенции СЛП используют топические глюкокортикоиды (адвантан, элоком и др.) под окклюзионную повязку или вводят путем фоно- или фотофореза (исключение составляют половые органы). При реинфекции СЛП рецидивирует на месте ее прежней локализации. Это создает впечатление неэффективности проведенной терапии.

*Лечение герпетиформной экземы, осложненной аллергическим дерматитом.* Сначала больного обрабатывают скабицидом, не требующим интенсивного втирания в кожу (спрегаль и мифокс). Скабицид втирают в 1-й и 4-й дни курса, а во 2-й и 3-й дни проводят лечение аллергического дерматита. При ограниченном процессе применяют только местное лечение — комбинированные топические глюкокортикоиды (травокорт, кандид Б, целестодерм с гарамидином и др.). При распространенном аллергическом дерматите назначают внутрь антигистаминные препараты. Для местной терапии используют водную взбалтываемую смесь, циндол, кольдкрем, средства для ухода за сухой раздраженной кожей (дардиа бальзам, атодерм РО-цинк, физиогель, эмолиум и т.п.).

*Лечение герпетиформной экземы, осложненной вторичной пиодермией.* Больного сначала обрабатывают скабицидом, нанесение которого не вызывает диссеминации инфекции. Скабицид втирают в 1-й и 4-й дни курса, а во 2-й и 3-й дни курса проводят активное лечение пиодермии. Тактика ее лечения зависит от нозологической формы заболевания. При поверхностной пиодермии часто ограничиваются наружной терапией. Пустулы тушируют растворами анилиновых красителей, 10% раствором перманганата калия, раствором бетадина и др. После подсыхания пустул применяют мази с антибиотиками (банеоцин, бактробан и др.), мази на основе универсальных антисептиков (бетедин, гексикон гель и др.). При глубоких формах пиодермии лечение дополняется системными антибиотиками.

*Лечение норвежской герпетиформной экземы.* Вечером больного обрабатывают любым скабицидом для уничтожения активных стадий возбудителя и снижения контагиозности, утром — одним из кератолитических препаратов (3–5% серно-салициловой мазью, бальзамом дардиа и др.). Такое лечение проводят до полного отхождения корок. Затем 2–3 дня больного на ночь обрабатывают только скабицидом. Для устранения сухости кожного покрова можно использовать смягчающие или увлажняющие средства.

*Постскабиозный зуд* — сохранение зуда у больных после полноценной специфической терапии при отсутствии скабиозной лимфооплазии, аллергического дерматита, микробной экземы и т.п., а также аллергических реакций на скабицид. Одной из причин постскабиозного зуда является сохранение живых неоплодотворенных самок чесоточного клеща, продуцирующих аллергены. Отсутствие отверстий в крыше хода затрудняет проникновение

туда скабицида. Продолжительность постскабиозного зуда соответствует продолжительности жизни самок и зависит от их возраста на момент начала терапии. При сохранении постскабиозного зуда на фоне лечения антигистаминными препаратами и топическими глюкокортикоидами в течение недели необходима повторная обработка скабицидом после тщательного мытья пациента с мылом.

При чесотке не бывает рецидивов, поскольку у чесоточного клеща в жизненном цикле нет латентных, длительно переживающих стадий. Наиболее часто «рецидивы» возникают при несоблюдении схем лечения. Это использование препаратов в заниженных концентрациях, несоблюдение кратности и сроков обработки, втирание препарата без учета суточного ритма активности чесоточного клеща, частичная обработка кожного покрова, использование скабицидов с просроченным сроком годности. Вторая причина «рецидива» — реинвазия от источника заражения или контактного лица в очаге, которые не были пролечены по той или иной причине; третья — медикаментозные осложнения от терапии скабицидами. Симптомы «чесотки» не могут быть устранены при неправильно установленном диагнозе.

*Критериями излеченности чесотки.* При полноценном лечении больных и контактных лиц срок наблюдения за последними может составлять 2 нед. Сроки наблюдения за больными индивидуальны. Они увеличиваются при чесотке, осложненной пиодермией, дерматитом, экземой, при скабиозной лимфооплазии кожи. Наблюдение за очагом чесотки при условии полноценного профилактического лечения всех его членов осуществляется дважды — при выявлении больного и через 2 нед. В организованных коллективах, где профилактическое лечение контактных лиц не проводилось, осмотр осуществляется трижды с интервалом 10 дней.

## Профилактика

Профилактика чесотки включает активное выявление больных при осмотрах различных групп населения. Осмотру на чесотку подлежат больные, обратившиеся в поликлиники, амбулатории, медсанчасти, госпитализированные в лечебно-профилактические учреждения любого профиля и т.п. Необходимо выявить источник заражения и контактных лиц. Обязательному профилактическому лечению подлежат все члены семей и лица, живущие с больным в одном помещении. Члены организованных коллективов осматриваются медицинскими работниками на местах. При обнаружении чесотки у школьников и детей, посещающих детские ясли, сады, они отстраняются от посещения детского учреждения на время проведения полноценного лечения. Вопрос о профилактическом лечении лиц, бывших в контакте с больным

чесоткой, решается индивидуально с учетом эпидемиологической обстановки. Профилактическую обработку скабицидом необходимо проводить всем лицам, которые имели тесный телесный контакт с больным, а также целым группам/классам, где зарегистрировано несколько случаев заболевания чесоткой или в процессе наблюдения за очагом выявляются новые больные.

Методику проведения текущей дезинфекции объясняет лечащий врач, а проводит ее сам больной или ухаживающий за ним член семьи. Обеззараживание постельных принадлежностей, нательного белья и полотенец можно осуществлять путем стирки в автоматических стиральных машинах при температуре 70–90° либо замачиванием на 1 ч в хлорсодержащих растворах («Белизна», «АС»). Верхнюю одежду обеззараживают, проглаживая вещи с обеих сторон горячим утюгом. Часть вещей, в частности не подлежащих термической обработке, может быть вывешена на открытый воздух на 3 дня. Для дезинфекции детских игрушек, обуви, одежды можно применять способ временного исключения из пользования, для чего их помещают на 3 дня в герметически завязанные полиэтиленовые пакеты, или использовать аэрозоль А-Пар. При массовых вспышках чесотки в организованных коллективах, при наличии нескольких больных в семейных очагах, при поступлении больных чесоткой в стационар в приемном отделении проводится дезинфекция помещения. Для этой цели применяют медифокс, медифокс-Супер, А-Пар. В стационарах и скабиозориях нательное белье и одежду поступающих больных подвергают обработке в дезинфекционной камере.

## Педикулез

Педикулез — распространенное паразитарное заболевание человека, возбудителем которого служат кровососущие насекомые — вши. Обозначение нозологической формы заболевания — педикулез — происходит от латинского названия рода *Pediculus*, к которому принадлежат головная и платяная вши человека. Заболевание человека, вызываемое лобковой вошью, относящейся к сем. *Phthiridae*, называется фтириазом.

### Код по МКБ-10

B85-B89. Педикулез, акариаз и другие инфекации.

### Эпидемиология

Интенсивный показатель заболеваемости педикулезом в России в последние годы составляет 177,6–224,2 случая на 100 тыс. населения. В Москве в 2007 г. показатель пораженности педикулезом в 8,4 раза превышал средний по России. В структуре за-

болеваемости увеличилась доля платяного педикулеза за счет бездомных лиц.

Вши, обитающие на поверхности кожи человека в стабильных условиях температуры и влажности, размножаются в течение всего года. Они служат переносчиками возбудителей ряда заболеваний: эпидемического сыпного тифа, возвратного тифа, волынской лихорадки. Основным переносчиком служит платяная вошь.

Заражение людей головным педикулезом происходит при контакте с зараженным вшами человеком преимущественно при соприкосновении волос (прямой путь) или при использовании предметов (расчески, головные уборы, постельные принадлежности и т.п.), которыми пользовался больной педикулезом (непрямой путь). Платяные вши передаются с одеждой. Они покидают лихорадящих больных и переползают на нового хозяина. Лобковый педикулез передается при интимных контактах.

### Этиология

На человеке паразитируют три вида вшей: сем. *Pediculidae* — головная вошь *Pediculus capitis* и платяная вошь *P. corporis*; сем. *Phthiridae* — лобковая вошь, или площица, *Phthirus pubis*.

Тело вшей уплощено дорсовентрально. Сегменты груди тесно слиты между собой и несут одну пару дыхательных отверстий. Ноги короткие, прицепного типа. Лапка заканчивается подвижным коготком, образующим с выростом голени фиксирующее устройство, при помощи которого вши удерживаются на волосах хозяина или ворсинках ткани. Брюшко имеет фестончатые края. На 3–8 члениках брюшка расположены дыхательные отверстия. Самцы по размерам меньше самок и обладают более узким брюшком. Окраска голодных вшей серовато-коричневая. У напитавшихся кровью насекомых цвет варьирует от красного до черного в зависимости от степени переваривания крови.

Вши — постоянные эктопаразиты, обитающие на одном виде хозяина. Для них характерны частый прием пищи, умеренная плодовитость, неспособность к длительному голоданию. Вши в своем развитии проходят стадии яйца, личинки (нимфы), имаго (взрослая особь). Самка в течение жизни многократно спаривается с самцом. После копуляции она откладывает жизнеспособные яйца. Неоплодотворенные самки способны откладывать яйца, но выхода личинок не происходит. Однократное спаривание обеспечивает откладку яиц самкой в течение 15–20 сут. Яйца вшей (гниды) бледновато-желтого цвета, овальной формы, длиной до 1 мм, сверху прикрыты плоской крышечкой. Гниды с помощью секрета, выделяемого самкой, приклеиваются к волосу или ворсинкам ткани. Личинки проходят в своем развитии три возраста. Они отличаются от взрослых особей отсутствием наружных

половых органов, размерами и несколько иными пропорциями тела. Вши способны сохранять жизнеспособность в воде при температуре не выше +17 °С до 2 сут.

*Головная вошь P. capitis.* Длина тела самки 2,0–3,5 мм, самца — 2,0–3,0 мм. Живет и размножается на волосистой части головы, преимущественно на висках, затылке и темени, где и откладывает яйца. Размер яиц 0,7–0,8 мм. Гнида покрыта выпуклой крышечкой, на которой хорошо заметна площадка с камерами хориона. Эмбриональное развитие до 9 дней. Взрослые самки головной вши питаются только кровью человека, часто небольшими порциями, не способны длительно голодать (до суток). Плодовитость сравнительно невелика: суточная — 4 яйца, общая — до 140. Продолжительность жизни самки — в пределах месяца (в среднем 27 сут). Головная вошь очень чувствительна к изменению температуры — при +20 °С самка перестает откладывать яйца, а развитие личинок приостанавливается. Головная вошь не покидает лихорадящих больных.

*Платяная вошь P. corporis* крупнее головной. Длина тела самки 3,8–5,0 мм, самца 3,3–3,5 мм. Живет в складках белья и одежды, приклеивая гниды к ворсинкам ткани или, реже, к пушковым волосам на теле человека. При температуре +25–30 °С платяные вши способны голодать 2–3 дня, а при +10 °С — около 1 нед. Продолжительность жизни — в среднем 30–40 дней. При температуре выше +38,5 °С платяные вши покидают лихорадящих больных.

*Лобковая вошь, или площадь, Ph. pubis* мельче других видов вшей человека. Тело короткое, широкое, овальной формы. Крупные изогнутые коготки на лапках позволяют удерживаться на коротких волосах хозяина. Лобковая вошь малоподвижна. Гниды мелкие — 0,6–0,7 мм, грушевидной формы. Нижний порог развития составляет +20–22 °С, верхний +40–45 °С. Как правило, вши концентрируются на лобке, ресницах, в подмышечных впадинах. Зарегистрированы единичные случаи локализации лобковых вшей на волосистой части головы. Поражение ресниц и век часто приводит к развитию блефароконъюнктивита.

### Клиническая картина

Клинические симптомы, типичные для всех видов педикулеза:

- зуд как результат аллергической реакции на слюну, вводимую вшами в кожу при кровососании, что приводит к появлению экскориаций и кровянистых корочек;
- вши и гниды обнаруживаются при головном и лобковом педикулезе на волосистых частях тела, при платяном педикулезе — на одежде больного;
- появление эритемы и папул («папулезная крапивница») в местах кровососания вшей;



- дерматит и экзематизация кожи при длительном течении педикулеза и фтириаза;
- вторичная пиодермия как следствие проникновения кокковой флоры через повреждения кожи при расчесах.

При головном педикулезе вши и гниды локализуются на волосистой части головы, чаще в височной и затылочной области. При активном процессе возможно склеивание волос серозно-гнойным экссудатом и появление так называемого колтуна. Может наблюдаться поражение бровей и ресниц, а также гладкой кожи ушных раковин, заушных областей и шеи.

При платяном педикулезе вши обнаруживаются в складках и швах нательного белья, одежды, при распространенном процессе — на коже туловища. В местах частого кровососания вшей, где одежда плотно прилегает к телу, типичны огрубение кожи, меланодермия, «кожа бродяг».

При фтириазе вши обнаруживаются в волосах лобка, нижней части живота. Они могут переползать на волосы аксилярных областей, бороды и усов, бровей и ресниц. В местах кровососания лобковых вшей появляются голубоватые пятна (*macula caeruleae*).

### Диагностика

При большой численности вшей и гнид легко обнаружить визуально в местах их наиболее частого обитания. Эффективным методом является вычесывание паразитов частым гребнем на лист белой бумаги или клеенку. Живые гниды при головном и лобковом педикулезе находятся у основания волос, тогда как пустые оболочки и погибшие яйца можно обнаружить на значительном расстоянии — до 2–3 см от корней волос. Локализация гнид на волосах помогает определить давность заболевания. При средней скорости роста волос около 0,5 мм в сутки отложенные месяц назад гниды будут находиться на расстоянии 1–1,5 см от кожи. При осмотре под лампой Вуда живые гниды дают жемчужно-белое свечение. При подозрении на платяной педикулез осматривают больного и его одежду, уделяя особое внимание швам и складкам на внутренней стороне вещей.

### Лечение

Проводится амбулаторно. Организованные дети освобождаются от посещения коллектива, лица декретированного контингента — от работы.

Для уничтожения вшей применяют три метода: механический, физический и химический.

*Механический метод* целесообразно использовать при незначительном поражении людей головными вшами. Насекомых и их яйца вычесывают частым гребнем, сквозь зубцы которого

пропускают ватный жгут или нитку, обильно смоченные теплым 4,5% раствором столового уксуса. Иногда волосы стригут или сбривают. У маленьких детей при фтириазе срезают ресницы. Для удаления гнид с волос выпускается специальный бальзам «Пара-лент», который наносят на 10 мин, а затем смывают.

*Физический метод* заключается в уничтожении насекомых воздействием высоких или низких температур. В быту используют кипячение белья, проглаживание одежды горячим утюгом. Не подлежащие стирке зараженные вшами вещи обрабатывают в паровоздушно-формалиновых, паровых и комбинированных дезинфекционных, а также в воздушных дезинсекционных камерах.

*Химический метод* основан на применении педикулицидов. Существует ряд общих принципов лечения педикулеза.

- Лечение педикулеза у больного проводят одновременно с противоэпидемическими мероприятиями в очагах для предотвращения повторной инвазии.
- При выявлении больных педикулезом их регистрацию и разъяснение правил текущей дезинсекции осуществляет любой врач, выявивший педикулез.
- Необходимо акцентировать внимание больного на строгом соблюдении схем лечения, изложенных в прилагаемой к препарату инструкции (способ нанесения, экспозиция, кратность обработок).
- При распространенном платяном педикулезе проводят не только дезинсекцию одежды, но и обработку больного (фиксация гнид на пушковых волосах).
- Обработка педикулицидами детей младше 5 лет, беременных и кормящих женщин проводят только разрешенными для данной группы пациентов средствами. К ним относятся мифокс (с 1 года), пара-плюс (с 2,5 лет), никс (с 2,5 лет), нюда и хедрин (с 3 лет).

*Легенie головного и лобкового педикулеза.* Педикулицидом обрабатывают волосы головы или волосистые части тела. Норма расхода жидких препаратов составляет от 10 до 60 мл в зависимости от длины и густоты волос. Кратность обработок определяется овицидным (гибель гнид) действием средства. При отсутствии 100% овицидности обработку повторяют через 7–10 дней. Препарат смывают теплой проточной водой с мылом, ополаскивают волосы 4,5–5% раствором уксусной кислоты или применяют бальзам «Пара-лент», шампунь «Пара-ду», погибших насекомых и их яйца вычесывают частым гребнем.

*Обработка вещей при платяном педикулезе.* Нательное и постельное белье, полотенца кипятят в течение 15 мин. Верхнюю одежду проглаживают утюгом с обеих сторон, обращая внимание на складки, швы, пояса. Дезинсекцию можно осуществлять пе-

дикулицидными средствами согласно инструкции. После чего их стирают с обязательным добавлением кальцинированной соды (1 столовая ложка на 1 л воды) для дезактивации остаточных количеств инсектицида. При недостаточном овицидном действии педикулоцида повторяют через 7–10 дней.

**Педикулоциды.** На фоне их обилия существует дефицит выбора, так как действующим веществом в большинстве педикулоцидов является синтетический пиретроид перметрин. Препараты на основе перметрина составляют более 70% всего ассортимента педикулицидных средств: гели (медифокс), шампуни (веда-2, гига, лаури, педилин), лосьоны (нитилон, ниттифор, самаровка), кремы (никс, ниттифор), растворы (медифокс, медифокс-супер), мыла (витар). Однако в мире и России, в частности, зарегистрированы случаи резистентности вшей к данным препаратам. Поэтому их нередко приходится заменять на педикулоциды, включающие инсектициды из других групп химических веществ. Это фосфорорганические соединения: концентраты эмульсий — сульфокс (фентион), форсайт-антивошь, клинч (фентион, перметрин), аэрозоль пара-плюс (малатион, перметрин и синергист пиперонилабутоксид). Препараты на основе фентиона разрешены с 18-летнего возраста. Препарат на основе бензилбензоата — лосьон фоксилон. Показан детям с 5-летнего возраста. Полидиметилсилоксаны (диметиконы): аэрозоли нюда, хедрин; спрей и лосьон паранит. Изопропилмеристат в сочетании с циклометиноном — аэрозоль фулл маркс. Эфирные масла: анисовое масло (паранит, педикулен-ультра), гвоздичное масло (медилис-био).

**Дезинсекционные мероприятия** в организованных коллективах осуществляет медицинский персонал с привлечением воспитателей. Обработку людей и их вещей при платяном и смешанном педикулезе проводят специалисты, работающие в дезинфекционных отделах центров гигиены и эпидемиологии дезинфекционных станций. В семейных очагах головного педикулеза дезинсекция проводится силами населения.

## Профилактика

Общественная профилактика педикулеза состоит в активном выявлении больных при медицинских осмотрах различных групп населения, включая организованные коллективы. Осмотру на педикулез подлежат все больные, получающие амбулаторное и стационарное лечение в лечебно-профилактическом учреждении любого профиля. В закрытых коллективах (интернаты, дома престарелых, дома ребенка, детские дома, воинские части и т.п.) необходим строгий контроль над соблюдением санитарно-эпидемического режима. К мерам общественной профилактики педикулеза относят также организацию работы санитарных пропусков для социально-неадаптированного контингента.

Важную роль играет соблюдение санитарно-гигиенического и противоэпидемического режимов в учреждениях службы быта (парикмахерские, прачечные, косметические салоны), а также санитарно-просветительская работа среди населения.

Индивидуальная профилактика заключается в соблюдении правил личной гигиены, таких как тщательный уход за волосами, кожей, регулярная смена нательного и постельного белья, использование индивидуальных расчесок, головных уборов, одежды, постельных принадлежностей.

*Обработку помещений* проводят в очагах педикулеза, а также в местах осмотра и перевозки больных педикулезом (приемные отделения ЛПУ, изоляторы, санпропускники, машины скорой медицинской помощи и т. п.). Для этого используют различные педикулициды (А-Пар, форсайт-антивошь, актор, акромед, медифокс, медифокс-супер и др.). Для нанесения средств используют распылители разных конструкций или платяные щетки, ветошь.

## Крысиный клещевой дерматит

Крысиный клещевой дерматит (ККД) — контактный аллергический дерматит, вызванный укусами специфического паразита крыс гамазового крысиного клеща *Ornithonyssus bacoti* (Hirst, 1913).

### Код по МКБ-10

L.23.8. Аллергический контактный дерматит, вызванный другими веществами.

### Эпидемиология

ККД — широко распространенное заболевание. В последнее десятилетие очаги ККД регулярно регистрируются на территории городов России, особенно в мегаполисах — Москве, Санкт-Петербурге и др.

**Очаговость ККД.** Распределение клещей, как и крыс, на территории города и непосредственно на заселенных ими объектах имеет агрегированный характер. Клещи заносятся в помещения, прежде всего крысами, и в условиях подходящего микроклимата (температура 23–27 °С, относительная влажность воздуха 75–90%) образуют размножающиеся популяции. Заносить клещей из подвальных помещений могут домашние кошки. Человек подвергается нападению клещей в зараженном помещении, однако сам в распространении клещей не участвует. При типизации очагов по функциональному признаку выделяют две основные группы: бытовые и производственные очаги. Бытовые очаги преобладают. Группу риска составляют жильцы квартир, расположенных на 1–2-м этаже. Это квартиры в старых кирпичных домах, кото-

рые по мере разрушения кирпичей, становятся более доступными для проникновения крыс в жилые помещения. Эпидемиологически значимы и квартиры в 5-этажных панельных домах с мусоропроводом, находящиеся вблизи мусорокамер. Производственные очаги подразделяются на объекты, связанные с хранением и переработкой пищевых продуктов (продовольственные базы, магазины, столовые, мясокомбинаты, рынки и др.), содержанием и разведением животных (виварии, лаборатории, зоопарки), а также служебные помещения административного и производственного назначения.

Для бытовых очагов характерна небольшая численность грызунов и клещей. Болеют обычно дети, женщины и пожилые люди, длительно пребывающие в квартирах. Для производственных очагов характерны высокая численность крыс и клещей; заселенность крысиными клещами всего помещения; наличие гнезд грызунов; одновременность поражения больших групп людей.

Крысиные клещи являются переносчиками возбудителей везикулезного риккетсиоза, ку-лихорадки. Роль клещей возможна в циркуляции возбудителя геморрагической лихорадки с почечным синдромом. Экспериментально показана способность клещей заражать лабораторных животных вирусами клещевого энцефалита, лихорадки Западного Нила; бактериями туляремии и чумы; спирохетами желтушного лептоспироза и болезни Лайма.

### Этиология

Возбудитель ККД — гамазовый крысиный клещ. Его основной хозяин (прокормитель) — серая крыса (*Rattus norvegicus*). В круг его прокормителей могут включаться мыши, человек, собаки и кошки. Доказано, что при питании кровью человека самки *O. bacoti* могут откладывать яйца, но поддержание размножающейся популяции клещей маловероятно. По типу паразитизма крысиный клещ — облигатный кровосос подстерегающего типа. Контакт с прокормителем кратковременный — только во время питания. Большую часть жизни клещи проводят вне тела хозяина, концентрируясь преимущественно в гнездах синантропных грызунов — серой крысы и домовый мыши. Местом встречи клещей с прокормителями служат также помещения, заселенные ими, где образуются локальные размножающиеся популяции. Клещи концентрируются в щелях пола, стен, в мебели, предпочитая утепленные места.

Самка крысиного клеща имеет длину в среднем 0,78 мм, самец — 0,53 мм. Ротовые органы колюще-сосущие. Кожа прокалывается хелицерами с гарпуновидным откидывающимся подвижным пальцем, с помощью которого происходит фиксация в

коже во время кровососания. Его длительность у самок при комнатной температуре составляет 7–10 мин, у самцов — 3–5 мин. Напитавшаяся самка увеличивается в размерах до 1,1 мм, а масса поглощаемой крови при однократном питании в 8–11 раз превышает массу ее самой. При этом клещ становится ярко-красным. Продолжительность жизни самок составляет в среднем 6,5 мес, самцов — 1,5–2,5 мес.

*Жизненный цикл крысиного клеща.* Онтогенез включает пять стадий развития: яйцо, личинку, протонимфу, дейтонимфу и имаго (самки и самцы). Кровососущими являются только протонимфа, самки и самцы. Крысиному клещу для завершения цикла развития достаточно всего дважды напасть на прокормителя. Без кровососания откладка яиц невозможна. При комнатной температуре оптимум влажности для развития яиц составляет 30–60%. Вылупившиеся личинки размером 0,3 мм малоподвижны, не питаются и характеризуются редукцией ротового аппарата. Протонимфы имеют сформированный колюще-сосущий ротовой аппарат, подвижны и активно нападают на прокормителя. Размер голодной протонимфы около 0,3 мм, насосавшейся крови — 0,4 мм. Женские протонимфы сосут кровь не менее двух раз и покидают прокормителя, мужские — один раз и остаются в шерсти животного. Женские протонимфы, покинув тело хозяина, в помещении забираются в укромные места, где происходит их линька в дейтонимфу. Как и личинки, они малоподвижны, не питаются. Часть протонимф в шерсти животного превращается в мужские дейтонимфы, а затем в самцов. Они на прокормителе отыскивают женские протонимфы, прикрепляются к ним и покидают хозяина. Самцы оставляют женские протонимфы только на момент их линьки в дейтонимф. Оплодотворение происходит сразу после линьки женской дейтонимфы в самку. Весь жизненный цикл крысиного клеща при 25 °С может быть завершен в течение 12 сут.

Для крысиного клеща характерен как половой, так и партеногенетический тип размножения. В последнем случае самки откладывают неоплодотворенные яйца, из которых развиваются только самцы. При половом типе размножения копуляция (до 40 ч) происходит однократно. Самка начинает откладку по 1–3 яйца при комнатной температуре через 24–36 ч после кровососания. Она длится 2–3 дня и зависит от количества выпитой крови. Крысиному клещу свойственна гонотрофическая гармония — сопряженность процессов кровососания (пищеварения) и созревания яиц. В течение жизни самка прodelывает в среднем 5–7 гонотрофических циклов. Плодовитость самки в течение одного гонотрофического цикла составляет от 3 до 20 яиц, общая — около 100 яиц.

## Патогенез

Наличие высыпаний только в местах кровососания крысиного клеща и сильный зуд свидетельствуют о локальной аллергической реакции. Преобладание в клинической картине папул указывает на развитие гиперчувствительности замедленного типа. Отсутствие пустул при множественных расчесах позволяет предположить наличие в слюне клещей веществ с бактерицидным эффектом.

## Клиническая картина

Крысиный клещ, нападая на человека, вызывает дерматит, т.е. является облигатным этиологическим фактором. Клинические проявления ККД зависят от численности клещей и индивидуальной реакции больного. Сначала больные жалуются на ощущение ползания по коже, уколы и жжение, затем появляется зуд, как правило, мучительный, усиливающийся при расчесывании, прикосновении одежды и горячих водных процедурах. На месте кровососания клещей возникают высыпания, последовательность преобразования которых зависит от давности поражения. Сначала появляются небольшие розовые розеолы, через сутки они трансформируются в милиарные (до 2 мм) папулы, спустя 3 нед — в лентикулярные (до 1 см) папулы. Реже возникают волдыри, уртикарные папулы и пузыри. У детей преобладают папуловезикулы. Высыпания при ККД изолированные (фокальные). Если больной более 1 мес остается в действующем очаге, то возможно появление нумулярных высыпаний. Наличие розеол, волдырей, уртикарных папул, папуловезикул свидетельствует о недавнем кровососании клещей. В бытовых очагах высыпания, как правило, единичные, мономорфные, преобладают милиарные и лентикулярные папулы. Для производственных очагов характерны множественность высыпаний и их полиморфизм.

Клещи способны сосать кровь на любом участке кожного покрова, но в большей степени поражается верхняя часть тела в местах плотного прилегания одежды (лямок, бретелек, пояса, воротника), где высыпания группируются, но не сливаются. Это связано с особенностями поведения клещей — отрицательным *геотропизмом* (перемещение вверх по телу человека) в сочетании с *тигмотаксисом* (тенденция забираться в трещины, щели).

## Диагностика

Диагноз ККД ставится на основании клинической картины заболевания, данных эпидемиологического анамнеза и результатов акарологического обследования очага. Оно проводится работниками дезинфекционной или санитарно-эпидемиологической службы не позднее чем через 2 дня после поступления заявки.

Собирая анамнез заболевания, следует выяснить три вопроса: массовость и одновременность поражения людей в предполагаемом очаге, наличие и численность крыс и мышей в помещениях, возможные дератизационные мероприятия, после которых за счет истребления основного прокормителя усиливается нападение клещей на человека.

**Лабораторная диагностика** направлена на обнаружение крысиного клеща в зараженном помещении. При обследовании жилых помещений обращают внимание на кухни, ванны, туалеты. Акцент делается на места ввода в жилое помещение коммуникаций (водопроводная, канализационная, вентиляционная и т.д.), плинтусы по периметру помещения, участки полов и стен вблизи отопительных приборов и тепловых коммуникаций, канализационные стояки, вентиляционные отверстия. При наличии домашних животных тщательно обследуют места их отдыха и кормления.

Наиболее эффективно взятие проб пыли пылесосом с уплощенной насадкой, под которую в место стыка помещается конический мешочек из ткани, не пропускающей клещей (мельничный газ, нейлон, капрон). Клещей при высокой численности можно обнаружить визуально. Их собирают увлажненной кисточкой в 70% спирт. Материал гнезд грызунов, субстрат подстилок в вивариях берется обычным способом и помещается в полиэтиленовые пакеты. Собранный материал просматривают под бинокулярным микроскопом или лупой с 7–10-кратным увеличением и извлекают хорошо заметных подвижных клещей. При отсутствии живых клещей материал исследуют методом флотации, помещая в насыщенный раствор поваренной соли. Для определения клещей изготавливают микроскопические препараты по стандартной методике, используя глицерин, 40% молочную кислоту, 10% едкий калий (натрий), жидкость Фора–Берлезе. При микроскопировании препаратов учитывают численность клещей, их возрастной состав и насыщенность кровью.

## Лечение

Направлено на устранение аллергического воспаления в коже. Оно эффективно только в том случае, когда помещение санировано от возбудителя. Лечение проводится амбулаторно.

Внутрь назначают антигистаминные (димедрол, диазолин, фенкарол, супрастинекс, тавегил, парлазин, перитол и др.), десенсибилизирующие (тиосульфат натрия, хлористый кальций, глюконат кальция) препараты. Расчесы, эрозии тушируют растворами перманганата калия, бетадином, анилиновыми красителями. При распространенном процессе на ранней стадии заболевания показаны водная взбалтываемая смесь и циндол. При наличии



зудящих папул предпочтение отдается топическим глюкокортикоидам (адвантан, элоком, травокорт и др.). Прогноз при ККД благоприятный.

### Профилактика

Включает одновременное проведение дератизационных и дезакаризации мероприятий. Дератизационные мероприятия состоят в уничтожении крыс. Используют механический (капканы, живоловки, клейкие массы) и химический (отравленные приманки с этилфенацином, крысидом, изоинданом, дифетиалонном) метод и т.д. Для дезакаризации помещений используют смазывающиеся порошки, дусты, эмульгирующиеся концентраты, препараты в аэрозольной упаковке. Для личной профилактики ККД при работе с *O. bacoti* в условиях лаборатории, в вивариях, зараженных клещами, в очагах массового размножения крысиного клеща целесообразно использовать репелленты на основе диметилфталата (ДМФ) и акрепа.

# Гонококковая инфекция

Гонококковая инфекция (гонорея) — инфекционное заболевание с ярко выраженными симптомами, вызываемое гонококками. Гонококковое воспаление сопровождается дегенеративными и инфильтративными процессами слизистой оболочки органов урогенитальной системы, прямой кишки, ротоглотки, конъюнктивы. В воспалительный процесс могут вовлекаться парауретральные и бульбоуретральные (куперовы) железы, семенные пузырьки, яички и их придатки, семявыносящие протоки, большие вестибулярные железы, стенки матки, яичники, маточные трубы и другие органы. В прогрессированной фазе воспаления в подслизистом слое образуется инфильтрат из лимфоидных элементов, который может замещаться рубцовой тканью.

### Коды по МКБ-10

- A54.0. Гонококковая инфекция нижних отделов мочеполового тракта без абсцедирования парауретральных и придаточных желез (включает уретрит, цистит, вульвовагинит, цервицит).
- A54.1. Гонококковая инфекция нижних отделов мочеполового тракта с абсцедированием парауретральных и придаточных желез (включает гонококковый абсцесс больших вестибулярных желез).
- A54.2. Гонококковый пельвиоперитонит и другая гонококковая инфекция мочеполовых органов (включают эпидидимит, орхит, простатит, воспалительные заболевания органов малого таза у женщин).
- A54.3. Гонококковая инфекция глаз (включает конъюнктивит, иридоциклит, гонококковую офтальмию новорожденных).
- A54.4. Гонококковая инфекция костно-мышечной системы (включает артрит, бурсит, остеомиелит, синовит, теносиновит).
- A54.5. Гонококковый фарингит.
- A54.6. Гонококковая инфекция аноректальной области.

A54.8. Другие гонококковые инфекции (включают абсцесс мозга, эндокардит, менингит, миокардит, перикардит, перитонит, пневмонию, сепсис, поражение кожи).

### Эпидемиология

Гонорея является одной из наиболее распространенных инфекций, передаваемых половым путем. Ежегодно в мире регистрируется около 60 млн случаев этого заболевания.

В Российской Федерации после некоторого снижения уровня заболеваемости гонореей с 1993 по 1998 г. (с 230,9 до 103 случаев на 100 тыс. населения) в 2000 г. был вновь зарегистрирован ее подъем (до 126,2 случая на 100 тыс. населения).

Начиная с 2001 г. и по настоящее время отмечается снижение заболеваемости гонококковой инфекцией: в 2008 г. ее уровень составил 56,4 случая на 100 тыс. населения. Вместе с тем он значительно превышает показатели заболеваемости стран Западной Европы.

Наиболее высокий уровень заболеваемости гонококковой инфекцией в Российской Федерации регистрируется на территориях Дальнего Востока (122,7 на 100 тыс.) и Сибири (103,2 на 100 тыс.) — как в общей популяции населения, так и среди молодежи в возрасте от 15 до 18 лет (128,2 и 91,9 случая на 100 тыс. населения соответственно).

### Этиология

Возбудитель заболевания — *Neisseria gonorrhoeae*, грамотрицательный диплококк, представляющий собой бобовидной формы, неподвижный, не образующий спор гноеродный микроорганизм, открытый Нейссером в 1879 г.

Длина гонококка колеблется от 1,25 до 1,6 мкм, ширина — от 0,7 до 0,8 мкм. Гонококки окружены капсулоподобным образованием, вследствие чего они не соприкасаются между собой. При электронно-микроскопическом исследовании в сканирующем микроскопе у гонококка различают пили — тонкие нити, которые обуславливают его вирулентные свойства и передачу генетической информации, а также колбовидные вздутия, связанные с наружной стенкой. Гонококки способны переходить из непилированного в пилированное состояние и обратно, регулируемое различными типами гонококковых протеинов.

На ультратонких срезах хорошо видны фестончатая трехслойная наружная стенка, цитоплазматическая мембрана, также трехслойная цитоплазма с взвешенными в ней мелкими гранулярными образованиями — рибосомами («фабрики» белка), ядерной вакуолю. Четко определяется перемычка между диплококками, около нее иногда видна мезосома в виде петли, соединенной с

плазматической мембраной. Эти образования расположены в местах наиболее активного роста.

Инфицирование *N. gonorrhoeae* происходит у взрослых половым путем (при любых формах половых контактов с больным гонореей); у детей — при прохождении через родовые пути больной матери, при прямом половом контакте; в исключительных случаях девочки младшего возраста могут инфицироваться при нарушении правил личной гигиены и ухода за детьми.

## Патогенез

Гонококки прочно фиксируются на эпителиальных клетках слизистой оболочки с помощью пилей и участков локализации протеина II и погружаются в подэпителиальную соединительную ткань через межклеточные пространства, вызывая воспалительную реакцию. Гонококк перемещается по слизистой оболочке мочеполовых органов или по лимфатическим сосудам в более отдаленные отделы мочеполового тракта: в заднюю уретру, предстательную железу, семенные пузырьки, придатки яичек, фаллопиевы трубы, яичники и т.д. Возможен также ретроградный занос гонококков в полость матки или придаток яичка. Иногда наблюдается гематогенная диссеминация гонококков, приводящая к гонококковому сепсису, сопровождающаяся септициемией и септикопиемией.

Инвазия гонококков активизирует клеточный иммунный ответ, характеризующийся сенсбилизацией лимфоцитов к гонококковому антигену, и нарастает при продолжительности течения заболевания. Местный клеточный иммунный ответ выражается пролиферацией иммунокомпетентных клеток в слизистой оболочке половых органов, продуцирующих секреторные IgA, IgG, IgM, которые выявляются в секрете предстательной железы, семенной жидкости, цервикальном отделяемом и т.д. Несмотря на высокий титр специфических антител, пациенты, переболевшие гонореей, могут заражаться ею повторно.

Торпидное течение гонореи нередко сопровождается изменением тинкториальных и морфофункциональных свойств, появлением L-форм, плазмидов, умеренных фагов, транспозона и др. В частности, плазмиды как факторы быстрой адаптации микроорганизма к изменяющимся условиям среды опосредуют присутствие пилей, выработку β-лактамазапродуцирующих, хинолоноустойчивых штаммов и штаммов со множественной лекарственной устойчивостью.

Патоморфологически при остром гонорейном процессе наблюдаются диффузные экссудативные изменения. При хроническом гонорейном процессе наряду с экссудативными изменениями возникают воспалительные инфильтраты в субэпителиальном слое; приобретая очаговый характер, цилиндрический эпителий

на отдельных участках трансформируется в многослойный плоский и нередко в ороговевающий, исходом чего могут стать рубцовая атрофия ткани и формирование стриктуры.

## Клиническая картина

Субъективные проявления заболевания

### Локализованная гонококковая инфекция

- Гонококковый уретрит, цервицит, вульвовагинит, проявляющийся гнойными или слизисто-гнойными выделениями из половых путей, с зудом/жжением в области наружных половых органов, диспареунией (болезненностью во время полового акта), дизурией (зуд, жжение, болезненность при мочеиспускании), дискомфортом или болью в области нижней части живота.
- Гонококковый проктит: зуд, жжение в аноректальной области, незначительные выделения желтоватого или красноватого цвета из прямой кишки.
- Гонококковый фарингит: чувство сухости в глотке и боль, усиливающаяся при глотании, осиплость голоса.
- Гонококковая инфекция структур глаза: резкая болезненность, слезотечение, отечность век, светобоязнь, обильное гнойное отделяемое в углах пораженного глаза.
- Более чем у 50% женщин отмечается субъективно асимптомное течение заболевания. Гонококковый фарингит и проктит в большинстве случаев протекают субъективно асимптомно.

### Гонококковая инфекция с системными проявлениями

- Симптомы общей интоксикации (повышение температуры тела, общая слабость, утомляемость, повышение СОЭ при клиническом исследовании крови).
- Гонококковый вестибулит: незначительные слизисто-гнойные выделения, болезненность и отечность протоков вестибулярных желез.
- Гонококковый сальпингоофорит: боль в области нижней части живота схваткообразного характера, гнойные или слизисто-гнойные выделения из половых путей; при хроническом течении субъективные проявления менее выражены, отмечается нарушение менструального цикла.
- Гонококковый эндометрит: боль в нижней части живота, как правило, тянущего характера, гнойные или слизисто-гнойные выделения из половых путей; при хроническом течении эндометрита субъективные проявления менее выражены, нередко отмечаются межменструальные скудные кровотечения.

- Гонококковый пельвиоперитонит: резкая боль в животе, тошнота, рвота, нарушение дефекации, слабость, тахикардия.
- Гонококковый эпидидимит: резкая болезненность в области проекции придатка яичка и паховой области, дизурия, гнойные выделения из мочеиспускательного канала, диспареуния.
- Гонококковый эпидидимоорхит: гнойные выделения из мочеиспускательного канала, дизурия, боль в промежности с иррадиацией в область прямой кишки, в нижнюю часть живота, в область мошонки; боль может распространяться на семенной канатик, паховый канал, область поясницы, крестца.
- Гонококковый простатит: боль в промежности и нижней части живота с иррадиацией в область прямой кишки, дизурия.
- Гонококковый парауретрит: дизурия, гнойные или слизисто-гнойные выделения из мочеиспускательного канала, диспареуния, болезненность в области выводных протоков желез.
- При диссеминированной гонорее у больных обоего пола могут развиваться эндокардит, перикардит, менингит, артрит, абсцесс мозга, пневмония, перигепатит, перитонит, сепсис, остеомиелит, синовит.

Объективные проявления заболевания

### **Локализованная гонококковая инфекция**

- Гонококковый уретрит, цервицит, вульвовагинит: гиперемия и отечность слизистой оболочки наружного отверстия мочеиспускательного канала, вульвы, влагалища, шейки матки; слизисто-гнойное или гнойное отделяемое из уретры, цервикального канала; эрозии слизистой оболочки шейки матки.
- Гонококковый проктит: гиперемия кожных покровов и складок анального отверстия, слизисто-гнойное отделяемое из прямой кишки.
- Гонококковый фарингит: гиперемия и отечность слизистой оболочки ротоглотки и миндалин с зернистой поверхностью и пленчатыми наложениями (в большинстве наблюдений протекает бессимптомно).
- Гонококковое инфицирование структур глаза: отечность век, гиперемия кожных покровов и слизистых оболочек, обильное гнойное отделяемое в углах пораженного глаза.

### **Гонококковая инфекция с системными проявлениями**

- Гонококковый вестибулит: гиперемия вокруг наружных отверстий протоков вестибулярных желез, болезненность и отечность протоков при пальпации.

- Гонококковый эндометрит: при остром течении процесса определяется болезненная, увеличенная в размерах матка мягкой консистенции; при хронизации процесса отмечаются плотная консистенция и ограниченная подвижность матки.
- Гонококковый сальпингоофорит: при остром течении процесса — увеличенные, резко болезненные маточные трубы и яичники, укорочение сводов влагалища, при хроническом течении — незначительная болезненность, уплотнение маточных труб.
- Гонококковый пельвиоперитонит: резкая болезненность живота при поверхностной пальпации, в нижних отделах определяются напряжение мышц брюшной стенки и положительный симптом раздражения брюшины; бимануальное гинекологическое обследование затруднено из-за резкой болезненности.
- Гонококковый эпидидимоорхит: при пальпации определяется увеличенный, плотный и болезненный придаток яичка.
- Гонококковый простатит: при пальпации определяется болезненная, уплотненная предстательная железа.
- Гонококковый парауретрит: наличие плотных болезненных образований величиной с просыное зерно в области парауретральных желез.
- Объективные клинические проявления при диссеминированной гонорее у больных обоего пола зависят от топического диагноза.

## Диагностика

Верификация диагноза гонококковой инфекции базируется на результатах лабораторных исследований — обнаружении *N. gonorrhoeae*, грамтрицательных диплококков с типичными морфологическими и тинкториальными свойствами с помощью одного из методов:

- микроскопического исследования препарата, окрашенного 1% раствором метиленового синего и по Граму;
- культурального исследования.

У девочек до наступления менархе и женщин в менопаузе диагноз гонорей устанавливается только на основании результатов культурального исследования (роста гонококка с определением его ферментативных свойств).

При предполагаемой локализации гонококковой инфекции в ротоглотке, прямой кишке и структурах глаза для верификации диагноза рекомендуется проведение культуральной диагностики.

Целесообразность применения провокаций с целью повышения эффективности диагностики гонококковой инфекции не доказана.

Инструментальные исследования (ультразвуковое исследование органов малого таза, кольпоскопия, уретроскопия) проводятся с целью топической диагностики инфекционно-воспалительного процесса и выявления возможных осложнений гонококковой инфекции.

### Дифференциальная диагностика

Проводится с другими урогенитальными заболеваниями, обусловленными патогенными (*T. vaginalis*, *C. trachomatis*, *M. genitalium*), условно-патогенными микроорганизмами (грибами рода *Candida*, микроорганизмами, ассоциированными с бактериальным вагинозом) и вирусами простого герпеса.

### Лечение

Показанием к проведению лечения является обнаружение *N. gonorrhoeae* при микроскопическом и/или культуральном исследовании, а также выявление гонококковой инфекции у полового партнера. Одновременное лечение половых партнеров является обязательным и проводится по тем же схемам.

Антибактериальное лечение больному гонореей назначается после установления диагноза, в ряде случаев — по эпидемиологическим показаниям до получения результатов лабораторных исследований с дальнейшим подтверждением диагноза одним из методов.

Показаниями к стационарному лечению являются:

- осложненное течение гонококковой инфекции (воспалительный процесс органов малого таза, диссеминированная гонококковая инфекция);
- необходимость проведения дополнительного специального обследования (например, лапароскопии);
- случаи заболевания, угрожающие течению беременности.

Лечение локализованной гонококковой инфекции

#### Препарат выбора

Цефтриаксон по 250 мг однократно внутримышечно. Цефиксим по 400 мг однократно внутрь.

#### Альтернативный препарат

Спектиномицин по 2 г однократно внутримышечно.

Лечение гонококкового фарингита

Цефтриаксон по 250 мг однократно внутримышечно.

Лечение гонококкового конъюнктивита у взрослых

Цефтриаксон однократно внутримышечно в дозе 1 г.



Лечение гонококковой инфекции с системными проявлениями

### Препараты выбора

Цефтриаксон по 1 г внутримышечно или внутривенно каждые 24 ч. Цефотаксим по 1 г внутривенно каждые 8 ч.

### Альтернативный препарат

Спектиномицин по 2 г внутримышечно каждые 12 ч.

Курсовое лечение проводят в течение 14 дней, удлинение сроков лечения должно быть аргументировано лечащим врачом.

Лечение беременных

### Препараты выбора

Цефтриаксон по 250 мг однократно внутримышечно.

### Альтернативный препарат

Спектиномицин по 2 мг однократно внутримышечно.

Лечение детей

### Препарат выбора

Цефтриаксон по 125 мг однократно внутримышечно (при массе тела менее 45 кг).

### Альтернативный препарат

Спектиномицин по 40 мг/кг массы тела (не более 2 г) однократно внутримышечно.

Лечение офтальмии новорожденных

Цефтриаксон по 25–50 мг/кг массы тела (не более 125 мг) 1 раз в сутки внутримышечно или внутривенно в течение 2–3 дней.

### Альтернативный препарат

Спектиномицин по 40 мг/кг массы тела (не более 2 г) однократно внутримышечно.

Согласно данным о профиле резистентности гонококка в Российской Федерации, в ряде регионов наблюдается тенденция роста устойчивости к спектиномицину, в связи с чем рекомендуется назначение препарата только при доказанной чувствительности к нему выделенного клинического изолята.

Установление клинико-микробиологических критериев излеченности гонококковой инфекции проводится через 2 и 14 дней после окончания лечения. При отрицательных результатах обследования пациенты дальнейшему наблюдению не подлежат.

При отсутствии эффекта от лечения необходимо:

- определение чувствительности *N. gonorrhoeae* к антибактериальным препаратам;
- определение β-лактамазной активности *N. gonorrhoeae* (при наличии показаний);

- назначение антибактериальных препаратов других фармакологических групп.

### **Профилактика**

Необходимо проинформировать врача о половых партнерах за последние 60 дней и сообщить им о необходимости обследования.

Одновременное лечение половых партнеров является обязательным и проводится по тем же схемам. В период лечения и диспансерного наблюдения рекомендуется воздержаться от половых контактов или использовать барьерные методы контрацепции до установления критерия излеченности.

# Урогенитальная хламидийная инфекция

Хламидийная инфекция — инфекционное заболевание, передаваемое половым путем, возбудителем которого является *Chlamydia trachomatis* (серотипы D-K).

### Код по МКБ-10

A56. Другие хламидийные болезни, передающиеся половым путем.

- Включено: болезни, передающиеся половым путем, вызванные *Chlamydia trachomatis*.

A56.0. Хламидийные инфекции нижних отделов мочеполового тракта.

- Хламидийный:

- ✧ цервицит;
- ✧ цистит;
- ✧ уретрит;
- ✧ вульвовагинит.

A56.1. Хламидийные инфекции органов малого таза и других мочеполовых органов.

- Хламидийный (-ые):

- ✧ эпидидимит;
- ✧ воспалительные заболевания органов малого таза у женщин;
- ✧ орхит.

A56.2. Хламидийная инфекция мочеполового тракта неуточненная.

A56.3. Хламидийная инфекция аноректальной области.

A56.4. Хламидийный фарингит.

A56.8. Хламидийные инфекции, передающиеся половым путем другой локализации.

### Эпидемиология

Урогенитальная хламидийная инфекция (УХИ) является широко распространенным заболеванием, передаваемым половым путем (ИППП). Ежегодно количество вновь зарегистрированных случаев в мире составляет около 2 млн.

Распространенность хламидийной инфекции в популяции варьирует в зависимости от возраста, при этом наиболее высокая заболеваемость отмечается у пациентов моложе 25 лет.

Заражение происходит преимущественно при половом контакте больного человека или асимптомного носителя со здоровым партнером, а первичными проявлениями заболевания являются уретрит, цервицит при обычной половой связи и поражение прямой кишки, задней стенки глотки при ином контакте. Сроки инкубационного периода в пределах 2–3 нед.

Новорожденный может заразиться во время родов в результате заглатывания вагинальной слизи больной матери, что обычно приводит к развитию хламидийных конъюнктивитов (у 10–30% детей), пневмонии (у 10–20% детей), фарингитов, евстахиитов. Возможно и внутриутробное инфицирование, а также занос инфекции руками при нарушении правил гигиены.

## Этиология

Хламидии относят к облигатным внутриклеточным паразитам, и их цикл размножения реализуется при взаимодействии с чувствительной клеткой хозяина.

## Патогенез

В современном представлении развитие патологии при урогенитальных хламидийных инфекциях — следствие повреждения тканей в результате внутриклеточного размножения *C. trachomatis* и возникающей вслед за этим воспалительной реакции организма.

Большое значение в формировании иммунного ответа играет белок теплового шока (Hsp60). Его экспрессия в неблагоприятных условиях, в частности в ответ на воздействие некоторых антибиотиков, приводит к продукции провоспалительных цитокинов, подавлению синтеза основного белка наружной мембраны (МOMP) и липополисахаридов.

На течение урогенитальных хламидийных инфекций оказывают влияние нарушения иммунной системы пациента, особенности комплекса гистосовместимости, снижение уровня ненасыщенных жирных кислот. Последнее приводит к изменению структуры мембран клеток-мишеней и становится благоприятным фоном для адгезии и рецепции хламидийных элементарных телец на поверхности клеток.

## Клинические проявления

### Общие сведения

Хламидийная инфекция не имеет специфических признаков, по которым можно отличить ее от воспалительных заболеваний другой этиологии.

Воспалительный процесс в мочеполовых путях начинается с поражения слизистой оболочки цервикального канала, уретры и прямой кишки, поэтому наиболее частыми клиническими проявлениями УХИ становятся признаки уретрита у мужчин и цервицита у женщин. При этом выраженность клинических симптомов может варьировать от активной воспалительной реакции, сопровождающейся обильными выделениями из мочеиспускательного и/или цервикального канала, до скудных слизистых выделений без явных признаков воспаления.

В процессе развития инфекции в воспалительный процесс вовлекаются близлежащие органы и ткани, тем самым осложняя течение УХИ.

#### Клинические проявления у мужчин

При остром и подостром хламидийном уретрите мужчины чаще всего жалуются на зуд и жжение в мочеиспускательном канале, незначительные рези при мочеиспускании. Обследование больного выявляет покраснение губок уретры, наличие слизистых или слизисто-гнойных выделений.

Часто осложнения урогенитальных хламидийных инфекций проявляются в виде эпидидимита или орхоэпидидимита. Хламидийные эпидидимиты у 80% мужчин могут протекать практически бессимптомно, сопровождаясь лишь припухлостью придатка яичка. Тем не менее не исключен и острый эпидидимит с повышением температуры тела до 39 °С, сильной болью в придатке яичка, иррадиирующей по ходу семенного канатика, а также в поясничную и крестцовую области. Кожа мошонки при этом гиперемирована и отечна на стороне воспаления придатка. Сам придаток увеличен в размере, плотный на ощупь.

При подостром эпидидимите боль умеренная, температура тела субфебрильная, клинические симптомы менее выражены. Нередко состояние осложняется воспалением яичка (орхитом).

Хламидийному уретриту часто сопутствует простатит, признаки которого обнаруживают более чем в 46% случаев.

И все же вопрос о непосредственном участии хламидий в возникновении воспаления предстательной железы пока не решен.

Одновременно с хламидийным уретропростатитом у 15,7% молодых мужчин выявляется и везикулит.

Таким образом, у мужчин признаки воспаления, вызванные урогенитальной хламидийной инфекцией, весьма разнообразны, протекают чаще хронически, с осложнениями и могут приводить к нарушению репродуктивной функции.

#### Клинические проявления у женщин

*C. trachomatis* — одна их самых частых причин уретритов, эндоцервицитов, восходящих воспалительных процессов мочеполо-

ловых органов, перигепатитов, поражения прямой кишки и других патологических состояний у женщин.

Наиболее частой клинической формой урогенитальной хламидийной инфекции у женщин считают цервицит. Клиническая картина его чаще бывает малосимптомной — лишь незначительные выделения слизистого характера из канала шейки матки. Иногда отмечают слизисто-гнойные выделения из влагалища, зуд и контактную кровоточивость шейки матки (слизисто-гнойный цервицит). При остром цервиците (наблюдается редко) происходит закупорка шейечного канала, появляется патологический экссудат; шейка матки при этом гиперемирована, отечна; развиваются эрозия и эктопия эпителия, идущая из канала шейки матки.

Длительно текущий хламидийный цервицит характеризуется обширной эрозией шейки матки с образованием лимфоидных фолликулов в области зева. Часто цервицит сочетается с уретритом, сопровождается нарушениями мочеиспускания и может стать причиной восходящего воспалительного процесса, приводящего к поражению эндометрия и маточных труб.

Небольшие кровотечения в межменструальный период, умеренная боль внизу живота, болезненность шейки матки при обследовании больной позволяют предположить наличие эндометрита. Как правило, хронический хламидийный эндометрит сопровождается сальпингитом (воспаление маточных труб) или сальпингоофоритом (воспаление маточных труб и яичников).

Хроническое течение хламидийной инфекции может переходить в острую форму, сопровождающуюся ознобом, повышением температуры тела до 38–39 °С, усилением боли внизу живота, особенно при физической нагрузке и запорах. Из канала шейки матки появляются обильные выделения слизисто-гнойного характера.

Осложнением сальпингоофорита может стать пельвиоперитонит, течение которого сопровождается субфебрильной температурой и наличием серозного или серозно-гнойного выпота, что впоследствии приводит к развитию спаечного процесса.

Помимо описанных процессов, может развиваться бартолинит (воспаление больших желез преддверия влагалища).

Наряду с уретрой и цервикальным каналом могут поражаться парауретральные ходы, эндометрий, яичники. Но даже при такой многоочаговости у 40–70% женщин инфекция протекает бессимптомно. И нередко первый признак заболевания — уже наступившее бесплодие.

Причиной обтурационного бесплодия становятся склеротические изменения фаллопиевых труб, деструкция их эпителия, нарушение внутриорганный кровообращения.

### Клинические проявления у девочек

Проявляются слизистыми, водянистыми или слизисто-гнойными выделениями из половых путей; зудом и/или жжением в области наружных половых органов; дизурией (зуд, жжение, болезненность при мочеиспускании).

Особенностью клинического течения хламидийной инфекции в детском возрасте являются более выраженная субъективная симптоматика и поражение слизистых оболочек вульвы и влагалища, чему способствуют анатомо-физиологические особенности репродуктивной системы у девочек.

### Другие проявления УХИ

#### **Болезнь Рейтера**

Проявляется триадой симптомов: уретрит, артрит, конъюнктивит.

Уретрит чаще подострый и возникает через 2–4 нед после инфицирования. Конъюнктивит появляется одновременно или несколько позже, затем формируется асимметричное поражение суставов, чаще нижних конечностей. Специфично поражение ахилловых сухожилий, подошвенных фасций. Может быть сочетание двух признаков триады, иногда существует только один. Кроме триады, нередко возникают кольцевидный циркулярный баланит и кератодермия.

#### **Синдром Фитц-Хью–Куртиса (перигепатит)**

Встречается у 5–15% женщин при наличии подтвержденного лапароскопического сальпингита. В воспалительный процесс вовлекаются капсула печени и прилегающая брюшина. При лапароскопии видны спайки в виде натянутых струн.

### Диагностика

Клиническая картина: признаки и симптомы, обусловленные цервицитом и уретритом, а также осложнениями заболевания.

#### Лабораторная диагностика

*Культуральный метод* основан на выделении возбудителя в культуре клеток McCoу, L-929 или HeLa. Обладает наибольшей специфичностью, однако его применение в практическом здравоохранении ограничено высокой себестоимостью и трудоемкостью.

*Методы амплификации нуклеиновых кислот.* ПЦР представляет собой многократно повторяющиеся циклы синтеза (амплификация) специфической последовательности нуклеотидов генамишени; при этом количество молекул за короткое время может достигать миллионов копий. Чувствительность ПЦР составляет 98–100%, специфичность 82–100%. ПЦР — основной метод диагностики УХИ.

*Серологические методы.* Основаны на определении специфических антител к хламидиям (IgA, IgG) в сыворотке крови. Тест оправдан при локализации патологических процессов в матке и ее придатках, генерализованной хламидийной инфекции, но используется как скрининговый (должен быть подтвержден обнаружением возбудителя методом ПЦР).

### **Дифференциальная диагностика**

Проводится с гонококковой, трихомонадной, микоплазменной инфекциями.

### **Лечение**

Протокол ведения больных УХИ до настоящего времени не утвержден. Юридическим документом, определяющим тактику врача при лечении, является Федеральное руководство по использованию лекарственных средств (формулярная система), выпуски VIII и последующие, утвержденные Министерством здравоохранения и социального развития РФ в качестве нормативного документа для врачей по рациональной фармакотерапии наиболее распространенных заболеваний.

Федеральное руководство рекомендует следующие схемы лечения уrogenитальных хламидийных инфекций.

Препараты выбора (для взрослых и детей старше 12 лет)

- При остром течении азитромицин по 1,0 г однократно. При хламидиозе верхних отделов мочеполовой системы, органов малого таза по 1,0 г 1 раз в неделю, в течение 3 нед.
- Доксициклин внутрь по 0,1 г каждые 12 ч в течение 7–10 сут при остром и подостром течении, при поражении верхних отделов мочеполовой системы, органов малого таза и других органов — по 0,1 г через 12 ч в течение 14–21 сут.

Альтернативные препараты

- Офлоксацин внутрь по 0,4 г каждые 12 ч в течение 7–10 сут.
- Рокситромицин внутрь по 0,15 г каждые 12 ч в течение 10 сут.
- Эритромицин внутрь по 0,5 г каждые 6 ч в течение 10 сут.

Российское общество дерматовенерологов рекомендует дополнительно как препарат выбора джозамицин по 0,5 г внутрь 3 раза в сутки в течение 7 дней.

При УХИ верхних отделов мочеполовой системы, органов малого таза и других органов продолжительность курса лечения альтернативными препаратами должна составлять 14–21 сут.



## Для лечения беременных

- Спирамицин<sup>1</sup> по 3 млн МЕ 3 раза в сутки в течение 7–10 дней.
- Джозамицин по 0,5 г 3 раза в сутки в течение 7 дней.
- Азитромицин по 1,0 г внутрь однократно.
- Эритромицин по 0,5 г внутрь 4 раза в сутки в течение 7 дней.
- Амоксициллин по 0,5 г 3 раза в сутки в течение 7 дней.

В РФ вышло пособие для врачей «Инфекции в акушерстве и гинекологии: диагностика и антимикробная химиотерапия», утвержденное приказом МЗСР РФ от 19 мая 2006 г. № 16/171–16–3, в котором представлены схемы лечения УХИ у беременных.

## Лечение детей с массой тела менее 45 кг и в возрасте до 8 лет

- Джозамицин по 50 мг/кг массы тела в 3 приема в течение 10 дней.
- Азитромицин в суточной дозе 10 мг/кг массы тела 1 раз в сутки в течение 3 дней.
- Эритромицин по 50 мг/кг массы тела в 4 приема внутрь в течение 10–14 дней.

## Рекомендуемые схемы

- Азитромицин по 1 г однократно внутрь.
- Амоксициллин по 500 мг 3 раза в сутки в течение 7 дней.
- Эритромицин (основание) по 500 мг 4 раза в сутки в течение 7 дней.

## Альтернативные схемы (рассчитаны на 7 дней)

- Джозамицин по 750 мг 2 раза в сутки.
- Эритромицин (основание) по 250 мг 4 раза в сутки.

Лечение клинических осложнений, вызванных урогенитальной хламидийной или смешанной инфекцией (эпидидимиты, простатиты, сальпингоофориты, эндометриты, бесплодие), проводят с учетом диагноза и индивидуальных особенностей организма пациента.

Целесообразно применять азитромицин (сумамед\*) в виде внутривенной инфузии, капельно по 500 мг 1 раз в сутки в течение 2 дней, затем внутрь в дозе 250 мг для завершения 7-дневного общего курса терапии. Возможно его сочетание с метронидазолом.

<sup>1</sup> «Рациональная фармакотерапия в акушерстве и гинекологии» под редакцией В.И. Кулакова и В.Н. Серова рекомендует спирамицин как препарат выбора в лечении урогенитального хламидиоза у беременных. Терапию рекомендовано начинать после 14 нед беременности, когда завершается процесс органогенеза. (Примеч. автора)

Степень излеченности урогенитальной хламидийной инфекции следует оценивать через 1 мес после окончания этиологической терапии методом ПЦР.

### Профилактика

Первичная профилактика заключается в необходимости избегать половых контактов с неизвестными партнерами или использовать барьерные методы контрацепции.

Дородовой скрининг беременных на *S. trachomatis* может предупредить развитие хламидийной инфекции у новорожденных.

Вторичная профилактика заключается в одновременном лечении больного и половых партнеров (имевших контакты в течение 60 дней — по тем же схемам).

В период лечения и диспансерного наблюдения рекомендуется воздержаться от половых контактов или использовать барьерные методы контрацепции до установления критерия излеченности.

# Инфекции урогенитального тракта, ассоциированные с микоплазмами<sup>1</sup>

Единой точки зрения о роли мико- и уреоплазм в патологии мочеполового тракта в настоящее время нет. Существует взгляд, согласно которому роль указанных микроорганизмов в развитии воспалительных заболеваний мочеполовой системы невысока. Противоречия в оценке этиологической роли мико- и уреоплазм могут быть связаны с отсутствием стандартов лабораторной диагностики.

Существует мнение, что диагностическое значение в клинической практике случаев выявления *Ureaplasma urealyticum* и *Mycoplasma hominis* у практически здоровых лиц имеет количественный показатель — более  $10^4$  микробных тел в 1 мл биопробы. В то же время нередко при обследовании пациентов с диагнозами «уретрит», «вагинит», «цервицит» при обнаружении в биоматериале мико- и уреоплазм не удавалось выявить диагностического значения количественных показателей.

Присутствие микоплазм в комменсальной флоре и значительные колебания уровня колонизации могут объяснить затруднения при обосновании первичной этиологической роли данных микроорганизмов. Возможно, поэтому в МКБ-10 в отдельный пункт выделена «Инфекция, вызванная микоплазмой, неуточненная» (A49.3). Вместе с тем в руководствах Канадского агентства общественного здоровья, Национального центра по контролю и предупреждению заболеваний США, а также Национального руководства Великобритании по лечению негонококковых уретритов *Ureaplasma urealyticum* выделена как первопричина развития уретритов.

В Российской Федерации роль и место *Ureaplasma urealyticum* и *Mycoplasma hominis* в развитии урогенитальных инфекций окончательно не определены. Имеются данные, в которых мико- и уреоплазмы выявляют примерно в 12–18% случаев как моноинфекцию, в 82–88% — в ассоциациях с облигатными или условно-патогенными микроорганизмами, свидетельствуя о широком распространении в популяции, возможном развитии уро-

---

<sup>1</sup> В создании главы принимал участие В.Е. Колупаев.

генитальной патологии с нарушением репродуктивной функции в акушерско-гинекологической практике.

В то же время, несмотря на наличие значительного количества исследований, этиологическая роль микоплазм в развитии инфекционно-воспалительного процесса уrogenитального тракта окончательно не установлена.

### Таксономия микоплазм и характерные особенности бактериальной клетки

Микоплазмы отнесены в группу «Молликуты» («Mollicutes») и представляют собой бактерии без клеточной стенки (лат. *mollis* — мягкокожие), самые мелкие по размеру из известных прокариотов, ограничены только цитоплазматической мембраной и не способны к синтезу пептидогликана и его предшественников. В этой связи β-лактамы антибиотики не оказывают на них бактерицидного эффекта.

*Mollicutes* граммотрицательны, плеоморфны, диаметр клеток варьирует от 0,3 до 0,8 мкм, как правило, неподвижны, однако некоторые виды способны к скользящему движению по поверхностям, покрытым жидкостью. Большинство видов относится к факультативным анаэробам, но некоторые особи — облигатные анаэробы. При культивировании растут очень мелкими колониями (менее 1 мм в диаметре), большинство видов в процессе роста проникают внутрь питательной среды, образуя характерные колонии в виде «яичницы-глазуньи».

В 1937 г. впервые был описан случай инфицирования человека микоплазмой с абсцессом бартолиниевой железы. В последующие годы микоплазму стали выявлять в респираторном тракте и мочеполовых путях человека. Было верифицировано 13 видов микоплазм, адаптированных в организме человека, 6 из них первично колонизировали уrogenитальный тракт. При обследовании пациентов выделены 5 видов: *Mycoplasma pneumoniae*, *Mycoplasma hominis*, *Mycoplasma genitalium*, *Mycoplasma incognitus*, *Ureaplasma urealyticum*, которые обладали патогенными свойствами. Было установлено, что *Mycoplasma pneumoniae* — возбудитель респираторного тракта; *Mycoplasma incognitus* вызывает генерализованный малоисследованный инфекционный процесс; *Mycoplasma fermentans* и *Mycoplasma penetrans* играли определенную роль в развитии СПИДа, а *Mycoplasma hominis*, *Mycoplasma genitalium* и *Ureaplasma urealyticum* являются патогенами уrogenитального тракта.

Впервые описанная в 1981 г. *Mycoplasma genitalium* обнаружила большое сходство с *Mycoplasma pneumoniae*. Опыты на животных подтвердили ее патогенность.

## Эпидемиология инфекций, ассоциированных с уrogenитальными микоплазмами

Среди перечисленных микроорганизмов наибольший интерес вызывают *Ureaplasma urealyticum* и *Mycoplasma hominis* в связи широким поражением уrogenитального тракта у мужчин и женщин.

Частота выделения микоплазм составила 40% больных с воспалительными заболеваниями мочеполовых органов. Так, в Венгрии у 45,6% женщин были обнаружены уrogenитальные микоплазмы. В Америке уреаплазмы были выявлены у 80% женщин с симптомами генитальной инфекции и у 51% — с нарушениями репродуктивной функции.

По данным польских ученых, при обследовании 390 мужчин с дизурией уреаплазма была выявлена всего в 14,6% случаев, микоплазма — в 1% наблюдений. По данным аргентинских исследователей, *Ureaplasma urealyticum* обнаружена лишь у 6,5% пациентов.

Большинство исследователей в настоящее время относят *Ureaplasma urealyticum* и *Mycoplasma hominis* к условно-патогенным микроорганизмам, отмечая, что колонизация этими микроорганизмами необязательно связана с развитием воспалительной симптоматики.

Приведенные выше вариации обусловлены рядом факторов, и в первую очередь числом сексуальных партнеров. Так, *Ureaplasma urealyticum* встречается только у 19% здоровых людей, имеющих одного партнера, в то время как у лиц, имеющих трех или более партнеров, распространенность достигала 45%.

Показано, что уреаплазмы часто обнаруживают у больных с герпесвирусной инфекцией и кандидамикозом, причем их выявляют чаще у женщин. Из 2 тыс. беременных, обследованных в госпитале г. Бостона (США), у 80% пациенток были обнаружены *Ureaplasma urealyticum*, у 50% — *Mycoplasma hominis*, и у 30% были выделены оба вида этих микоплазм.

Среди прочих причин, обуславливающих инфицирование, следующие: молодой возраст пациентов, низкий социально-экономический статус, сексуальная активность, афроамериканская этническая принадлежность и использование оральных контрацептивов. Уrogenитальные микоплазмы чаще всего выявлялись во второй половине менструального цикла и во время беременности. После менопаузы частота встречаемости резко уменьшалась.

Несмотря на наличие множества диагностических методик, включая иммунофлюоресценцию, серологические, молекулярно-генетические методы и др., до настоящего времени «золотым стандартом» считают культуральную диагностику, позволяющую дать количественную оценку, определить видовую иденти-

фикацию и чувствительность выделенного штамма к антибактериальным препаратам. При анализе результатов лабораторного обследования 11 013 пациентов с воспалением урогенитального тракта, проведенного в четырех различных российских лечебно-профилактических учреждениях с использованием указанной тест-системы, *Ureaplasma urealyticum* была выявлена в 33,6% случаев, *Mycoplasma hominis* — в 10%. Приведенные данные указывают на необходимость использования стандартных методологических подходов в диагностике инфекций, ассоциированных с микоплазмами.

Показано, что мико- и уреаплазмы достоверно выявляли у пациентов с клинической симптоматикой как у мужчин (57,51 и 13,91% соответственно), так и у женщин (65,35 и 16,85% соответственно) по сравнению с выявлением *Ureaplasma urealyticum* и *Mycoplasma hominis* в контрольной группе: у мужчин — 22 и 0,91% соответственно, у женщин — 19,79 и 1,56% ( $p < 0,001$ ). Использование метода биохимической идентификации с количественным определением позволило установить, что диагностически значимые титры мико- и уреаплазм в количественном стандарте  $10^4$  КОЕ/мл выявляли достоверно чаще у мужчин (34,8 и 10,99% соответственно;  $p < 0,01$ ) и женщин (36,18 и 12,57%;  $p < 0,01$ ), имеющих клинические симптомы воспаления, в сравнении с контрольной группой, которую составляли пациенты без клинических симптомов воспаления (мужчины — 22,71 и 2,93% соответственно, женщины — 29,17 и 4,28% соответственно).

При отсутствии симптомов воспаления у мужчин уреаплазмы выявляли в низкой концентрации в 7 раз чаще, чем в концентрации диагностически значимой, у женщин в 8,5 раза чаще. Следует отметить, что выделение диагностически значимых титров микоплазм при отсутствии клинических проявлений воспаления не является прямым показанием для антибактериальной терапии.

Таким образом, повышение числа колониеобразующих единиц мико- и уреаплазм может служить маркером развития воспалительного процесса урогенитального тракта как у мужчин, так и у женщин, но не дает возможности установить характер причинно-следственных связей увеличения титра микоплазм и развития воспаления мочеполовой системы.

### Негонококковые уретриты и их осложнения

Проблема высокой заболеваемости негонококковыми уретритами (НГУ) сохраняет свою актуальность и привлекает внимание большого количества специалистов.

Так, негонококковым уретритом в России ежегодно заболевают около 350 тыс. человек, однако эти показатели явно занижены из-за недостаточной регистрации инфекций, вызывающих негонококковый уретрит.

Экспериментальные исследования по внутриуретральной аутоинокуляции культур *Ureaplasma urealyticum* или инфицированного материала показали, что через 3 сут возникала характерная для уретрита симптоматика в виде прозрачных выделений, зуда, жжения в мочеиспускательном канале, а в отделяемом были обнаружены микоплазмы. После лечения доксициклином возбудители исчезали вместе с симптомами уретрита, что свидетельствовало в пользу концепции о первичной роли *Ureaplasma urealyticum* в этиологии уретрита у мужчин.

Результаты дифференцированной терапии также позволяют рассматривать уреоплазму в качестве причины НГУ. Дополнительно были рассмотрены случаи, когда курс антибиотика не давал желаемого эффекта, и после лечения наблюдали формирование хронических уретритов, симптомы которых исчезали после лечения эритромицином, активным по отношению к уреоплазмам. Результаты этих исследований показали, что и *Chlamidia trachomatis*, и *Ureaplasma urealyticum* способны стать причиной негонококкового уретрита.

Поздние обследования пациентов с НГУ показали, что данное заболевание может быть связано как с *Chlamidia trachomatis* и/или *Ureaplasma urealyticum*, так и с появлением новой инфекции верхних отделов мочевыводящих путей, в которой важную роль играют *Pseudomonas aeruginosa*, *Proteus spp.*, *Escherichia coli* и др.

Статистические исследования установили достоверную корреляцию только между наличием в мазках из мочеиспускательного канала уреоплазмы и хроническими НГУ, в то же время не было выявлено достоверной взаимосвязи *Ureaplasma urealyticum* с острыми НГУ.

Совокупность вышеупомянутых аргументов ставит под сомнение роль *Ureaplasma urealyticum* в развитии негонококкового уретрита. Было высказано предположение, что лишь некоторые серотипы уреоплазмы могут быть патогенами.

В дальнейшем удалось показать, что вид *Ureaplasma urealyticum* состоит из 14 и более сероваров, разделенных на 2 биовара. Ранее они назывались «биовар 1» или Parvo, и «биовар 2» или T960. Были обнаружены генетические различия между двумя биоварами. Начиная с 2000 г. авторы рассматривают эти биовары как два различных вида: *Ureaplasma parvum* и *Ureaplasma urealyticum*. Более распространена, по-видимому, *Ureaplasma parvum*: она встречается в 81–90% случаев, а *Ureaplasma urealyticum* — в 7–30%. Иногда (в 3–6% случаев) наблюдают сочетание обоих видов уреоплазм. Таким образом, удалось осуществить разделение патогенных и непатогенных уреоплазм по генетическим признакам. Однако данные о патогенной роли штаммов уреоплазм, полученные разными авторами, противоречивы.

В настоящее время рассматривают еще один критерий оценки — количество микроорганизмов, но он оказался несостоятельным. Было показано, что количественный подход дает существенно меньшую вариабельность частоты выявления уреа- и микоплазмы у пациентов с воспалительной симптоматикой урогенитального тракта, чем качественное определение урогенитальных микоплазм, независимо от метода. Использование культурального количественного метода с последующим определением чувствительности уреа- и микоплазм к антибиотикам дает наилучшую излечиваемость пациентов.

Таким образом, несмотря на большое количество данных, единое мнение о первичной этиологической роли *Ureaplasma urealyticum* в развитии негонококковых уретритов отсутствует. В условиях высокой стоимости экспериментальных моделей НГУ и недостоверности применения метода дифференцированной терапии эпидемиологические исследования остаются наиболее востребованными, несмотря на то что демонстрируют широкую вариабельность результатов. Применение количественного определения *Ureaplasma urealyticum* при негонококковом уретрите может дать более четкую информацию о месте уреаплазмы в структуре первопричин развития НГУ.

Исследования показали, что у мужчин ( $n=273$ ) диагностически значимые титры мико- и уреаплазм, т.е. более  $10^4$  КОЕ/мл, выявляли достоверно чаще (34, 80 и 10,99% соответственно) при наличии симптомов уретрита, в сравнении с контрольной группой, которую составляли пациенты без клинических симптомов воспаления (22,71 и 2,93% соответственно). Частота проявления уретрита у женщин ( $n=939$ ) также возрастала в зависимости от концентрации *Ureaplasma urealyticum* — от 44 до 51% обследованных. В группе пациенток, у которых выявляли *Mycoplasma hominis* ( $n=188$ ), наблюдали скорее обратную тенденцию: частота выявления симптомов уретрита снижалась от 50% при концентрации ниже  $10^4$  КОЕ/мл до 41% при высоких концентрациях этого микроорганизма в образцах из очага воспаления.

Таким образом, первичную этиологическую роль *Ureaplasma urealyticum* и *Mycoplasma hominis* в развитии негонококкового уретрита и его осложнений в настоящее время доказать не удалось.

### Воспаление органов малого таза у женщин

Титры антител к *Mycoplasma hominis* в крови у женщин с воспалительными заболеваниями половых путей в 2–3,5 раза выше, чем у здоровых женщин. Анализ данных, полученных разными авторами, свидетельствует о том, что этот микроорганизм выделяется приблизительно у 50% пациенток с воспалительными заболеваниями органов малого таза и примерно у 25% из них происходит 4-кратный подъем титров антител к микоплазме.



Анализ полученных данных свидетельствует о том, что многоочаговый воспалительный процесс урогенитального тракта женщин (вагинит–цервицит–уретрит) при выявлении диагностически значимых титров микоплазм развивается в 3,1 раза чаще по сравнению с группой контроля ( $p < 0,01$ ) – пациентами, у которых микоплазмы не были обнаружены.

Полученные данные позволяют оценить диагностически значимый титр микоплазм в качестве критерия многоочаговости инфекционно-воспалительного процесса. Соответственно при выявлении диагностически значимого титра мико- и уреаплазм рекомендовано проводить тщательное и углубленное клиническое обследование с целью выявления всех возможных топических очагов воспаления и выбора комплекса лекарственной терапии. При обнаружении микоплазм в титрах ниже диагностического значения также отмечено достоверное увеличение числа вовлеченных в инфекционно-воспалительный процесс отделов мочеполовой системы женщин: в 2,6 раза при выявлении *Ureaplasma urealyticum*, в 2,3 – при выявлении *Mycoplasma hominis* ( $p < 0,01$ ), но достоверно в меньшей степени, чем при диагностически значимом титре.

### Ассоциации микоплазм с другими микроорганизмами

Первый отчет, в котором сообщалось о взаимосвязи урогенитальных микоплазм с формированием бактериального вагиноза, появился более 40 лет назад. Бактериальный вагиноз часто характеризуется увеличением количества *Gardnerella vaginalis*, анаэробных бактерий и *Mycoplasma hominis* при уменьшении содержания лактобактерий. Также установлено увеличение частоты выявления *Mycoplasma hominis* при вагинитах и цервицитах неясной этиологии, иногда в 2–3 раза чаще, чем у здоровых женщин, причем частота выделения микроорганизма возрастает при смешанной инфекции с выявлением *Trichomonas vaginalis*, *Neisseria gonorrhoeae* и *Haemophilus vaginalis*, *Mycoplasma hominis*.

Принято считать, что *Mycoplasma hominis* имеет значение в патогенезе бактериального вагиноза чаще в ассоциации с облигатными анаэробами и/или *Gardnerella vaginalis*. Предположение о том, что *Mycoplasma hominis* может существовать не только симбиотически с другими бактериями, ассоциированными с бактериальным вагинозом, но и как самостоятельный патоген, также основано на эпидемиологических исследованиях. Однако применение метода ПЦР при выявлении *Mycoplasma hominis* показало, что этот микроорганизм определяют в меньшем числе случаев, чем *Gardnerella vaginalis*, независимо от имеющейся симптоматики бактериального вагиноза.

Как уже было отмечено, микоплазму выявляют и у некоторого числа здоровых женщин. При этом концентрация микроорганиз-

мов в образцах от здоровых женщин гораздо ниже, чем у женщин с признаками бактериального вагиноза.

При обследовании 341 женщины с бактериальным вагинозом была выявлена *Mycoplasma hominis* у 73 женщин. Однако только у 35 из них (48%) определена высокая концентрация этого микроорганизма ( $>5 \times 10^5$  КОЕ/мл). Зависимости частоты выделения высоких концентраций микроорганизма от стадии бактериального вагиноза также не удалось обнаружить. Авторы делают вывод, что *Mycoplasma hominis* не является участником патологического процесса. Следует отметить, что приведенные данные не позволяют однозначно определить, является ли *Mycoplasma hominis* в высокой концентрации фактором, усиливающим патологический процесс, или она влияет на его хронизацию.

Существует и другое мнение. У здоровых женщин в отсутствие симптоматики бактериального вагиноза *Mycoplasma hominis* выявляют, как правило, в низкой концентрации. С другой стороны, при возникновении признаков бактериального вагиноза концентрация *Mycoplasma hominis* увеличивается в 10 тыс. раз и более. Это увеличение, однако, наблюдают только при выраженном дисбалансе микробиоты влагалища.

Таким образом, если микроорганизм присутствует во влагалище изначально, он способен размножиться и достичь высоких концентраций, что может вызвать развитие инфекционно-воспалительного процесса, учитывая патогенные свойства микроорганизма, изученные на животных или на добровольцах.

При вагинитах и цервицитах неясной этиологии *Mycoplasma hominis* выделяется в 2–3 раза чаще, чем у здоровых женщин, причем частота ее выделения возрастает при смешанной инфекции с трихомонадами, гонококком и *Haemophilus vaginalis*. *Mycoplasma hominis* и *Ureaplasma urealyticum* совместно с *Chlamydia trachomatis*, энтеробактериями, *Corynebacterium urealyticum*, стрептококками группы В и дрожжевыми грибами рода *Candida* принадлежит ведущая этиологическая роль в возникновении уретритов как у беременных, так и у небеременных. Считают, что в патогенезе бактериального вагиноза *Mycoplasma hominis* имеет значение чаще в ассоциации с облигатными анаэробами и/или *Gardnerella vaginalis*.

В последние годы стало формироваться мнение, что более важную роль при вагинозе могут играть уреоплазмы, которые в некоторых исследованиях обнаруживают во влагалище у 80% женщин. Особенно выделяется *Ureaplasma parvum*, которую считают едва ли не облигатным компонентом биоценоза влагалища при бактериальном вагинозе. *Ureaplasma parvum* определяется почти у половины женщин с дизурией и выделениями из влагалища. Недавнее исследование венесуэльских врачей опровергает статистические данные о значительной частоте (до 70–80%) ва-

гинальной колонизации уреоплазмами. По результатам исследования, *Ureaplasma spp.* выявляли у 26,25% беременных и 20% небеременных, а *Mycoplasma hominis* — у 10% беременных и 35,38% небеременных.

Таким образом, несмотря на большое количество данных, однозначного ответа на вопрос об участии мико- и уреоплазм в формировании бактериального вагиноза получено не было. Вопрос об этиологической роли микробиологических ассоциаций с участием мико- и уреоплазмы остается открытым и нуждается в дальнейшем исследовании.

Являясь, по-видимому, компонентом нормальной микрофлоры урогенитального тракта, *Mollicutes* при определенных ситуациях могут проявлять свои патогенные свойства и входить в число ассоциантов инфекционно-воспалительного процесса. Так, высокие титры микоплазм свидетельствуют об «общем неблагополучии» внутривлагалищной экосистемы, что позволяет рассматривать данные микроорганизмы в качестве маркерных при решении вопроса об установлении диагноза конкретному пациенту.

Таким образом, диагностически значимые титры *Ureaplasma urealyticum* и *Mycoplasma hominis* у женщин с многоочаговым воспалительным процессом урогенитального тракта можно рассматривать как признак полиэтиологичности воспаления, который может быть использован специалистом для своевременного назначения дополнительного лабораторного обследования пациента с целью установления корректного этиологического диагноза. Однако проведенный анализ не позволяет установить, какие из выявляемых микроорганизмов и в какой комбинации достоверно чаще вызывают развитие многоочагового инфекционно-воспалительного процесса.

### **Этиологическая роль уреа- и микоплазм в развитии бесплодия и их влияние на исход беременности**

Возможна роль генитальных микоплазм в развитии патологических процессов женского репродуктивного тракта, влияющих на исход беременности или ведущих к бесплодию. Первые предположения об их связи с бесплодием были сформулированы на основании обнаружения уреоплазм в нижних отделах полового тракта у бесплодных пар по сравнению с парами, способными к зачатию. Однако эти данные не были подтверждены в исследованиях.

При культивировании уреоплазм на эндометриальной ткани, полученной при лапароскопии, было установлено, что только у бесплодных женщин эти микроорганизмы размножались и регулярно выявлялись. У женщин, способных к зачатию, уреоплазмы в эндометрии не определяли даже в случае одновременного

положительного результата при исследовании биоматериала из цервикального канала и влагалища. Связь уреаплазм с мужским бесплодием объясняют способностью прикрепляться к сперматозоидам, вследствие чего их подвижность уменьшается.

Сопоставление данных осложнено различиями в схемах исследований, несопоставимостью выборок, отсутствием поправок на другие сложные факторы, условно-патогенные свойства объекта, межвидовое взаимодействие микроорганизмов.

По-видимому, исследования, которые проводили только с использованием образцов, взятых из нижних отделов полового тракта женщин, не дали однозначного результата, главным образом потому, что не все женщины, у которых колонизированы нижние отделы, имеют восходящую инфекцию. Определяли корреляцию между выделением *Ureaplasma spp.* из хориона и амниона и гистологическим диагнозом хориоамнионита, а также отмечали обратную зависимость массы тела ребенка от наличия инфекции даже при разрыве плодных оболочек и наличии других бактерий.

Внутриутробная инфекция — основная причина преждевременных родов; она может быть обнаружена приблизительно в половине всех случаев преждевременных родов, особенно, когда роды наступают ранее 30 нед беременности. Такие инфекции часто протекают бессимптомно. Чем меньше внутриутробный возраст плода при родах, тем выше частота внутриамниотических инфекций.

В настоящее время некоторые авторы считают, что *Ureaplasma spp.* может служить первопричиной преждевременных родов только в том случае, если она присутствует в амниотической жидкости или плаценте. Наличие *Ureaplasma spp.* во влагалище не является прогностическим признаком осложнения беременности. Суммарные результаты лечения беременных антибиотиками при культуральном выявлении уреаплазмы из влагалищных мазков объединены в два обзора. В обоих сделан вывод об отсутствии убедительных доказательств эффективности антибиотикотерапии для предотвращения преждевременных родов при колонизации влагалища уреаплазмой.

Недавние исследования показали, что пациентки с положительным результатом ПЦР, но отсутствием роста *Ureaplasma spp.* в амниотической жидкости имели более высокую частоту неонатальной заболеваемости по сравнению с пациентками с отрицательными результатами ПЦР и культурального метода ( $p < 0,05$ ).

Исследование демографических факторов и статистика исходов беременности показали, что присутствие *Ureaplasma urealyticum* в виде моноинфекции или в сочетании с другими микроорганизмами при хориоамнионите связано с преждевременными родами на ранних сроках беременности.

Однако говорить об *Ureaplasma urealyticum* как об одном из ведущих факторов прерывания беременности преждевременно. В некоторых работах не зафиксировано достоверного увеличения риска осложнений беременности при бактериальном вагинозе в случае выявления *Ureaplasma urealyticum* и *Mycoplasma hominis*. В США в 1991 г. были опубликованы результаты большого исследования 4900 беременных, обследованных на носительство *Ureaplasma urealyticum* на 23–26-й неделе беременности. После проведения многовариантного анализа было установлено, что колонизация *Ureaplasma urealyticum* не была связана с низкой массой тела новорожденных, преждевременными излитием околоплодных вод и родами. При обследовании 303 беременных в Индии было зафиксировано, что колонизация *Ureaplasma urealyticum* нижних отделов урогенитального тракта у женщин на момент родов определялась примерно у половины женщин. При этом выявление микроорганизма не служило показателем риска преждевременных родов или низкой массы тела новорожденных. В Дании при обследовании 484 беременных было установлено, что ни бактериальный вагиноз, ни колонизация *Ureaplasma urealyticum* не были причиной преждевременных родов. Исследование эффекта лечения беременных с колонизацией *Ureaplasma spp.* эритромицином или плацебо не выявило существенных различий в массе тела ребенка при рождении или существенного влияния на срок самопроизвольного аборта либо преждевременных родов.

### **Лабораторные методы диагностики инфекций, ассоциированных с микоплазмой**

Для выявления мико- и уреаплазм в настоящее время применяют методы прямого определения возбудителя, в том числе микробиологические, заключающиеся в выделении возбудителей из исследуемых биопроб человека при культивировании на специальных средах; выявление антигенов данных микроорганизмов в прямой реакции иммунофлюоресценции (РИФ), определение их нуклеиновых кислот с помощью ПЦР. Кроме этого, используют определение специфических антител методом ИФА.

#### **Культуральные методы**

Для исследования может быть использован различный клинический материал: пробы мочи, первая порция мочи при уретритах, образцы из инфицированной области иной локализации. Культивирование проводят на сложных средах, содержащих питательные и селективные добавки. В настоящее время для культивирования мико- и уреаплазм наиболее широко используют два типа сред: жидкие и твердые или полутвердые, агаризованные среды. Наиболее оптимальной и часто практикуемой основой

для роста микоплазм признана твердая среда А7, в состав которой входят пептоны, казеин, лошадиная сыворотка и дрожжевой экстракт. Для оптимизации роста в среды вносят обогащающие добавки, прежде всего аминокислоты L-цистеин и L-аргинин. Поскольку состав микоплазменных сред вполне подходит и для развития истинных бактерий, для подавления последних в среды добавляют бензилпенициллин, а также амфотерицин В для подавления роста дрожжевых грибов и иногда другие антибиотики, к которым микоплазмы резистентны. Недостатки использования полутвердых и твердых агаров — длительность культивирования (иногда до 4 сут), высокие требования к составу среды, возможные проявления аутолиза колоний в течение периода инкубации, что может влиять на результат подсчета колониеобразующих единиц (КОЕ) при количественном определении микроорганизмов, а также на достоверность последующего определения чувствительности к антибиотикам. К существенным недостаткам также относят необходимость осуществления параллельных посевов (или пересевов) на жидкие среды, содержащие аргинин и мочевины для идентификации, основанной на биохимических свойствах микоплазм: гидролиз уреазы мочевины и микоплазмой — аргинина.

К недостаткам классических бактериологических методик можно отнести трудоемкость, длительность анализа, а также низкую степень стандартизации, что может влиять на объективность количественной оценки и как следствие — интерпретацию результата. Если мико- и уреазы выявляют в материале, который в норме стерильный (спинномозговая жидкость, кровь, клинический образец, забранный при целископии), тогда интерпретация очень проста. Наибольшую сложность вызывает трактовка результата при выявлении микоплазм в образцах, которые могут содержать ее в качестве комменсала.

Некоторые авторы отрицают диагностическое значение количественной оценки *Mycoplasma hominis* и *Ureaplasma urealyticum* в вагинальных образцах при исследовании неспецифического вагинита и вероятности развития восходящей инфекции.

В последние годы появились специальные тест-системы, пользуясь которыми можно одноэтапно определять на жидкой питательной среде не только наличие того или иного микоплазменного возбудителя, но и его концентрацию в исследуемом клиническом материале (тест-система *Mycoplasma DUO* производства фирмы Bio-Rad; тест-система *Mycoplasma IST* производства bioMérieux). Тест-система *Mycoplasma DUO* позволяет культивировать, идентифицировать и дифференцированно титровать *Ureaplasma urealyticum* и *Mycoplasma hominis*. Она представляет собой микрометод, который, помимо одновременного выявления двух микроорганизмов, позволяет определять их ко-

личественное содержание. При использовании дополнительного набора *Mycoplasma SIR* можно одновременно с выделением и идентификацией возбудителей определять чувствительность их к антибиотикам.

### Метод прямой иммунофлюоресценции

В нашей стране получил распространение метод прямой иммунофлюоресценции (ПИФ), в котором используются поликлональные или моноклональные антитела против антигенов уреа- или микоплазм, меченные флюорохромом (например, ФИТЦ — флюоресцеин-изотиоцианатом). При просмотре препарата в люминесцентном микроскопе микоплазмы и уреоплазмы наблюдают в виде ярко-зеленых точек на мембране клеток и в межклеточном пространстве. Метод требует минимальной затраты времени (около 1,5 ч). В качестве материала может быть использован как клинический образец, так и чистая культура, полученная на селективной среде. Диагноз считают положительным, если при люминесцентной микроскопии выявляют ярко-зеленое гранулярное свечение на мембранах эпителиальных клеток, лейкоцитов и в межклеточном пространстве. К недостаткам метода относят большое влияние субъективного фактора на оценку результатов теста. В последние годы был опубликован целый ряд работ, посвященных диагностической эффективности метода прямой реакции иммунофлюоресценции, где в качестве эталонного метода использовали культивирование на жидких средах. Полученные данные свидетельствуют о том, что положительный результат на наличие уреоплазм при использовании метода РИФ отмечали у 70 из 127 больных (55%), в то время как при использовании бактериологического метода — у 37 пациентов (29%). Частота совпадений результатов, как положительных, так и отрицательных, составила не более 58%. Параллельное использование РИФ «Микослайд» и тест-системы *Mycoplasma DUO* для выявления *Mycoplasma hominis* позволило получить из 86 анализов положительный результат в 35% случаев при диагностике методом РИФ «Микослайд» по сравнению с 17,8% при применении тест-системы *Mycoplasma DUO*. Частота совпадений результатов двух методов составила 55%.

### Полимеразная цепная реакция

В последние годы значительное внимание уделяли применению метода ПЦР для первичной диагностики инфекций, ассоциированных с микоплазмами.

Теоретические преимущества ПЦР для определения мико- и уреоплазмы заключаются в определении очень низких концентраций возбудителя. Чувствительность и специфичность метода ПЦР приближается к теоретически возможным и составляет 96 и 98%. Результаты могут быть получены в течение одного дня.

Было исследовано 293 образца амниотической жидкости, из которых в 10 случаях получен положительный результат на *Ureaplasma spp.* в ПЦР. Из 10 положительных образцов в 4 случаях обнаружили рост микроорганизма на питательной среде. Характерно, что не было выявлено образцов, которые были отрицательны при исследовании с помощью ПЦР и дали положительный результат при культивировании.

ПЦР также оценивали в качестве диагностического инструмента для быстрого обнаружения уреаплазменной инфекции у новорожденных с инфекцией в нижнем отделе респираторного тракта. Было обнаружено соответствие между ПЦР и бактериологическим методом в 99% случаев при исследовании 95 образцов эндотрахеальных аспиратов. Только один образец показал положительный результат в культуре и отрицательный при ПЦР. В других исследованиях соответствие между ПЦР и культивированием наблюдалось в 91–95% случаях.

Внедрение ПЦР в скрининг инфекций урогенитального тракта, ассоциированных с микоплазмой, часто показывало большой процент положительных результатов по сравнению с микробиологическими методами, особенно в случае использования количественной оценки содержания микроорганизма.

Основная проблема при анализе результатов любого исследования, где ПЦР сравнивают с менее точной техникой культивирования, — интерпретация результатов, в которых ПЦР дает положительный результат, а культивирование — отрицательный.

Для предотвращения загрязнения в лаборатории необходимо выделить отдельной зоны для детекции продуктов ПЦР, а также сотрудников, работающих только в зоне детекции, разделение вентиляционных потоков и другие меры предосторожности. Таким образом, массовые скрининговые исследования методом ПЦР требуют четкой организации работы лаборатории, связанной с высокими требованиями к регламенту проведения аналитического процесса.

Повысить специфичность ПЦР могло одновременное использование нескольких мишеней. Проводили сравнительные испытания таких тест-систем и культуральных тестов. Тест-системы ПЦР в реальном времени были адаптированы для количественного анализа и видовой идентификации мико- и уреаплазм. Методы успешно прошли клинические испытания.

Существует мнение, что проведение диагностики с помощью ПЦР необходимо сочетать с клиническими наблюдениями и использованием иммунологических или культуральных методов. Высокая продуктивность и относительная простота культивирования в агаре и жидкой питательной среде для *Ureaplasma spp.* и *Mycoplasma hominis* заставляют исследователей признавать, что



культивирование должно остаться важной частью диагностического процесса.

### Серологические методы

Определенный интерес в диагностике мико- и уреоплазмоза представляют серологические тесты, призванные выявлять специфические антитела к урогенитальным микоплазмам. Антитела к микоплазмам определяют с помощью различных реакций: ингибиции роста (РИР), ингибиции метаболизма (РИМ), микоплазмацидного теста, РСК и др. Однако широкое распространение мико- и уреоплазм в урогенитальном тракте взрослых усложняет интерпретацию титров антител и простое их обнаружение в большинстве случаев нельзя считать информативным. При урогенитальном микоплазмозе выявление антител имеет меньшую диагностическую ценность, чем выявление антигенов, поскольку инфекция, как правило, протекает хронически, а урогенитальные микоплазмы являются слабыми антигенными раздражителями. Кроме того, существование большого количества серотипов этих микроорганизмов ставит под сомнение диагностическую чувствительность серологических методов.

### Определение чувствительности к антибактериальным препаратам

Микоплазмы в целом чувствительны к некоторым антибиотикам, таким как тетрациклины, которые ингибируют синтез белков. Уреоплазмы чувствительны к макролидам, но устойчивы к линкозамидам, за исключением высоких концентраций. *Mycoplasma hominis*, напротив, обладает естественной устойчивостью к эритромицину *in vitro*, но проявляет чувствительность к 16-членным макролидам (джозамицин, спирамицин) и линкомицину. Было установлено, что генетическая устойчивость к макролидам у *Mycoplasma hominis* связана с мутацией в генах, соответствующей петле пептидил-трансферазы (область V) в 23S рРНК.

Данные, полученные в Лаборатории диагностики микоплазм (Университет Алабамы, Бирмингем) при исследовании 300 образцов из урогенитального тракта мужчин и женщин, показали, что МИК эритромицина в пределах 0,125–8,000 мкг/мл в 90% составляет около 2 мкг/мл. У новых макролидов, таких как азитромицин, кларитромицин, МИК для уреоплазм составляет 1,000 и 0,063 мкг/мл соответственно.

Фторхинолоны активны в отношении микоплазм и уреоплазм *in vitro*, но наблюдается рост частоты встречаемости резистентных штаммов. О естественной устойчивости к фторхинолонам сообщалось после изучения генитальных микоплазм, изолированных от совершеннолетних пациентов. Распространению резистентных штаммов способствовало накопление мутаций в

генах, контролирующих синтез ДНК-гиразы и топоизомеразы IV, что, по-видимому, связано с широким распространением этих медикаментов.

Механизм устойчивости к препаратам тетрациклинового ряда (обнаружение штаммов с tetM детерминантой) был открыт для *Ureaplasma spp.* и *Mycoplasma hominis* в 1980-е годы. До настоящего времени это единственный механизм резистентности к тетрациклину, описанный для таких микроорганизмов. Резистентность к тетрациклину у *Mycoplasma hominis* была выявлена у 40% клинических изолятов и у 10% штаммов уреоплазм.

Особого внимания требует тот факт, что у пациентов, неоднократно и безрезультатно проходивших курс лечения от уреоплазмоза, чувствительность выделенной культуры к антибактериальным препаратам резко падает в сравнении со штаммами, изолированными у больных, не получавших лечение. В связи с широким распространением резистентных штаммов целесообразно включать в протокол исследования анализ антибиотико-чувствительности выделенного микроорганизма. Такая тактика позволит значительно снизить случаи неэффективного лечения, и в настоящее время в лечебно-профилактических учреждениях, где проводят исследование чувствительности, удельная масса повторного выделения микроорганизмов после лечения снизилась с 37 до 8–7%.

### Алгоритм диагностики инфекций, ассоциированных с микоплазмами

Развернутые эпидемиологические исследования, дифференцированная химиотерапия и опыты на добровольцах позволили установить, что *Ureaplasma urealyticum* играет значительную роль в развитии негонококковых уретритов, занимая второе место в списке возбудителей этого заболевания по частоте встречаемости после хламидийной инфекции у мужчин. Также была показана возможная роль микроорганизма в развитии простатитов и эпидидимитов как восходящей инфекции. *Mycoplasma hominis*, по-видимому, связана с развитием неспецифических вагинитов, а также может служить причиной эндометритов и сальпингитов.

Урогенитальные микоплазмы являются причиной целого ряда расстройств репродуктивной функции человеческого организма. Оба микроорганизма способны в той или иной степени влиять на сперматогенез, снижать подвижность сперматозоидов и, таким образом, являться причиной мужского бесплодия. *Ureaplasma urealyticum*, по-видимому, способна вызывать развитие хориоамнионитов, разрыв амниотических оболочек и преждевременные роды. Присутствие урогенитальных микоплазм в материнском организме — угроза развития пренатальной инфекции плода.

Увеличивается частота встречаемости неонатальных инфекций: менингитов, воспалений респираторного тракта. Описаны случаи развития микоплазменной септицемии у новорожденных. Исследования свидетельствуют о значительной распространенности микоплазменной инфекции при трихомонадных, гонококковых и хламидийных поражениях мочеполового тракта, острых и хронических воспалениях женской половой сферы невыясненной этиологии, патологии беременности и плода. Однако сопоставление опубликованных данных указывает на значительные противоречия в эпидемиологических исследованиях распространенности данных микроорганизмов, устойчивости к противомикробным препаратам и особенностей поражения мочеполовой системы у мужчин и женщин. Широкое распространение уrogenитальных микоплазм и их частое выявление у практически здоровых людей затрудняют решение вопроса о роли *Ureaplasma urealyticum* и *Mycoplasma hominis* в патогенезе заболеваний уrogenитального тракта. С другой стороны, многие авторы считают носительство уреа- и микоплазм фактором риска развития инфекции, при этом провоцировать развитие инфекционного процесса могут ассоциация с другими бактериями, изменение гормонального фона, беременность, роды, оперативные вмешательства, аборт, иммунные нарушения. По мнению ряда авторов, трудность диагностики микоплазменных инфекций, распространенность заболевания, половой путь передачи и неадекватность проводимой терапии в скором времени приведут к преобладанию этих инфекций над классическими венерическими заболеваниями.

На основании собственных исследований были разработаны практические рекомендации по лабораторной диагностике уrogenитальных инфекций, ассоциированных с микоплазмами, учитывающие условия реализации их патогенных свойств — количественный показатель в исследуемом биоматериале и ассоциации с другими условно-патогенными микроорганизмами.

Алгоритм включает в себя идентификацию *Ureaplasma urealyticum* и *Mycoplasma hominis*, количественный показатель микроорганизма в биопробе, а также определение чувствительности микроорганизмов к антибактериальным препаратам.

При наличии воспалительной симптоматики со стороны уrogenитального тракта количественное определение мико- и уреаплазм позволяет определить тактику дальнейшего лабораторного обследования. Лабораторное обследование мужчин и женщин проводят в соответствии с предложенным протоколом:

- клиническим образцом для исследования служит отделяемое уrogenитального тракта, у мужчин — мочеиспускательного канала, у женщин — мочеиспускательного, цервикального каналов, заднебокового свода влагалища;

- при выявлении урогенитальных микоплазм в титре меньшем чем  $10^4$  КОЕ/мл в соответствии с полученными данными рекомендовано дополнительное обследование на хламидии, цитомегаловирус и вирус простого герпеса;
- в случае выявления диагностически значимых титров *Ureaplasma urealyticum* (выше  $10^4$  КОЕ/мл) необходимо дополнительно провести лабораторное обследование культуральным методом на присутствие *Candida spp.*;
- при определении титров *Mycoplasma hominis* выше чем  $10^4$  КОЕ/мл лабораторный поиск необходимо направить на выявление других условно-патогенных аэробных и факультативно-анаэробных микроорганизмов;
- в случае выявления диагностически значимых титров мико- и уреаплазм для решения вопроса о целесообразности назначения терапии и выбора антибактериальных препаратов рекомендовано определять чувствительность выделенных штаммов мико- и уреаплазм к антибиотикам.

В результате проведенного исследования было установлено, что клинико-этиологическая эффективность терапии, основанной на предложенном алгоритме, в 1,5 раза выше, чем эмпирическое лечение.

# Урогенитальный кандидоз у женщин: проблемы и пути решения

Урогенитальный кандидоз — поражение мочеполовых органов, обусловленное дрожжеподобными грибами рода *Candida*, относящимися к условно-патогенной микрофлоре.

### Эпидемиология

Наряду с инфекциями, передаваемыми половым путем, возрастающее клиническое и медико-социальное значение приобретают урогенитальные заболевания, обусловленные резидентной условно-патогенной бактериальной и грибковой микрофлорой. По нашим данным, в 77% случаев ( $n=488$ ) этиологическую структуру инфекционно-воспалительных заболеваний нижнего отдела мочеполовой системы у женщин составляют ассоциации аэробных, факультативных и облигатных анаэробных микроорганизмов. К ним относят дрожжевые грибы рода *Candida*, вызывающие развитие урогенитального кандидоза (УГК) — заболевания мочеполовой системы с вероятностью вовлечения в инфекционно-воспалительный процесс ампулы прямой кишки.

В соответствии с МКБ-10 УГК выведен из числа инфекций, передаваемых половым путем, и с 1999 г. в России отменен официальный ежегодный статистический учет показателей заболеваемости. Однако период с 1993 по 1998 г. ознаменован увеличением заболеваемости в 3,2 раза. При этом удельный рост УГК в структуре ИППП составлял 17,8%. В настоящее время УГК является одним из наиболее распространенных заболеваний нижнего отдела мочеполовой системы женщин и занимает до 50% в их структуре. Стойкая тенденция к увеличению заболеваемости УГК вызывает особую тревогу в отношении не только здоровья женщин в целом, но и сохранения репродуктивной функции, что позволяет считать проблему междисциплинарной, решением которой занимаются врачи смежных специальностей — дерматовенерологи, акушеры-гинекологи, урологи, врачи клинической лабораторной диагностики.

## Этиология и патогенез

По данным различных авторов, пик заболеваемости УГК приходится на период ранней репродукции, средний возраст — 22 года ( $n=120$ ). Заболевание диагностируют практически с одинаковой частотой у женщин, как состоящих в браке (50,8%), так и имеющих несколько половых контактов (49,2%), что подтверждает значимость патогенетических факторов риска, которые были выявлены во всех случаях, из них 63,3% имели эндогенное происхождение, 36,7% — экзогенное. Очевидно, что своевременное выявление и, по возможности, устранение факторов риска служат гарантом эффективности противогрибковой терапии. В группу обследования были включены женщины, не имеющие инфекций, вызванных облигатными патогенами. Заболевание в большинстве случаев протекало в форме смешанной кандидозно-бактериальной инфекции (57,5%), причем в роли ассоциантов выступали условно-патогенные микроорганизмы, населяющие урогенитальный тракт в норме, включая мико- и уреоплазмы (22,5%) и микроорганизмы, ассоциированные с бактериальным вагинозом (16,7%).

## Клиническая картина

В большинстве случаев (84,2%) УГК протекал в виде малосимптомных, стертых форм инфекционно-воспалительного процесса, а доля острого кандидоза составила только 15,8%. Отсутствие выраженной клинической симптоматики в значительной степени затрудняет установление диагноза и проведение соответствующего лабораторного обследования, что в результате приводит к позднему назначению адекватной терапии.

Стертость клинической симптоматики, длительное хроническое течение, отсутствие своевременной терапии приводят к формированию множества инфекционных очагов у 95% больных, включая 37,5% с одновременной инфицированностью трех отделов мочеполового тракта, а в 37,5% — двух отделов. Отмечены случаи изолированного поражения мочеиспускательного канала в 9,2% случаев, ампулы прямой кишки — в 5,8% наблюдений. Корректно установленный топический диагноз позволяет назначить адекватную терапию, т.е. санировать все отделы инфицирования и, соответственно, избежать развития рецидивов.

Таким образом, преобладание хронических, инаппарантных форм УГК, многоочаговость инфицирования требуют совершенствования как клинической, так и лабораторной диагностики.

## Диагностика

Диагностика урогенитального кандидоза — синтез клинического и этиологического диагноза. Клинический диагноз от-

ражает форму течения воспалительного процесса, очаг поражения, наличие или отсутствие инфекции и ее осложнений. В свою очередь, комплексное лабораторное обследование позволяет выявить этиологически значимые инфекционные агенты. Правильно установленные клинический и этиологический диагнозы позволяют определить объем и степень терапевтического вмешательства, назначить этиологически направленное лечение.

Стандартные методы лабораторной диагностики УГК как в России, так и за рубежом — микроскопия и культуральное исследование. Серологические и молекулярно-генетические методы до настоящего времени не входят в число регламентированных нормативными документами. Наиболее распространенный и доступный в практическом здравоохранении метод лабораторной диагностики — микроскопия нативных и окрашенных препаратов.

На основании проведенных собственных исследований было показано, что при микроскопии вегетирующие формы грибов обнаруживают только в случаях остро выраженных клинических симптомов заболевания. В случаях хронического течения вне стадии обострения (29,9% наблюдений) микроскопия выявляет единичные бластоспоры, что не имеет диагностического значения.

Важнейшее значение имеет соблюдение правил получения образца для микроскопического исследования. Целесообразно проводить обследование женщины в период овуляции, по прошествии 5 дней и более после последнего полового контакта. Женщина должна прекратить прием системных антибактериальных, противогрибковых лекарственных препаратов за 2 мес до исследования; не применять местные (влагалищные) формы указанных препаратов в течение 3 нед, предшествующих исследованию; не проводить спринцевание накануне и в день обследования. Еще одно обязательное условие — женщина не должна мочиться в течение 3–4 ч до момента получения пробы. Исследуемый материал в виде отделяемого необходимо забирать из мочеиспускательного канала, заднего бокового свода влагалища, цервикального канала, ампулы прямой кишки. Результаты микробиологического исследования в комплексе с результатами клинико-anamnestического обследования позволяют установить полноценный топический диагноз и санировать все отделы инфицирования, предотвращая рецидивы.

В случаях хронического течения урогенитального кандидоза вне стадии обострения единственным достоверным диагностическим критерием является культуральное исследование с количественной характеристикой, позволяющее дифференцировать состояние контаминации (носительства) инфекции, проводить идентификацию до вида, определять чувствительность выделенного штамма к антимикотическим препаратам, выполнять макро- и микроскопию колоний. Известно, что *C. albicans* отличает-

ся высокой природной чувствительностью к противогрибковым препаратам, отсутствием резистентности к полиеновым антимикотическим средствам, что определяет высокую эффективность стандартной противогрибковой терапии при условии правильно установленного диагноза.

Выделение дрожжевых грибов рода *Candida* требует индивидуального подхода к терапии с учетом чувствительности выделенного штамма к противогрибковым препаратам.

По нашим данным, в 89,6% у женщин с УГК была идентифицирована *C. albicans*, у 10,4% — неальбиканские виды, в том числе у 7,5% пациентов — *C. krusei*, у 2,9% — *C. glabrata*. У 59,1% больных женщин с верифицированным диагнозом «хронический рецидивирующий урогенитальный кандидоз» была обнаружена *C. albicans* во всех трех отделах, обладающая одинаковой чувствительностью к антимикотическим препаратам, у 22,7% — *C. albicans*, но с разной чувствительностью к противогрибковым средствам, а у 18,2% — разные виды дрожжевых грибов рода *Candida*. Различная чувствительность грибов рода *Candida*, выделенных от больных, определяет индивидуальный подход к выбору противогрибковой терапии, особенно в случаях рецидивирующего течения заболевания. Это требует в последних двух группах для достижения терапевтической эффективности противогрибковой терапии увеличивать суточные и курсовые дозы препаратов.

Идентификация дрожжевых грибов рода *Candida* до вида с определением чувствительности к противогрибковым препаратам показана пациенткам с хроническим рецидивирующим процессом при отсутствии заболевания у полового партнера, т.е. при исключении возможности реинфицирования от партнера, страдающего малосимптомными формами кандидозного баланопостита. Так, по нашим данным, у 57,1% мужчин — постоянных половых партнеров женщин, страдающих хроническим рецидивирующим урогенитальным кандидозом, диагностирован малосимптомный кандидозный баланопостит. Вероятно, в данной группе женщин происходило постоянное реинфицирование от нелеченых половых партнеров, а не рецидивирование инфекции.

## Лечение и профилактика

В целом принципы терапии хронических рецидивирующих форм урогенитального кандидоза заключаются в следующем.

- Патогенетическая терапия (своевременное выявление и, по возможности, устранение факторов риска).
- Этиотропная терапия (антимикотические средства). При выборе этиотропного лечения необходимо учитывать, что эффективность противогрибкового препарата определяется не столько минимальной ингибирующей концентрацией *in vitro* и спектром его активности, сколько степенью нако-



пления в участках инфицирования в терапевтических концентрациях.

- Гипосенсибилизирующие препараты (дрожжевые грибы являются полноценными антигенами).
- Антиоксиданты.
- Витаминотерапия (особенно витамины В<sub>1</sub>, В<sub>2</sub>, С, РР).
- Ферменты, улучшающие пищеварение.
- Гепатопротекторы (по окончании курса приема противогрибкового препарата).
- Иммуномодулирующая терапия (строго по показаниям!).
- Местное лечение: анилиновые красители, алколизующие средства, местные антимикотические препараты, физиотерапевтические мероприятия.

Рекомендовано курсовое лечение хронического кандидоза — 2–3 курса противогрибковых препаратов с перерывом в 7–10 дней. Необходимо обследование постоянных половых партнеров и при необходимости их лечение.

Тактика ведения больных урогенитальным кандидозом в значительной степени зависит от течения и этиологической структуры инфекционно-воспалительного процесса. Дрожжевые грибы рода *Candida* колонизируют (инфицируют) преимущественно многослойный плоский эпителий, что обусловлено гликогенофилией гриба. Первоначально дрожжевые грибы рода *Candida* инфицируют поверхностные слои эпителия, при этом воспалительная реакция слабо выражена или вовсе отсутствует. При таких формах поражения достаточно эффективны и предпочтительны противогрибковые препараты, действующие местно. Высокой эффективностью и безопасностью обладает полиеновый антибиотик из группы макролидов натамицин, в состав которого входят элементы буферного раствора (лактоза и молочная кислота), что способствует восстановлению рН влагалищного содержимого и опосредованно блокирует избыточное размножение дрожжевых грибов рода *Candida*. Натамицин обладает фунгицидным действием, широким спектром противогрибковой активности (дрожжевые грибы, возбудители дерматомикозов, *Aspergillus*), доказано отсутствие резистентности в клинической практике. Препарат выпускается в виде таблеток, покрытых кишечнорастворимой оболочкой, 2% вагинального крема, вагинальных суппозиториях. Отсутствие системного всасывания при пероральном и местном использовании позволяет применять натамицин во время беременности и лактации. Натамицин мало растворим в воде, стабилен при рН 4,5–9,0, не имеет цвета и запаха. Эффективность местного лечения натамицином УГК (первичный эпизод) в качестве монотерапии и в комплексе с системными азоловыми антимикотическими препаратами объясняется созданием высоких терапевтических концентраций не-

посредственно в очаге инфицирования, отсутствием резистентности *Candida spp.* к натамицину, что позволяет в короткие сроки добиться регресса клинических проявлений воспаления без развития побочных реакций. Наиболее эффективная схема лечения натамицином: первые 3 дня утром и вечером после спринцевания влагалища 1,5% раствором перекиси водорода\* вводят 2% крем натамицина, вечером дополнительно — вагинальные суппозитории (100 мг); следующие 4 дня — 2 раза в день (утром и вечером) после спринцевания влагалища смазывают слизистые оболочки преддверия и влагалища 2% кремом натамицина. Терапевтическая эффективность составила 97,7% случаев, а в комбинации с системными азоловыми антибиотиками при хроническом процессе удается повысить излечение в 1,5–2 раза. Не исключено применение системных антимикотических препаратов короткими курсами: флуконазол по 150 мг однократно, итраконазол по 200 мг 2 раза в сутки (1 день), кетоконазол по 200 мг 2 раза в сутки, курс лечения — 5–10 дней.

Большие трудности представляет лечение хронического рецидивирующего кандидоза, поскольку при этой форме заболевания дрожжевые грибы рода *Candida* проникают до базального слоя эпителия, подслизистого и даже мышечного слоев, свидетельствуя о высокой инвазивности.

В настоящее время доказано, что именно нейтрофильная реакция лежит в основе естественной резистентности, предотвращая прогрессирование оппортунистических микозов. В условиях иммунодефицита штаммы гриба, считавшегося непатогенным, могут приобретать патогенные свойства, что установлено по результатам многочисленных наблюдений за развитием микозов у больных нейтропенией.

С целью повышения эффективности терапии хронического урогенитального кандидоза у женщин целесообразно, наряду с системной противогрибковой терапией, проводить местное лечение. Его выполняет врач или специально обученная медицинская сестра 1 раз в день в течение 10 дней. Проводят следующие лечебные мероприятия: массаж мочеиспускательного канала при полном мочевом пузыре с последующим мочеиспусканием и инстилляцией в мочеиспускательный канал растворов антимикотических препаратов; спринцевание влагалища стерильными слабокислыми растворами с целью очищения слизистых оболочек от патологических выделений, затем влагалищная ванночка с растворами местнодействующих противогрибковых средств; эндоцервикальное введение местнодействующих антимикотических препаратов; микроклизма с местнодействующим противогрибковым средством. Местное лечение позволяет повысить эффективность терапии системными антимикотическими препаратами у больных хроническим кандидозом.

Очаг поражения, как известно, во многом определяет выбор противогрибкового препарата. Так, при диагностированном кандидозном уретрите препаратом выбора является флуконазол, кандидозный проктит требует назначения кетоконазола, в комплекс терапевтических мероприятий урогенитального кандидоза, являющегося частным проявлением системного кишечного кандидоза, целесообразно включение системных полиеновых макролидных антимикотических средств, в частности натамицина.

Таким образом, несмотря на широкий арсенал противогрибковых препаратов, в ряде случаев не удастся добиться эффективности проводимой терапии, предотвратить рецидивирование заболевания. Анализируя возможные причины рецидивов, наиболее важно выделить следующие:

- неустановленные и неустранимые патогенетические факторы риска;
- неполный клинический диагноз (например, не диагностирован уретрит и/или проктит);
- недостаточный объем противогрибковой терапии и/или неправильный выбор группы противогрибковых препаратов;
- отсутствие обследования и, при необходимости, лечения полового партнера (реинфицирование);
- подавление неспецифической резистентности организма;
- кишечный резервуар *Candida spp.*;
- повышение вирулентности *Candida spp.*;
- потеря чувствительности *Candida spp.* к антимикотическим средствам;
- реакция немедленной гиперчувствительности;
- подавление колонизационной резистентности влагалища и снижение местных факторов иммунитета.

Практические рекомендации по повышению эффективности диагностики и лечения хронического рецидивирующего урогенитального кандидоза:

- материалом для лабораторного исследования у женщин должно служить отделяемое всех возможных очагов инфицирования — мочеиспускательного канала, заднего бокового свода влагалища, цервикального канала, ампулы прямой кишки;
- при отсутствии эффекта после первого курса стандартной противогрибковой терапии рекомендовано выполнение культурального исследования с целью видовой идентификации дрожжевых грибов рода *Candida* и определения чувствительности выделенного штамма к антимикотическим препаратам;
- обследование и, при необходимости, лечение постоянного полового партнера;
- обязательное проведение местного лечения.

# Урогенитальный трихомоноз

Урогенитальный трихомоноз (УГТ) — заболевание мочеполовой системы, вызываемое простейшим одноклеточным паразитом *Trichomonas vaginalis*.

### Коды по МКБ-10

A59.0. Урогенитальный трихомоноз.

Бели (вагинальные), вызванные *Trichomonas vaginalis*.

Простатит, вызванный *Trichomonas vaginalis* (N51.0).

A59.8. Трихомоноз других локализаций.

A59.9. Трихомоноз неуточненный.

### Эпидемиология

УГТ занимает первое место в структуре ИППП, на его долю в 2001 г. приходилось 41,1% случаев. Наибольшая заболеваемость УГТ (343,9 случая на 100 тыс. населения) была зарегистрирована в 1995 г., причем значимого снижения этого показателя в последующие годы не наблюдалось. В 2001 г. заболеваемость УГТ составляла 303,1 случая на 100 тыс. населения. Лишь к 2008 г. наметилось заметное снижение заболеваемости УГТ (167,5 случая на 100 тыс. населения), а в 2011 г. снизилось до 111,4 на 100 тыс. Вместе с тем его удельный вес в структуре ИППП сохраняется довольно высоким (40,1%). Среди зарегистрированных больных соотношение мужчин и женщин составляет 1:4, что можно объяснить трудностями в выявлении заболевания у мужчин.

Существенную эпидемиологическую проблему представляют преобладание при УГТ вялотекущих форм воспалительного процесса, трихомонадоносительство, а также резистентность к метронидазолу и другим протистцидным препаратам. Крайне неблагоприятно и то, что влагалищные трихомонады способны фагоцитировать различные патогенные и условно-патогенные микроорганизмы (гонококки, хламидии, уреаплазмы, микоплазмы и др.) с сохранением их жизнеспособности. Эти возбудители могут длительное время персистировать внутри простейших, защищая их от воздействия антибиотиков во время лечения.

## Этиология

*Trichomonas vaginalis* относится к царству высших простейших (протистов) — *Protozoa*, классу жгутиковых — *Flagella*, семейству *Trichomonadidae*, роду *Trichomonas*. В организме человека могут паразитировать три вида трихомонад: *T. tenax (elongata)*, *T. hominis (abdominalis)*, *T. vaginalis*. В ротовой полости обитает *Trichomonas tenax*. При диспептических расстройствах, как правило, у детей и реже у взрослых выделяют комменсал толстого кишечника — *Trichomonas hominis*.

*T. vaginalis* — одноклеточный простейший организм длиной 10 мкм и шириной 7 мкм, имеющий пять жгутиков. Трихомонады могут иметь грушевидную, амебоидную или шаровидную форму. Внешний вид клетки меняется в зависимости от роста и физико-химических условий среды. Неблагоприятные условия для роста *T. vaginalis* способствуют трансформации амебоидной в овальную, так называемую безжгутиковую (амастиготную) форму, несколько напоминающую псевдоцисты.

Ядро *T. vaginalis* расположено в передней части клетки и окружено пористой ядерной мембраной.

У живых трихомонад при световой микроскопии определяются гранулы (гидрогеносомы), которые вырабатывают молекулярный водород.

*T. vaginalis* — облигатный паразит, утративший способность самостоятельно синтезировать многие вещества (пурины, пиримидины, липиды и др.), поэтому важнейшие питательные компоненты трихомонады получают из вагинального секрета путем фагоцитоза эпителиоцитов, а также симбионтных и условно-патогенных бактерий мочеполовых путей.

При смешанной инфекции трихомонады могут служить резервуаром сохранения патогенных микроорганизмов и своего рода барьером для действия антибиотиков, не активных в отношении простейших, что отягощает течение заболевания и может стать причиной рецидива сопутствующей трихомонозу инфекции. В связи с этим при смешанных протозойно-микробных инфекциях проводят одновременное лечение либо обеих инфекций, либо вначале трихомоноза, а затем сопутствующего заболевания.

У женщин трихомонады обитают в основном во влагалище, откуда проникают в уретру, парауретральные ходы, бартолиновы железы, реже — в мочевой пузырь, канал шейки матки. У мужчин трихомонады колонизируют уретру и предстательную железу.

Вне организма человека трихомонады быстро теряют жизнеспособность, так как не образуют ни цист, ни других устойчивых форм. Особенно губительно для них высушивание.

## Патогенез

*T. vaginalis* выделяет клеточный разъединяющий фактор (КРФ), с помощью которого возбудитель проникает в межклеточное пространство и, разрыхляя ткань, способствует проникновению туда бактерий и формированию очага воспаления.

Важнейшее звено патогенеза заболевания — способность трихомонад избегать литического действия комплемента и клеточно-опосредованных реакций иммунного ответа хозяина. Известно, что железо регулирует экспрессию протеаз, которые способствуют разрушению СЗ-компонента комплемента на поверхности возбудителя, и это позволяет паразиту избежать комплемент-зависимой нейтрализации.

Кроме того, влагалищные трихомонады, подобно другим паразитам, секретируют высокоиммуногенные антигены, которые способны нейтрализовывать антитела или цитотоксические Т-лимфоциты.

Таким образом, трихомонадная инфекция не приводит к развитию выраженного иммунного ответа. Выявленные у больных или переболевших трихомониазом пациентов сывороточные и секреторные антитела являются лишь свидетелями существующей или перенесенной инфекции, но не способны обеспечить стойкий иммунитет. Реинфекция *T. vaginalis* у человека не вызывает иммунной защиты.

## Клиническая картина

Клинические проявления УГТ отличаются большим разнообразием: от острых форм с яркими, выраженными симптомами воспаления до мало- и асимптомного течения. Патогномоничных клинических (субъективных и объективных) признаков трихомониаза нет, также не обнаружены специфические морфологические изменения в пораженных органах и тканях.

Определяющую роль в развитии клинической симптоматики играют формирование различных ассоциаций влагалищных трихомонад с патогенными и условно-патогенными микроорганизмами урогенитального тракта и тип ответной реакции организма хозяина. Как известно, в ассоциациях патогенность каждого «участника» претерпевает определенные изменения и в большинстве случаев усиливается. Кроме того, роль того или иного сочлена-ассоцианта при хроническом течении заболевания определить практически невозможно, поэтому при смешанной или сочетанной инфекции наблюдаются самые разнообразные варианты клинического течения заболевания.

### Трихомониаз у мужчин

При заражении мужчин трихомониазом первично инфицируется эпителий слизистой оболочки дистальной части уретры в

области ладьевидной ямки. Влагалищные трихомонады, активно двигаясь по слизистой оболочке из передней в заднюю часть уретры, затем проникают в ткани предстательной железы, семенные пузырьки, придатки яичек и мочевого пузыря. Клиническая картина может сильно варьировать по степени выраженности, возможно также бессимптомное течение заболевания. В последнем случае влагалищная трихомонада длительное время персистирует в мочеполовой системе, вызывая ряд осложнений со стороны репродуктивной функции. По некоторым данным, трихомонадный уретрит у мужчин в 30% случаев протекает в острой форме, в 60–70% — в хронической или бессимптомно. У 30–50% больных выявляются осложнения (простатит, везикулит, эпидидимит).

### Трихомониаз у женщин

У женщин заболевание протекает с поражением нескольких топических очагов мочеполовой системы, в ряде случаев в воспалительный процесс вовлекается ампула прямой кишки. Мочевыделительная система может быть инфицирована на всем протяжении — от уретры до паренхимы почек, хотя в большинстве случаев развивается уретрит и реже — цистит. Половая система женщин может также подвергаться заражению на всем протяжении — от вульвы до яичников и далее до брюшины, однако преимущественно воспаление ограничивается внутренним зевом шейки матки. Изолированное поражение того или иного участка мочеполовой системы наблюдается крайне редко.

При осмотре обнаруживают явления вульвита, кольпита, экзо- и эндоцервицита. общепринятые методики сбора клинического материала позволяют исследовать образцы, полученные из уретры, наружных половых органов, нижнего отдела внутренних половых органов и ампулы прямой кишки. Таким образом, лабораторная диагностика трихомонадной инфекции вышележащих отделов половой и мочевыделительной систем становится возможной с использованием специальных урологических и гинекологических методик обследования. Диагноз трихомонадного цистита, эндометрита или другой локализации устанавливается на основании жалоб и данных осмотра, являясь, по существу, клиническим.

### Особенности течения урогенитального трихомониаза у девочек

Из-за анатомо-физиологических особенностей детского организма заболеваемость трихомониазом и непосредственное течение инфекции меняются в зависимости от возраста инфицированного ребенка. Самые высокие показатели заболеваемости регистрируются в пубертате (от наступления менархе до 16 лет). В этом периоде активность яичников резко возрастает, повышается уровень эстрогенов в крови, претерпевает физиологические

изменения эпителий влагалища, происходит накопление гликогена, необходимого для обеспечения процессов жизнедеятельности влагалищных трихомонад. Заражение в большинстве случаев происходит половым путем, хотя нельзя полностью исключать варианты бытового заражения при несоблюдении правил личной гигиены — развивается трихомонадный вульвовагинит. Течение заболевания, как правило, острое, с выраженными клиническими признаками воспаления. Девочки жалуются на обильные выделения, зуд, жжение в области наружных половых органов. При осмотре слизистая оболочка вульвы и гименального кольца при сохраненной девственности ярко гиперемирована, отечна. Отмечаются свободно стекающие обильные выделения из влагалища, при вагиноскопии можно выявить вовлечение в воспалительный процесс слизистой оболочки влагалища, эктоцервикса. Эндоцервикс, а также матка и придатки в пубертатном возрасте крайне редко вовлекаются в инфекционный процесс из-за узости внутреннего и наружного маточного зева. Тем не менее воспаление быстро распространяется на другие отделы мочеполовой системы — уретру и мочевой пузырь, ампулу прямой кишки, инфицируются бартолиновы железы и протоки Скина. Особенностью течения трихомониаза у девочек-подростков считают снижение общей способности к отграничению воспалительного очага, которая обусловлена дисбалансом иммунной системы на фоне пика роста и дифференцировки всех тканей организма. Те же процессы наблюдаются в периоде новорожденности и первых 2 лет жизни, однако заболеваемость трихомониазом при этом невысока, что объясняется особенностями эпителиального покрова вульвы и влагалища, не содержащего в достаточном количестве гликоген. Заражение происходит бытовым путем при отсутствии элементарных правил гигиены или интранатально (во время прохождения плода через инфицированные родовые пути). Трихомонадный вульвовагинит протекает остро, с выраженными признаками воспаления: наблюдаются яркая гиперемия, отек слизистой оболочки области наружных половых органов, гименального кольца; характерны обильные гнойные выделения, которые раздражают кожу промежности и бедер; дети возбуждены, беспокойны. Возможен тазовый перитонит.

### Диагностика

Диагностика УГТ основывается на выявлении клинических признаков заболевания и обнаружении *T. vaginalis* в исследуемом материале.

Клинические признаки трихомонадной инфекции в «классическом варианте» течения болезни достаточно патогномичны и включают желто-зеленые пенистые выделения, зуд, дизурию, диспареунию и «клубничный» вид (точечные геморрагии) шей-



ки матки и вагины. Тем не менее диагноз не может быть поставлен исключительно на основании клинической картины по следующим причинам:

- перечисленные симптомы могут быть также проявлениями других инфекций урогенитального тракта;
- характерный для трихомоноза «клубничный» симптом встречается только у 2% пациенток;
- пенистые выделения, которые можно объяснить активным ростом влагалищных трихомонад, наблюдаются примерно у 12% инфицированных женщин.

В связи с тем что клинические симптомы трихомонадной инфекции довольно часто не отражают реальной картины заболевания, в обязательном порядке необходимо применение лабораторных методов диагностики.

В настоящее время в России и за рубежом применяют четыре лабораторных метода определения *T. vaginalis*: микроскопический, культуральный, иммунологический и генодиагностический.

### Схемы лечения

При установленном диагнозе трихомонадной инфекции лечению подлежат все половые партнеры, даже при отсутствии у последних клинико-лабораторных признаков заболевания. В соответствии с методическими материалами по диагностике и лечению ИППП и заболеваний кожи ЦНИКВИ (2003) представлены следующие схемы лечения УГТ.

#### При обычном трихомонозе:

- метронидазол по 2,0 г внутрь однократно;
- или орнидазол по 1,5 г внутрь однократно;
- или тинидазол по 2,0 г внутрь однократно.

#### Альтернативная схема:

- орнидазол по 500 мг внутрь каждые 12 ч в течение 5 дней;
- или метронидазол по 500 мг внутрь каждые 12 ч в течение 7 дней;
- или ниморазол по 2,0 г внутрь однократно.

#### При осложненном или рецидивирующем трихомонозе:

- метронидазол по 500 мг внутрь 3 раза в сутки в течение 7 дней;
- или тинидазол по 2,0 г внутрь 1 раз в сутки в течение 3 дней;
- или метронидазол по 2,0 г внутрь 1 раз в сутки в течение 3 дней;
- или орнидазол по 500 мг внутрь каждые 12 ч в течение 10 дней.

Возможно одновременное применение местных протистоцидных и противовоспалительных препаратов и иммуномодуляторов.

**Трихомониаз у беременных (лечение начинают не раньше II триместра):**

- орнидазол по 1,5 г внутрь однократно перед сном.

*Альтернативная схема:*

- метронидазол по 2,0 г внутрь однократно перед сном.

При наличии симптоматики на ранних сроках беременности назначают местное лечение пимафуцином в свечах.

**При урогенитальном трихомониазе у детей:**

- орнидазол по 25 мг/кг массы тела, суточную дозу назначают в 1 прием на ночь.

*Альтернативная схема:*

- метронидазол в течение 7 дней, доза зависит от возраста:
  - ✦ от 1 года до 6 лет — по  $1/3$  таблетки внутрь 2–3 раза в сутки;
  - ✦ от 6 до 10 лет — по 125 мг внутрь 2 раза в сутки;
  - ✦ от 11 до 15 лет — по 250 мг внутрь 2 раза в сутки.

**Меры предосторожности**

1. Во избежание развития тяжелых побочных реакций пациентов предупреждают о необходимости избегать употребления алкоголя и продуктов с его содержанием во время приема метронидазола и тинидазола, а также в течение 24 ч после отмены препарата. Лечение орнидазолом не вызывает нежелательных лекарственных реакций.

2. При непереносимости пероральных форм метронидазола его интравагинальные формы также противопоказаны.

**Критерии излеченности**

При установлении критериев излеченности трихомониаза необходимо различать этиологическое и клиническое выздоровление. Под этиологическим выздоровлением подразумевается стойкое исчезновение *T. vaginalis* из мочеполовых путей пациента после проведенного лечения, которое подтверждается при микроскопическом исследовании, а также культуральным методом и ПЦР.

**Мужчинам** на 7–10-й день после окончания лечения проводят пальпаторное исследование предстательной железы и семенных пузырьков, микроскопию их секрета. Если отсутствуют симптомы уретрита (простатита), а в отделяемом секрете или соскобе со слизистой уретры и в первой порции свежесобранной мочи трихомонады не обнаружены, больному рекомендуют повторное микроскопическое исследование, уретроскопия через 1 мес.

**Женщинам** первые контрольные исследования проводят через 7–8 дней после окончания антитрихомонадного лечения и в течение трех последующих менструальных циклов. Лаборатор-

ный контроль осуществляется непосредственно перед менструацией или через 1–2 дня после ее окончания. Материал для исследования следует брать из всех возможных очагов поражения.

Больные считаются этиологически излеченными, когда при неоднократных повторных обследованиях после окончания комплексного лечения не удастся обнаружить трихомонады в течение 1–2 мес у мужчин и 2–3 мес у женщин. У некоторых мужчин, несмотря на стойкое этиологическое выздоровление после применения противотрихомонадных средств, клинического излечения не наступает. У больных сохраняются воспалительные явления: скудные выделения из уретры, патологические изменения в моче. Чаще всего посттрихомонадные воспалительные процессы наблюдаются у мужчин с осложненными, хроническими формами трихомониаза. Отсутствие полного регресса симптомов заболевания при этиологическом излечении трихомониаза у женщин и мужчин, скорее всего, свидетельствует о наличии других ИППП или об активизации условно-патогенной флоры урогенитального тракта, ассоциированной с трихомонадами. В таких случаях необходимо дополнительное обследование и лечение.

# Венерическая лимфогранулема

Венерическая лимфогранулема (паховая лимфогранулема, болезнь Дюрана–Никола–Фавре, тропический бубон, четвертая венерическая болезнь и др.) — хроническое инфекционное заболевание, передающееся, как правило, половым путем.

### Код по МКБ-10

A55. Хламидийная гранулема (венерическая).

### Эпидемиология

Заболевание распространено в странах с тропическим и субтропическим климатом — в Южной Америке, Африке, Юго-Восточной Азии. В России имеют место лишь единичные случаи, когда заражение произошло за рубежом.

Болезнь передается половым путем, но отмечено также заражение при тесных бытовых контактах и через предметы бытового обихода. Для проникновения возбудителя в организм человека необходимо наличие микротравм эпидермиса или эпителия слизистой оболочки. Инкубационный период в пределах от нескольких дней до 2–4 мес, в среднем 1,5–2 нед.

### Этиология

Впервые заболевание описано в 1913 г. J. Durand, J. Nicolas и M. Favre. Возбудитель заболевания — *Chlamydia trachomatis*, серологического типа L1–L3.

### Патогенез

С места внедрения возбудитель попадает в лимфатические пути, вызывает явления тромболимфангита, перилимфангита и перелимфаденита.

### Клиническая картина

Выделяют три периода течения венерической лимфогранулемы:

- первичный период — появление эфлоресценций в месте проникновения возбудителя;

- вторичный период — нарушение общего состояния организма и поражение регионарных лимфатических узлов;
- третичный период — появление на половых органах, слизистой оболочке прямой кишки гипертрофированных узлов воспалительного характера с образованием свищей, изъязвлений с исходом в рубцовую ткань.

Первичному периоду может предшествовать продрома: умеренное повышение температуры тела, сопровождаемое головной болью, недомоганием, миалгиями и артралгиями.

- Первичный период. В месте внедрения возбудителя, чаще в области наружных половых органов, появляются множественные папулы, везикулы, пустулы с венчиком гиперемии. Возможно их возникновение на слизистой оболочке прямой кишки, полости рта, миндалинах, пальцах кистей. Через несколько дней элементы эрозируются, сливаются, образуя герпетиформную язвочку без инфильтрации, которая заживает в течение недели без образования рубца. Процесс безболезненный. Однако описаны случаи формирования глубоких язв, некроза, лимфангита на дорсальной поверхности полового члена и пахового бубона мягкой консистенции.
- Вторичный период. Наступает через 2–5 нед после эволюции первичных и вторичных элементов. Могут возникать общие явления в виде повышения температуры тела, слабости, потери аппетита. Инфекция распространяется с регионарных лимфатических узлов. В воспалительный процесс вовлекаются лимфатические узлы, расположенные над и под паховой связкой, периректальные лимфатические узлы (у женщин и гомосексуалистов). При пальпации лимфатических сосудов отмечают умеренную болезненность, они уплотнены, сливаются между собой, образуя сплошной инфильтрат, захватывающий подкожную клетчатку.

В дальнейшем инфильтрат становится плотным, бугристым, болезненным, размером 6×5 см и более. Кожа над инфильтратом приобретает синюшность. Лимфатические узлы у трети больных флюктуируют, образуя свищи, вскрываются с выделением большого количества густого желтовато-белого гноя. Процесс заканчивается рубцеванием. В воспалительный процесс часто вовлекаются бедренные, подвздошные лимфатические узлы, а также лимфатические узлы малого таза. Процесс длится месяцами. Абсцедирование и некроз лимфатических узлов иногда сопровождаются повышением температуры тела, артралгиями, аднекситами, эпидидимитами. На туловище может появиться сыпь в виде крапивницы, многоформной экссудативной и узловатой эритемы и др.

- Третичный период иногда отсутствует. Возникает у 20–25% больных через 1–3 года от начала заболевания. Характеризуется тяжелым фистулезно-спаечным процессом в области промежности, перианальной области с развитием парапроктита, проктита со скудным отделяемым гноя, сукровицы.

Поражение лимфатической системы половых органов приводит к elephantiazu, склерозированию, деформации половых органов с дальнейшим вовлечением в процесс органов малого таза, ягодиц с формированием фистул.

### **Диагностика**

Типичная клиническая картина должна быть подтверждена обнаружением возбудителя в мазках из очагов поражения при окраске по Романовскому–Гимзе. В серологической диагностике используют реакцию иммунофлюоресценции.

### **Дифференциальная диагностика**

Следует провести дифференциальную диагностику с сифилисом, мягким шанкром, донованозом, а также туберкулезом лимфатических узлов, лимфогранулематозом, туляремией.

### **Лечение**

Используют антибиотики, к которым чувствителен возбудитель: доксициклин по 100 мг 2 раза в сутки. Курс лечения составляет 3–4 нед. Удобен в применении азитромицин по 1 г в сутки однократно в 1, 7, 14-е дни (на курс 3 г).

Назначают препараты курсами в зависимости от течения процесса. Показано общее лечение (ангиопротекторы, ферменты, анальгетики). При наличии стенозов, стриктур — глюкокортикоиды. При необходимости — хирургическое вмешательство. Местное применение лекарственных средств — с учетом клинических проявлений.

### **Профилактика**

Общая с другими инфекциями, передаваемыми половым путем. Половые партнеры подлежат обследованию. Если половая связь с больным состоялась в период 30 дней до появления у него высыпаний или при наличии высыпаний, партнеру назначают лечение даже при отсутствии признаков инфицирования.

# Тропические трепонематозы

Среди кожных и венерических болезней жарких стран особое место занимают тропические трепонематозы: фрамбезия, беджель и пинта, отличающиеся распространенностью и тяжелым течением. Объединяет их в единую группу сходство возбудителей: *Treponema pallidum*, подвида *pertenue* — возбудитель фрамбезии, *Treponema pallidum*, подвида *endemicum* — возбудитель беджеля и *Treponema carateum* — возбудитель пинты.

### Морфология

Трепонемы представляют собой подвижные спиралевидные бактерии, тело которых покрыто многослойной наружной клеточной оболочкой, окружающей цитоплазматический цилиндр, представляющий собой цитоплазму, окруженную цитоплазматической мембраной.

Бактерии слабо воспринимают анилиновые красители. По Романовскому–Гимзе окрашиваются в бледно-розовый цвет. Выявляются при импрегнации серебром, а также с помощью темнопольной микроскопии.

Трепонемы на искусственных питательных средах не растут. Биохимические свойства вследствие некультивируемости изучены плохо.

### Фрамбезия

Фрамбезия — наиболее распространенный тропический трепонематоз, при котором, помимо кожи и слизистых, может вовлекаться костная система. Клинические проявления и течение фрамбезии напоминают сифилитическую инфекцию, в связи с чем частым синонимом болезни является «тропический сифилис».

Название происходит от французского *framboise* («малина»), так как в типичных случаях вид высыпаний напоминает ягоду малины. Распространенность фрамбезии в разных странах Юго-Восточной Азии, Африки и Латинской Америки колеблется в пределах от 2 до 30–40%, и это относится лишь к манифестным формам, число же латентных случаев примерно в 3 раза выше.

## Код по МКБ-10

A66. Фрамбезия.

### Этиология

Возбудитель фрамбезии — *Treponema pertenue*, открыта в 1905 г. Кастеллани. При микроскопировании в темном поле ее трудно отличить от бледной трепонемы.

### Эпидемиология

Фрамбезия встречается в условиях теплого и влажного климата и крайне редко — в горных и пустынных районах. Заражение происходит при прямом контакте, обычно бытовым путем. Половой путь в сравнении с сифилисом незначителен (не более 2%). Пути заражения фрамбезией обуславливает возрастной состав заболевших (дети составляют до 80%). Передаче инфекции способствуют плохие санитарно-бытовые условия (скученность проживания), низкий общий культурный уровень населения, слабость системы здравоохранения. Входные ворота инфекции — повреждение кожи и слизистых оболочек (ушибы, царапины, укусы насекомых). Восприимчивость к заражению зависит от возраста. Она незначительна до 1,5 года, доходит до 50% к 5-летнему возрасту и максимальна (до 90%) к 15 годам. У взрослых фрамбезия встречается редко, обычно они инфицируются от больных детей. Возможен механический перенос инфекции насекомыми (клещами, мухами, тараканами). Передача фрамбезии внутриутробным путем не доказана.

В экспериментах получено заражение фрамбезией обезьян и кроликов.

### Клиническая картина

В течении фрамбезии выделяют инкубационный, первичный, вторичный и третичный периоды болезни.

#### Инкубационный период

Инкубационный период составляет 3–4 нед. Иногда в его конце наблюдается продрома — общая слабость, головная боль, артралгии, утренняя лихорадка. Чем младше ребенок, тем более выражены продромальные явления.

#### Первичный период

Первичный период начинается с появления на месте внедрения возбудителя небольшой одиночной бледно-розовой зудящей папулы, в центре которой вскоре образуется маленькая пустула желтого цвета. Постепенно увеличиваясь, пустула покрывается серовато-розовыми вегетациями, что придает ей сходство



с ягодой малины. Первичный элемент с последующей характерной динамикой носит название пианомы (от *pian* — одного из синонимов фрамбезии). В результате некроза пианома быстро трансформируется в поверхностную язву с дурно пахнущим скудным серозно-гнойным отделяемым, постепенно ссыхающимся в корку.

В отличие от сифилитического твердого шанкра, основание пианомы имеет мягкую консистенцию. В тканевом соке легко определяется возбудитель — *Treponema pertenue*.

Пианома обычно расположена на открытых участках — лице (нос, губы, ушные раковины) и кистях. Нередко вокруг первичного изъязвления появляются мелкие пианомы-сателлиты, которые при слиянии с «материнской язвой» образуют крупные язвы полициклических очертаний, покрытых общей коркой.

Регионарные лимфатические узлы умеренно увеличены, болезненны, иногда формируется регионарный лимфангиит в виде болезненного воспалительного тяжа.

Пианома может сохраняться неделями и месяцами. Затем она рубцуются, инфильтрат рассасывается и на ее месте остается белесоватая атрофия.

### Вторичный период

Вторичный период фрамбезии развивается на фоне рассасывающейся пианомы. Он характеризуется генерализацией инфекции: на туловище и конечностях появляются многочисленные зудящие эритематозно-сквамозные пятна, папулы, везикулопустулы, изъязвления, большинство из которых вследствие появления вегетаций на поверхности также приобретают сходство с ягодой малины. Эти высыпания называются фрамбезидами. Они располагаются изолированно или группами, при слиянии образуют «кондилломатозные бляшки» в виде дуг и колец (особенно в крупных складках).

Продолжительность существования фрамбезидов составляет 2–3 мес. После их рассасывания остаются участки поверхностной белесоватой атрофии. В более поздние сроки вторичного периода возможно появление «люпоидных фрамбезидов» в виде мягких бугорков с изъязвлением и образованием обезображивающих рубцов, нередко приводящих к слоновости и контрактурам.

Иногда наблюдаются очаговые и диффузные кератодермии на ладонях и подошвах с глубокими болезненными трещинами, заставляющими больных при ходьбе переваливаться с ноги на ногу, опираясь на наружные края стоп («походка краба»).

Вторичный период фрамбезии длится от нескольких месяцев до 2 лет. Течение может быть непрерывным (со сменой старых высыпаний на новые) или волнообразным, когда клинические проявления на какой-то срок временно исчезают.

Нередко у 20–30% пациентов заболевание переходит в третичный период (чаще через 15–20 лет).

### Третичный период

В третичном периоде поражаются кожа, кости и суставы. Появляются единичные или множественные мягковатые узлы (гуммы) величиной с грецкий орех и более, которые вскрываются с образованием вяло рубцующихся малоболлезненных язв и последующим развитием рубцовых контрактур. Возможно появление фиброзных гумм («околосуставных узловатостей»).

Среди патогномичных проявлений третичного периода фрамбезии описаны гунду и гангоза.

Гунду («большой нос») — поражение костей лица с нарастающей головной болью, кровянисто-гнойными выделениями из носа с исходом в опухолевидные уродующие гиперостозы в области носа и щек.

Гангоза — обезображивающий ринофарингит с развитием некрозов мягких тканей и костей в области лобных пазух и глотки с исходом в перфорации мягкого и твердого нёба.

### Диагностика

Диагноз фрамбезии основан на характерной клинической картине, эндемичности болезни, обнаружении возбудителя и положительных серологических реакциях (VDRL, RPR и др.).

### Лечение

Лечение фрамбезии аналогично противосифилитическому: препараты пенициллина (растворимые и дюрантные), антибиотики резерва (тетрациклин, эритромицин, азитромицин и др.), местно — антисептики.

Профилактика фрамбезии в эндемичных зонах предусматривает повышение санитарной культуры населения, улучшение жилищно-бытовых условий, совершенствование систем здравоохранения, проведение скрининговых обследований, обязательное лечение всех выявленных больных. Лечение и профилактика фрамбезии проводятся в соответствии с рекомендациями ВОЗ.

### Беджель

Беджель — тропический трепонематоз, который наблюдается в основном у детей в арабских странах и проявляется поражением кожного покрова, а на поздних стадиях — костной системы (Engelkens H. et al., 1991).

Синонимы: арабский сифилис, эндемичный сифилис, бытовой сифилис.

Беджель встречается на Ближнем Востоке, в Индии, Афганистане.

## Код по МКБ-10

A65. Невенерический сифилис.

### Этиология

Возбудитель болезни — *Treponema bejel*. По морфологическим и биологическим свойствам идентична возбудителям сифилиса и фрамбезии.

### Эпидемиология

Источник заражения — больной человек. Заражение происходит бытовым путем. Распространению инфекции способствуют низкий санитарно-гигиенический уровень жизни, пользование общей посудой, слабость систем здравоохранения. Болеют преимущественно дети, особенно в сельских местностях, в возрасте до 15 лет, взрослые составляют лишь 1% всех больных.

Беджель имеет эндемический характер. Иногда заболевание может охватить до 40–60% жителей населенного пункта.

### Клиническая картина

Доказательных данных о продолжительности инкубационного периода не существует, чаще он равен 2–5 нед. Наиболее раннее клиническое проявление заболевания — диссеминированная сыпь на коже и слизистых оболочках.

Высыпания локализуются на лице на участках перехода кожи в слизистую оболочку, туловище и реже — на конечностях. Клинически сыпь похожа на сифилиды вторичного периода (розеола, папулы, пустулы во всех их разновидностях), но держится дольше — в среднем до 12 мес. Общее состояние больных не страдает. Примерно через 1 год сыпь бесследно регрессирует с временной гиперпигментацией.

После длительного скрытого периода (от 1 года до 5 лет) появляются высыпания, напоминающие сифилиды третичного периода. Они имеют характер гумм, развивающихся не только в коже и подкожной клетчатке, но и в длинных трубчатых костях и костях носа. Отмечаются гуммозные оститы и периоститы с некрозами и спонтанными переломами. При распаде узлы изъязвляются с последующим формированием обезображивающих рубцов. Описаны также диффузные и очаговые дисхромии ладоней и подошв, различные формы алопеции.

### Диагностика

Диагностика беджель основана на эндемичности заболевания, характерной клинической картине, обнаружении возбудителя в материале из свежих высыпаний, нередко положительных серологических реакциях (в низких титрах).

## Лечение

Лечение беджель проводят препаратами пенициллина.

## Профилактика

Профилактика заключается в своевременном выявлении и одновременном лечении всех заболевших в эндемическом очаге, а также лиц, бывших с ними в тесном контакте. Большую роль играет повышение санитарной культуры, соблюдение личных гигиенических норм.

## Пинта

Термин «пинта» (от исп. «пятно», «рисовать») отражает пестроту клинической картины кожных поражений.

Синонимы: эндемические пятна, эпидермомикоз Центральной Америки.

Пинта относится к тропическим трепонематозам латиноамериканских стран, реже встречается в Африке и Азии.

### Код по МКБ-10

A67. Пинта (каратэ).

### Этиология

Долгое время из-за особенностей клинической картины, напоминающей микоз, пинта считалась заболеванием грибковой природы. Возбудитель заболевания открыт в 1927 г. и назван *Treponema carateum*. По своим морфологическим свойствам она близка к возбудителям сифилиса и фрамбезии.

### Эпидемиология

Источником заражения выступает больной человек. В семьях, где появляется больной пинтой в итоге заболевает более половины членов семьи. Основной путь заражения — прямой или опосредованный контакт с больным (пользование общей постелью, полотенцем, посудой). Заболевание наблюдают во всех возрастных группах, чаще у жителей сельской местности, особенно проживающих вблизи рек и озер (в условиях жаркого влажного климата).

### Клиническая картина

Протекает циклически, проходя в своем развитии несколько последовательных периодов.

#### Инкубационный период

Продолжительность инкубации около 1–3 нед. Затем на месте входных ворот возникает первичный аффект в виде воспалительного узелка, окруженного узким ярко-красным ободком.

### Первичный период

Обычно узелок одиночный или множественный, с локализацией чаще всего на лице (уши, нос, шея), реже — на открытых участках конечностей, сопровождается умеренным зудом. Узелок постепенно увеличивается в размерах, уплотняется и превращается в резко очерченную дискообразную бляшку с легким шелушением на поверхности. Иногда вокруг первичного диска появляются мелкие дочерние элементы (сателлиты), нередко сливающиеся с материнским диском.

### Вторичный период

Через несколько месяцев в результате генерализации инфекции появляются свежие высыпания — пинтиды, знаменующие вторичный период и похожие на первичное эритематозно-папулезное поражение, но сопровождающиеся более выраженным зудом. Они увеличиваются в размере, на поверхности появляется мелкое отрубевидное шелушение, напоминающее микотическое поражение. Характерно постепенное появление на первоначальных эритематозно-сквамозных очагах множественных пигментных пятен различной величины и очертаний. В зависимости от индивидуальных особенностей кожи цвет этих пятен варьирует от серовато-голубого до буровато-черного и фиолетового. Некоторые пятна могут приобретать сероватую, беловатую, желтую и даже оранжево-красную окраску. Со временем пятна становятся гипопигментными. Иногда в процесс вовлекается слизистая оболочка щек, нёба. От очагов может исходить дурной запах. Возможны дистрофия ногтей (подногтевой гиперкератоз, онихолизис), умеренный полиаденит. В кожных высыпаниях и пунктате лимфоузлов в этот период можно обнаружить *Treponema carateum*.

Вторичный период длится 2–4 года, после чего процесс переходит в завершающий третичный период.

### Третичный период

Постепенно развивается прогрессирующая депигментация ранее гиперхромных пятен (фаза ахромии). Одновременно прекращается шелушение, и пятна становятся гладкими, блестящими, слегка атрофичными (псевдовитилигинозные пятна). В результате возникает чрезвычайная пестрота в окраске кожи, обусловленная одновременным наличием ахромии и гиперпигментации. Наиболее заметны изменения на лице, конечностях.

Болезнь имеет хронический характер, может длиться десятилетиями. Общее состояние больных обычно не страдает.

### Диагностика

Диагностика основывается на эндемичности заболевания, характерном стадийном течении, типичной клинической картине,

обнаружении *Treponema carateum* в высыпаниях, положительных серологических реакциях.

### **Лечение**

Лечение предусматривает применение современных противосифилитических средств (препараты пенициллина, антибиотики резерва).

### **Профилактика**

Профилактика сводится к выявлению и лечению больных, профилактическому лечению контактных лиц, повышению санитарной культуры населения. У лиц, перенесших пинту, при реинфекции процесс может иметь abortивное течение.

# Донованоз

Донованоз — хроническое инфекционное заболевание, передающееся половым путем и относящееся к классическим венерическим болезням. Синонимы: тропическая паховая гранулема (*granuloma inguinale tropicum*), гранулема венерическая (*granuloma venereum*), пятая венерическая болезнь.

### Код по МКБ-10

A58. Паховая гранулема.

### Этиология

Термин «донованоз» был предложен в честь ирландского врача Ч. Донована, открывшего в 1905 г. возбудителя — грамотрицательную бактерию *Klebsiella (Calymmatobacterium) granulomatis*, которую часто называют тельцем Донована (*Donovania granulomatis*). Как инкапсулированные, так и неинкапсулированные тельца Донована можно обнаружить в материале, взятом из-под краев язв или на срезах гранулем. Донованозом болеют только люди.

### Эпидемиология

Заболевание встречается исключительно в тропических и субтропических странах Африки, Северной Австралии, Юго-Восточной Азии, Южной и реже Центральной Америки. Влажный климат и высокая температура благоприятствуют донованозу. Существует возможность заражения донованозом одновременно с мягким шанкром, сифилисом, гонореей. Заражение происходит половым путем, однако возможна передача возбудителя и в быту. В одних странах донованозом чаще болеют женщины, в других — мужчины.

### Клиническая картина

Заболевание начинается постепенно, и самые начальные проявления его часто остаются незамеченными. Именно в этом одна из причин того, что инкубационный период донованоза может колебаться от нескольких дней до нескольких месяцев. Внача-

ле при общем хорошем самочувствии больного в месте входных ворот (на головке полового члена, коже крайней плоти, малых половых губах, в промежности и области ануса и значительно реже — в других местах) появляется островоспалительная плотноватая плоская папула или папуловезикула диаметром до 3–4 см. Вскоре в результате размягчения первичного элемента формируется язва. Обычно язвы мягкие на ощупь, почти безболезненные, сочного ярко-розового цвета. Дно язвы имеет зернистую поверхность, края приподнятые и неровные. На поверхности дефекта скудное, серозно-гнойное отделяемое, иногда с примесью крови и с характерным зловонным запахом экссудата. Язвы растут по периферии, а в результате аутоинокуляции поражаются и соприкасающиеся поверхности кожных складок (половые губы, межъягодичная, пахово-мошоночные складки, область промежности). Возможен также перенос инфекции руками на отдаленные от первичного очага участки (кисти, лицо — 3–6% случаев). Иногда процесс, начавшись с головки полового члена, распространяется на весь орган, мошонку, пахово-мошоночные складки, бедра, область лобка. У женщин: с области клитора — на большие половые губы, влагалище, внутренние поверхности бедер, область лобка, прямую кишку и промежность.

В зависимости от особенностей клинического течения и превалирования того или иного симптома или группы симптомов выделяют несколько основных клинических разновидностей донованоза: язвенную, веррукозную, цветущую, некротическую.

- Язвенные формы донованоза подразделяются на язвенно-вегетирующие, серпигинозно-язвенные, язвенно-пенетрирующие и рубцово-келоидные. Характерная черта — развитие вегетаций и серпигинирующий рост. Язвенно-пенетрирующая форма особенно часто встречается у женщин, когда в результате обширных поражений, особенно в области заднего прохода и наружных половых органов, может развиваться эстиомен. Рубцово-келоидный тип чаще встречается у лиц с темным цветом кожи, склонных к келоидным перерождениям тканей (келоидный диатез).
- Веррукозная форма характеризуется появлением на дне язв слегка кровотокающих бородавчатых разрастаний бледно-розового цвета. Скудный экссудат засыхает с образованием серозно-кровянистой, плотно прилегающей к грануляциям корочки. Язва безболезненна, течение ее торпидно.
- Для цветущей формы характерны пышные, сочные, ярко-красные грануляции, расположенные не только на дне, но и по краям язв (как бы свисающие). Экссудация резко выражена, серозно-гнойные выделения имеют специфический неприятный запах. Язва резко болезненна, по периферии отмечают упорный зуд.



- Некротическая форма — наиболее тяжелая разновидность донованоза. Возникает в результате присоединения вторичной инфекции, когда развиваются явления некроза и гнойного распада тканей; язва не только быстро растет по периферии, но и углубляется до фасций, мышц и даже костей. Нередко наблюдают почти полное разрушение половых органов (некроз полового члена, малых и больших половых губ, образование свищей между прямой кишкой и влагалищем с развитием септических циститов). Процесс обычно сопровождается регионарным лимфангитом и лимфаденитом. Нарушается также общее состояние больных: слабость, недомогание, головная боль, лихорадка и другие признаки интоксикации. В результате дальнейшей генерализации процесса возможно метастазирование инфекции в среднее ухо, печень, селезенку, кости и др. Донованоз чаще протекает как хроническое заболевание. При этом на фоне тенденции к самоизлечению через 2–4 года от начала заболевания иногда появляются новые язвы, которые повторяют цикл эволюции более ранних, и тогда болезнь приобретает затяжной характер.

Диагноз донованоза должен быть подтвержден лабораторно путем обнаружения телец Донована в материале с краев язв при их окраске по Романовскому–Гимзе.

### Лечение

Для лечения донованоза применяют антибиотики (тетрацилин, эритромицин, стрептомицин, гентамицин, хлорамфеникол). Наиболее эффективным при донованозе считают азитромицин. Согласно рекомендациям ВОЗ, азитромицин назначают перорально по 1 г в 1-е сутки заболевания, в дальнейшем — по 500 мг ежедневно или доксициклин по 100 мг 2 раза в сутки. Лечение необходимо продолжать до полной эпителизации язв.

### Профилактика

Профилактические меры те же, что и при других венерических заболеваниях.

### Прогноз

Благодаря применению антибиотиков прогноз в настоящее время благоприятный. Существует, однако, точка зрения, что донованозные язвы могут трансформироваться в плоскоклеточный рак.

# Мягкий шанкр

Мягкий шанкр [венерическая язва (*ulcus venereum*), третья венерическая болезнь (*chancroid*)] относится к венерическим болезням и чаще встречается в тропических странах Африки, Юго-Восточной Азии и Южной Америки. В Европе изредко фиксируют небольшие эпидемии мягкого шанкра или завозные случаи. Признано, что клиническими формами чаще страдают мужчины, а асимптомный мягкий шанкр у женщин представляет собой резервуар инфекции.

### Код по МКБ-10

A57. Шанкроид.

### Этиология

Возбудитель мягкого шанкра — стрептобацилла, которую открыли и описали в конце XIX в. Ferrari, O.B. Петерсен, Ducrey, Krefting и Unna. По определению ВОЗ, стрептобацилла Дюкрея–Петерсена отнесена в группу *Haemophilias* и носит название *Haemophilus ducreyi*.

При световой микроскопии в окрашенных мазках возбудитель мягкого шанкра обнаруживают в виде коротких тонких палочек, располагающихся одиночно или параллельно попарно, в виде характерных цепочек («стаи рыб»).

### Клиническая картина

Поскольку заражение мягким шанкром происходит чаще половым путем, процесс локализуется на половых органах: у мужчин — на внутреннем листке крайней плоти и по краю препуциального мешка в венечной борозде, уздечке полового члена; у женщин — на малых и больших половых губах, клиторе, реже — на коже лобка, внутренней поверхности бедер, вокруг заднего прохода.

Инкубационный период чаще составляет 2–3 сут, в редких случаях может достигать 2–3 нед. На месте внедрения инфекции возникает отечное пятно, на котором образуется небольшой узелок, быстро трансформирующийся в пустулу. На 3–4-е сутки пустула вскрывается с образованием изъязвления, увеличиваю-

щегося по периферии и в глубину. В развитом виде у язвы мягкого шанкра округлая или неправильная форма, подрытые, зазубренные, изъеденные, мягкие, несколько нависающие края, неровное, покрытое гноем дно. По периферии язвы расположен острый отечно-воспалительный венчик. При пальпации основание язвы мягкое, лишь при локализации в венечной борозде оно может быть уплотнено. Язвы отличаются склонностью к кровотечению; у мужчин пальпация и даже прикосновение вызывают резкую боль, у женщин болезненность незначительна. Отделяемое язвы обильное гнойное или гнойно-кровянистое, содержит большое количество стрептобацилл, которые, попадая на окружающие ткани, обуславливают один из характерных признаков заболевания — аутоинокуляцию инфекции. Вследствие этого, а также в результате одновременного проникновения возбудителя в нескольких участках кожного покрова мягкий шанкр часто бывает множественным. Величина достигшей полного развития язвы обычно не превышает 2–3 см. Продержавшись без заметных изменений 3–4 нед, язва начинает очищаться, уменьшается гнойное отделяемое, дно покрывается грануляциями и через 1–2 мес от начала заболевания наступает заживление с образованием небольшого рубца.

В отдельных случаях наблюдают отклонения от обычного течения и развития мягкого шанкра, поэтому выделяют несколько его разновидностей.

- Возвышающийся мягкий шанкр отличается приподнятой поверхностью язвы над поверхностью окружающей кожи и избыточным разрастанием грануляций.
- Серпигинирующий развивается медленно, склонен к периферическому росту по одному из краев с одновременным заживлением на противоположном крае. Язвы достигают большой величины и могут существовать многие месяцы.
- Гангренозный и фagedенитический вследствие прогрессирующего роста по периферии и распада тканей в глубину представляет собой обширное и глубокое язвенное поражение с отечными фиолетово-красными подрытыми краями, под которыми нередко образуются глубокие ходы, может приводить у мужчин к разрушению пещеристых тел и даже ампутации полового члена.
- Фолликулярный, или милиарный, формируется в результате проникновения стрептобацилл в выводные протоки сальных желез либо в волосяные фолликулы с образованием узелков величиной с булавочную головку, фиолетово-красного цвета, в центре которых располагается глубокая язвочка с незначительным гнойным отделяемым. Фолликулярный шанкр чаще наблюдают у женщин в результате аутоинокуляции инфекции.

- Воронкообразный встречается редко. По форме это ограниченное конусовидное уплотнение, основанием которого является язва, а вершина проникает в подкожную клетчатку.
- Дифтеритический — это глубоко проникающая язва, покрытая фибринозным, плотно приставшим налетом серовато-желтого цвета, которая отличается длительным течением с тенденцией к периферическому росту.
- Самостоятельную форму составляет смешанный шанкр (*ulcus mixtum*), который возникает при одновременном инфицировании стрептобациллами и бледной трепонемой. Сначала образуется типичная язва мягкого шанкра, но через 3–4 нед ее основание несколько уплотняется, а в отделе можно обнаружить и бледную трепонему.

Осложнения при мягком шанкре чаще возникают у мужчин в виде лимфангитов, гнойно-язвенных лимфаденитов, фимоза и парафимоза.

### Диагностика

В типичных случаях и в эндемических зонах распознавание мягкого шанкра не представляет затруднений и диагноз подтверждают бактериоскопическим исследованием с обнаружением стрептобацилл. Наиболее трудна диагностика мягкого шанкра, осложненного фимозом. В большинстве случаев диагностике помогают мелкие язвы по краю препуциального мешка, возникающие вследствие аутоинокуляции.

При дифференциальной диагностике необходимо иметь в виду простой герпес, твердый шанкр, смешанный шанкр, а в тропических зонах — венерическую гранулему и паховый лимфогранулематоз. Не следует забывать также о необходимости дифференциальной диагностики мягкого шанкра с язвенной формой банального баланопостита и вульвовагинита, с гонорейными язвами, новообразованиями, туберкулезом половых органов, лейшманиозом и другими эрозивно-язвенными поражениями гениталий.

### Лечение и профилактика

В настоящее время, по рекомендациям ВОЗ, препараты первой линии при мягком шанкре — цефтриаксон по 250 мг внутримышечно однократно, азитромицин по 1,0 г однократно или эритромицин по 0,5 г 4 раза в сутки в течение недели.

При лечении мягкого шанкра всегда следует помнить о возможности смешанной инфекции, что требует дополнительных дифференциально-диагностических мероприятий и возможной комбинации антимикробных препаратов.

Меры личной и общественной профилактики аналогичны таковым при других венерических заболеваниях.

# Тропические язвы

### Тропическая (фагеденетическая) язва

Тропические язвы — групповой термин для различных по этиологии язв, возникновению которых способствуют общие климатогеографические факторы тропических и субтропических стран. Среди них наибольшей клинической самостоятельностью обладают собственно тропическая язва, тропиколоидная язва, язва пустынь и коралловая язва.

#### Этиология и патогенез

Тропическая (фагеденетическая) язва — упорный, торпидно протекающий язвенный процесс с доминирующей локализацией на коже голеностопного сустава и реже нижней трети голени. Возникает чаще у детей и мужчин молодого возраста, проживающих в странах жаркого, тропического климата (Южная Америка, Африка, Юго-Восточная Азия). Редкие случаи наблюдают в Иране, Турции и других странах Ближнего Востока.

Многие вопросы этиопатогенеза фагеденетической язвы до конца не изучены. Считают, что к ее развитию приводит смешанная стрепто-стафилококковая инфекция при обязательном присутствии фузоспирилл. Предложена теория этиопатогенеза тропической язвы, которую определяют четырьмя словами, начинающимися с буквы F: *foot, fusobacteria, filth, friction* (стопа, фузобактерии, антисанитария и травма).

Существует устойчивое и обоснованное мнение, что тропическая язва — болезнь бедноты, отражающая низкий социально-экономический уровень стран третьего мира.

Тропические язвы чаще наблюдают у подростков и молодых мужчин, реже в возрасте до 40 лет, и регистрируют в качестве отдельных наблюдений. Однако описаны небольшие эпидемии среди военнопленных, сборщиков чая, проводников джунглей и др.

В большинстве случаев типично поражение кожи нижних конечностей, особенно области голеностопного сустава и нижней трети голени. В качестве нетипичных случаев язвы могут быть

на верхних конечностях и других участках тела. У большинства больных язвы единичны и преимущественно односторонние.

### Клиническая картина

Заболевание начинается остро с появления пузырька или фликтены величиной до горошины, окруженной заметным остро-воспалительным ободком. При пальпации в основании фликтены определяют ограниченное уплотнение. Нередко пациенты отмечают боль, усиливающуюся при самом легком дотрагивании. Уже на 2-е сутки покрывка фликтены прорывается с выделением небольшого количества гнойной серозно-кровянистой жидкости. Образовавшаяся после этого эрозия быстро становится язвой, которая вначале поверхностная округлых или овальных очертаний, имеет грязно-серое дно и четкие подрытые края. В процессе эволюции язва медленно растет вглубь и по периферии.

Вскоре в центре язвы появляются некротические массы пепельно-серого цвета, иногда с желтовато-зеленым оттенком. Струп тестовато-мягкий, издает неприятный запах, а при его отторжении на дне язвы на фоне гнойно-некротического распада тканей видны мягкие розово-серого цвета грануляции. Нередко, несмотря на развитие под струпом грануляций, процесс распада мягких тканей продолжается, захватывая при этом подкожные структуры.

Типичный признак тропических язв — феномен «тяжести», который выражается в периферическом росте язвы в направлении силы тяжести (язва «ползет» вниз, к стопе).

Несмотря на сравнительную остроту заболевания, особенно в начале, реакция со стороны лимфатических узлов отсутствует. Нетипичны и нарушения со стороны общего состояния больных. Заболевание при отсутствии лечения протекает неопределенно долго — многие месяцы и даже годы. При успешном лечении или, реже, самостоятельно процесс завершается формированием гладкого рубца различных размеров и очертаний. Типично некоторое западение рубца, особенно в центре, и наличие на его гипопигментированном фоне признака «папиросной бумаги». Периферическая зона рубца, наоборот, представляется гиперпигментированной.

Часто у жителей Африканского континента, склонных к «келоидному диатезу», рубцы могут подвергаться келоидизации.

К часто встречающимся атипичным формам тропических язв относят так называемую гипертрофическую тропическую язву. Она характеризуется тем, что в результате бурных вегетаций, развивающихся на дне язвы, начинают развиваться бородавчатые разрастания в виде сплошного неровного конгломерата.

Изредка у истощенных пациентов течение язвы может носить молниеносный характер, протекать злокачественно и приводить к глубоким некрозам. В таких случаях наблюдаются общие явления в виде лихорадки до 38–39 °С, лейкоцитоза и увеличения СОЭ. Возможно развитие сепсиса.

### **Диагностика**

Дифференциальную диагностику тропической язвы проводят с варикозными и другими трофическими язвами. Важно помнить, что варикозные язвы обычно наблюдаются у пожилых и локализуются, как правило, на коже нижней трети голени. Для условий тропиков более актуальным может оказаться дифференциальная диагностика тропической язвы с язвой Бурули, также эндемичной для этих регионов. Язва Бурули отличается множественностью поражения кожи, разнообразной локализацией, заболеваемостью во всех возрастных группах, более выраженным «ползущим» и пенетрирующим характером с образованием грубых рубцов.

Диагноз тропической язвы устанавливают только по типичной клинической картине. Меньшее значение имеют макроскопический и культуральный методы диагностики.

### **Лечение и профилактика**

В качестве основного системного лечения применяют антибиотики широкого спектра действия, часто в виде комбинированной последовательной или ротационной терапии. Такая методика продиктована ассоциацией микробов, которая лежит в основе этиопатогенеза заболевания и участники которой обладают различной чувствительностью и резистентностью к отдельным антибиотикам. Применяют также сульфаниламидные препараты внутрь и в виде присыпок. Местно проводят орошение язвы различными дезинфицирующими растворами, применяют антисептические и противовоспалительные мази, в том числе глюкокортикоидные, лучше в комбинации с антибиотиками. По показаниям прибегают к оперативному вмешательству — удалению очагов некроза, иссечение в пределах здоровых тканей с последующим наложением черепицеобразной повязки из полосок лейкопластыря. В целях профилактики необходимо соблюдение гигиенических норм, своевременное лечение микротравм кожи нижних конечностей (ношение удобной обуви).

### **Прогноз**

Прогноз обычно благоприятный, но во многом зависит от общего состояния организма и его реактивности. Иногда процесс

может привести к глубоким и грубым рубцовым контрактурам, анкилозу и инвалидности.

## Язва Бурули

### Эпидемиология

Заболевание получило название в 60-х годах прошлого века, когда впервые было описано большое количество случаев в Уганде в провинции Бурули. В настоящее время многочисленные случаи язвы Бурули наблюдаются преимущественно в Западной Африке, во Французской Гвиане, Папуа — Новой Гвинее и в Австралии. Значительно реже описаны случаи в странах Юго-Восточной Азии, единичные случаи отмечены в Китае. Язву Бурули регистрируют в тропических странах, преимущественно там, где есть влажные болотистые места со стоячей водой. Так, в отдельных сельских местностях Кот-д'Ивуара этим заболеванием страдают 16% жителей. По оценкам экспертов ВОЗ, язва Бурули представляет собой третий по счету микобактериоз после лепры и туберкулеза.

### Этиология и патогенез

Возбудителем язвы Бурули является *Mycobacterium ulcerans*. Развитие заболевания связано с особенностями иммунного реагирования конкретного организма, длительностью контакта с источником заражения и многочисленными эндогенными и экзогенными факторами. Отличительная особенность *M. ulcerans* — способность продуцировать токсин миколактон, что объясняет глубокий характер язвенных поражений. Входными воротами служат небольшие повреждения кожи (царапины, ссадины, наколы, укусы насекомых, разможнение тканей и пр.). Наиболее подвержены возникновению и тяжелому течению язвы Бурули дети и подростки до 15 лет, несколько реже — взрослые и пожилые.

### Клиническая картина

Клинически заболевание начинается с появления на месте травмирования кожи плотноватого подостро-воспалительного безболезненного инфильтрата (бугорка, папулы), чаще в области голеней, бедер, предплечий. По мере созревания бугорок трансформируется в безболезненную язву, что при отсутствии лечения происходит в подавляющем большинстве случаев. Намного реже (10%) распад бугорка наблюдается в направлении подлежащих тканей до поражения костей и развития остеомиелита. Спустя 1–2 нед формируется одна, иногда несколько язв, типичные признаки которых — заметная глубина, вплоть до под-



кожной жировой клетчатки, неровное покрытое зловонными гнойно-некротическими массами дно, резко подрытые края и уплотнение в основании язвы. Реакция регионарных лимфатических узлов, явления периаденита и лимфангиита крайне редки. Развитие язвы Бурули характеризуется периферическим ростом и мигрирующим характером. При рубцевании с одной стороны язвы дефект развивается в другом направлении. Иногда в результате инокуляции вблизи основной, «материнской» язвы могут формироваться мелкие «дочерние» очаги. При этом течение их становится более торпидным, нередко они сливаются с образованием фистулезных ходов и перемычек.

Процесс длится от 2 мес до полугода и более и иногда самостоятельно завершается полным рубцеванием с образованием грубых стягивающих и деформирующих рубцов, ограничивающих объем движений в пораженной конечности.

### **Диагностика**

Диагностика язвы Бурули основывается на типичной клинической картине. Подтверждают диагноз обнаружением в мазках, окрашенных по Цилю–Нильсену, кислотоустойчивых бактерий. Дифференциальная диагностика в условиях тропиков необходима с тропической язвой, лейшманиозом, туберкулезом кожи, номой и другими язвенными процессами.

### **Лечение и профилактика**

Основу лечения язвы Бурули составляют антибиотики, в первую очередь рифампицин. При сформировавшейся язве методом выбора становится хирургическое иссечение дефектов с последующей пластикой. Наружно на язвы применяют разнообразные дезинфицирующие и очищающие средства в виде повязок, иссечение некротических поражений. В запущенных случаях может потребоваться ампутация пораженной конечности.

Специфической профилактики при язве Бурули не существует. Считается, что повторные вакцинации БЦЖ могут обеспечить защитный эффект на 30–40%. В основных эндемических странах под эгидой ВОЗ проводят специальные образовательные программы среди населения, направленные на устранение средовых факторов, повышающих риск заражения язвой Бурули.

# Тропические дерматомикозы

Тропические дерматомикозы можно разделить на собственно тропические, встречающиеся исключительно в условиях жаркого климата, и космополитные дерматомикозы, приобретающие в условиях тропиков отличительные клинико-эпидемиологические особенности. Примером распространенных космополитных микозов служат поверхностные микозы или кератомикозы, возбудителями которых являются липофильные грибы рода *Malassezia*.

## Тропический желтый лишай

### Код по МКБ-10

В36.0. Разноцветный лишай.

Яркий представитель разноцветного лишая в условиях тропиков — тропический желтый лишай, характеризующийся появлением (чаще в области лица, шеи) небольших желтовато-оранжевого цвета пятнистых высыпаний. Чаще всего желтый лишай встречают в тропических и субтропических странах Юго-Восточной Азии, Южной Америки и на Кубе, реже — на Африканском континенте. Заболевание носит выраженный сезонный характер и возникает обычно при максимальной влажности. Клинически процесс характеризуется появлением на коже лица и шеи желтоватых с легким оранжевым оттенком пятен, которые изначально имеют мелкие размеры и неправильные очертания. По мере периферического роста они сливаются, образуя крупные неправильных очертаний пятна с поверхностным шелушением.

В качестве варианта тропического кератомикоза рассматривают тропический черный лишай (*tinea nigra*) с соответствующим этому названию цветом пятен при излюбленной локализации на коже лица. Кроме того, широко распространены в тропических условиях и классические варианты разноцветного лишая с типичной локализацией и тенденцией к обширности поражения.

Лечение тропических кератомикозов, как и их аналогов в умеренном климате, проводят наружными антимикотическими препаратами из группы азолов или тербинафина. При обширном поражении кожных покровов показано их системное применение.

## Пьедра

### Коды по МКБ-10

V36.2. Белая пьедра.

V36.3. Черная пьедра.

Из группы трихомикозов к типичным представителям тропических микозов относят пьедру, при которой на волосах развиваются множественные или одиночные плотные узелковые образования, состоящие из колоний гриба, муфтообразно окружающих волос. Встречается пьедра в странах Центральной и Южной Америки, отдельные случаи зарегистрированы в Юго-Восточной Азии, Японии. Возбудителями пьедры выступают представители рода *Trichosporon*, в частности при белой пьедре — *Tr. giganteum*, *Tr. cerebriforme*, *Tr. ovale* и др.

Патогенетическими факторами, способствующими развитию пьедры, являются высокая температура и влажность окружающей среды, неблагоприятные социально-бытовые условия. Определенное значение имеют некоторые национальные обычаи, например смазывание волос при укладке растительными маслами и кисломолочными продуктами. В таких прическах при высокой окружающей температуре и влажности формируются близкие к термостатным условия для развития гриба. Закономерно, что пьедра встречается в основном у лиц с прямыми длинными волосами и реже — на коротких и вьющихся волосах. Поэтому пьедры практически нет на Африканском континенте. Клиническая картина характеризуется присутствием на волосах головы множественных, до 20–30 и более, мелких и очень твердых узелков, хорошо видных через лупу. Они имеют вид неправильных веретенообразных образований, охватывающих волос почти полным кольцом. При слиянии близко расположенных узелков волос окружен сплошной муфтой. Выделяют черную и белую пьедру.

Тропическая, или черная, пьедра — с буроватыми или коричневыми узелками, которые легко определить пальпаторно при проведении волоса между пальцами. Иногда в запущенных случаях туго перетянутые волосы плотно прилегают к друг другу (вследствие склеивания узелков) и образуют целые пучки пораженных волос («колумбийский колтун»). Однако даже в таких случаях сами волосы практически не поражаются и не обламываются. По-другому выглядит белая пьедра, которая, кроме

южноамериканских стран, встречается в Азии и Европе. Белую пьедру наблюдают у мужчин (в области роста бороды и усов) и у женщин (на волосистой части головы, на лобке, в подмышечных впадинах). Узелки на волосах не такие твердые и окрашены в светлые тона с серовато-желтыми и молочно-матовыми оттенками.

Диагностика пьедры на основании типичных клинических проявлений в целом нетрудна.

Радикальный способ лечения пьедры — стрижка волос, пораженных грибом. Возможно применение специальных лечебных шампуней с антимикотическими препаратами, преимущественно из группы азола.

Отдельную проблему может составлять возможный риск завоза тропических дерматомикозов в страны с умеренным климатом. Примером могут служить некоторые варианты поверхностной трихофитии волосистой части головы, которая относится к одной из наиболее контагиозных форм трихомикозов. Выделяемые в таких случаях возбудители чаще всего классифицируются как *Trichophyton soudanense*, и завозятся они чаще из стран Африканского континента. Клиническая картина таких трихомикозов идентична проявлениям обычного стригущего лишая. Грибы рода *Candida* — весьма распространенный возбудитель, для которого в условиях тропического климата формируются наиболее благоприятные условия роста и размножения. Поражения кожи и слизистых, вызванные *Candida spp.*, приобретают в этих условиях нередко хронический распространенный характер. Примером служит хронический кандидоз кожи и слизистых оболочек с их одновременным поражением. Кожа становится эритематозно-инфильтрированной, покрытой корочками и вегетациями. Близлежащие участки слизистых оболочек ярко гиперемированы, покрыты белым налетом, нередко с явлениями гранулематоза.

Для обычных дерматомикозов, при которых частым возбудителем признают *Tr. rubrum*, в условиях тропиков характерно быстроразвивающееся распространение очагов поражения на обширные участки кожного покрова с вовлечением в процесс кожи лица.

В последние годы в европейских странах регистрируют заметный рост числа завозной грибковой инфекции с обычной клинической картиной, но нетипичными для умеренного климата возбудителями. В частности, поверхностный дерматомикоз, вызываемый *Scytalidium dimidiatum*, диагностируют иногда в Европе у лиц, приезжающих из стран Юго-Восточной Азии и Океании. Клинические симптомы этой грибковой инфекции весьма схожи с таковыми гиперкератотического микоза стоп, но многие детали, включая механизм передачи, еще не изучены.

Особый интерес среди тропических микозов представляют глубокие микозы.

## Мадуромикоз

### Код по МКБ-10

B47. Мицетома.

**Мадуромикоз** [болезнь Мадур, мадурская стопа (*mycetoma*)] — классический представитель тяжелых глубоких микозов тропических стран с преимущественным поражением стоп и голеней.

Мадуромикоз встречается во многих странах тропического или субтропического климата. Спорадические случаи регистрируются и в некоторых европейских странах. Мадуромикоз считается полиэтиологическим заболеванием, так как выявляемые в разных случаях возбудители заболевания (грибы) относятся к самым различным семействам, родам и видам: *Actinomyces*, *Nocardia*, *Aspergillus* и др.

Возбудителей мадуromoикоза можно отнести к условно-патогенным микроорганизмам, которые широко распространены в природе, особенно в условиях тропического климата. Основной путь заражения — экзогенный. Проникновению возбудителя способствуют травмы.

Чаще всего процесс начинается в области стоп, реже — в области голени. На месте инокуляции возникает одиночный, величиной до горошины узелок, при пальпации плотный и несколько болезненный. Через несколько месяцев по мере увеличения и распространения узлов в их центральной части начинается размягчение, появляется флюктуация, затем абсцесс вскрывается с образованием свищей и выделениями со зловонным запахом. В выделениях невооруженным глазом видны друзы гриба наподобие зернышек икры размером 2–3 мм. Цвет друз может быть различным (белый, желтый, черный, иногда красный) и зависит от пигмента, выделяемого грибами на разных фазах развития.

На протяжении 3–4 лет процесс медленно распространяется на здоровые участки и в более глубокие слои кожи, подкожной клетчатки, вплоть до поражения костей. Стопа увеличивается в размере, становится бугристой, резко деформируется, иногда приобретает вид бесформенной массы. Свод стопы сглаживается, пальцы как бы выворачиваются кверху, голень, наоборот, становится заметно истонченной.

Диагностика мадуromoикозов в типичных случаях несложна и базируется на типичных клинических проявлениях. В отдельных

случаях необходимо проводить дифференциальную диагностику с актиномикозом.

В прогностическом отношении мадуromикоз не относится к заболеваниям с тяжелым прогнозом, известны случаи самоизлечения. Однако развивающиеся деформация стопы и поражения костей могут потребовать хирургического вмешательства, вплоть до ампутации стопы.

## Споротрихоз

### Код по МКБ-10

#### B42. Споротрихоз.

Другой тропический микоз — споротрихоз — относится к группе глубоких микозов с лимфогенным поражением преимущественно кожи, подкожной клетчатки и реже — других органов и систем. Чаще всего заболевание встречается в странах Южной Америки, реже — в Африке и Юго-Восточной Азии. Споротрихоз вызывают различные виды грибов рода *Sporotrichon*. Как сапрофиты, они широко распространены в природе (в почве, на растениях, овощах, цветах и т.д.). Высокая температура и влажность способствуют их росту и распространению. Инфицирование человека происходит экзогенным путем, часто после ранения кожи и реже — слизистых оболочек. Локализуются высыпания на открытых участках тела, подверженных частым травмам (на кистях, стопах, предплечьях, иногда лице).

Выделяют две клинические формы споротрихоза: локализованную и диссеминированную. Первую иногда называют лимфатической, и она встречается чаще, чем диссеминированная.

Первоначально на месте проникновения возбудителя развивается небольшое угревидное образование, которое превращается затем в типичную язву. Иногда заболевание может начинаться с гуммоподобного узла. Узелок или узел, который поначалу имеет размер с горошину, плотноватый и безболезненный, начинает постепенно увеличиваться и приобретает вид полушаровидной опухоли. Образование спаивается с подкожно-жировой клетчаткой, кожа над ним воспаляется, приобретая грязновато-синюшный оттенок, и, некротизируясь, превращается в язву. Иногда этот первичный аффект споротрихоза называют споротрихозным шанкром. Он чаще бывает одиночным, но возможно и наличие одновременно трех или пяти очагов.

Постепенно в процесс вовлекаются лимфатические сосуды и на коже появляются линейно расположенные полосы. Пальпаторно они прощупываются в виде безболезненных тяжей с четкообразными утолщениями. В дальнейшем по ходу тяжа могут

появляться вторичные узлы, некоторые из которых проделывают тот же цикл развития, что и первичный аффект.

Локализованная форма споротрихоза характеризуется доброкачественным течением при удовлетворительном общем состоянии без выраженных изменений со стороны крови. В типичных случаях диагностика локализованного споротрихоза не представляет трудности. Однако в сомнительных ситуациях диагноз может быть подтвержден культуральным методом.

## Южноамериканский бластомикоз

### Код по МКБ-10

B40. Бластомикоз.

К глубоким микозам тропических регионов относится также южноамериканский (бразильский) бластомикоз. Он встречается преимущественно на южноамериканском континенте и характеризуется торпидным течением с развитием язвенно-гранулематозного поражения не только кожи, но и слизистых оболочек, иногда с вовлечением в процесс внутренних органов, желудочно-кишечного тракта и лимфатических узлов. Возбудителем заболевания является *Blastomyces brasiliensis*, близкий к бластомицетам североамериканского бластомикоза. Предполагают, что возбудитель попадает в организм человека экзогенно, но не исключена роль эндогенного пути заражения.

Южноамериканский бластомикоз встречается исключительно в климатических условиях жарких стран. Основным эндемичным регионом считается Бразилия. Болеют, как правило, люди молодого и среднего возраста, несколько чаще — мужчины. Описывают обычно локализованную и реже — генерализованную форму. Среди локализованных форм выделяют кожную, кожно-слизистую и висцеральную.

В месте проникновения возбудителя возникают сгруппированные папулезные элементы. Иногда болезнь начинается сразу с клинической картины ангины или язвенного стоматита. Затем в течение нескольких месяцев формируется довольно обширный плотноватый инфильтрат. Постепенно он размягчается и подвергается центральному некрозу с поверхностным изъязвлением. Язвы покрыты грануляциями, с продолжающимся ростом как в глубину, так и по периферии, вовлекая значительные участки слизистой оболочки полости рта, зева, носоглотки с переходом на более отдаленные участки слизистых оболочек и на кожу. Региональные лимфатические узлы увеличиваются, становятся болезненными, спаянными между собой и с подлежащими тканями. В дальнейшем в результате генерализации процесса заболевание принимает системный характер.

Диагностика южноамериканского бластомикоза основана на типичных клинических проявлениях и культуральном исследовании. Прогноз при отсутствии лечения не всегда благоприятный, и заболевание может закончиться летально.

В целом лечение тропических микозов кожи при наличии современных мощных антимикотических средств системного и наружного действия в большинстве случаев вполне успешно. Выбор конкретного антимикотика зависит как от клинической картины грибкового поражения кожи и индивидуальных особенностей больного, так и от возможностей местного фармацевтического рынка.



# Тропические миазы

Тропические миазы, *myiasis tropicans*, — паразитарные заболевания, характерные для жарких стран, вызываемые проникновением в кожу и паразитированием в ней личинок некоторых видов мух или глистов.

В зависимости от глубины проникновения возбудителей и тяжести клинических проявлений выделяют поверхностные (доброкачественные) и глубокие (злокачественные) миазы. Отдельную разновидность представляет мигрирующий линейный миаз.

### Код по МКБ-10

B87. Миаз.

## Поверхностные миазы кожи

Среди возбудителей поверхностных миазов (*myiasis cutis superficialis*) выделяют:

- личинки синих мясных мух (сем. *Calliphora erythrocephalei* Meig.);
- личинки весенних падальных мух (сем. *Calliphora vomitoria* L., *Profophermia terraenovae* R.-D.);
- личинки зеленых падальных мух (сем. *Lucilia caesar*);
- личинки серых падальных мух (сем. *Coprosarcophaga naemorrhoidalis* Fall.);
- личинки сырных мух (сем. *Piophilha casei*);
- личинки комнатных мух (*Musca domestica*);
- личинки домовых мух (*Muscina stabulans*) и др.

Мухи, привлекаемые гнилостным запахом разлагающихся тканей, откладывают яйца в язвы, гноящиеся раны и другие повреждения кожи и слизистых оболочек, в том числе носа и глаз, а также в складки в области наружных половых органов. Личинки вылупливаются и в большом количестве обсеменяют очаг поражения. Особенно много их бывает под нависающими краями язв. В очаге поражения видны серовато-белые скопления личинок, напоминающие копошащиеся манные крупинки.

Паразитирование личинок в ране обычно не причиняет больным особых беспокойств. Лишь часть заболевших указывают на появление чувства умеренного зуда или «ползания мурашек». Личинки не способны переваривать живую ткань и ограничиваются лишь поеданием гноя и некротических тканей. По окончании цикла своего развития личинки отпадают с кожи, оокукливание происходит вне организма человека.

Тяжелое течение наблюдают при распространенных гнойных процессах в области конъюнктивы глаз, слизистой оболочки носа, ушей. Известны случаи заползания личинок в уретру и развитие миазы мочеполовых органов (*myiasis urogenitalis*). Возможно также развитие кишечного миазы (*myiasis intestinalis*) в результате проглатывания человеком личинок некоторых мух. В этих случаях больные отмечают боль в животе, тенезмы, частый жидкий стул. Заболевание обычно протекает остро. В некоторых случаях, особенно при повторном инфицировании, возможно затяжное течение. При этом с жидкими испражнениями и рвотными массами возможно выделение живых личинок.

## Глубокие миазы кожи

Отличительная особенность глубоких миазов (*myiasis cutis profunda*) заключается в проникновении личинок в дерму, подкожную жировую клетчатку и глубжележащие ткани. Среди них выделяют обыкновенный глубокий миаз, африканский миаз (кордилобиоз) и южноамериканский миаз (дерматобиоз).

Обыкновенный глубокий миаз (*myiasis vulgaris profunda*), кроме жарких стран, иногда может наблюдаться и в странах умеренного климата, включая РФ.

Возбудителями обыкновенного глубокого миазы могут быть личинки следующих мух:

- *Wohlfortia magnifica*, *W. veigil*, *W. intermedia* (Северная Америка, юг Европы, ряд стран Среднего Востока, Египет, Китай, Монголия);
- *Chrisomyia hominivorax*, *Ch. macellarica*, *Ch. bezziana*, *Ch. vilineme* (Восточная Африка, некоторые страны Азии).

При обыкновенном глубоком миазе мухи откладывают яйца в повреждения кожи (гноящиеся ссадины, раны, язвы), и личинки питаются не только некротическими, но и здоровыми тканями. При осмотре с помощью лупы в ране можно заметить движение личинок, расположенных колониями под нависающими краями язв или складок. Личинки, разъедая ткани, приводят к развитию глубоких дефектов, что сопровождается повышением температуры, головной болью, слабостью и острой болью.

Личинки могут паразитировать на слизистой оболочке рта, носа, глаз, делая глубокие ходы, вплоть до фасций и надкостни-

цы. Это приводит к обширным и тяжелым разрушениям не только мягких, но и хрящевых и костных тканей гортани, носоглотки, околоносовых пазух, глазниц, среднего уха. Известны случаи полного разрушения глазного яблока с развитием энцефалита и смертельным исходом.

### Лечение и профилактика

Прежде всего необходимо незамедлительное удаление всех личинок из очагов поражения, для чего обычно достаточно промывания любым дезинфицирующим раствором (1% хлороформной водой, 2% раствором резорцинола, калия перманганата и пр.). По показаниям применяют антибиотики, сульфаниламиды, в случаях глубоких гнойных процессов — и оперативное вмешательство.

### Африканский миаз (*myiasis africana*)

Синоним — кордилобиаз, фурункулоидный миаз, встречающийся на Африканском континенте.

Возбудитель — личинка мухи *Cordilobia anthropophaga*. Самка мухи откладывает большое количество яиц. Вылупившиеся из них личинки при контакте с кожей человека и некоторых млекопитающих (собак, крыс и др.) активно внедряются в толщу кожи.

Заболевают дети, играя на земле, взрослые, контактирующие с землей, например в производственных условиях (рабочие рисовых, кофейных, каучуковых плантаций и др.). Через 1–2 дня на месте внедрения в кожу личинки появляется очаг гиперемии, в основании которого пальпируется узелковый инфильтрат. По мере его увеличения в ближайшие дни формируется фурункулоподобный узел с небольшим отверстием в центре для доступа воздуха к личинке. Клинически это принципиально отличает фурункулоидный миаз от стафилококкового фурункула с его некротическим стержнем в центре.

На 12–15-й день из отверстия начинает высовываться растущая личинка. В этой стадии она может иметь в длину до 10–15 мм. При благоприятном исходе она вскоре покидает кожу, после чего рана заживает. Часто фурункулоидный миаз встречается в виде единичного очага, однако известны случаи множественного проникновения личинок в кожу одного человека с образованием нескольких фурункулоподобных инфильтратов.

Иногда наблюдаются инфицирование и нагноение с образованием обширного абсцесса. Это может стать результатом разрыва личинки при неумелой попытке ее извлечения и загрязнении раны.

## Лечение и профилактика

Лечение начинают при созревшей личинке и широком отверстии вентиляционного канала. Растягивают кожу вокруг очага, осторожно удаляют личинку. В целях ускорения выхода личинки можно залить воронкообразное отверстие узла стерильным маслом (камфорное, вазелиновое, персиковое и др.). Личинка, лишившись доступа воздуха, приближается к поверхности кожи и начинает высовывать задний конец тела с дыхательным аппаратом. В этот момент ее легко удается извлечь пинцетом. Освободившуюся полость промывают любым дезинфицирующим раствором и накладывают асептическую повязку. Профилактические меры при глубоких миазах сводятся к раннему выявлению и своевременному лечению всех кожных поражений, а также предупреждению доступа к ним мух. Рекомендуют применение репеллентов. Большое значение имеют уничтожение мух, борьба с миазами животных (особенно крыс, собак).

## Южноамериканский миаз (*myiasis Sudamericana*)

Эта разновидность миаза (синоним — дерматобиаз) характерна для субтропических стран Латинской Америки.

Возбудитель — личинка овода *Dermatobia hominis*.

В отличие от африканского миаза, самка овода не откладывает яйца в почву, а как бы «приклеивает» их к телу кровососущих насекомых (комаров, слепней, мух-жигалок, комнатной мухи) и некоторых видов клещей, где и происходит созревание личинок. При нападении этих насекомых на человека созревшие личинки активно внедряются в кожу.

На месте внедрения личинок формируется воспалительный инфильтрат, а позже подкожный узел, который вскрывается с выделением небольшого количества серозно-гнойной жидкости и образованием фистулы, необходимой личинке для доступа воздуха. В полости абсцесса личинка через 1–2,5 мес полностью созревает, достигая длины 20–25 мм, и покидает организм человека.

Субъективные ощущения при заболевании обычно ничтожны и сводятся главным образом к умеренному чувству боли, особенно в стадии взрослой личинки.

Прогноз хороший, хотя и описан случай смерти ребенка, пораженного множеством личинок.

Лечебно-профилактические мероприятия аналогичны таковым при всех глубоких миазах.

## Линейный мигрирующий миаз (*myiasis linearis migrans*)

Линейный мигрирующий миаз (ползучий миаз) — поражение кожи личинками некоторых видов оводов, при котором парази-

ты, проникая в нижние слои эпидермиса, проделывают там длинные зигзагообразные ходы.

Первое сообщение об этом заболевании сделал в 1874 г. на заседании Лондонского клинического общества R. Lee (болезнь Роберта Ли). Из русских названий заболевания известностью пользуется «волосатик».

Заболевание встречаются как в тропиках, так и в странах умеренного пояса, в том числе в РФ.

Причина линейного мигрирующего миаза — личинки оводов из сем. *Gastrophilidae*. *Gastrophilus equi* паразитируют в желудке и кишечнике лошади. Более редкие возбудители — *G. intestinalis*, *G. veterinus*, *G. haemorrhoidalis*, *G. pecorum*.

Заболевание в умеренном климате чаще всего наблюдают летом. Самки овода откладывают яйца, прикрепляя их к волосам лошади или рогатого скота. Человек чаще всего заражается при контакте с животными, на шерсти которых имеются личинки I стадии развития.

После попадания личинки на кожу человека благодаря своим крепким кусательным органам (хитиновые крючья) она пробуравливает верхние слои эпидермиса и проделывает длинные зигзагообразные, иногда причудливого рисунка ходы наподобие туннелей между эпидермисом и дермой.

В месте проникновения личинки появляется зудящая папуловезикула, трансформирующаяся в пустулу, окруженную воспалительным венчиком. Личинка продвигается в коже в основном по ночам, проделывая ход длиной от 4–5 до 25–30 см за ночь. Клинически на коже видна непрерывающаяся узкая (шириной до 0,5 мм) бледно-розоватого цвета слегка отечная линия, соответствующая прорытому ходу. Пальпаторно определяется несколько приподнятая линия, внешне похожая на полосы возвышенного дермографизма.

Нередко направление хода движения личинки можно определить по несколько большей сочности воспаления в области головного конца линии.

Попытки извлечь личинку обычно безуспешны, так как она, как правило, находится уже где-то в отдалении от активного конца хода. Кроме того, наличие ветвящихся расположений ходов позволяет предположить, что личинка может возвращаться назад и продолжать движение в другом направлении.

Обычно поражение бывает единичным, хотя известны случаи одновременного внедрения и паразитирования в коже нескольких личинок. Заболевание чаще всего наблюдают у детей и женщин с нежной кожей. По мере развития болезни на местах более ранних ходов сочность и яркость воспаления постепенно спадает, появляются коричневатые оттенки, иногда определяется едва заметное полосовидное шелушение.

Заболевание не причиняет беспокойства больным. Лишь изредка, кроме умеренного зуда и некоторого жжения по ходу движения личинки, могут наблюдаться общие явления в виде умеренной лихорадки, тошноты. У детей возможны возбуждение, беспокойство и даже судороги. Процесс продолжается 1–2 мес, редко дольше. Личинки или извлекают, или они погибают под действием тех или иных лечебных средств.

Известны случаи одновременного поражения нескольких человек в производственных условиях, особенно на конных заводах (профессиональный миаз).

Обнаружить личинку можно с помощью лупы и особенно при боковом освещении. Место ее предполагаемого нахождения можно просветлить маслом, после чего тонкой иглой или глазным скальпелем попытаться извлечь из эпидермиса личинку.

Кроме механического извлечения, применяют диатермокоагуляцию, криотерапию, замораживание хлорэтилом, жидким азотом.

Профилактические мероприятия сводят к уничтожению оводов, борьбе с мухами, применению инсектицидов.

## «Мигрирующая личинка» (*Larva migrans*)

### Код по МКБ-10

B83.0. Другие гельминтозы.

Близкая по клиническим проявлениям к линейному мигрирующему миазу «мигрирующая личинка» представляет собой кожное заболевание, вызываемое личинкой кишечных глистов, чаще всего анкилостом (*Ancylistoma braziliense*, *A. ceylonicum*, *A. caninum*).

В условиях повышенной влажности и температуры тропических регионов попавшие на землю с фекалиями животных яйца глистов быстро превращаются в личинку, могущую затем проникнуть в кожу человека при его контакте с почвой. Теплый, влажный песок в затененных местах — особо благоприятное место для пребывания активных личинок, а играющие на земле дети или отдыхающие на пляжах отпускники становятся ближайшими мишенями для заражения. Подвергаются заболеванию также сельскохозяйственные рабочие, садовники, охотники, контактирующие открытой кожей с почвой.

Чаще всего проникновение личинок в кожу происходит в области стоп и ягодиц. Их продвижение в верхних слоях дермы вызывает дерматит линейного нитевидного характера шириной до 3 мм, причудливых форм и переплетений. Продвижение личинки в коже, происходящее со скоростью до нескольких сантиметров

в сутки, сопровождается сильным зудом, жжением, что приводит иногда к значительным расчесам и вторичному инфицированию. При одновременном проникновении нескольких личинок переплетение нитей дерматита становится особенно запутанным, однако область поражения кожи всегда остается до определенной степени ограниченной, личинки как бы «крутятся» на одном месте.

Продолжительность пребывания личинки в коже весьма вариабельна и зависит от разновидности глиста. Во многих случаях личинки погибают в коже в течение 4 нед, но известны случаи паразитирования на протяжении нескольких месяцев.

Диагностика в типичных случаях не представляет трудностей. Исключения могут составить случаи со значительными расчесами и вторичным инфицированием. Дифференциальный диагноз проводят с линейным миазом.

Для лечения рекомендуют ивермектин<sup>®</sup> в однократной дозе 200 мг/кг. Альтернативой может служить наружное применение 10% тиабендазола<sup>®</sup>. К уничтожению личинки приводит также орошение предполагаемого места ее нахождения хлорэтилом.

## Сифилис

Сифилис — инфекционное заболевание, вызываемое бледной трепонемой, передающееся преимущественно половым путем и характеризующееся периодичностью течения.

### Коды по МКБ-10

A50. Врожденный сифилис.

A50.0. Ранний врожденный сифилис с симптомами.

A50.1. Ранний врожденный сифилис скрытый.

A50.2. Ранний врожденный сифилис неуточненный.

A50.3. Позднее врожденное сифилитическое поражение глаз.

A50.4. Поздний врожденный нейросифилис (ювенильный нейросифилис).

A50.5. Другие формы позднего врожденного сифилиса с симптомами.

A50.6. Поздний врожденный сифилис скрытый.

A50.7. Поздний врожденный сифилис неуточненный.

A50.9. Врожденный сифилис неуточненный.

A51. Ранний сифилис.

A51.0. Первичный сифилис половых органов.

A51.1. Первичный сифилис анальной области.

A51.2. Первичный сифилис других локализаций.

A51.3. Вторичный сифилис кожи и слизистых оболочек.

A51.4. Другие формы вторичного сифилиса.

A51.5. Ранний сифилис скрытый.

A51.6. Сифилис (приобретенный) без клинических проявлений с положительной серологической реакцией и отрицательной пробой спинномозговой жидкости, давностью менее 2 лет после заражения.

A51.9. Ранний сифилис неуточненный.

A52. Поздний сифилис.

A52.0. Сифилис сердечно-сосудистой системы.

A52.1. Нейросифилис с симптомами.

A52.2. Асимптомный нейросифилис.



- A52.3. Нейросифилис неуточненный.
- A52.7. Другие симптомы позднего сифилиса.
- A52.8. Поздний сифилис скрытый.
- A52.9. Поздний сифилис неуточненный.
- A53. Другие и неуточненные формы сифилиса.
- A53.0. Скрытый сифилис, неуточненный как ранний или поздний.
- A53.9. Сифилис неуточненный.

## Эпидемиология

Распространение сифилиса в России носило волнообразный характер: периоды роста показателей сменялись их понижением и совпадали с социальными потрясениями в обществе.

Всего выделяют пять периодов с 20-х годов XX в., которым предшествовали революция, гражданская и Великая Отечественная война (1941–1945 гг.).

С 1991 г. Россия переживает **пятую** волну, отличающуюся катастрофическим уровнем заболеваемости сифилисом — в 1997 г. показатель составил 277,3 случая на 100 тыс. населения.

Эта волна, хотя и имеет тенденцию к снижению (показатель 59,9 на 100 тыс. населения в 2008 г.), тем не менее превышает исходный уровень 1991 г. (7,2 на 100 тыс. населения) в 8,3 раза.

## Этиология

Возбудитель сифилиса — **бледная трепонема** (*Treponema pallidum*), открытая F. Schaudinn, E. Hoffmann в 1905 г.

При исследовании в темном поле виден микроорганизм спиралевидной формы с 8–12 равномерными закругленными завитками. Бледная трепонема способна к винтообразным, сгибательным и контракильным движениям, обеспечиваемым фибриллами и собственными сокращениями клетки трепонемы.

Бледная трепонема может существовать в *спиралевидной, цистной* и *L-форме*, это соответствует разным вариантам течения инфекции.

**Половой** путь инфицирования сифилисом — самый частый, он составляет около 93–95% случаев заражения. При этом вид полового контакта (вагинальный, ректальный или оральный) не имеет значения.

Отмечают также **контактно-бытовой** путь заражения: поцелуи, общая посуда, предметы гигиены и т.д.

**Трансплацентарный** путь — внутриутробное инфицирование плода приводит к развитию врожденного сифилиса.

**Трансфузионный** путь — было установлено, что кровь доноров при переливании заразна начиная с инкубационного и до скрытого раннего периода.

## Патогенез

На внедрение бледной трепонемы организм человека отвечает иммунобиологическими и клиническими проявлениями с параллельным изменением микро- и макроорганизма. Этим объясняют волнообразное течение сифилитической инфекции, разнообразие сыпей на коже и слизистых оболочках, изменения в разных системах организма, органов и тканей.

Время от момента проникновения трепонемы в организм до появления твердого шанкра носит название *инкубационного* периода. В течение этого периода бледные трепонемы перемещаются по лимфатическим сосудам в близлежащие (регионарные) лимфатические узлы. Через 8–12 ч бледная трепонема достигает регионарных лимфатических узлов, через 48 ч — лимфатических узлов малого таза, через 5 дней поступает в кровь.

Инкубационный период продолжается 28–30 дней, но может сокращаться до 14 дней или удлиняться до 2 мес. Его укорочение бывает связано с образованием нескольких шанкров, в том числе биполярных.

Удлинение инкубационного периода наблюдают у ослабленных пациентов, лиц преклонного возраста, злоупотребляющих алкоголем, а также при употреблении в данный период по разным показаниям антибиотиков или метронидазола (трихопола). Не исключена роль цистформ в удлинении инкубации.

Иммунитет у больных сифилисом — *инфекционный нестерильный*. Излеченный сифилис не предохраняет от нового заражения.

## Клиническая картина

### Первичный сифилис

Первичный период сифилиса начинается с момента образования первичной сифиломы (твердого шанкра) и лимфаденита.

Сифилитический **шанкр** имеет округлую или овальную форму.

Кроме обычного по размеру шанкра, *карликовые шанкры* — размером с конопляное зерно, чаще локализуются в области уздечки полового члена, или *гигантские* шанкры, достигающие диаметра нескольких сантиметров, генитальные.

Наблюдают *экстрагенитальные* твердые шанкры (грудная железа, губы, задний проход и т.д.) и *биполярные* — развиваются как на половых органах, так и на других удаленных участках кожи; а также атипичные формы в виде шанкр-панариция, шанкр-амигдалита и индуративного отека.

- **Шанкр-панариций** проявляется шаровидным вздутием пальца, краснотой кожных покровов, болезненностью и другими признаками. На верхушке пальца шанкр с фокусом некроза.

- **Шанкр-амигдалит** характеризуется односторонним увеличением миндалины, плотностью, краснотой, подчелюстным лимфаденитом.
- **Индуративный отек** чаще бывает у женщин. Локализуется в области клитора, больших и малых половых губ; у мужчин — в области препуциального мешка и мошонки. У женщин может быть принят за бартолитит, у мужчин — за фимоз, но отличается резким уплотнением тканей, болезненностью, выделениями из препуциального мешка.

Первичная сифилитическая инфекция включает шанкр и увеличение регионарных лимфатических узлов, собирающих лимфу из пораженной области, в которой локализуется шанкр.

**Регионарный лимфаденит** — увеличение паховых желез с одной или обеих сторон.

Клинические проявления регионарного лимфаденита чаще всего обнаруживают в последние дни 1-й недели, следующей за шанкром, или в первые дни 2-й недели (через 7–10 дней).

### **Осложнения твердого шанкра**

Клиническая картина твердого шанкра может изменяться в результате присоединения вторичной инфекции.

У мужчин осложнения шанкра — фимоз и парафимоз.

- При **фимозе** половой член резко краснеет, становится болезненным, увеличенным вследствие отека крайней плоти, приобретает колбовидную форму. Крайняя плоть не открывает головку члена, отверстие препуциального мешка становится узким и из него выделяется жидкий или сливкообразный гной.
- **Парафимоз** (удавка) — головка полового члена остается обнаженной, сдавлена кольцом отечной и воспаленной крайней плоти на границе разбухшей и синюшной венечной борозды.

У ослабленных лиц, а также в запущенных случаях наблюдают гангренизацию и фagedенизацию твердого шанкра.

### **Вторичный сифилис**

Вторичный период сифилиса на коже и слизистых оболочках обычно формируется через 6–8 нед после возникновения первичной сифиломы. Между первичным и вторичным сифилисом не существует интервала: первичная сифилома или ее следы, угасающий фимоз, парафимоз, гангренизация, фagedенизация, лимфаденит нередко сопровождают сыпи вторичного периода.

Сифилиды вторичного периода полиморфны, однако есть некоторые общие черты, включая:

- доброкачественность течения; отсутствие субъективных ощущений; появление элементов на клинически не измененной коже;
- характерный красный или розовый оттенок.

Различают четыре группы сифилидов кожи и слизистых оболочек: пятнистые, папулезные, везикулезные и пустулезные.

### Пятнистый сифилид

Одним из ранних высыпаний во вторичном свежем периоде является розеола — пятно без заметного шелушения, его размер составляет  $0,5 \times 0,5$  мм; эти пятна округлой или эллипсовидной формы, не сливаются между собой, исчезают при надавливании стеклом; свежие пятна имеют нежно-розовую окраску. В зрелом виде цвет их более насыщенный, розово-красный. В период увядания розеола приобретает желто-розовый оттенок. Продолжительность их существования без лечения — 15–20 дней. Локализуются на боковых поверхностях живота и грудной клетки, спине, коже лба до границы волосистой части головы.

У больных вторичным рецидивным сифилисом розеолезная сыпь с розоватым оттенком, блеклая, ограничивается немногочисленными, но крупными элементами ( $8 \times 8$  мм или  $1,2 \times 1,2$  см). Высыпания склонны к группировке с образованием дуг, фигур, гирлянд, в виде возвышающейся или уртикарной сыпи.

*Эритематозный сифилид слизистых оболочек* полости рта встречается довольно часто, может принимать застойную окраску в области мягкого нёба и миндалин. Такие сифилитические эритематозные ангиноподобные высыпания красного цвета с синюшным оттенком резко отличаются от нормальной слизистой оболочки, не вызывают субъективных ощущений и не сопровождаются общими симптомами.

### Папулезный сифилид

Папулезный сифилид — частое проявление вторичного сифилиса, нередко их наблюдают одновременно. Различают: лентикулярные, нумулярные, милиарные, вегетирующие папулы и мокнущие гипертрофированные широкие кондиломы.

*Лентикулярный сифилид* развивается последовательно: вначале появляется несколько папул, затем в течение 1–2 нед происходит развитие сыпи. Сначала папулы мелкие, затем эксцентрически расширяются, достигая наибольшей величины. Сформировавшаяся сыпь может состоять из сотни папул размером с чечевицу (3–5 мм), они выпуклые и выступают над уровнем кожи на 0,5–1 мм. Папулы правильных округлых очертаний темно-красного или ветчинного цвета.

Сначала папула плотной консистенции, но вскоре становится морщинистой, начинает шелушиться. Расположение папул в виде ожерелья — *воротничок Биетта* при гладкой и ровной центральной части. Папулы постепенно уплотняются и на их месте остаются пигментные пятна.

Папулы могут располагаться на коже: на туловище, конечностях, на шее, лице, волосистой части головы (*corona Veneris*) и т.д. При рецидивном сифилисе папулы группируются в дуги, кольца, гирлянды. Длительность существования папул варьирует от нескольких недель до 2–3 мес.

*Милярный папулезный сифилид* (*syphilis papulosa miliaris*) встречаются в основном у ослабленных больных вторичным рецидивным сифилисом. Величина папул не превышает размеров макового зерна или булавоочной головки. Папулы конической формы, иногда с мелким пузырьком на верхушке, плотной консистенции, красного или красно-бурого цвета. Высыпания располагаются на туловище и разгибательных поверхностях конечностей, в зоне волосяных фолликулов. На месте разрешившихся элементов остается нежный атрофический рубчик, сглаживающийся впоследствии.

*Папулезный сифилид слизистых оболочек*. На слизистой оболочке полости рта, особенно по линии смыкания зубов, папулезные высыпания представлены в виде плотных округлых размером с чечевицу безболезненных эрозированных элементов. Располагаясь на мягком нёбе или миндалинах, они разрастаются (папулезная ангина). Папулы, локализующиеся на голосовых связках, могут вызывать сужение голосовой щели и осиплость голоса.

*Монетовидный папулезный сифилид* (*syphilis papulosa nummularis*) достигает диаметра 1,5–2,0 см, темно-красного цвета, овальной формы. Чаще сгруппирован из нескольких папул, являясь признаком рецидивного сифилиса.

*Широкие кондиломы* (*condyloma lata vegetans*) располагаются в области половых органов, промежности, подмышечных впадин, под молочными железами, в складках между пальцами стоп, в углублении пупка с мацерированной мокнущей поверхностью.

### Везикулезный сифилид

Данная разновидность встречается редко. Сифилид представлен группой пузырьков, расположенных на блестяще красноватого цвета, размер 2×2 см. Пузырьки размером с булавоочную головку, имеют серозное содержимое, быстро, в течение нескольких часов, высыхают в корочки, в дальнейшем приобретающие слоистый характер.

### Пустулезный сифилид

Обычно протекает на фоне длительно существующей интоксикации организма, нередко связанной со злоупотреблением алкоголем, гиповитаминозом, наркоманией, а также у ВИЧ-инфицированных.

Различают угревидный, оспенновидный, импетигиозный, эктиматозный и рупиоидный сифилид. Их отличительная особенность — наличие папулезного инфильтрата вокруг центральной

части пустул и корок. Угревидный, оспенновидный и импетигиозный сифилиды чаще возникают при вторичном свежем сифилисе и сочетаются с другими его проявлениями. Сифилитическая эктима и рупия, как правило, симптомы поздних проявлений рецидивного сифилиса.

**Эрозивно-язвенный сифилид слизистых оболочек.** Редко диагностируют, часто его принимают за эрозивные папулы. Эрозии округлые, красные или серовато-белого цвета, нередко болезненные. Развитие язвенного процесса начинается с разлитого инфильтрата, который быстро распадается с образованием болезненных язв, часто повышается температура.

**Сифилитическое облысение (*alopecia syphilitica*).** Обычно появляется на 2-м полугодии болезни, реже на 3–4-й месяц после заражения. Существует в течение нескольких месяцев, после чего происходит восстановление волос.

Различают диффузную (*diffusa*) и мелкоочаговую (*areolarie*) алопецию. При наличии обеих форм говорят о смешанной алопеции (*alopecia mixta*). Чаще поражается волосистая часть головы и ее височная область.

**Сифилитическая лейкодерма (*leucoderma syphiliticum*).** Чаще отмечают при рецидивном сифилисе. Отличается длительным существованием, несмотря на проводимую специфическую терапию, и может сохраняться даже после окончания лечения сифилиса.

Преимущественная локализация лейкодермы — шея (*ожерелье Венеры*), особенно боковая и задняя поверхность, реже — на спине, животе, в подмышечных впадинах.

На пораженных участках сначала появляется гиперпигментация бледно-желтого цвета, затем усиливающаяся и становящаяся более заметной.

Поражение **лимфатической системы** у больных вторичным сифилисом захватывает главным образом лимфатические узлы. Наибольшей величины они достигают перед самым появлением первых клинических проявлений вторичного сифилиса, нередко спустя несколько дней и даже 2 нед после их появления. Дольше всего остаются увеличенными шейные и локтевые лимфатические узлы.

Вторичный период сифилиса продолжается в течение 2 лет, это завершающий этап так называемой заразной формы сифилиса, или «раннего» сифилиса.

### Третичный сифилис

Спустя 2 года после заражения, чаще всего у больных с нелеченой сифилитической инфекцией он проявляется на 3–5-м году болезни, но не исключено проявление и через 10–30 лет и более.

На коже и слизистых оболочках возникают бугорковые, гумозные, третичные розеолы.

### Бугорковый сифилид (*syphilis tertiaria tuberculosa*)

Самое частое проявление третичного периода сифилиса. Сначала бугорок можно пропальпировать в виде уплотнения величиной с конопляное зерно, расположенного в дерме, безболезненного и нечетко контурируемого. В дальнейшем размеры его увеличиваются до горошины и больше. Цвет сначала темно-красный, синюшно-красный или желтовато-красный, затем становится буроватым, в зависимости от места расположения и давности существования бугоркового сифилида. Поверхность бугорка гладкая, блестящая, консистенция плотная. Бугорки затем разрешаются, постепенно рассасываясь («сухой» путь) или изъязвляются.

Различают несколько разновидностей бугоркового сифилида — сгруппированный, серпигинирующий, «площадкой» и карликовый.

*Сгруппированный* бугорковый сифилид (*syphilis tuberculosa aggregata*) — самая частая разновидность среди четырех представленных форм. Бугорки располагаются кучкой, напоминают картину выстрела дробью с близкого расстояния. Локализация — разгибательные поверхности нижних и верхних конечностей, лицо, волосистая часть головы, область спины и поясницы. Бугорки находятся в разной стадии эволюции. При этом можно одновременно наблюдать свежие бугорки, некротизированные элементы, рубец или рубцовую атрофию. Между рубцами или участками рубцовой атрофии видна нормальная кожа.

*Серпигинирующий (ползучий)* бугорковый сифилид (*syphilis tuberculosa serpiginosa*) — характерно эксцентричное распространение бугоркового сифилида в одну сторону с захватом больших участков кожи лица, груди, спины, голени и т.д. При этом бугорки сливаются, образуют приподнятый по периферии валик. У нелеченых больных подобный процесс идет многие месяцы и годы.

При линейной серпигинации три зоны распространяются в ту сторону, куда «ползет» процесс.

На месте серпигинирующего бугоркового сифилида образуется сплошной *мозаичный рубец* с фестончатыми краями, неровной, шероховатой поверхностью, неоднородной окраской.

На сифилитических рубцах никогда вновь не появляются бугорки.

Бугорковый сифилид «площадкой» (*syphilis tuberculosa en nappe, seu diffusa*) — редкая разновидность, отдельных бугорков не видно, формируется бляшка диаметром 5–6, 8–10 см и более, выступает над уровнем кожи, резко отграничена от нее фестончатым краем. Консистенция плотная, цвет буровато-красный, бугорки,

формирующие «площадку», разрешаются «сухим» путем или изъязвлением с исходом в рубцовую атрофию или рубец.

*Карликовый бугорковый сифилид (syphilis tuberculosa nana)* относят к редким проявлениям этой стадии сифилиса. Название берет начало от небольших размеров морфологических элементов — булавочная головка, просяное или конопляное зерно, цвет темно-красный. Бугорки группируются на небольшом участке кожи спины, живота, конечностей, никогда не изъязвляются, при рассасывании оставляют атрофию кожи. Появляются через 10–20 лет и более с момента заболевания.

### Гуммозный сифилид

Гуммозный сифилид, или *подкожная гумма (syphilis gummosa, gumma subcutaneum, syphilis nodosa profunda)*, формируется в подкожной жировой клетчатке. Разница между гуммой и бугорком фактически заключается в размерах. Появляется узел величиной с кедровый орех, не спаянный с кожей, подвижный, плотный, безболезненный. Затем он увеличивается до размера грецкого ореха, яйца и более, спаивается с окружающей подкожной клетчаткой и кожей, приподнимаясь в виде опухоли. Кожа над гуммой становится красноватой, темно-красной, а в центре — синюшной. Центральная часть истончается, при пальпации можно определить начинающуюся флюктуацию в центре и сохраняющуюся плотность по периферии.

Гуммозная язва округлых очертаний, глубокая, с плотными валикообразными орозоленными каллезными краями. «Гуммозный стержень», плотно спаянный с подлежащей клетчаткой, постепенно отторгается, дно язвы очищается и медленно заполняется грануляциями, завершаясь втянутым звездчатым рубцом. Отличительная черта — безболезненность на всех этапах.

Локализация гумм чаще всего на передней поверхности голени, бедра, в области грудины, плеча, предплечья, на кистях, носу, на лице, в пахово-бедренной области, на половом члене.

### Третичная розеола, или третичная эритема (*roseola tardivum, erythema tertiarium tardivum*)

Основные признаки третичной розеола по Фурнье:

- ограниченность и скудность высыпаний;
- крупные размеры отдельных эритематозных высыпаний;
- конфигурация в виде дуг, гирлянд, колец;
- излюбленная локализация, симметричность;
- медленное хроническое течение.

Диаметр колец при третичной розеоле составляет до 5–15 см, бледно-розового цвета, очертания правильные. Они расположены чаще на туловище, поясице, бедрах, ягодицах. Иногда на



поверхности возникает необильное шелушение, а при регрессе — мягкая атрофия.

### Поражение слизистых оболочек у больных в третичном периоде сифилиса

Чаще всего наблюдают гуммозные поражения. Излюбленная локализация — полость рта, носа, зева и глотки с переходом на подлежащие ткани, это приводит к тяжелым разрушительным процессам в надкостнице и кости. Нередко возникает *перфорация твердого нёба* или носовой перегородки с нарушением приема пищи (попадает в полость носа) и произношения слов (гнусавый голос).

Перфорация костной части, распад носовой перегородки и костной ткани приводят к образованию *седловидного носа*.

Разрушение хрящевой и костной части носа приводит к западению нижней его части — «*лорнетный нос*» (*noz en lornet*).

При поражении мягкого нёба заметен ограниченный инфильтрат синюшно-красного цвета, быстро изъязвляющийся, с глубоким распадом.

Бугорковый сифилид твердого нёба и языка:

- гуммозный или узловатый глоссит (*glossitis gummosa*);
- диффузный склерозный или интерстициальный глоссит (*glossitis sclerosa*).

Для *гуммозного глоссита* характерно появление в толще языка безболезненного, увеличивающегося в размере узла, проходящего все стадии развития гуммы с типичными проявлениями и исходом в рубец, нередко с деформацией языка.

*Диффузная инфильтрация языка* — более тяжелая форма, патологический процесс захватывает соединительную ткань подслизистого и мышечного слоя языка на всем протяжении или на обширных участках с дальнейшим склерозированием. Язык увеличен, плотный, малоподвижный, видны отпечатки зубов.

## Скрытый сифилис

Период течения болезни, характеризующийся отсутствием у пациента клинических признаков заболевания при наличии положительных серологических реакций.

Различают сифилис скрытый ранний со сроком инфицирования до 2 лет, сифилис скрытый поздний — более 2 лет и сифилис скрытый неуточненный, когда сроки заражения определить невозможно.

### Ранний скрытый сифилис

Ранний скрытый сифилис по срокам охватывает период от первичного серопозитивного до вторичного рецидивного, но без клинических признаков.

В любой момент, в том числе после начала специфической терапии, у пациента могут возникнуть клинические проявления сифилиса.

### Поздний скрытый сифилис

В эпидемиологическом отношении больные в данный период, как правило, неопасны.

Чаще всего таких больных выявляют при поступлении в стационар по поводу соматических заболеваний, для операции в глазное (катаракта), неврологическое отделения и т.д.

### Скрытый неуточненный сифилис

Данный диагноз устанавливают, если ни врач, ни больной не могут определить ни обстоятельств, ни сроков заражения.

## Поражения нервной системы

**Нейросифилис** принято делить на две основные формы — **ранний мезенхимный** и **поздний паренхиматозный**. При мезенхимном нейросифилисе выделяют начальный сифилис, наблюдающийся при свежих формах инфекций, и поздний, развивающийся спустя 3 года после заражения. Особое внимание при неврологическом обследовании следует уделять изучению рефлексов, состоянию зрачков, ликвора.

Паренхиматозная форма возникает спустя 5–10–15 лет после заражения, характеризуется медленным, длительным течением, дегенеративными изменениями в тканях.

## Поражение других органов и систем

Поражение **сердечно-сосудистой системы** не имеет специфических признаков. Может развиваться **миокардит**, сопровождающийся одышкой, легкой утомляемостью, слабостью, головокружением. Появляются аритмии.

В третичном периоде часто формируется сифилитический аортит. Он характеризуется колбообразным расширением стенок аорты выходной части (до 5–6 см при норме 3,5 см) с развитием аневризмы аорты.

Следует помнить о поражении у больных с ранними формами сифилиса желудка, печени, суставов, носящих доброкачественный характер и исчезающих на фоне специфической терапии.

## Врожденный сифилис

Врожденный сифилис — инфекция, проникающая в организм ребенка трансплацентарно.

Передача через плаценту плоду инфекции от больной сифилисом матери происходит тремя путями:

- заносом бледной трепонемы в организм ребенка через пупочную вену;
- проникновением возбудителя через лимфатические щели пупочных сосудов;
- внедрением в плод бледной трепонемы с материнской кровью через поврежденную плаценту.

Возникновение врожденного сифилиса зависит от длительности и стадии заболевания у беременной. Самый опасный период — вторичный сифилис. Дети с признаками врожденного сифилиса от матерей с первичным периодом сифилиса редко рождаются. Инфицирование в фазе раннего скрытого сифилиса зависит от его продолжительности (от 1 года или до 2 лет).

Передача возбудителя происходит через плаценту. Развивается специфическая септицемия при проникновении бледных трепонем в разные органы плода, приводящая к его гибели.

Известное правило «нет врожденного сифилиса у ребенка без сифилиса матери» остается незыблемым. При этом можно наблюдать:

- выкидыши и мертворождения между 6–7-м лунным месяцем беременности;
- рождение недоношенного или доношенного ребенка с признаками врожденного сифилиса;
- рождение ребенка без проявлений сифилиса, но с возможным появлением их в течение 1-го года жизни, чаще в первые 3 мес;
- рождение ребенка без клинических проявлений сифилиса, но с развитием в дальнейшем сифилиса раннего детского возраста или позднего врожденного.

По отечественной классификации врожденный сифилис подразделяют:

- на сифилис плода;
- ранний врожденный сифилис (в возрасте до 2 лет):
  - ✦ активный грудного возраста (от 0 до 1 года);
  - ✦ активный раннего детского возраста (от 1 года до 2 лет);
  - ✦ скрытый ранний врожденный сифилис;
- поздний врожденный сифилис (в возрасте старше 2 лет):
  - ✦ сифилис детей от 2 до 5 лет с признаками вторичного сифилиса;
  - ✦ сифилис детей старше 5 лет и взрослых с признаками третичного сифилиса;
  - ✦ скрытый поздний врожденный сифилис.

## Клинические проявления врожденного сифилиса

### Сифилис плода

Специфические поражения внутренних органов плода носят диффузно-воспалительный характер и сводятся к мелкоклеточной инфильтрации из лимфоцитов и плазматических клеток с последующим разрастанием соединительной ткани.

Особенно часто в процесс вовлекаются печень и селезенка. Они плотные на ощупь, резко увеличены, их масса значительно превосходит норму.

При поражении легких — «белая пневмония», проявляющаяся очаговой или разлитой мелкоклеточной интерстициальной инфильтрацией и жировым заполнением альвеол, что служит причиной смерти плода или новорожденного.

### Сифилис детей грудного возраста

До 1 года проявляется поражением кожи и слизистых оболочек через несколько недель после рождения или в первые 2 мес жизни в виде розеолезной, папуло-пустулезной сыпи, в первую очередь на подошвах, боковых поверхностях туловища и конечностей, нередко сопровождаемое затрудненным дыханием и выделениями из носовых ходов.

*Специфические признаки врожденного сифилиса детей грудного возраста (их не бывает при сифилисе приобретенном) следующие.*

- Сифилитическая пузырчатка.
- Диффузная инфильтрация кожи Гохзингера.
- Сифилитический ринит.
- Сифилитический остеохондрит.
- Специфический менингит с гидроцефалией.
- Хориоретинит.

*Сифилитическая пузырчатка* возникает в первые дни и недели жизни ребенка. Высыпания локализуются обязательно на ладонях и подошвах, но могут быть на сгибательных поверхностях предплечий и голени, реже — на туловище. Пузыри расположены на инфильтрированном основании медно-красного цвета, диаметр их от 0,5 до 1,0 см, дряблые, содержат прозрачную жидкость, которая позднее может стать мутной, иногда геморрагической.

*Диффузная инфильтрация кожи Гохзингера* формируется в конце 1-го месяца или чаще всего на 8–10-й неделе жизни. Самая частая локализация — область ладонно-подошвенных поверхностей, вокруг рта и подбородка. Реже диффузная инфильтрация локализуется на ягодицах, бедрах, мошонке и половых губах в виде диффузной эритемы. Кожа в очагах поражения становится гладкой, блестящей. Вследствие плотного инфильтрата и потери эластичности появляются трещины. При сосании, плаче и крике у ребенка образуются поверхностные и глубокие разрывы тканей

в местах диффузной инфильтрации с образованием мацерации, эрозии, изъязвления. Глубокие трещины вокруг рта эпителизируются с формированием характерных линейных рубцов, располагающихся радиарно (феномен Фурнье–Робинсона). Вокруг заднего прохода — трещины.

*Сифилитический ринит* возникает у ребенка в первые 4 нед жизни.

Сужение просвета носовых ходов приводит к затруднению дыхания и сосания груди. В дальнейшем возникает глубокий язвенный процесс с переходом на хрящ и кости, что приводит к некрозу носовой перегородки с перфорацией и последующей деформацией.

*Сифилитический остеохондрит* возникает часто в первые 3 мес жизни ребенка. Расположен в хрящевой зоне роста между диафизом и эпифизарным хрящом длинных трубчатых костей. Сущность остеохондрита заключается в задержке обратного развития хряща, повышенном обызвествлении в хрящевых клетках, а также в уменьшении и частичном исчезновении костных перекладов с последующим образованием некротических участков.

Различают три степени сифилитического остеохондрита. При остеохондрите I степени линия обызвествления хряща становится шириной до 2 мм. Изолированный остеохондрит I степени не может служить доказательством наличия у ребенка сифилиса.

Для II степени остеохондрита вследствие недостаточного образования костной ткани характерно расширение полосы до 3–4 мм, с более выраженной неровностью ее краев.

При III степени остеохондрита развивается и распадается грануляционная ткань, связь между хрящом и диафизом ослабляется до полного отделения. В этом случае возникает *ложный паралич (болезнь Парро)*, что приводит к обездвиженности ребенка. Болевая чувствительность и подвижность пальцев сохранены, пораженные нижние конечности притянуты к животу, что создает впечатление контрактуры.

Кроме остеохондритов, при врожденном сифилисе грудного возраста могут встречаться периоститы — наслоения по диафизу длинных трубчатых костей, особенно большеберцовых. Бывают явления остеосклероза — утолщения коркового слоя.

*Специфический менингит с гидроцефалией* является характерным признаком раздражения оболочек мозга: «беспричинный» крик ребенка днем и ночью, независимо от приема пищи — *симптом Систо* как ранний признак гидроцефалии. Могут отмечаться судороги, косоглазие, парезы с последующим возникновением гидроцефалии. Остро протекающая водянка сопровождается раздражением оболочек мозга с увеличением объема головы, деформации костей черепа.

Лобные бугры выступают («олимпийский лоб»), глазные яблоки смещаются книзу, мозговая часть черепа заметно превалирует над лицевой частью.

*Хориоретинит* — относительно редкая патология, выявляемая при сифилисе детей грудного возраста, характеризующаяся изменением сетчатки и сосудистой оболочки глаза. Для сифилитического хориоретинита патогномонично наличие по периферии глазного дна точечных желтоватых пигментаций в виде «соли и перца». Зрение при этом страдает мало.

Кожа бывает морщинистой, дряблой, грязно-желтой окраски — «старческий вид». Иногда резко выражены явления дистрофии, приводящие к отсутствию подкожной жировой клетчатки и развитию на ягодицах и больших вертелах пролежней.

### **Сифилис раннего детского возраста (от 1 года до 2 лет)**

У детей чаще возникают крупные папулы розового или красноватого оттенка, немногочисленные, локализующиеся на половых органах, ягодицах, конечностях и реже — на лице.

Самый характерный признак врожденного сифилиса раннего детского возраста — *широкие кондиломы* в области заднего прохода, достигающие, как правило, значительных размеров.

Выявляют высыпания на слизистой оболочке полости рта в виде *эрозивных папул* и *бляшек*.

Наблюдают увеличение и плотность паховых, подмышечных и кубитальных *лимфатических узлов*.

Костные изменения проявляются в виде *периоститов* длинных трубчатых костей, преимущественно большеберцовых. Может быть *остеосклероз*.

Может определяться гепатоспленомегалия.

У некоторых детей отмечают умственную отсталость, эпилептоидные припадки, гемиплегии, специфические менингиты, атрофию зрительного нерва.

### **Скрытый ранний врожденный сифилис**

Подобный диагноз можно установить при наличии сифилитической инфекции у матери и стойких положительных реакциях на сифилис (РМП, РИФ, РИБТ или ИФА, РПГА) у ребенка (от 0 до 2 лет) при отсутствии у него каких-либо проявлений сифилиса.

### **Поздний врожденный сифилис**

К позднему врожденному сифилису относят поражения, проявляющиеся у ребенка в возрасте старше 2 лет. Поздний врожденный сифилис от 2 до 4–5 лет протекает практически так же, как у детей с сифилисом раннего детского возраста (от 1 года до 2 лет). При этом наблюдают немногочисленные *папулезные* высыпания, сгруппированные чаще в аногенитальной области (*широкие кондиломы*), крупных складках, углах рта; *поражения внутренних органов, костей, ЦНС*.

Поздний врожденный сифилис в возрасте от 5 лет проявляется клиническими симптомами, соответствующими третичному периоду приобретенного сифилиса: бугорками и гуммами на коже и слизистых оболочках, гуммоznыми поражениями внутренних органов, опорно-двигательной системы и ЦНС.

Кроме указанных поражений, поздний врожденный сифилис проявляется клиническими симптомами, называемыми достоверными (безусловными) и вероятными (относительными) признаками, доказывающими врожденный, а не приобретенный характер сифилитической инфекции.

**Достоверные признаки** включают *триаду Гетгинсона*:

- дистрофия зубов;
- паренхиматозный кератит;
- лабиринтная глухота.

*Зубы Гетгинсона* наблюдают у 15–20% больных поздним врожденным сифилисом. Оба передних верхних резца (постоянные зубы) имеют бочкообразную форму или форму отвертки. На свободном крае зуба видны полулунные выемки.

*Паренхиматозный кератит* наблюдают у 50% больных поздним врожденным сифилисом. Кератит проявляется двусторонним помутнением роговицы, светобоязнью, слезотечением, блефароспазмом. Отмечают прорастание в роговицу новообразованных сосудов из цилиарных сосудов склеры в виде *метелок* или *эполеток*.

*Лабиринтную глухоту* наблюдают всего у 3–4% больных поздним врожденным сифилисом. Глухота развивается между 8-м и 15-м годом жизни, чаще у девочек, сопровождается головокружением, шумом и звоном в ушах, нарушается костная проводимость, а позднее развивается глухота на одно или оба уха, связанная с поражением лабиринта. При раннем возникновении, до развития у ребенка речи, может сформироваться глухонмота.

Для диагностики врожденного сифилиса достаточно наличия хотя бы одного из достоверных признаков, подтвержденных положительными серологическими реакциями.

**К вероятным признакам** относят саблевидные голени, рубцы Робинсона–Фурнье, деформацию носа (седловидный, лорнетовидный, бараний), ягодицеобразный череп. Эта группа признаков связана со специфическими процессами, возникающими в тканях под непосредственным влиянием бледной трепонемы.

*Саблевидные голени* — следствие перенесенного в грудном возрасте вместе с исчезающими бесследно, ранними периоститами в области метафиза остеохондрита, который стимулирует более быстрый, опережающий рост большеберцовой кости по сравнению с малоберцовой.

*Рубцы Робинсона–Фурнье* — радиарные рубцы вокруг углов рта и на подбородке, свидетельствующие о перенесенной диффузной инфильтрации Гохзингера.

*Деформации носа* формируются после перенесенного сифилитического ринита. Данную форму называют *седловидной* или *лорнетовидной*.

*Ягодицеобразный герпес* — результат перенесенной сифилитической гидроцефалии с остеопериоститом костей черепа.

К неспецифичным признакам относят различные *дистрофии*.

- Дистрофии зубов:
  - ✧ диастема Гоше — широко расставленные верхние резцы;
  - ✧ бугорок Карабелли — пятый добавочный бугорок на жевательной поверхности 1 моляра верхней челюсти;
  - ✧ кисетообразные первые моляры.
- Олимпийский лоб — несимметричное увеличение лобных и теменных бугров.
- Готическое нёбо — высокое твердое нёбо.
- Отсутствие мечевидного отростка грудины (аксифоидия).
- Признак Авситидийского — утолщение грудинного конца ключицы рабочей руки.
- Инфантильный мизинец — укорочен, несколько искривлен и повернут кнутри.
- Паукообразные пальцы (арахнодактилия).
- Дистрофия ушной раковины.

При врожденном сифилисе наблюдают также сифилитические *гониты*. Это хронические синовиты коленных суставов, не затрагивающие хрящи и эпифизы костей. При этом функции суставов не нарушаются. Не отмечают боли и повышения температуры.

Поражение *внутренних органов* при позднем врожденном сифилисе встречается гораздо реже, чем в грудном возрасте, его течение обычно в виде моносимптомов. Чаще других органов страдает *печень*. Процесс представлен гуммами или изменениями по типу цирроза с увеличением всего органа. Часто одновременно с печенью процесс поражает и *селезенку*.

## Лабораторная диагностика

Согласно современным представлениям, применение лабораторных методов исследования является основанием для установления окончательного и предварительного клинического диагноза инфекционного заболевания.

*Оконгательный диагноз* сифилитической инфекции основан на обнаружении *Treponema pallidum* в биологических образцах с помощью прямых методов диагностики [путем микроскопии в темном поле зрения (ТПМ, DFA-TP)] и молекулярно-биологических методов, прежде всего ПЦР, при использовании диагностикумов, разрешенных к медицинскому применению.

*Предварительный диагноз* сифилитической инфекции устанавливается при получении положительных результатов серологиче-



ческих тестов. Серологические (непрямые) методы продолжают играть важную роль при диагностике сифилиса ввиду того, что возбудитель сифилиса не культивируется на питательных средах *in vitro*, а также вследствие часто наблюдаемого в последние годы скрытого течения инфекции и трудности получения биологического материала, пригодного для прямой идентификации *T. pallidum*. К числу непрямых методов диагностики сифилиса относятся нетрепонемные и трепонемные тесты.

Среди нетрепонемных тестов (в которых применяется антиген нетрепонемного происхождения) в настоящее время наиболее часто используют: в России — РМП (реакцию микропреципитации с плазмой и инактивированной сывороткой), за рубежом — RPR [тест быстрых плазменных реагинов (Rapid Plasma Reagins), или быстрый плазмареагиновый тест] и VDRL (Venereal Disease Research Laboratory, тест Исследовательской лаборатории венерических заболеваний).

Основными показаниями к применению нетрепонемных методов диагностики сифилиса являются: проведение скрининга населения на сифилис, определение активности течения инфекции и контроль эффективности специфической терапии путем определения титра антител.

Среди трепонемных тестов (в которых применяется антиген трепонемного происхождения) используют иммуноферментный анализ (ИФА); метод иммунохемилюминесценции (ИХЛ); реакцию пассивной гемагглютинации (РПГА); реакцию иммунофлюоресценции (РИФ); иммунохроматографические (ИХГ), или простые быстрые тесты.

Иммуноблоттинг (ИБ) (как правило, применяется метод линейного иммуноблоттинга, являющийся вариантом иммуноферментного анализа) применяется в двух вариантах: для выявления IgG- и IgM-антител к возбудителю сифилиса.

Применение РИБТ (РИТ) — реакции иммобилизации бледных трепонем в последние годы сокращается, и данная реакция применяется только в научных целях и в исследовательских лабораториях.

Основными показаниями к применению трепонемных методов диагностики сифилиса являются: подтверждение положительных результатов нетрепонемных тестов; подтверждение в случае расхождения результатов скринингового трепонемного теста и последующего нетрепонемного теста, а также скринингового и подтверждающего трепонемных тестов; проведение иммунохроматографическими методами, а также методами ИФА и РПГА скрининга отдельных категорий населения на сифилис (доноры, больные офтальмологических, психоневрологических, кардиологических стационаров).

Трепонемные тесты не могут быть использованы для контроля эффективности терапии, так как антитрепонемные антитела способны длительно циркулировать в организме больного, перенесшего сифилитическую инфекцию.

В табл. 31-1 суммированы основные положения последних рекомендаций по диагностике сифилиса, разработанных Центрами по контролю над заболеваниями США (Centers for Disease Control and Prevention — CDC), Международным союзом по борьбе с инфекциями, передаваемыми половым путем, в Европе (International Union against Sexually Transmitted Infections — IUSTI), Государственным научным центром дерматовенерологии и косметологии (Россия) в рамках подготовки проектов стандартов оказания специализированной медицинской помощи больным сифилисом и международного сотрудничества с Восточно-Европейской сетью репродуктивного здоровья.

Таким образом, все рекомендации по диагностике сифилиса включают прямой метод диагностики — темнопольную микроскопию. В европейских рекомендациях указывается также на возможность применения метода прямой иммунофлюоресценции при возможности использования соответствующих наборов реагентов.

Метод ПЦР также рекомендован к применению для диагностики сифилиса Европейским IUSTI, в особенности при локализации сифилитических высыпаний в полости рта или других местах, подвергающихся контаминации трепонемами-комменсалами, а также при третичном и врожденном сифилисе. В США применение ПЦР рекомендовано лабораториям, располагающим соответствующими тест-системами [в том числе созданными в самих лабораториях (in house)]. В России и странах Восточной Европы широкое использование метода лимитируется небольшим количеством наборов реагентов, прошедших валидацию и разрешенных к медицинскому применению на территории соответствующих государств.

Из непрямых методов диагностики сифилиса все рекомендации включают применение:

- нетрепонемных тестов (РМП, RPR) для скрининга (Россия, США), установления диагноза (RPR, VDRL — Европа, США) и контроля эффективности терапии (все страны);
- РПГА и ИФА для скрининга на сифилис и подтверждения диагноза; в Европейских странах и США с этой целью рекомендовано также применение метода иммунохемилюминесценции;
- РИФ, но не в качестве скринингового и стандартного подтверждающего теста, а при необходимости дополнительного подтверждения в случае расхождения результатов скрининговых и подтверждающих трепонемных тестов.

Таблица 31-1. Рекомендации по диагностике сифилиса в странах Европы, США и России

Метод	Страна		
	Россия	Европа	США
ТПМ/DFM	+	+	+
ПИФ/DIF	-	+	-
ПЦР/PCR	+	+	+
	(при условии использования тест-систем, разрешенных к медицинскому применению)	(с образцами, полученными из ротовой полости; при третичном, врожденном сифилисе)	(некоторые лаборатории)
РМП, RPR VDRL	+	+	+
	(скрининг, определение активности процесса, контроль эффективности терапии)	(RPR, VDRL) (установление диагноза, контроль эффективности терапии)	(RPR, VDRL) (скрининг, установление диагноза, контроль эффективности терапии)
РПГА / ТРНА / ТРРА	+	+	+
	(подтверждение/скрининг)	(скрининг/подтверждение; предпочтительный скрининговый тест)	(скрининг/подтверждение)
ИФА/ИХЛ (EIA/CLIA)	+	+	+
	(подтверждение/скрининг)	ИФА/ИХЛ (ИФА — скрининг/подтверждение)	ИФА/ИХЛ (скрининг/подтверждение)
РИФ/FTA	+	+	+
	скрытый сифилис (подтверждение)	не для скрининга (подтверждение)	не для скрининга (подтверждение)
РИБТ/ТPI	+	-	-
	скрытый сифилис (подтверждение)		
IgG-иммуноблот- тинг	+	+	-
	(подтверждение; дополнительное подтверждение)	(дополнительное подтверждение)	

**Примечание:** «+» — тест рекомендуется к применению, «-» — тест не рекомендуется к применению.

В российских проектах стандартов оказания специализированной медицинской помощи больным сифилисом РИФ рекомендована в качестве подтверждающего теста преимущественно при скрытом течении сифилитической инфекции.

РИБТ к настоящему времени исключена из стандартов диагностики сифилиса в странах Европы и США; в российских проектах стандартов оказания специализированной медицинской помощи больным сифилисом применение РИБТ рекомендовано только для подтверждения диагноза скрытого сифилиса.

Метод IgG-иммуноблоттинга в настоящее время включен в стандарты диагностики сифилиса в европейских странах (IUSTI) как дополнительный подтверждающий тест в случае несовпадения результатов скринингового и подтверждающего трепонемных тестов.

В табл. 31-2 приведены рекомендации по использованию иммунологических (серологических) тестов в зависимости от цели обследования, объекта исследования и обследуемого контингента, представленные в Клинических рекомендациях Российского общества дерматовенерологов и косметологов 2012 г.

## Лечение

### Превентивное лечение сифилиса

Превентивному лечению подлежат лица, имевшие половой или тесный бытовой контакт с больными с ранними стадиями сифилиса, если с момента контакта прошло не более 2 мес.

#### Рекомендуемые схемы

- **Бензатина бензилпенициллин + бензилпенициллин прокаина (бициллин 5<sup>а</sup>)** 1,5 млн ЕД внутримышечно 2 раза в неделю, всего 2 инъекции,

*или*

- **бензилпенициллина новокаиновая соль<sup>а</sup>** 600 тыс. ЕД внутримышечно 2 раза в день в течение 7 дней,

*или*

- **бензатина бензилпенициллин** 2,4 млн ЕД внутримышечно, на курс 1 инъекция.

Превентивное лечение реципиента, которому перелита кровь больного сифилисом, проводят по одной из методик, рекомендуемых для лечения первичного сифилиса, если с момента трансфузии прошло не более 3 мес. Если этот срок составил от 3 до 6 мес, реципиент подлежит клинико-серологическому контролю дважды с интервалом в 2 мес. Если после переливания крови прошло более 6 мес, то проводят однократное клинико-серологическое обследование.

**Таблица 31-2.** Рекомендации по использованию иммунологических (серологических) тестов в зависимости от цели обследования, объекта исследования и обследуемого контингента

Цель обследования	Объект исследования	Рекомендуемые тесты
<p>Массовый скрининг населения с целью выявления больных с активными формами сифилитической инфекции (поликлиники, стационары общего профиля, за исключением специализированных, декретированные контингенты)</p>	<p>Кровь</p>	<p>Нетрепонемные тесты (РМП, РПР, VDRL и другие аналоги), иммунохроматографические (трепонемные) тесты (ИФА, РПГА — в зависимости от возможностей лаборатории)</p>
<p>Скрининг в особых целевых группах для выявления больных сифилисом или лиц, перенесших сифилитическую инфекцию:            — беременные, в том числе направляемые на искусственное прерывание беременности;            — доноры крови, спермы и тканей;            — пациенты специализированных стационаров (офтальмологических, неврологических, психоневрологических, кардиологических);            — ВИЧ-инфицированные</p>	<p>Кровь</p>	<p>Комплекс нетрепонемного (РМП, РПР, VDRL и другие аналоги) и трепонемного (РПГА, ИФА, ИБ, ИХЛ, ИХГ) тестов</p>
<p>Диагностика клинических форм приобретенной сифилитической инфекции</p>	<p>Кровь</p>	<p>Комплекс нетрепонемного (РМП, РПР, VDRL и другие аналоги) в количественном варианте постановки и трепонемного (РПГА, ИФА, ИБ, ИХЛ, ИХГ) тестов</p>
<p>Диагностика скрытых и поздних форм приобретенного сифилиса, дифференциальная диагностика скрытого сифилиса и ложноположительных результатов нетрепонемных и трепонемных тестов, подозрение на поздний врожденный сифилис</p>	<p>Кровь</p>	<p>Комплекс нетрепонемного (РМП, РПР, VDRL и другие аналоги) теста в количественном варианте постановки и не менее двух трепонемных тестов (РПГА, ИФА<sub>тгМ-ИБ<sup>С</sup></sub>, РИФ<sub>а6с/200<sup>Р</sup></sub> РИТ, ИБ, ИХЛ)</p>
<p>Обследование лиц, бывших в половом и тесном бытовом контакте с больным сифилисом, при давности первого контакта не более 2 мес</p>	<p>Кровь</p>	<p>Один из трепонемных тестов (ИФА<sub>тгМ-ИБ<sup>С</sup></sub>, РИФ<sub>а6с/200<sup>Р</sup></sub> ИБ<sub>тгМ</sub>)</p>

Цель обследования	Объект исследования	Рекомендуемые тесты
Обследование новорожденных с целью исключения/выявления врожденного сифилиса	Кровь	Комплекс нетрепонемного (РМП, РПР, VDRL и другие аналоги) теста в количественном варианте постановки (+ сравнение титров с аналогичными у матери) и трепонемного (РПГА, ИФА <sub>тгМ+тгG<sup>2</sup></sub> , РИФ <sub>асс/200</sub> , ИБ <sub>тгМ</sub> )
Исследование спинномозговой жидкости у лиц с подозрением на нейросифилис	Кровь и спинномозговая жидкость	Комплекс нетрепонемного (РМП, РПР, VDRL) и нескольких трепонемных тестов (РПГА, РИФц, ИФА <sub>тгМ+тгG<sup>2</sup></sub> , ИБ <sub>тгМ+тгG<sup>2</sup></sub> ) + определение количества форменных элементов, уровня белка
Контроль эффективности терапии	Кровь	Нетрепонемный тест (РМП, РПР, VDRL и другие аналоги) в количественном варианте постановки и один из трепонемных тестов (РПГА, ИФА <sub>тгG<sup>2</sup></sub> , ИФА <sub>тгG<sup>2</sup>+тгМ</sub> , РИФ <sub>асс/200</sub> , ИБ, ИХЛ, РИБТ)
Подтверждение реинфекции, дифференциальная диагностика реинфекции с клиническим и серологическим рецидивом	Кровь	Нетрепонемный тест (РМП, РПР, VDRL и другие аналоги) в количественном варианте постановки и трепонемные тесты (РИФ <sub>асс/200</sub> , ИФА <sub>тгМ+тгG<sup>2</sup></sub> , ИБ <sub>тгМ</sub> , РПГА), динамическое наблюдение за уровнем антител

## Лечение первичного сифилиса

### Рекомендуемые схемы

- **Бензатин бензилпенициллин (бициллин-1)** 2,4 млн ЕД внутримышечно 1 раз в 5 дней, № 3, курс лечения 12 дней,  
*или*

- **бензатина бензилпенициллин + бензилпенициллин прокаина** (бициллин 5\*) 1,5 млн ЕД внутримышечно 2 раза в неделю, № 5, курс лечения 15 дней,

*или*

- **бензилпенициллин (новокаиновая соль)** 600 тыс. ЕД внутримышечно 2 раза в день в течение 20 дней,

*или*

- стационарно **бензилпенициллин (натриевая соль)** 1 млн ЕД внутримышечно через каждые 4 ч (6 раз в сутки) в течение 20 дней.

## Лечение вторичного и раннего скрытого сифилиса

### Рекомендуемые схемы

- **Бензилпенициллин (новокаиновая соль)** 600 тыс. ЕД внутримышечно 2 раза в день в течение 20 дней,

*или*

- стационарно **бензилпенициллин (натриевая соль)** 1 млн ЕД внутримышечно через каждые 4 ч (6 раз в сутки) в течение 28 дней,

*или*

- **бензатина бензилпенициллин (бициллин-1)** 2,4 млн ЕД внутримышечно 1 раз в 5 дней, на курс № 6.

При длительности заболевания более 6 мес и злокачественном течении сифилиса применяют бензилпенициллина новокаиновую соль или бензилпенициллина натриевую соль.

Дополнительное лечение показано в случаях клинического или серологического (увеличение титра в 4 раза и более) рецидива, а также если титр антител в течение года не меняется или снижается меньше, чем указано выше. Выбор дополнительных методов лечения — на усмотрение врача.

## Лечение раннего висцерального сифилиса

Соответствующее специфическое лечение больных с ранними висцеральными поражениями (на фоне ранних стадий сифилиса) следует проводить в стационаре под наблюдением терапевта. Кроме того, во всех случаях необходимо назначение симптоматической терапии, в том числе по показаниям гормональной, витаминотерапии и пр.

### Рекомендуемые схемы

- **Бензилпенициллин (натриевая соль)** 1 млн ЕД внутримышечно 6 раз в сутки каждые 4 ч в течение 28 дней,

*или*

- **бензилпенициллин (новокаиновая соль)** 600 тыс. ЕД внутримышечно 2 раза в день в течение 20 дней.

### Лечение раннего нейросифилиса

Госпитализацию больных ранним нейросифилисом определяют при совместной консультации невропатолога и дерматовенеролога на основании тяжести и локализации поражения.

#### Рекомендуемые схемы

- **Бензилпенициллин (натриевая соль)** 10–12 млн ЕД внутривенно капельно 2 раза в сутки в течение 20 дней. Разовую дозу антибиотика разводят в 400 мл изотонического раствора натрия хлорида и вводят внутривенно в течение 1,5–2 ч. Растворы используются сразу после приготовления,

*или*

- **бензилпенициллин (натриевая соль)** 4 млн ЕД внутривенно струйно 6 раз в сутки в течение 20 дней (суточная доза 24 млн ЕД в зависимости от тяжести поражения). Разовую дозу бензилпенициллина разводят в 10 мл физиологического раствора натрия хлорида и вводят медленно (в течение 3–5 мин) в локтевую вену.

Подготовительное и симптоматическое лечение нейросифилиса назначают после консультации дерматовенеролога, невропатолога и окулиста. Через 6 мес после окончания лечения проводят контрольное исследование ликвора и при необходимости курс лечения повторяют.

### Лечение третичного, скрытого позднего и скрытого неуточненного сифилиса

Лечение больных третичным сифилисом при наличии сопутствующих специфических поражений внутренних органов проводят по методике, рекомендованной для висцерального сифилиса. При отсутствии сопутствующих висцеральных поражений и при позднем скрытом сифилисе лечение проводят по следующим методикам.

#### Рекомендуемые схемы

- **Бензилпенициллина натриевая соль**<sup>\*</sup> 1 млн ЕД внутримышечно через каждые 4 ч (6 раз в сутки) в течение 28 дней. После 2-недельного перерыва проводят повторный курс лечения натриевой солью пенициллина в аналогичных дозах либо одним из препаратов средней дюрантности. Длительность второго курса — 14 дней,

*или*

- **бензилпенициллин (новокаиновая соль)** 600 тыс. ЕД внутримышечно 2 раза в день в течение 28 дней. После



2-недельного перерыва назначают повторный курс лечения — 14 дней в тех же дозировках.

### Лечение позднего висцерального сифилиса

Лечение проводят дерматовенеролог совместно с терапевтом, назначающим сопутствующую терапию.

#### Рекомендуемые схемы

- Подготовка: антибиотик широкого спектра действия (доксидиклин по 100 мг 2 раза в сутки или эритромицин по 500 мг 4 раза в сутки) в течение 14 дней.
  - ✧ **1-й курс: бензилпенициллин (натриевая соль)** 400 тыс. ЕД внутримышечно 8 раз в сутки в течение 28 дней. По окончании курса следует 2-недельный перерыв.
  - ✧ **2-й курс: бензилпенициллин (натриевая соль)** 400 тыс. ЕД внутримышечно 8 раз в сутки в течение 14 дней,

или

- Подготовка: антибиотик широкого спектра действия (доксидиклин по 100 мг 2 раза в сутки или эритромицин по 500 мг 4 раза в сутки) в течение 14 дней.
  - ✧ **1-й курс: бензилпенициллин (новокаиновая соль)** 600 тыс. ЕД внутримышечно 2 раза в день в течение 28 дней. По окончании курса следует 2-недельный перерыв.
  - ✧ **2-й курс: бензилпенициллин (новокаиновая соль)** 600 тыс. ЕД внутримышечно 2 раза в день в течение 14 дней.

### Лечение позднего нейросифилиса

Лечение больных поздним нейросифилисом (прогрессивный паралич, спинная сухотка, гумма головного или спинного мозга) проводят в неврологическом/психиатрическом стационаре по тем же методикам, которые рекомендованы для лечения больных ранним нейросифилисом. Различие состоит в проведении двух 20-дневных курсов лечения вместо одного, с последующим контролем ликвора через 6 мес; при отсутствии санации ликвора проводят дополнительный курс лечения.

Использование преднизолона в начале терапии (в первые 3 дня однократно утром по 90–60–30 мг) показано с целью предупреждения обострения психотической симптоматики на фоне лечения.

В случае гуммозного поражения мозга для повышения эффективности лечения показано применение преднизолона параллельно с пенициллинотерапией в течение всего 1-го курса лечения. Для достижения регресса клинических симптомов забо-

лечения лечение преднизолоном может на несколько дней предшествовать началу пенициллинотерапии.

Своевременное выявление и адекватное лечение гумм головного и спинного мозга нередко приводят к клиническому выздоровлению (необходимы контроль ликвора и магнитно-резонансная томография). Прогрессивный паралич и спинная сухотка наиболее резистентны к терапии. Как правило, наилучший эффект при этом состоит в отсутствии прогрессирования заболевания.

### **Лечение сифилиса у беременных и детей**

В настоящее время в связи с наличием эффективных и краткосрочных методов лечения выявление сифилиса перестало играть роль медицинского показания для прерывания беременности. Решение о сохранении или прерывании беременности принимает женщина. Роль врача состоит в проведении своевременного адекватного лечения и оказании психологической поддержки беременной.

Специфическое, профилактическое и превентивное лечение беременных

#### **Специфическое лечение беременных**

Вне зависимости от сроков регистрации проводят бензилпенициллина натриевой солью или бензилпенициллина новокаиновой солью так же, как лечение вне беременности, по одной из вышеприведенных схем, в соответствии с диагнозом.

#### **Профилактическое лечение беременных**

Профилактическое лечение показано женщинам, получившим специфическое лечение до беременности, у которых к началу беременности не произошла негативация КСР (РМП), а также всем женщинам, начавшим лечение во время беременности, независимо от ее срока. Профилактическое лечение обычно проводят начиная с 20-й недели беременности, однако при поздно начатом специфическом лечении — непосредственно вслед за ним. Препараты, разовые дозы и кратность введения соответствуют таковым при специфическом лечении. Длительность терапии составляет 10 дней.

Если при наличии показаний к профилактическому лечению беременных имеются сведения о неполноценности проведенного специфического лечения, то профилактическое лечение должно продолжаться 20 дней (как дополнительное).

При установлении беременной диагноза «поздний сифилис» или «сифилис неуточненный» ранний или поздний 2-й курс специфического лечения, который, как правило, проводят в сроки 20 нед и более беременности, следует считать профилактическим лечением.

В случае проведения в полном объеме адекватного специфического и профилактического лечения родоразрешение может происходить в родильном доме общего профиля на общих основаниях. Ребенок, родившийся без признаков врожденного сифилиса от женщины, получившей полноценную специфическую и профилактическую терапию, в лечении не нуждается.

При непереносимости пенициллинов беременным в качестве альтернативной терапии показано применение полусинтетических пенициллинов, цефтриаксона или эритромицина (см. «Альтернативные схемы» в вышеприведенных разделах), аналогично лечению первичного сифилиса.

### **Превентивное лечение беременных**

Проводят по тем же показаниям и методикам, что и лечение вне беременности.

Специфическое лечение детей, больных ранним врожденным, манифестным и скрытым сифилисом

- **Бензилпенициллина натриевая соль:** в возрасте до 6 мес — 100 тыс. ЕД на 1 кг массы тела внутримышечно; в возрасте старше 6 мес — 75 тыс. ЕД/кг; в возрасте старше 1 года — 50 тыс. ЕД/кг. Суточную дозу делят на 6 инъекций с интервалом 4 ч в течение 20 дней при манифестной форме и 28 дней — при поражении ЦНС (подтвержденном исследованием ликвора),

*или*

- **бензилпенициллина новокаиновая соль** 50 тыс. ЕД на 1 кг массы тела внутримышечно — суточную дозу делят на 2 инъекции с интервалом 12 ч в течение 20 дней.

Специфическое лечение детей, больных поздним врожденным сифилисом

- **Бензилпенициллина натриевая соль** — 50 тыс. ЕД на 1 кг на массы тела внутримышечно, суточную дозу делят на 6 инъекций с интервалом 4 ч в течение 28 дней; через 2 нед — второй курс в аналогичной дозе — 14 дней,

*или*

- **бензилпенициллина новокаиновая соль** — 50 000 ЕД/кг массы тела внутримышечно, разделенные на 2 инъекции в течение 28 дней; через 2 нед — второй курс в аналогичной дозе — 14 дней.

**Специфическое лечение приобретенного сифилиса у детей** проводится по методике лечения взрослых в соответствии с диагнозом лечения взрослых и исходя из возрастных доз антибиотиков с учетом того, что отечественные бициллины противопоказаны детям до 2 лет, тетрациклины — до 8 лет. Расчет препаратов проводится в соответствии с массой тела ребенка.

- **Бензилпенициллина натриевая соль:** в возрасте до 6 мес — 100 тыс. ЕД на 1 кг массы тела внутримышечно; в возрасте старше 6 мес — 75 тыс. ЕД/кг; в возрасте старше 1 года — 50 тыс. ЕД/кг. Суточную дозу делят на 6 инъекций с интервалом 4 ч в течение 20 дней при манифестной форме и 28 дней при поражении ЦНС,

*или*

- **бензилпенициллина новокаиновая соль** — 50 тыс. ЕД на 1 кг массы тела внутримышечно — суточную дозу делят на 2 инъекции с интервалом 12 ч.

Лечение детей, как специфическое, так и профилактическое, проводят в родильных домах, отделениях патологии новорожденных и детских лечебно-профилактических учреждениях.

**Превентивное лечение** показано всем детям до 3 лет. Для детей более старшего возраста вопрос о лечении решается индивидуально с учетом формы сифилиса у контактного взрослого, локализации высыпаний, степени контакта ребенка с больным. Лечение проводится по методике превентивного лечения взрослых исходя из возрастных доз антибиотиков.

#### Профилактическое лечение детей

Профилактическое лечение ребенку проводят при следующих условиях:

- если ребенок рожден без проявлений заболевания от матери, больной сифилисом, не получавшей специфического лечения;
- если специфическое лечение матери начато поздно (с 32-й недели беременности);
- если оно было показано, однако не проводилось.

Профилактическое лечение ребенка, рожденного от матери, больной сифилисом, не получавшей специфического лечения, проводят по любой из методик, предназначенных для лечения врожденного сифилиса.

Длительность терапии новорожденного, мать которого при наличии показаний во время беременности не получила специфического лечения или получила неадекватное лечение, составляет 10 дней, новорожденного, родившегося без проявлений сифилиса от нелеченой матери, — 20 дней.

Детям 1-го месяца жизни допустимо уменьшение кратности введения пенициллина до 4 раз в сутки.

**Лечение сифилиса при указании на непереносимость препаратов пенициллина проводится резервными антибиотиками.**

- **Цефтриаксон:** по 1 г внутримышечно 1 раз в сутки в течение 5 дней для превентивного лечения, 10 дней — для лечения первичного и 20 дней — для вторичного и раннего

скрытого сифилиса; по 2 г внутримышечно 1 раз в сутки для лечения раннего нейросифилиса, в тяжелых случаях (сифилитический менингоэнцефалит, острый генерализованный менингит) внутривенно до 4 г — 20 дней; по 1 г внутримышечно 1 раз в сутки в течение 20 дней, через 2 нед перерыва 2-й курс в аналогичной схеме — 10 дней для лечения поздних форм сифилиса.

- **Доксициклин** по 100 мг 2 раза в сутки в течение 10 дней для превентивного лечения, 20 дней — первичного и 30 дней вторичного и раннего скрытого сифилиса.
- **Ампициллин** или **оксациллин** по 1 г внутримышечно 4 раза в сутки в течение 10 дней для превентивного лечения, 20 дней — первичного и 20 дней — вторичного и раннего скрытого сифилиса.
- **Эритромицин** по 500 мг внутрь 4 раза в сутки в течение 10 дней для превентивного лечения, 20 дней — первичного и 30 дней — вторичного и раннего скрытого сифилиса.

Для беременных с непереносимостью пенициллина и цефтриаксона рекомендуется назначение эритромицина. Однако ребенка после рождения необходимо пролечить пенициллином, поскольку эритромицин не проникает через плаценту.

Детям терапия препаратами резерва проводится по методике лечения взрослых в соответствии с диагнозом и исходя из возрастных дозировок антибиотиков. Не рекомендуется назначать тетрациклины до 8-летнего возраста.

### Клинико-серологический контроль

Взрослые и дети, получившие превентивное лечение после полового или тесного бытового контакта с больными ранними формами сифилиса, подлежат однократному клинико-серологическому обследованию через 3 мес после лечения.

КСР после окончания специфического лечения осуществляется 1 раз в 3 мес в течение 1-го года наблюдения и 1 раз в 6 мес в последующие годы с постановкой нетрепонемного теста, 1 раз в год — с постановкой соответствующего трепонемного теста, который использовался при диагностике заболевания.

Больные с ранними формами сифилиса, имевшие до лечения положительные результаты КСР (РМП/РПР), состоят на клинико-серологическом контроле до полной негативации этих тестов и затем еще в течение 6–12 мес с двукратным обследованием. Длительность КСР определяют индивидуально в зависимости от результатов лечения.

Больных с поздними формами сифилиса, у которых результаты нетрепонемных тестов после лечения нередко остаются положительными, должны находиться на КСР не менее 3 лет.

Решение о снятии с учета или продлении контроля принимается индивидуально.

Больные нейросифилисом, независимо от стадии, находятся под наблюдением в течение 3 лет с обязательным контролем состава спинно-мозговой жидкости (СМЖ) 1 раз в 6–12 мес. Сохранение патологических изменений (с учетом нетрепонемных тестов) является показанием к дополнительному лечению. Стойкая нормализация состава СМЖ даже при сохранении остаточных клинических проявлений является показанием к снятию с учета.

Дети, не болевшие врожденным сифилисом, рожденные от больных матерей, независимо от того, получали они профилактическое лечение или нет, подлежат клинико-серологическому контролю в течение 1 года. Первое клинико-серологическое обследование проводят в возрасте 3 мес: клинический осмотр педиатром, консультации невропатолога, окулиста, отоларинголога, серологические тесты — КСР (РМП), РИТ, РИФ, (РПГА, ИФА). Если к этому моменту результаты указанных реакций отрицательны и клинические исследования не выявили патологии, то обследование повторяют в возрасте 1 года, перед снятием с учета. Если в 3-месячном возрасте отмечена позитивность каких-либо серологических тестов, то повторное обследование проводят в возрасте 6, 9 и затем 12 мес.

Дети, получившие специфическое лечение, состоят на КСК в течение 3 лет.

При возникновении клинического или серологического рецидива, а также в случаях сохранения стойкой позитивности КСР или замедленной негитивации больные подлежат обследованию терапевтом, невропатологом, окулистом, отоларингологом с проведением спинномозговой пункции. Лечение проводят по методикам, предусмотренным в разделе «Дополнительное лечение».

**Дополнительное лечение** проводится в следующих случаях:

- если через 1 год после полноценного лечения ранних форм сифилиса не произошло 4-кратного снижения титра РМП/РПР;
- если через 1,5 года после полноценного лечения ранних форм сифилиса нет тенденции к дальнейшему снижению титра РМП/РПР;
- если через 2 года после полноценного лечения ранних форм сифилиса не произошло полной негитивации РМП/РПР;
- если через 6 мес после полноценного лечения раннего врожденного сифилиса не произошло 4-кратного снижения титра РМП/РПР.

При выявлении указанных состояний в сроки до 2 лет после основного лечения проводится 1 курс дополнительного лечения

по схеме раннего скрытого сифилиса (кроме пролонгированных препаратов пенициллина); после 2 лет — 2 курса по схеме позднего сифилиса.

Перед дополнительным лечением показаны углубленное клинико-лабораторное обследование, исследование СМЖ, консультации специалистов с целью исключения нейро- или висцерального сифилиса.

Дополнительное лечение проводится однократно/двукратно.

**Бензилпенициллина натриевая соль** по 1 ЕД внутримышечно каждые 4 час (6 раз в сутки) в течение 20 дней, *или*

**бензилпенициллина натриевая соль** по 10 млн ЕД внутривенно капельно 2 раза в сутки 20 дней, *или*

**цефтриаксон** по 1 г внутримышечно 2 раза в сутки 20 дней.

Дополнительное лечение у детей проводится по методике лечения взрослых исходя из возрастных доз антибиотиков.

**Дополнительное лечение при нейросифилисе показано:**

- если в СМЖ количество клеток не возвращается к норме в течение 6 мес или после снижения до нормы вновь увеличивается;
- если в течение 1 года не происходит снижения позитивности РМП/РПП в СМЖ;
- если в течение 2 лет не происходит существенного снижения содержания белка в СМЖ.

Дополнительное лечение в этих случаях проводится по методикам лечения нейросифилиса.

### Снятие с учета

После окончания клинико-серологического наблюдения проводят полное серологическое обследование: РМП/РПП, РПГА, ИФА и при необходимости РИТ, РИФ, консультации специалистов (терапевта/педиатра, невропатолога, окулиста, отоларинголога).

Ликворологическое обследование при снятии с учета показано пациентам, получавшим лечение по поводу нейросифилиса.

При снятии с учета детей, пролеченных по поводу врожденного сифилиса, рекомендуют провести консультации педиатра, невропатолога, окулиста, отоларинголога и постановку РСК (МР), РИТ, РИФ (РПГА, ИФА). Дети, имевшие патологию в ликворе, должны пройти ликворологическое обследование.

В качестве критериев излеченности можно учитывать:

- полноценность проведенного лечения и его соответствие инструкциям;
- данные клинического обследования (осмотр кожных покровов слизистых оболочек, при показаниях — состояние внутренних органов и нервной системы);

- результаты лабораторного (серологического, при показании — ликворологического) исследования.

Больных сифилисом к работе в детских учреждениях, предприятиях общественного питания допускают после окончания полноценного курса специфического лечения и регресса клинических симптомов заболевания (при наличии манифестной формы заболевания).

Дети, получающие специфическое лечение по поводу приобретенного сифилиса, могут посещать детские учреждения после окончания лечения и разрешения клинических проявлений.

Пациенты с положительными результатами нетрепонемных тестов могут быть сняты с учета при соблюдении следующих условий: 1) полноценное специфическое лечение; 2) КСК не менее 3 лет; 3) благоприятные результаты исследования СМЖ перед снятием с учета; 4) отсутствие специфической клинической патологии по консультациям специалистов (невропатолога, офтальмолога, отоларинголога, терапевта/педиатра); 5) отсутствие подозрений на кардиоваскулярный сифилис при УЗИ сердца и аорты.



# Поражения кожи и слизистых оболочек при ВИЧ-инфекции

ВИЧ-инфекция относится к медленным вирусным инфекциям, для которых характерно многолетнее вялое течение с медленным, но неуклонным прогрессированием, бурным финишем и неизбежным летальным исходом.

### Краткие исторические сведения

В 1981 г. Центр по контролю и профилактике болезней США сообщил о пневмоцистной пневмонии и саркоме Капоши у двух молодых гомосексуалистов. Оба заболевания отличались злокачественным течением и вскоре привели больных к гибели. Общим отклонением у молодых гомосексуалистов оказался, как выявили иммунологические исследования, дефицит иммунитета. В связи с этим новое заболевание по инициативе М.С. Готлиба получило в 1982 г. название *acquired immunodeficiency syndrome* (AIDS), в русском переводе — СПИД.

Возбудитель СПИДа был выделен в 1983 г. одновременно группой профессора Л. Монтанье (Парижский институт Пастера) из лимфатического узла и группой профессора Р. Галло (Национальный институт рака США) из лимфоцитов. Возбудителем оказался вирус, названный авторами соответственно LAV (*lymphadenopathy associated virus*) и HTLV III (*human lymphotropic virus type III*). В 1986 г. ВОЗ приняла единое название *human immunodeficiency virus* (HIV) — ВИЧ.

При клиническом наблюдении было установлено, что развитию СПИДа предшествует многолетний малосимптомный период инфицирования вирусом, который медленно разрушает иммунную систему зараженного человека. В связи с этим новое заболевание получило общепринятое в настоящее время название «инфекция, вызываемая вирусом иммунодефицита человека», а термин СПИД сохранился для обозначения лишь ее финальной стадии. Кроме того, в последние годы употребляется термин «ВИЧ/СПИД-инфекция».

### Код по МКБ-10

B20-B24. Болезнь, вызванная вирусом иммунодефицита человека.

## Эпидемиология

ВИЧ-инфекция — типичный антропоноз: животные в естественных условиях ею не болеют, не удается воспроизвести ее и в эксперименте. Резервуаром и источником заражения служат больные люди в любом периоде заболевания и вирусоносители. Пути передачи — половой, через кровь и от инфицированной матери к ее ребенку. Заражение наступает при поступлении вируса в кровь пострадавшего.

Половой путь передачи — основной. Вероятность инфицирования при единичном вагинальном контакте небольшая. Частые половые сношения повышают риск заражения и даже делают его неизбежным. При анальном половом акте вероятность инфицирования выше, чем при вагинальном, так как он более травматичен, что увеличивает возможность проникновения вируса в кровь. Эта особенность в сочетании с большим количеством половых партнеров обуславливает высокую скорость распространения ВИЧ-инфекции среди гомосексуалистов. Воспалительные заболевания, эрозивные и язвенные дефекты половых органов, промежности и перианальной области, способствуя проникновению вируса в кровь, повышают риск заражения. Орогенитальное сношение наименее опасно, но и его нельзя считать вполне безопасным, особенно для реципиентов спермы (женщины или мужчины).

Передача ВИЧ-инфекции через кровь реализуется при использовании общих (без стерилизации) игл и шприцев при внутримышечных и подкожных инъекциях, внутривенных вливаниях, при случайных уколах инфицированной иглой и при переливании крови и ее препаратов от ВИЧ-инфицированного донора. Заражение при инъекциях не превышает 0,3% случаев, риск резко возрастает при внутривенных вливаниях и достигает максимального уровня при переливании крови и ее продуктов — от 80 до 100% случаев. Трансплантация органов и искусственное оплодотворение женщин также могут служить путями передачи ВИЧ-инфекции.

Передача вируса от инфицированной матери ребенку происходит во время беременности, родов и при кормлении грудью. Заражение наступает в 25–50% случаев.

Бытовая передача ВИЧ-инфекции и передача через насекомых не установлены.

Пути передачи ВИЧ-инфекции определяют группы риска по этой инфекции.

Гомосексуалисты наиболее уязвимы при половой передаче ВИЧ-инфекции. Бисексуалисты — транспортеры инфекции за пределы этой группы.

Лица, ведущие беспорядочную половую жизнь, особенно пренебрегающие барьерными защитными средствами, также подвергаются большому риску заражения. Женщины инфицируются примерно в 3 раза чаще мужчин.

К группам риска относят и реципиентов крови и ее препаратов (особенно больных гемофилией), донорских органов и эякулята, а также детей, родившихся у ВИЧ-инфицированных матерей.

Наркоманы составляют наиболее уязвимый контингент и наиболее опасный очаг распространения ВИЧ-инфекции. Заражение происходит при внутривенном введении наркотиков общими шприцами без их стерилизации, а также в результате беспорядочных половых сношений, чему способствует наркотическое опьянение. ВИЧ-инфицированные наркоманы, вступая в половые связи за пределами своей группы, распространяют инфекцию в обществе.

Медицинские работники, имеющие постоянный контакт с больными с ВИЧ-инфекцией, особенно с их кровью, также входят в группу риска.

К началу XXI в. ВИЧ-инфекция приняла характер пандемии. Наиболее широкое распространение она получила в странах Африки, Латинской Америки и Юго-Восточной Азии. В странах Восточной Европы, в том числе в России, в последние годы отмечают интенсивный рост инфицированности населения — особенно в крупных городах.

## **Этиология**

ВИЧ — ретровирус из группы лентивирусов. На основе его РНК при помощи обратной транскриптазы (ревертазы) синтезируется ДНК, которая может встраиваться в геном человека и оставаться в нем пожизненно. ВИЧ высоковариабелен, быстро мутирует, что приводит к появлению разных штаммов даже у одного человека. Жизненный цикл ВИЧ составляет 1,5 сут от момента внедрения вируса в клетку, репликации до выхода новых вирусов, которые заражают другие клетки.

Геном ВИЧ хорошо изучен. Помимо структурных генов, выявлены гены, кодирующие обратную транскриптазу и другие энзимы. В настоящее время различают два типа вируса иммунодефицита человека: ВИЧ-1 и ВИЧ-2. Отличия ВИЧ-1 и ВИЧ-2 заключаются главным образом в их оболочечных белках, принадлежащих к одной и той же группе, но определенно к разным видам вирусов.

ВИЧ-1 — преобладающий вид вируса, распространен по всему миру. Ареал ВИЧ-2 ограничен в основном районами Западной Африки с очагами в Анголе и Мозамбике. Распространение ВИЧ-2 по сравнению с инфекцией ВИЧ-1 происходит медленнее;

ВИЧ-2 в меньшей степени способен передаваться половым путем, а вызываемая им инфекция протекает менее активно, чем инфекция ВИЧ-1, особенно в терминальных стадиях. Далее в данной главе термин «ВИЧ» будет означать ВИЧ-1.

## Патогенез

ВИЧ обладает значительной аффинностью (родовым сходством, филогенетической близостью) к CD4+-хелперным Т-клеткам, чем можно объяснить преимущественное поражение вирусом этих клеток. ВИЧ инфицирует также дендритные клетки, включая эпидермальные клетки Лангерганса, которые могут служить резервуаром для вируса иммунодефицита и местом его репликации. ВИЧ поражает и клетки микроглии ЦНС.

Инфицирование клеток иммунной системы, особенно CD4+-лимфоцитов, вызывает нарушение их функции, индуцирует гибель клеток и в конце концов приводит к тяжелому иммунодефициту. Иммунная дисфункция, таким образом, представляет собой тот механизм, который лежит в основе дальнейшего развития клинико-патологических характеристик, ассоциированных с ВИЧ-инфекцией.

## Классификация

В основе классификаций ВИЧ-инфекции лежит оценка ее стадийного течения. В повседневной практике врача определение стадий легче всего проводить с помощью российской классификации ВИЧ-инфекции, разработанной В.И. Покровским, В.В. Покровским и О.Г. Юриным в 2001 г.

Согласно российской классификации, выделяют пять стадий ВИЧ-инфекции.

- **Стадия I** — стадия инкубации, т.е. период от момента заражения до развития реакции организма в виде клинических проявлений «острой инфекции» и/или выработки антител. Продолжительность ее обычно составляет от 2 до 8 нед. В этот период происходит активное размножение ВИЧ, однако клинические проявления заболевания отсутствуют и антитела к ВИЧ еще не выявляют.
- **Стадия II** — стадия первичных проявлений. В этот период развивается первичный ответ организма на внедрение возбудителя в виде клинических проявлений и/или выработки антител. Эта стадия ВИЧ-инфекции может протекать в нескольких вариантах.
  - ✦ *Стадия IIА* — бессимптомная, когда какие-либо клинические проявления отсутствуют. Ответ организма на внедрение ВИЧ выражается лишь выработкой антител.
  - ✦ *Стадия IIБ* — острая ВИЧ-инфекция без вторичных заболеваний. Может манифестировать лихорадкой, урти-

карными, розеолезными, папулезными, петехиальными высыпаниями на коже и слизистых оболочках, увеличением лимфатических узлов, синуситами, фарингитами, увеличением печени и селезенки, диареей. Такая клиническая симптоматика напоминает мононуклеозоподобный синдром, краснухоподобный синдром. В крови можно обнаружить широкоплазменные лимфоциты (мононуклеары), что еще больше усиливает сходство острой ВИЧ-инфекции с инфекционным мононуклеозом.

❖ *Стадия IIВ* — острая ВИЧ-инфекция со вторичными заболеваниями. У 10–15% больных с острой ВИЧ-инфекцией на фоне транзиторного снижения уровня CD4+-лимфоцитов возникают ангина, бактериальная пневмония, кандидозы, герпетическая инфекция и др. Эти проявления, как правило, слабо выражены, кратковременны, хорошо поддаются терапии, но могут быть тяжелыми (кандидозный эзофагит, пневмоцистная пневмония), а в редких случаях даже вести к смертельному исходу. Продолжительность клинических проявлений острой ВИЧ-инфекции варьирует от нескольких дней до нескольких месяцев, обычно составляет 2–3 нед. Стадия острой инфекции, как правило, трансформируется в латентную стадию, но иногда, минуя ее, может сразу переходить в стадию вторичных заболеваний.

• **Стадия III** — латентная, для которой характерна персистирующая генерализованная лимфаденопатия, проявляющаяся увеличением не менее двух лимфатических узлов у взрослых более 1 см, у детей более 0,5 см в диаметре, не менее чем в двух не связанных между собой группах (не считая паховые лимфоузлы) в течение не менее 3 мес. Лимфатические узлы обычно эластичные, безболезненные, не спаяны с окружающей тканью, кожа над ними не изменена. Длительность латентной стадии может варьировать от 2–3 до 20 лет и более, обычно — 6–7 лет. В этот период отмечают постепенное снижение количества CD4+-лимфоцитов в среднем со скоростью 50–70 клеток/мкл в год.

• **Стадия IV** — стадия вторичных заболеваний. Продолжающаяся репликация ВИЧ приводит к гибели CD4-клеток, истощению их популяции и развитию на фоне иммунодефицита вторичных (оппортунистических) заболеваний — инфекционных и/или онкологических. Клинические проявления оппортунистических заболеваний, наряду с лимфаденопатией, обуславливают клиническую картину стадии вторичных заболеваний.

❖ *Стадия IVA* обычно наступает через 6–10 лет от момента заражения. Для нее характерны бактериальные,

грибковые и вирусные поражения слизистых оболочек и кожного покрова, воспалительные заболевания верхних дыхательных путей. Развивается при содержании CD4<sup>+</sup>-лимфоцитов 350–500 клеток/мкл.

- ✧ *Стадия IVB* (через 7–10 лет от момента заражения). Кожные поражения носят более глубокий характер и склонны к затяжному течению. Возникают поражения внутренних органов. Кроме того, могут отмечаться локализованная саркома Капоши, умеренно выраженные системные симптомы (потеря массы тела, лихорадка), поражение периферической нервной системы. Обычно стадия IVB развивается у больных при уровне CD4<sup>+</sup>-лимфоцитов 200–350 клеток/мкл.
- ✧ *Стадия IVB* (через 10–12 лет). Характеризуется возникновением тяжелых, угрожающих жизни вторичных (оппортунистических) заболеваний, их генерализацией, поражением ЦНС. Обычно стадия IVB наступает при концентрации CD4<sup>+</sup>-лимфоцитов менее 200 клеток/мкл.
  - *Легочная форма*. В клинической картине этой формы преобладают симптомы пневмонии, формирующейся на фоне нарастающей потери массы тела и ухудшающегося общего состояния. Чаще всего пневмония связана с пневмоцистами и цитомегаловирусами.
  - *Желудочно-кишечная (диспептическая) форма* характеризуется стойкой диареей на фоне прогрессирующей потери массы тела, обезвоживания и интоксикации. Субъективно отмечается боль по ходу кишечника, порой мучительная. В качестве причин синдрома диареи описаны многие микроорганизмы и саркома Капоши. Основную этиологическую роль играют кишечные кокцидии, а также цитомегаловирус.
  - *Неврологическая форма* протекает в виде деменции, энцефалита, менингита, менингоэнцефалита, сосудистых поражений и опухоли головного мозга. Их этиология разнообразна: прямое воздействие ВИЧ, цитомегаловирусы, вирусы простого и опоясывающего лишая, простейшие (чаще всего токсоплазмы), бактерии и грибы, лимфома мозга, многоочаговая лейкоэнцефалопатия.
  - *Микст-инфекция* — очень частая форма заболевания. Одновременно у одного больного может быть сочетание различных как по локализации, так и по этиологии поражений, что выделяется в виде диссеминированной формы.

В целом переход ВИЧ-инфекции в стадию вторичных заболеваний становится проявлением истощения защитных резервов

макроорганизма. Репликация вируса ускоряется, скорость падения содержания CD4-лимфоцитов увеличивается.

- **Стадия V** — терминальная. Имеющиеся вторичные заболевания приобретают необратимое течение. Даже адекватная противоретровирусная терапия и терапия вторичных заболеваний не всегда эффективны, и больной умирает в течение нескольких месяцев. Для этой стадии типично падение количества CD4-лимфоцитов ниже 50 клеток/мкл.

### **Особенности клинических проявлений и течения поражений кожи и слизистых оболочек на фоне ВИЧ-инфекции**

Из этой группы поражений для наших широт наибольшее практическое значение имеют микозы, вирусные дерматозы, пиодермиты, папулезная сыпь, себорейный дерматит, ангиопатии и саркома Капоши.

#### **Микозы**

Микозы у ВИЧ-инфицированных представлены главным образом кандидозом, руброфитией и отрубевидным лишаем.

**Кандидоз** — самое раннее и частое вторичное заболевание при ВИЧ-инфекции. Он обычно протекает в сочетании с другими поражениями кожного покрова и слизистых оболочек, прежде всего с герпетическими поражениями и себорейным дерматитом. Излюбленная локализация разнообразна: половые органы, перианальная область, паховые складки, подмышечные впадины, складки под молочными железами и кожа между ними, полость рта. Очаги поражения имеют ярко-красную окраску, стертые границы и влажную поверхность, с эрозивными и иногда язвенными дефектами; по периферии возникают сателлитные фликтены. Субъективно отмечаются жжение и болезненность. Нередки паронихии и онихии.

Вне ВИЧ-инфекции у взрослых, не получавших лечение антибиотиками и иммуносупрессивную терапию и неотягощенных истощающими заболеваниями, кандидоз полости рта не встречаются. На фоне ВИЧ-инфекции кандидоз полости рта первоначально проявляется розово-красными пятнами и папулами или диффузной яркой эритемой, на поверхности которых формируются беловатые налеты, сравнительно легко удаляемые ватным тампоном.

Различают следующие варианты:

- молочница (острый псевдомембранозный кандидоз);
- ангулярный хейлит (*perleche*);
- острый эрозивный кандидоз с выраженной эритемой, болью и эрозиями, но без типичных белых налетов;

- хронический атрофический кандидоз с выраженной эритемой слизистой оболочки щек и плоским, гладким блестящим языком;
- хронический гипертрофический кандидоз с толстыми узелками или бляшками, особенно на твердом нёбе и языке.

При распространении орального кандидоза на зев и пищевод в связи с эрозированием и изъязвлением возникают затруднения при глотании, загрудинное жжение и боль во время приема пищи. Кандидоз пищевода рассматривают как достоверный маркер ВИЧ-инфекции. Полость рта и пищевод — наиболее частые локализации кандидоза у ВИЧ-инфицированных.

**Руброфития** у ВИЧ-инфицированных может распространяться за пределы стоп, поражая кисти, гладкую кожу, особенно крупные складки и области роста длинных волос. Необычные варианты руброфитии — по типу многоформной экссудативной эритемы, себорейного дерматита, ладонно-подошвенной кератодермии, инфильтративно-нагноительной трихофитии; могут развиваться многочисленные плоские папулы. Следует отметить, что у ВИЧ-инфицированных чаще встречаются инфильтративные формы руброфитии по типу гранулемы Майокки. Нередко руброфития отличается отсутствием характерного для этого микоза периферического валика.

Поражения кистей, гладкой кожи и области роста длинных волос возможны и при интактных стопах: заражение происходит первично извне. Весьма подозрителен в отношении ВИЧ-инфекции проксимальный онихомикоз в сочетании с воспалением заднего околоногтевого валика.

**Отрубевидный лишай** характеризуется трансформацией пятен в папулы и бляшки. Возбудитель отрубевидного лишая — *Pityrosporum ovale* может вызывать зудящие фолликулиты, расположенные главным образом на плечах и лице. Их поверхность часто экскориирована. При патогистологическом исследовании в биоптате выявляют фолликулит с большим количеством микроорганизмов. При выраженном иммунодефиците может возникать сепсис, обусловленный *Pityrosporum ovale*, который, как правило, не удается контролировать лечением: больные погибают.

### Вирусные дерматозы

Рецидивирующий герпес на начальных этапах ВИЧ-инфекции протекает вполне типично, с преимущественным поражением полости рта, половых органов и перианальной области. По мере углубления иммунодефицита высыпания становятся более обильными, рецидивы — частыми и продолжительными, а ремиссии — короткими. Порой заболевание приобретает перманентное течение. Эрозии становятся стойкими, трансформируясь в болезненные язвы. В отпечатках с эрозивной поверхности об-



наруживают клетки Тцанка. Частые рецидивы в полости рта приводят к образованию торпидных незаживающих эрозий и язв, болезненность которых усиливается при приеме пищи.

Высыпания могут распространиться на зев, пищевод, бронхи и затем на легкие, а также на периоральную область. Особенно подвержены изъязвлению высыпания на половых органах и в перианальной области. Образующиеся здесь язвы имеют округлые края, лишены тенденции к заживлению, вызывают сильную боль. Незаживающие язвы перианальной области у гомосексуалистов следует рассматривать как герпетические, даже при отрицательных результатах изучения отпечатков на клетки Тцанка, гистологической структуры и вирусологических тестов, если не доказана их иная природа.

Крайне болезненным является герпетический проктит, манифестирующий лишь легким отеком и гиперемией слизистой оболочки прямой кишки, переходящими на кожу перианальной области. Временами на этом фоне можно наблюдать немногочисленные везикулы.

Возможны необычные локализации рецидивирующего герпеса, в том числе первоначальные: подмышечные впадины, кисти, особенно пальцы; голени (где развиваются хронические язвы); другие участки кожного покрова.

Склонность к изъязвлению герпетических поражений — один из важных маркеров ВИЧ-инфекции.

Опоясывающий лишай у здоровых в других отношениях молодых взрослых часто служит первым манифестным признаком ВИЧ-инфекции, предвестником ее перехода в стадию клинических проявлений. Высыпания обильны, захватывают обычно два и более дерматомов, многие везикулы имеют крупные размеры и геморрагическое содержимое, что свидетельствует о тяжелом течении герпеса; субъективно отмечается сильная боль. Высыпания исчезают, оставляя после себя рубцы, нередко келоидные. Закономерны рецидивы, которые свидетельствуют о нарастающей тяжести ВИЧ-инфекции. Примечательно, что повторные атаки опоясывающего лишая могут иметь иную, чем у дебютной, локализацию. Высыпания становятся диссеминированными, напоминающими сыпи при ветряной оспе, реже представлены веррукозными папулами, отличающимися персистенностью. В поздних стадиях ВИЧ-инфекции наступает поражение внутренних органов.

Контагиозный моллюск как признак ВИЧ-инфекции отличается у взрослых локализацией на лице (обычная локализация — аногенитальная область), быстрой диссеминацией с распространением на шею и волосистую часть головы и даже на слизистую оболочку полости рта, увеличением высыпаний до 3–4 см и сливанием их друг с другом, вплоть до формирования массивных образований.

### Пиодермиты

Пиодермиты у взрослых — редкие осложнения ВИЧ-инфекции. Вместе с тем они разнообразны. Чаще других встречаются фолликулиты, импетиго, эктимы и шанкриформную пиодермию.

**Фолликулиты** на фоне ВИЧ-инфекции приобретают сходство с юношескими угрями — акнеформные фолликулиты. Первоначально они поражают кожу лица, верхней части спины и груди, нередко возникая на фоне диффузной эритемы. В дальнейшем фолликулиты распространяются по туловищу, захватывают плечи, ягодицы, бедра, промежность и другие участки кожного покрова. Присоединение зуда, особенно на бедрах и в промежности, часто приводит к эксфолиациям и экземе.

**Импетигиозные высыпания**, поражающие преимущественно область бороды и шеи, представлены фликтенами, подсыхание которых вызывает формирование густо расположенных ярко-желтых корок («цветущее импетиго»).

**Стрептококковые эктимы** у ВИЧ-инфицированных отличаются небольшими размерами, сочными розово-красными краями и дном, покрытым серозно-гнойным отделяемым и корками. По периферии эктимы окаймлены ярко-красным ободком. Эктимы, первоначально появляющиеся в небольшом количестве обычно на голенях, со временем становятся многочисленными, захватывая бедра, ягодицы и поясницу. Возможны другие локализации.

**Шанкриформную пиодермию** на фоне ВИЧ-инфекции встречают чаще, чем вне ее. Элементы имеют разнообразную локализацию, включая полость рта, губы, периоральную область и половые органы.

Клинически это эрозивно-язвенный дефект диаметром 1,0–1,5 см с округлыми очертаниями и резкими границами. На его розово-красной поверхности хорошо видны телеангиэктазии и петехии. При пальпации в основании дефекта выявляют плотнo-эластический инфильтрат, выходящий далеко за его пределы. Исходным элементом служит фликтена. Вскрываясь, она образует эрозию, которая, увеличиваясь и углубляясь, может трансформироваться в язву. Одновременно с этим в основании дефекта происходит отложение инфильтрата. Иногда эрозивно-язвенный дефект слегка приподнимается над окружающими тканями. Шанкриформная пиодермия может сопровождаться ложноположительными серологическими реакциями на сифилис, что, естественно, затрудняет ее распознавание.

### Папулезная сыпь

Папулезная сыпь — своеобразное поражение кожи у ВИЧ-инфицированных — до сих пор не получила определенного но-

зологического статуса. Папулы отличаются небольшими размерами, полушаровидной формой, цветом нормальной кожи или красноватой окраской, плотноватой консистенцией, гладкой поверхностью, изолированным расположением, без тенденции к слиянию. Локализация папул весьма разнообразна: голова, шея, туловище, особенно верхняя часть, конечности. Количество элементов подвержено широким колебаниям — от единичных до многих сотен. Высыпания обычно сопровождаются зудом.

Гистологически выявлен периваскулярный инфильтрат из мононуклеарных клеток, некоторые из них атипичны и имеют гиперхромные ядра; может присутствовать примесь эозинофильных клеток. Специальные окрашивания при папулезной сыпи на микроорганизмы дали отрицательные результаты.

### Себорейный дерматит

Себорейный дерматит принадлежит к числу частых вторичных заболеваний при ВИЧ-инфекции. Его формирование происходит уже на ранних этапах инфекции, приобретая на фоне падения иммунитета прогрессивное течение. В связи с этим клинические проявления дерматита широко варьируют — от abortивных ограниченных до тяжелых генерализованных форм.

Заболевание обычно начинается с легкой гиперемии кожи лица и волосистой части головы, сопровождающейся умеренным шелушением сухими или жирными чешуйками. Интенсивность окраски и шелушение постепенно нарастают, могут присоединяться корки. Себорейный дерматит в рамках ВИЧ-инфекции приобретает порой форму волчаночной «бабочки», сопровождается выпадением волос и бровей. Со временем он, принимая тяжелое течение, выходит за пределы локализаций классического варианта, распространяясь на кожу живота, боковых поверхностей туловища, промежности, верхних и нижних конечностей; при резком шелушении получает сходство с вульгарным ихтиозом.

Возникновение и развитие себорейного дерматита у ВИЧ-инфицированных связывают с активностью дрожжеподобных грибов, располагающихся в сально-волосных фолликулах.

### Ангиопатии

Изменения кожного покрова и слизистых оболочек, связанные с нарушениями сосудов, манифестируют в виде эритематозных пятен, телеангиэктазий и геморрагических высыпаний. Эритематозные пятна и телеангиэктазии появляются в ранних стадиях ВИЧ-инфекции. Эритематозные пятна могут достигать в диаметре 5–6 см и более, сопровождаться шелушением. Нередко такие пятна служат фоном для формирования других разнообразных изменений кожи.

Весьма характерны для ВИЧ-инфекции многочисленные, густо расположенные на груди телеангиэктазии, образующие порой обширный, в форме полумесяца очаг от одного плеча до другого. Фокусы телеангиэктазий различных размеров, очертаний и густоты описаны на ушных раковинах и вокруг них, на ладонях, пальцах, включая ногтевое ложе, голеньях и других участках кожи. Телеангиэктазии нередко сочетаются с эритематозными пятнами, которые могут служить для них фоном. Преимущественная локализация подобных сочетаний — слизистая оболочка полости рта. Петехиальные и пурпурозные высыпания, количество, локализация и взаимное расположение которых подвержено большим колебаниям, развиваются в результате тромбоцитопении или повреждения сосудистой стенки.

Наличие ангиопатии в ранних стадиях ВИЧ-инфекции может быть обусловлено непосредственным действием ВИЧ на мегакариоциты и сосудистую стенку или нарушениями свертываемости крови, вызванными хроническим вирусным поражением печени (чаще вирусный гепатит С). В поздних стадиях ВИЧ-инфекции эти проявления могут быть связаны с оппортунистическими заболеваниями (цитомегаловирусная инфекция, саркома Капоши), текущим синдромом диссеминированного внутрисосудистого свертывания или действием лекарственных препаратов.

### Саркома Капоши

Саркома Капоши как проявление ВИЧ-инфекции развивается, как правило, у лиц молодого и среднего возраста (не старше 60 лет), нередко локализация первоначальных высыпаний за пределами стоп и голеней, агрессивное течение (большинство больных, не получающих противоретровирусной терапии, умирают в течение 2 лет после постановки диагноза саркомы Капоши). В конце 90-х годов прошлого века была установлена роль вируса герпеса типа 8 как этиологического фактора саркомы Капоши.

Заболеваемость саркомой Капоши среди ВИЧ-инфицированных неодинакова: у гомосексуалистов она достигает 20%, а в других группах составляет менее 5%.

Высыпания саркомы Капоши начинаются с розово-красных пятен, которые вскоре трансформируются в овальные темно-красные узелки. Течение их различно: одни регрессируют, другие остаются без заметных изменений, а третьи увеличиваются, превращаясь в узлы. Крупные узлы, особенно на голеньях, из-за отложения гемосидерина становятся очень темными. Узлы могут изъязвляться, вызывая отторжение некротизированных тканей. Вовлечение кистей, стоп, половых органов и особенно слизистой оболочки рта приводит к функциональным и косметическим проблемам. Высыпания в полости рта при их изъязвлении препятствуют приему пищи.

Из разнообразных поверхностных локализаций саркомы Капоши на фоне ВИЧ-инфекции наиболее часто и типично поражение твердого и мягкого нёба и корня языка. Оно почти не встречается при классической саркоме Капоши. При прогрессировании болезни процесс распространяется на внутренние органы, вызывая многочисленные осложнения.

### Ксероз и приобретенный ихтиоз

Больные с манифестной ВИЧ-инфекцией часто страдают ксерозом (патологической сухостью кожи). Сухость кожи сопровождается зудом, особенно в зимнее время. Ее причинами служат снижение выделения кожного сала сальными железами и нарушенное состояние липидов кожи. Сухость кожи может возникать уже на ранних этапах заболевания и нарастает по мере падения иммунитета.

При приобретенном ихтиозе у ВИЧ-инфицированных формируются толстые чешуйки, плотно прилежащие к разгибательной поверхности рук и ног и/или туловища. Иногда присоединяется ладонно-подошвенная кератодермия. Больных, страдающих приобретенным ихтиозом, целесообразно исследовать на ВИЧ-инфекцию.

### Волосатая лейкоплакия

Волосатая лейкоплакия поражает латеральные поверхности языка, обычно односторонне в виде белесовато-серых и нечетко отграниченных мелких узелков диаметром 2–3 мм и бляшек диаметром до 3 см. Узелки имеют округлые очертания и гладкую поверхность. Бляшки приобретают неправильные и даже причудливые формы, поверхность их становится морщинистой (гофрированной), выглядит как бы покрытой волосками из-за нитевидных разрастаний эпителия.

Высыпания при прогрессировании заболевания поражают не только обе латеральные поверхности языка, но и другие его участки и даже щеки, дно полости рта и нёба. Другие слизистые оболочки (влагалища и ануса) в процесс не вовлекаются. Высыпания волосатой лейкоплакии, клинически сходные с хроническим гиперпластическим кандидозом, плотно прилежат к подлежащей основе: при поскабливании не снимаются.

Субъективные ощущения обычно отсутствуют, изредка отмечаются жжение и слабая болезненность.

Гистологически находят тонкие кератотические отростки, напоминающие волосы. Непосредственной причиной волосатой лейкоплакии служит, видимо, вирус Эпштейна–Барр или папилломавирус человека; возможно их сочетание. В очагах лейкоплакии обнаруживаются грибы рода *Candida*, которые постоянно присутствуют в микрофлоре полости рта.

Волосатую лейкоплакию рассматривают как достоверный маркер ВИЧ-инфекции, при других состояниях она представляет большую редкость. Ее высыпания могут возникать уже в ранних стадиях заболевания, но обычно характерны для более прогрессирующего течения ВИЧ-инфекции и служат плохим прогностическим признаком, хотя сама по себе волосатая лейкоплакия не может быть причиной смерти.

#### Сопутствующие заболевания: чесотка, сифилис

У ВИЧ-инфицированных встречаются разнообразные сопутствующие заболевания, чаще всего чесотка и сифилис: в их передаче (в молодом и зрелом возрасте) превалирует половой путь.

**Чесотка** у больных с ВИЧ-инфекцией до развития иммунодефицита протекает, как правило, вполне типично. При иммунодефиците тяжесть чесотки нарастает, вплоть до формирования норвежского варианта. В этом случае в клинической картине превалируют сквамозные папулы и четко очерченные бляшки, покрытые толстыми корками и наслоениями чешуек; поражение распространяется на обширные участки кожного покрова, нередко захватывая верхнюю часть спины, шею и голову; порой развивается эритродермия; зуд становится слабым или отсутствует вовсе; резко нарастает количество клещей (в 1 г чешуек может быть обнаружено до 10 тыс. клещей, а общей их количество превышает 1 млн). При типичной же чесотке у иммунокомпетентных лиц на больном обычно паразитирует не более десятка клещей.

**Сифилис** на фоне иммунодефицита при ВИЧ-инфекции отличается стремительным течением с ускоренной сменой периодов и быстрым поражением ЦНС, вплоть до формирования паренхиматозных форм уже в 1-й год заболевания.

Твердые шанкры протекают в виде эрозивных и язвенных (преобладающих) дефектов, осложняющихся вторичной инфекцией. Нередко развиваются гангренизация и фагеденизм с тяжелыми общими проявлениями.

Вторичный сифилис может протекать с лихорадкой, ознобом, недомоганием, повышенной утомляемостью, головной болью, анорексией и потерей массы тела. Вторичный сифилис может имитировать гранулематоз Вегенера, болезнь Крона, синдром Рейтера, системную красную волчанку и другие общепатологические процессы.

Вторичные сифилиды обильные, в виде зудящихся ленткулярных и нумулярных папул с яркой розово-красной окраской, массивной инфильтрацией, особенно на подошвах, болезненностью при ходьбе. На поверхности папул могут возникать милиарные пустулы, петехии, телеангиэктазии, эскориации и геморрагические корки. Иногда папулы сливаются с образованием крупных бляшек и даже диффузных очагов поражения. Из дру-

гих разновидностей папул нередко себорейные, поверхность которых лишена волос (алопецийные папулы), и милиарные, свидетельствующие, как известно, о тяжелом течении сифилиса.

Розеола обычно обильны. Нередки уртикарные и фолликулярные разновидности. Иногда они представлены мелкими кольцами. Розеолезные пятна могут распространяться на ладони и подошвы, где, увеличиваясь и сливаясь, они могут образовывать диффузные эритемы. Иногда розеола принимают персистирующий характер, протекают без ремиссий до 1,5 года (до момента лечения). Розеолезные пятна в подобных случаях приобретают крупные размеры и темно-бурую окраску.

Пустулезные сифилиды представлены эктимами, обычно на голенях, и оспенновидными высыпаниями на туловище и бедрах. Следует отметить относительно нередкие обильные и распространенные везикулезные высыпания, напоминающие простой герпес. В отсутствие ВИЧ-инфекции подобные сифилиды — большая редкость.

Вторичный сифилис на фоне ВИЧ-инфекции может проявляться язвенными и язвенно-некротическими дефектами, рассеянными по кожному покрову и слизистым оболочкам, точечными эрозиями на слизистой оболочке полости рта, тотальным облысением головы, выпадением бровей и пушковых волос на руках и ногах. Возможно сочетание разнообразных сифилидов у одного и того же больного. В отделяемом из твердого шанкра и вторичных сифилидов бледные трепонемы обнаруживают в необычно большом количестве.

Третичный сифилис манифестирует гуммами, как правило, больших и даже гигантских размеров, формирующимися вслед за вторичными сифилидами или на их фоне. Гуммы склонны к быстрому распаду.

Серологические реакции на сифилис при ВИЧ-инфекции отличаются большой пестротой результатов как в отношении их интенсивности — от отрицательных (включая вторичный сифилис) до резкоположительных, так и в отношении титра реагинов — от 1:5 до 1:1280. Такие различия результатов серологических реакций не зависят ни от стадии сифилиса, ни от его формы. Превалируют, однако, резкоположительные реакции и высокие титры реагинов.

Таким образом, для сифилиса на фоне ВИЧ-инфекции характерны стремительное течение с формированием поздних проявлений в короткие сроки; закономерное и раннее поражение ЦНС, вплоть до паренхиматозных форм; большой удельный вес редких, атипичных и тяжелых форм; возможная инверсия клинических и серологических проявлений; абсолютное преобладание при вторичном периоде папулезных сифилидов, отличающихся клиническим разнообразием; твердые шанкры в виде язвенных

форм, склонных к осложнениям, вплоть до гангренизации и фagedенизма; необычно большое количество бледных трепонем в отделяемом шанкров и вторичных сифилидов.

### Бациллярный ангиоматоз

Бациллярный ангиоматоз — инфекционное заболевание, вызываемое двумя видами бартонелл (*B. henselae* и *B. quintana*). Чаще всего заболевание развивается после укусов и царапин, полученных при контактах с кошками. Это явилось основанием для предположения о том, что бациллярный ангиоматоз — форма генерализации болезни кошачьих царапин (доброкачественного лимфоретикулеза). Трансмиссивная передача бартонелл осуществляется кошачьими блохами.

Предрасполагающим фоном заболевания служит иммунодефицит, особенно при ВИЧ-инфекции. Вот почему бациллярным ангиоматозом страдают главным образом ВИЧ-инфицированные. Бациллярный ангиоматоз — очень редкий, но, можно сказать, патогномичный маркер ВИЧ-инфекции.

Поражение кожи при бациллярном ангиоматозе представлено узелковыми и узловатыми высыпаниями, весьма сходными с высыпаниями при саркоме Капоши. Количество их колеблется в очень широких пределах — от единичных до многочисленных, густо усеивающих кожный покров, включая волосяную часть головы. Возможно поражение слизистой оболочки полости рта. Величина высыпаний различна — от 2 мм до 5 см и более. Располагаются элементы изолированно и конгломератами. Цвет узелков, особенно мелких, розово-красный, узлов — темно-вишневый. Консистенция плотная, поверхность напряженная, блестящая, нередко покрыта телеангиэктазиями, эрозивными и язвенными дефектами, геморрагическими корками.

В поздних стадиях ВИЧ-инфекции бациллярный ангиоматоз у больных, не получающих адекватную антибактериальную терапию, принимает системный характер с поражением внутренних органов, легких (наше наблюдение), костей и ЦНС и на фоне кахексии и лихорадки приводит к гибели больных. Гистологически в кожных высыпаниях выявляют дольчатую пролиферацию капилляров с большим скоплением эндотелиальных клеток и бартонелл.

### Диагноз

Диагноз ВИЧ-инфекции основан на сопоставлении эпидемиологических, клинических и лабораторных данных. Он всегда должен быть подтвержден положительными серологическими реакциями на антитела к ВИЧ. Используют в основном ИФА и иммуноблоттинг. В первом случае выявляют суммарные антитела к белкам вируса, во втором — к его отдельным белкам. ИФА



при заведомой ВИЧ-инфекции дает отрицательные результаты в 5% случаев. Вследствие этого в сомнительных ситуациях прибегают к постановке иммуноблоттинга.

Антитела к ВИЧ отсутствуют в инкубационном периоде, и количество их падает — в терминальном. Бессимптомную фазу диагностируют при целенаправленном серологическом исследовании (половые партнеры обследуемого, а при необходимости и доноры крови, органов и спермы). Обязательному серологическому исследованию подлежат больные, поступающие в стационар любого профиля, дети, родившиеся от ВИЧ-инфицированных матерей.

Особенно сложно распознать серонегативные варианты острой ВИЧ-инфекции. В подобных случаях диагноз может быть заподозрен, если установлена вероятность заражения: принадлежность к гомосексуалистам и наркоманам или половая связь с ними, беспорядочная половая жизнь, переливания крови и другие ситуации, при которых возможно заражение. Для окончательного диагноза необходимы повторные серологические исследования на антитела к ВИЧ, по крайней мере в течение последующих 12 нед.

Латентную стадию ВИЧ-инфекции выявляют путем серологических исследований лиц, страдающих персистирующей генерализованной лимфаденопатией. Точность диагностики увеличивается при сочетании лимфаденопатии с гепатоспленомегалией, что бывает в 20% случаев ВИЧ-инфекции, а также у обследуемых из группы риска или при наличии эпиданамнеза.

Диагноз ВИЧ-инфекции со вторичными заболеваниями включает распознавание нозологической принадлежности вторичных заболеваний. К ним относят кандидоз пищевода, трахеи, бронхов и легких; поражения кожи и слизистых оболочек ВПГ продолжительностью более 1 мес; саркому Капоши у больного моложе 60 лет, особенно с поражением твердого и мягкого нёба, а также корня языка; пневмоцистную пневмонию, бациллярный ангиоматоз, волосатую лейкоплакию. В поздних стадиях вторичные заболевания наружных покровов принимают клинические характеристики, присущие ВИЧ-инфекции. Для окончательной диагностики ВИЧ-инфекции во всех этих случаях рекомендуют постановку серологических реакций на антитела к ВИЧ.

Клинически диагноз ВИЧ-инфекции на основании ее вторичных заболеваний на ранних этапах, особенно начальных, сопряжен с большими затруднениями. Однако и тогда возможно предположить наличие ВИЧ-инфекции. Сделать такое предположение заставляют разнообразные сочетания следующих особенностей дерматоза:

- атипичная локализация;
- несвойственные клинические характеристики;

- обширность и тяжесть поражения;
- наличие двух и более нозологических форм;
- упорное течение и стойкость к терапии;
- несвойственные для выявленной нозологической формы рецидивы;
- зуд при незудящих дерматозах;
- генерализованная лимфаденопатия;
- отсутствие сезонности у дерматозов, для которых характерно сезонное течение.

Клинически можно заподозрить ВИЧ-инфекцию и при наличии различных сочетаний поражения кожи и слизистых оболочек с ангиной, бронхитом, лихорадкой, ночными потами, общей слабостью, анорексией, диареей, снижением массы тела и другими системными жалобами и отклонениями. Положительный эпиданамнез делает клинический диагноз ВИЧ-инфекции более достоверным, а положительные серологические реакции верифицируют его окончательно.

Подобной тактики распознавания ВИЧ-инфекции необходимо придерживаться прежде всего при обследовании больных в условиях поликлиники, где исследования на антитела к ВИЧ проводят лишь по назначению врача. В условиях же стационара диагностика ВИЧ-инфекции упрощается тем, что всем больным, поступающим в стационар любого профиля, проводят серологические реакции на эту инфекцию.

### Лечение и профилактика

Использование презервативов признано весомой профилактикой ВИЧ-инфекции при половых сношениях. Одноразовое применение шприцев предотвращает инфицирование ВИЧ-инфекцией при инъекциях и внутривенных вливаниях лекарств.

Донорская кровь особенно опасна тем, что в течении ВИЧ-инфекции имеется период «темного лабораторного окна», когда количество антител против ВИЧ меньше, чем чувствительность тест-систем. Этот период колеблется от 1 нед до 3 мес после заражения. Для профилактики возможного заражения реципиента донорскую кровь следует использовать только спустя 3–6 мес ее хранения и после обязательного повторного обследования донора.

Лечение антиретровирусными препаратами беременной, страдающей ВИЧ-инфекцией, с 14-й недели беременности и новорожденного с 8-го часа после рождения снижает риск его заражения примерно втрое.

Лечение ВИЧ-инфекции складывается из лечения оппортунистических и сопутствующих заболеваний, которое проводят согласно их нозологической принадлежности, и терапии иммунодефицита.

В настоящее время разработаны и внедрены в лечебную практику антиретровирусные лекарственные препараты, способные воздействовать на ферменты ВИЧ — обратную транскриптазу, интегразу и протеазу, а также блокирующие проникновение вируса в клетки человека:

- 1) нуклеозидные и нуклеотидные ингибиторы фермента обратной транскриптазы (НИОТ) — абакавир, диданозин, зидовудин, ламивудин, ставудин, тенофовир, дизопроксил фумарат<sup>®</sup>, фосфазид, эмтрицитабин<sup>®</sup>;
- 2) нунуклеозидные ингибиторы фермента обратной транскриптазы (ННИОТ) ВИЧ — делавердин<sup>®</sup>, невирапин, этравирин, эфавиренз;
- 3) ингибиторы протеазы (ИП) ВИЧ — атазанавир, дарунавир, индинавир, нелфинавир, ритонавир, саквинавир, типранавир<sup>®</sup>, фосампренавир и комбинированный препарат лопинавир/ритонавир;
- 4) ингибиторы присоединения — энфувиртид (ингибитор фузии — процесса подтягивания вирусной частицы к лимфоциту) и маравирок<sup>®</sup> (ингибитор хемокинового рецептора CCR-5);
- 5) ингибитор интегразы ВИЧ — ралтегравир.

Показания для начала антиретровирусной терапии (АРВТ):

- наличие клинической симптоматики вторичных заболеваний, которая свидетельствует о наличии иммунодефицита (в этом случае лечение начинают независимо от количества CD4+-лимфоцитов и уровня РНК ВИЧ);
- снижение количества CD4+-лимфоцитов в крови менее 350 клеток/мкл (независимо от уровня РНК ВИЧ);
- наличие активной репликации ВИЧ, оцениваемой по уровню РНК ВИЧ в плазме крови (лечение начинают при количестве CD4+-лимфоцитов 350–500 клеток/мкл и уровне РНК ВИЧ >100 тыс. копий/мл).

Рекомендуемая схема АРВТ 1-й линии включает два НИОТ и один ННИОТ (зидовудин + ламивудин + эфавиренз). В качестве альтернативных режимов можно использовать другие НИОТ (ставудин, фосфазид, абакавир), ННИОТ (невирапин) и ИП (атазанавир, атазанавир + ритонавир, лопинавир/ритонавир, саквинавир + ритонавир и др.).

Наиболее информативным критерием эффективности АРВТ служит снижение уровня РНК ВИЧ в 1 мл плазмы крови: через 4–8 нед после начала лечения — не менее чем в 10 раз, через 12–16 нед — до уровня менее 400–500 копий/мл, а через 24–48 нед — менее 50 копий/мл. При дальнейшем наблюдении содержание РНК ВИЧ должно оставаться ниже уровня определения (50–500 копий/мл).

Количество CD4+-лимфоцитов в процессе АРВТ, как правило, увеличивается на 100–200 клеток/мкл за 48 нед лечения. По мере повышения уровня CD4+-лимфоцитов происходит регресс вторичных заболеваний. Отсутствие повышения числа CD4+-лимфоцитов более чем на 50 клеток/мкл в течение 1 года лечения (по сравнению с исходным количеством) или снижение количества CD4+-лимфоцитов более чем на 50% ниже пикового уровня, достигнутого в ходе лечения, расценивают как иммунологическую неэффективность АРВТ. Наиболее частой причиной неэффективности АРВТ бывает несоблюдение пациентом режима лечения.

При решении вопроса о смене схемы АРВТ при неэффективности ранее проводимого лечения рекомендуется выполнять тест на резистентность вируса к лекарственным препаратам (при невозможности лабораторной оценки резистентности необходимо полностью изменить терапевтическую схему).

РАЗДЕЛ V

---

**ЧАСТНАЯ  
ДЕРМАТОВЕНЕРОЛОГИЯ**

# Психодерматологические расстройства

Психодерматология — одно из наиболее актуальных и вместе с тем мало исследованных направлений современной медицины. Около 20% всех страдающих хроническими дерматологическими заболеваниями обнаруживают те или иные психопатологические нарушения.

### Классификация и клиническая картина психодерматологических расстройств

Традиционно психодерматологические расстройства подразделяют на две большие группы:

- психические расстройства, маскированные кожными проявлениями [патомимия, невротические эксфолиации, эксфолиированные акне, трихотилломания, циркумскрипта ипохондрия (коэстезиопатическая паранойя), зоопатический бред с явлениями тактильного галлюциноза, дисморфофобия/дисморфомания и др.];
- кожные заболевания, манифестирующие/обостряющиеся в связи с психогенными и ситуационными факторами и/или сопровождающиеся психическими реакциями на косметически неблагоприятное воздействие кожного процесса либо длительно существующего зуда.

### Психические расстройства с преимущественной локализацией в соматической (кожные покровы) сфере

#### Соматопсихоз

Соматопсихоз — дерматозойный (зоопатический) бред. Пресенильный дерматозойный бред, ограниченная (*circumscripta*) ипохондрия.

В формировании картины дебюта заболевания соучаствуют ложные воспоминания (псевдореминесценции о мнимых контактах с насекомыми или их личинками), а также явления тактиль-

ного галлюциноза (ощущения «укусов», «передвижения насекомых»), сопровождающиеся чувством локальной болезненности.

Клинические проявления зоопатического бреда отвечают основным параметрам паранойяльного бреда.

Аутохтонная манифестация — представление пациента по типу «озарения»; внезапно возникшей мысли о заражении паразитами; первичный дерматозойный бред — *primary delusional parasitosis*.

Монотематичность — бред о заражении только паразитами (блохи, клещи, вши) без тенденции к расширению зоны поражения, которая ограничивается лишь кожными покровами.

Тенденция к систематизации, сопровождающаяся детальной разработкой бредового сюжета (морфологические признаки — размеры, конфигурация туловища — присоски, ножки, глаза, усики, цвет; формы жизнедеятельности, пути передвижения под/над кожными покровами, цикл размножения мнимых паразитов и т.д.).

### **Ипохондрия (истерическая, невротическая, сверхценная), сопровождающаяся аутодеструктивными тенденциями**

Патомимия (от греч. *pathos* — страдание, болезнь + *mimesis* — подражание, изображение) — искусственный (артифициальный) дерматит, возникающий вследствие нанесения самоповреждений кожи и ее придатков.

Причудливые, геометрически неправильные очертания высыпаний, их разнообразный характер, различный размер элементов являются наиболее достоверным критерием в аспекте дерматологической диагностики патомимии. Очаги поражения локализируются на коже лица, предплечий, верхней трети спины и др., которые доступны для воздействия самому пациенту. При повреждениях, которые носят подчас выраженный характер, пациенты чаще всего отрицают факт аутоагрессии.

В рамках психопатологической квалификации расстройства, объединяемые понятием «патомимия», рассматриваются как психопатические состояния и представляют широкий спектр коморбидной психической патологии — психопатии истерического, паранойяльного, шизоидного круга или посттравматическое стрессовое расстройство — ПТСР, обусловленное депрессией, органическими заболеваниями ЦНС, наркоманией и токсикоманией.

Ограниченная (*circumscripta*) ипохондрия — идиопатические алгии, сенестоалгии с синдромом сверхценной одержимости в топографически ограниченной зоне, завершающиеся самоуве­чем — коэнестезиопатическая паранойя. Патологические телесные сенсации (нестерпимая боль, жжение и др.) локализируются в определенном участке кожи, например в наружном углу верхнего

века, нижней части левой щеки. Пытаясь избавиться от мучительных ощущений, пациенты наносят себе серьезные повреждения, зачастую требующие последующей хирургической коррекции.

### Обсессивно-компульсивные расстройства с самоповреждениями кожных покровов

**Невротические экскориации** («психогенные экскориации») — компульсивные повторные действия, сопровождающиеся самоповреждениями в виде расчесов, которым нередко предшествуют ощущения дискомфорта, зуда кожных покровов. Стремление к удалению несуществующих элементов сыпи приводит к образованию неизменной кожи лица, верхнего плечевого пояса и других зон свежих экскориаций, постепенно эволюционирующих в поверхностные или глубокие рубчики.

Расчесыванию нередко предшествует визуальный осмотр или прикосновение к коже. Чаще самоповреждения наносятся в вечернее время или после стрессовых ситуаций. Вслед за этапом самоповреждений наступает временное облегчение. Затем неизбежно вновь следует нарастание дискомфорта, недовольства состоянием кожи, «чувства отвращения».

**Экскориированные акне** отличаются от невротических экскориаций тем, что компульсии, сопровождающиеся аутодеструктивными действиями, проявляются не на субстрате здоровой кожи, а формируются на фоне дискомфорта, связанного с реально существующим заболеванием — акне.

**Трихотилломания** — компульсивная аутоэкстракция волос, завершающаяся очаговым тотальным облысением. Проявления воспаления практически отсутствуют, равно как и отсутствуют признаки фолликулярного гиперкератоза и рубцовой атрофии.

**Онихофагия и онихотилломания** — компульсивные повторные действия с деструкцией ногтей как путем обкусывания, так и с помощью ножниц, кусачек и т.п., обуславливающие развитие хронической паронихии или микронихии. При навязчивом повреждении околоногтевого валика формируются типичные срединные борозды на ногтевой пластинке, имитирующие различные ониходистрофии.

**Хейлофагия** — навязчивое облизывание или прикусывание красной каймы губ, характеризуется развитием искусственно-го хейлита преимущественно с прямолинейным расположением трещин, гиперемией, небольшой инфильтрацией.

### Дисморфофобия/дисморфомания

Дисморфофобия/дисморфомания — психическое расстройство с доминированием идеи мнимого физического недостатка, связанного с кожными покровами, нередко выступает в коморбидности с ипохондрией красоты и носит характер сверхцен-



ных образований в виде проявлений чрезмерной озабоченности малозначимыми дерматологическими аномалиями. Дисморфофобия нередко сопровождается целым рядом компульсивных (защитных) действий — повторный контроль перед зеркалом, многократное причесывание, удаление и выдергивание волос и др. Явления дисморфофобии нередко перекрываются аффективными расстройствами депрессивного характера. В клинической картине подавленность сочетается с суицидальными идеями и включает кататимный комплекс мнимого дефекта кожи.

## **Психические расстройства, спровоцированные дерматологической патологией**

### **Нозогенные реакции**

Нозогенные реакции чаще всего возникают при дерматозах, носящих рецидивирующий, остро зудящий характер (атопический дерматит, экзема). Большое значение приобретает «интимная» локализация высыпаний генитального герпеса, а также на других частях тела.

Имеют значение острота возникновения высыпаний, их распространенность, тенденция к диссеминации, выраженность гиперемии и др. При этом, в соответствии с явлениями психосоматического параллелизма, с тяжелым течением дерматоза сопряжены большая частота и тяжесть нозогений.

Значительная роль в формировании нозогенных реакций принадлежит пациентам с конституциональными аномалиями, в которых преобладают патохарактерологические девиации истерического, шизоидного и психастенического круга, к ним относятся молодые женщины с расстройствами личности драматического кластера.

**Депрессивные реакции** протекают с преобладанием тревожной (соматизированная тревога), ипохондрической и истерической симптоматики.

Аффективная патология чаще всего ограничена депрессиями легкого уровня. Гипотимия (плаксивость, раздражительность, плохой сон) сопряжена с идеями физического недостатка — косметического дефекта на коже лица и открытых частей тела. На первом плане тревожная депрессия, обусловленная страхом пожизненного уродства, сопряженного с чувством безнадежности. Наблюдаются признаки ипохондрической депрессии, провоцируемые стойкой фиксацией телесных ощущений кожных высыпаний и пессимистической оценкой результатов терапевтических мероприятий.

**Реакции с выявлением социофобий и сенситивных идей отношения** сопровождаются болезненным восприятием косметического дефекта, идеями неполноценности. На первом

плане обостренная стеснительность, связанная с утратой внешней привлекательности, и избегающее поведение. Круг общения ограничивается ближайшими родственниками, уже привыкшими в представлении больных к изменениям внешнего облика, обусловленным кожными высыпаниями. При необходимости появиться на людях возникает выраженный дискомфорт, усиливаются явления социофобии, нарастают тревога, неуверенность в себе, предпринимаются попытки разными путями скрыть изъяны кожных покровов (постоянное ношение головного убора — в случаях алопеции; темные очки, наложение тонального крема, пудры — при маскировании высыпаний на лице).

Появляясь на публике, пациенты замечают изменившееся (презрительное) отношение к себе. В обществе незнакомых людей ловят на себе «брезгливые» взгляды, на работе обращают внимание на избегающее поведение сотрудников (обходят стороной, не подают руки, отворачиваются).

### **Патологическое развитие личности**

В некоторых случаях, когда кожное заболевание приобретает затяжное или хроническое течение, формируется патологическое развитие личности. По некоторым данным, у дерматологических больных преобладают паранойяльно-ипохондрические, чувствительные, а также экспансивно-шизоидные типы развития.

Почвой для патологического развития, наряду с перманентным психотравмирующим фактором, которым является кожное заболевание, выступает конституциональное предрасположение. Среди преморбидных патохарактерологических свойств преобладают паранойяльные и шизоидные расстройства личности. При этом на первый план выступают акцентуации нарциссического типа (завышенная самооценка, сверхценное отношение к собственной внешности, особенно состоянию кожи) при паранойяльно-ипохондрическом развитии, чувствительного типа (робость, стеснительность, комплекс собственной неполноценности) в случаях чувствительного развития, а также экспансивного типа с настойчивостью, гиперактивностью при эмоциональной нивелированности.

При чувствительном развитии доминирует пессимистическое восприятие кожного заболевания, сочетающееся со стремлением скрыть любой ценой проявления дерматологической патологии.

Депрессивное развитие с рекуррентной манифестацией аффективных расстройств чаще наблюдается при дерматозах с волнообразным течением (атопический дерматит, псориаз).

### **Психосоматические заболевания в дерматологии**

К этой группе относится атопический дерматит, псориаз, экзема, розацеа, вульгарные угри, красный плоский лишай, реци-

дивергентный герпес, хроническая крапивница, гнездная плешивость, витилиго и др., в манифестации/экзацербации которых клинически очевидна роль психогенных факторов.

Существует мнение, что психогенные воздействия на фоне особой «невротической» конституции относятся к основным факторам риска манифестации и экзацербации атопического дерматита.

Особый вариант ответа на стрессор обнаруживают пациенты, у которых реакция ограничивается лишь усилением или появлением зуда. На фоне конституциональных аномалий (экспансивные шизоиды, гипертимные личности) психическое состояние таких больных, как правило, определяется аберрантной ипохондрией.

Психогенные воздействия при псориазе, приводящие к манифестации или обострению дерматоза, отмечаются у 25–60% пациентов. При этом больные чаще указывают на причинную роль психотравмирующей ситуации, чем пациенты с крапивницей, истинной экземой, гнездной алопецией и др.

У 25–70% больных розацеа отмечаются психотравмы, предшествующие развитию дерматоза; также отмечена стрессогенная провокация обострений данного заболевания в 67% случаев.

Психогении играют важную роль в генезе гнездной алопеции и хронической крапивницы (в 44,7% наблюдений) и приведенных нозологий (у 77%).

### **Терапия психодерматологических расстройств**

Анализ эффективности традиционных антипсихотиков при терапии больных с дерматозойным бредом выявил, что предпочтительным средством в подобных случаях является рисперидон.

Современные подходы к терапии патомимии с преобладанием ипохондрии предусматривают сочетанное применение дермато- и психотропных средств (трифлуоперазин, пимозид) психофармакотерапии с использованием традиционных нейрореплетиков. В то же время появляются публикации, которые свидетельствуют об эффективности современных антипсихотиков и целесообразности их применения при терапии самоповреждений кожи.

При терапии невротической ипохондрии, протекающей с обсессивно-компульсивными расстройствами и самоповреждениями кожных покровов — невротических эксфолиаций, преимущественно используются антидепрессанты как традиционные — трициклические, в частности доксерин, так и современные, относящиеся к селективным ингибиторам обратного захвата серотонина — СИОЗС.

В нашем исследовании больные с невротическими эксфолиациями получали комбинированную терапию, включающую традиционное дерматологическое лечение наряду с психотропными средствами с использованием селективного стимулятора обрат-

ного захвата серотонина — тианептина (37,5 мг в сутки) в комбинации с тем или иным нейрорептиком, широко применяемым в клинической практике: хлорпротиксеном (25–75 мг в сутки) или сульпиридом (100–200 мг в сутки). В большинстве наблюдений отмечено улучшение состояния, а в  $1/3$  случаев — полная редукция невротических экскораций.

Полученные нами данные о терапевтической эффективности и побочных явлениях сульпирида при терапии тревожных и обсессивно-компульсивных расстройств в дерматологической клинической практике свидетельствуют о достаточно высокой активности препарата и редкости осложнений психофармакотерапии. При терапии депрессий в дерматологии традиционно использовались трициклические антидепрессанты. Однако препаратами первого выбора в настоящее время являются антидепрессанты первого ряда, рекомендуемые для применения в общей медицинской практике: селективные ингибиторы обратного захвата серотонина — СИОЗС (флувоксамин, пароксетин, циталопрам); селективные стимуляторы обратного захвата серотонина — ССОЗС (тианептин); обратимые ингибиторы моноаминоксидазы типа А — ОИМАО-А (пиразидол), прежде всего благодаря благоприятному спектру клинических эффектов.

Терапевтическая эффективность и побочные явления пиразидола при реактивных депрессиях, коморбидных хроническим дерматозам с преимущественным поражением открытых участков кожи (по выборке 30 больных розацеа, экземой, себорейным дерматитом, псориазом), свидетельствуют о достаточно высокой активности препарата и редкости осложнений психофармакотерапии.

При наличии в структуре депрессии выраженной тревоги и явлений инсомнии применяются также производные бензодиазепина (альпразолам, лоразепам, транксен). При лечении депрессий с субпсихотическими расстройствами (и прежде всего — в случае их коморбидности с шизофренией) наряду с традиционными нейрорептиками (сульпирид, хлорпротиксен) используются атипичные антипсихотики (кветиапин, рисперидон).

При лечении психосоматических кожных заболеваний наиболее целесообразным считается комплексный подход, предусматривающий использование дермато- и психотропных средств. Такая комплексная терапия, подбираемая индивидуально, резко повышает эффективность лечения кожного процесса, уменьшает интенсивность зуда, удлиняет продолжительность ремиссий, равным образом приводит к регрессу психопатологической симптоматики (аффективные, невротические, соматизированные расстройства) и улучшает качество жизни больных.

## Дерматиты

Дерматит (*dermatitis*) — островоспалительное заболевание кожи, возникающее при непосредственном раздражающем действии экзогенных и эндогенных факторов.

В зависимости от характера раздражающего фактора и механизма его действия на кожу различают простой (артифициальный, простой контактный) и аллергический (сенсibilизационный) дерматит.

### Эпидемиология

Дерматиты являются широко распространенными заболеваниями кожи.

По данным ACDS (American Contact Dermatitis Society), контактные дерматиты составляют 27% всех дерматозов.

### Простой контактный (артифициальный) дерматит

Простой контактный дерматит возникает под влиянием облигатного раздражителя на кожу, красную кайму губ, слизистую оболочку полости рта, без предварительной сенсibilизации макроорганизма и зависит от силы раздражителя, места и времени воздействия.

### Коды по МКБ-10

- L24.0. Простой раздражительный контактный дерматит, вызванный моющими средствами.
- L24.1. Простой раздражительный контактный дерматит, вызванный маслами и смазочными материалами.
- L24.2. Простой раздражительный контактный дерматит, вызванный растворителями.
- L24.3. Простой раздражительный контактный дерматит, вызванный косметическими средствами.
- L24.4. Простой раздражительный контактный дерматит, вызванный лекарственными средствами при их контакте с кожей.

- L24.5. Простой раздражительный контактный дерматит, вызванный другими химическими веществами.
- L24.6. Простой раздражительный контактный дерматит, вызванный пищевыми продуктами при их контакте с кожей.
- L24.7. Простой раздражительный контактный дерматит, вызванный растениями, кроме пищевых.
- L24.8. Простой раздражительный контактный дерматит, вызванный другими веществами.
- L24.9. Простой раздражительный контактный дерматит, причина не уточнена.
- L25. Контактный дерматит неуточненный.
- L25.0. Неуточненный контактный дерматит, вызванный косметическими средствами.
- L25.1. Неуточненный контактный дерматит, вызванный лекарственными средствами при контакте с кожей.
- L25.2. Неуточненный контактный дерматит, вызванный красителями.
- L25.3. Неуточненный контактный дерматит, вызванный другими химическими веществами.
- L25.4. Неуточненный контактный дерматит, вызванный пищевыми продуктами при их контакте с кожей.
- L25.5. Неуточненный контактный дерматит, вызванный растениями, кроме пищевых.
- L25.8. Неуточненный контактный дерматит, вызванный другими веществами.
- L25.9. Неуточненный контактный дерматит, причина не уточнена.

### Классификация

По течению выделяют острый контактный дерматит, возникающий под воздействием сильных раздражающих факторов, и хронический — под влиянием длительного воздействия относительно слабых раздражителей.

Различают **дерматиты, развивающиеся в быту и на производстве.**

### Этиология

Простой контактный дерматит развивается вследствие однократного воздействия облигатных раздражителей (физических, химических, биологических).

К физическим раздражителям относятся механические агенты (трение, давление); высокие (ожоги) и низкие (обморожение, ознобление) температуры; электротравма; различные виды излучения.

К химическим раздражителям относят кислоты неорганические и органические; щелочи; боевые отравляющие вещества кожного действия; дезинфицирующие средства в высоких концентрациях; минеральные удобрения; пестициды; гербициды; фунгициды; органические растворители, стекловолокно; соли тяжелых и щелочных металлов; детергенты.

К биологическим раздражителям относят следующие.

- Растения (семейство зонтичные, лютиковые, молочайные; рутовые; некоторые сорта красного дерева и др.).
- Гусеницы, выделяющие железистыми клетками токсичные вещества при контакте волосков их покрова с кожей человека и малозащищенными шерстью участками тела животного.

## Патогенез

Патогенез простого контактного дерматита основан на высвобождении медиаторов воспаления и факторов хемотаксиса, вызывающих эритему (расширение сосудов кожи), отек (скопление жидкости в эпидермисе и дерме) кожного покрова, что приводит к повреждению тканей под влиянием экзогенных факторов.

## Клиническая картина

При остром течении заболевания поражение кожи возникает сразу или вскоре после первого контакта с раздражителем. Площадь поражения строго соответствует месту воздействия раздражителя и зависит от концентрации, времени воздействия и природы раздражающего фактора.

Выделяют три стадии (формы) заболевания: эритематозную, везикуло-буллезную и некротически-язвенную.

- Эритематозная форма проявляется покраснением, отеком пораженного участка.
- Везикуло-буллезная форма характеризуется появлением на эритематозном фоне пузырей, пузырьков с серозным содержимым, при вскрытии которых образуются эрозии.
- Некротически-язвенный вариант формируется образованием струпа и последующим изъязвлением и рубцеванием. Субъективно беспокоит болезненность, зуд, жжение.

Потертость, сдавление, постоянное загрязнение кожного покрова, частые и длительные контакты с раздражителем приводят к хроническому течению, проявляющемуся застойной эритемой, незначительной инфильтрацией, мацерацией, кератозом, лихенизацией, шелушением, возникновением трещин.

Воздействие на ткани организма высоких температур в виде электромагнитного излучения оптического диапазона, зажигательных смесей, пламени, пара, кипятка, агрессивных химиче-

ских веществ, электрического тока и ионизирующего излучения приводит к образованию *ожога* (*combustio*) (I, II, III и IV степени), сопровождающегося эритемой, пузырями, некрозом различной степени выраженности.

Под влиянием низких температур может сформироваться ознобление или *отморожение* (*обморожение*) — повреждение какой-либо части тела, сопровождающееся омертвением тканей. Отморожения (*congelatio*) возникают в холодное время года на открытых участках кожного покрова при температуре окружающей среды ниже  $-10...-20$  °С. Субъективно — зуд, чувство жжения, покалывания с последующим онемением пораженного участка.

Общее *охлаждение* организма (температура тела ниже 34 °С) — состояние, возникающее в условиях длительного пребывания при низкой температуре.

У лиц, страдающих гиповитаминозом, психическими расстройствами, астенического телосложения при длительном воздействии холода и сырости отмечают ознобление (*perniones*), характеризующееся отечностью мягкой или плотноватой консистенции, синюшно-красного цвета в области концевых и средних фаланг пальцев и суставов. Субъективно — жжение, зуд и болезненность при пальпации.

*Потертость, омозолелость* — проявления, возникающие при давлении или трении обувью, ремнями, складками постельного и нательного белья, гигиеническими прокладками, подгузниками, протезами, оправой для очков, при ходьбе босиком и т.д.; потертости при повышенной потливости характеризуются отечностью кожи, эритемой, возникновением пузырей с серозным или серозно-геморрагическим содержимым, при вскрытии которых остаются болезненные эрозии. Субъективно — болезненность, жжение.

*Пеленозный дерматит* развивается под воздействием химических, ферментативных и микробных факторов, обусловлен раздражением мочой и фекальными массами кожи промежности, ягодиц, бедер ребенка. При осмотре кожа пораженного участка красновато-синюшной окраски с блестящей мацерированной поверхностью, наблюдаются папуловезикулы, корки.

*Метеорологический хейлит* вызван действием на губы неблагоприятных метеорологических факторов, прежде всего холодного или горячего воздуха (ветра), чрезмерной инсоляции.

*Солнечный дерматит* (*dermatitis solaris*) возникает в результате воздействия коротковолновых ультрафиолетовых лучей, характеризуется эритемой, отечностью кожи и возникновением пузырей, сопровождается слабостью, недомоганием, головной болью, повышением температуры тела.



*Дерматит луговой (radiodermatitis)* вызывается различными видами излучения (рентгеновским, радиоактивным, ионизирующим, ультрафиолетовым, инфракрасным, электромагнитным оптического диапазона). Острый лучевой дерматит развивается после кратковременного (однократного) воздействия сильного излучения (рентгенотерапии, радиотерапии, испытаний радиоактивных веществ, атомного взрыва). Чем короче латентный период, тем тяжелее протекает заболевание. Проявления на коже зависят от дозы и проникающей способности излучения. В месте воздействия облучения после экспозиции возникают эритематозные, везикулобуллезные, некротические, язвенные поражения кожи, сопровождающиеся сильной болью, жжением, зудом.

### **Диагностика**

Диагностика простого дерматита основывается на данных тщательно собранного анамнеза пострадавшего, локализации поражения, физикального обследования, а также на результатах накожных аппликационных проб с предполагаемым химическим агентом.

### **Лечение**

Лечение больных простым контактным дерматитом проводится амбулаторно или в стационарных условиях (лучевые поражения кожи, термические, химические, ультрафиолетовые ожоги, отморожения) в зависимости от выраженности клинической картины. Терапия заключается в устранении раздражителя, вызывающего заболевание. Наружно примочки (борная, фурацилиновая, пирамидоновая и др.), водно-цинковая паста, в случае присоединения вторичной инфекции — антибактериальные средства.

### **Профилактика**

Профилактика направлена на соблюдение правил техники безопасности и охраны труда на производстве и в быту, использование защитных средств (спецодежда, перчатки, очки, респираторы, защитные кремы), соблюдение индивидуальной гигиены.

## **Аллергический дерматит (сенсibilизационный, аллергический контактный дерматит)**

Аллергический дерматит — поражение кожи у лиц с повышенной чувствительностью к различным веществам, возникающее в результате воздействия факультативных раздражителей (сенсibilизаторов) через 5–10 дней (до нескольких недель) после повторного контакта.

## Коды по МКБ-10

- L23. Аллергический контактный дерматит.
  - ✦ L23.0. Аллергический контактный дерматит, вызванный металлами.
  - ✦ L23.1. Аллергический контактный дерматит, вызванный клейкими веществами.
  - ✦ L23.2. Аллергический контактный дерматит, вызванный косметическими средствами.
  - ✦ L23.3. Аллергический контактный дерматит, вызванный лекарственными средствами при их контакте с кожей.
  - ✦ L23.4. Аллергический контактный дерматит, вызванный красителями.
  - ✦ L23.5. Аллергический контактный дерматит, вызванный другими химическими веществами.
  - ✦ L23.6. Аллергический контактный дерматит, вызванный пищевыми продуктами при их контакте с кожей.
  - ✦ L23.7. Аллергический контактный дерматит, вызванный растениями, кроме пищевых.
  - ✦ L23.8. Аллергический контактный дерматит, вызванный другими веществами.
  - ✦ L23.9. Аллергический контактный дерматит, причина не уточнена.

## Классификация

Согласно существующей классификации, выделяют природные аллергены, подразделяемые на инфекционные и неинфекционные (пыльцевые, бытовые, эпидермальные).

## Этиология

Заболевание вызывают факультативные раздражители (аллергены) — вещества, обладающие признаками генетически чуждой информации, при попадании в организм вызывающие развитие специфических иммунных реакций.

К аллергенам относят следующие вещества.

- Химические раздражители (агенты) — скипидар и его компоненты, динитрохлорбензол, лаки, краски, клеи, смолы, отвердители, красители, проявители для фотопленок.
- Косметические и парфюмированные средства (урсол, парафенилендиамин, растворы для химической завивки, дезодоранты, губная помада, зубная паста, пигменты и др.).
- Лекарственные препараты (анальгетики, анестетики, антибиотики и др.).
- Инсектициды, детергенты.
- Металлы — кобальт, бериллий, ртуть, медь, золото, соединения хрома и никеля и др.

- Натуральные и синтетические полимеры.
- Пищевые аллергены — растительного и животного происхождения.
- Инсектные аллергены — укусы змей, пауков, насекомых.
- Растительные — злаки, травы, деревья.

### Патогенез

Аллергический дерматит развивается в результате аллергической реакции замедленного типа. Замедленная гиперчувствительность — не единственный механизм в возникновении аллергического дерматита. Фиксация иммунных комплексов на поверхности тучных клеток и базофилов, содержащих гуморальные вещества, приводит к дегрануляции этих клеток и высвобождению брадикинина, серотонина и других биологически активных веществ (гиперчувствительность немедленного типа).

### Клиническая картина

Аллергический дерматит обычно сопровождается зудом и жжением и проявляется покраснением кожи, отечностью, выходящими за пределы зоны воздействия раздражителя, везикулезными, папулезными, пузырьными элементами, мокнутием, чешуйками, серозными корками.

### Диагностика

Диагностика аллергического дерматита основана на данных визуального осмотра, анамнеза, определении концентрации IgE, положительных результатах аллергологических кожных проб.

### Дифференциальная диагностика

Проводится с аллергодерматозами, простым контактным и атопическим дерматитом.

### Лечение

Необходимо прекратить контакт с раздражителем при появлении первых признаков аллергического дерматита. Назначить наружную противовоспалительную, противозудную терапию, включающую применение примочек, паст, взбалтываемых смесей, гелей, в основе которых имеются блокаторы гистаминовых  $H_1$ -рецепторов, мазей с глюкокортикоидами. Общая терапия — применение антигистаминных, десенсибилизирующих, седативных, дезинтоксикационных, гормональных средств и витаминов. При присоединении вторичной инфекции применяют антибактериальные препараты и дезинфицирующие средства.

## Профилактика

Направлена на предостережение от контакта с установленным аллергеном, санацию очагов хронической инфекции, терапию сопутствующей патологии и соблюдение санитарно-гигиенических и санитарно-технических мер по предупреждению развития профессиональной аллергии на производствах.

## Токсидермия (токсикодермия, токсико-аллергический дерматит, медикаментозный дерматит, экзантема токсическая)

Токсидермия (*toxidermia*) — острое токсико-аллергическое заболевание кожи и слизистых оболочек, возникающее как аллергическая реакция на прием внутрь, вдыхание, парентеральное, вагинальное, ректальное введение различных веществ в организм.

### Коды по МКБ-10

- L27. Дерматит, вызванный веществами, принятыми внутрь.
  - ✧ L27.0. Генерализованное высыпание на коже, вызванное лекарственными средствами и медикаментами.
  - ✧ L27.1. Локализованное высыпание на коже, вызванное лекарственными средствами и медикаментами.
  - ✧ L27.2. Дерматит, вызванный съеденной пищей.
  - ✧ L27.8. Дерматит, вызванный другими веществами, принятыми внутрь.
  - ✧ L27.9. Дерматит, вызванный неуточненными веществами, принятыми внутрь.

### Этиология

Причинами заболевания являются:

- ✧ различные лекарственные средства — антибиотики, сульфаниламиды, барбитураты, анальгетики, витамины, сыворотки, гамма-глобулины, продукты сыворотки крови, антигистаминные и антиагрегантные, противотуберкулезные препараты;
- ✧ производственные и бытовые вещества, попадающие в организм при дыхании и через пищеварительный тракт;
- ✧ пищевые продукты — индивидуальная непереносимость пищевого аллергена (идиосинкразия);
- ✧ аутоинтоксикация организма продуктами обмена макроорганизма.

В основе возникновения токсидермии лежит иммунная реакция замедленного или немедленного типа, вызывающая повреждение тканей и органов. В развитии токсидермии большую роль

играет связывание гаптенов (неполных антигенов) с молекулами белков макроорганизма, в результате чего образуются конъюгированные или комплексные антигены, сенсибилизирующие организм.

### Клиническая картина

По степени тяжести различают токсидермию легкой, средней тяжести и тяжелую.

- Степень I (легкая) характеризуется пятнистыми папулезными уртикарными высыпаниями, зудом различной интенсивности. После отмены препарата (средства) выздоровление наступает через несколько дней.
- Степень II (средней тяжести) сопровождается появлением эритемы, единичных пузырей, папул, везикул; зудом, жжением кожи; подъемом температуры тела до субфебрильных значений; эозинофилией (до 10–15%); увеличением СОЭ (до 15–20 мм/ч).
- Степень III (тяжелая) характеризуется распространенными высыпаниями по типу крапивницы, отека Квинке, эритродермии, многоформной экссудативной эритемы, узловатой эритемы, аллергического васкулита; недомоганием, рвотой, подъемом температуры тела, поражением слизистых оболочек, внутренних органов (сердца, печени, почек); эозинофилией (до 20–40%), увеличением СОЭ (до 40–60 мм/ч).

Тяжелыми формами токсидермии являются йододерма, бромодерма, синдром Лайелла, анафилактический шок.

Токсидермия, обусловленная приемом брома и йода, характеризуется возникновением угревой сыпи или бугристых, сишно-красного цвета бляшек, покрытых гнойными корками, после удаления которых появляется вегетирующая поверхность.

*Синдром Лайелла* (1956) (некролиз эпидермальный, буллезный, токсический) — острая (молниеносная) тяжелая форма токсидермии, возникающая при применении различных медикаментов в любом возрасте. Заболевание протекает с выраженной интоксикацией, сопровождается сливающимися геморрагическими, растущими по периферии пятнами, в центре которых образуются поверхностные пузыри с серозно-геморрагическим содержимым.

При механических воздействиях (трение, надавливание) происходит отслойка эпидермиса сплошным пластом, появляются эрозии, которые могут занимать от 20 до 90% всей поверхности кожного покрова. Больной приобретает вид ошпаренного кипятком. Заболевание осложняется септическим состоянием. Полная клиническая картина заболевания развивается через 12–36 ч, реже через несколько суток. В процесс вовлекаются внутренние

органы. Происходит отслойка эпителия слизистой оболочки трахеи, бронхов, рта, глаз, присоединяются симптомы обезвоживания. Летальный исход может наступить в период от 4 до 20 дней. Критическими днями следует считать первые 10–15 дней.

Особую форму представляет *фиксированная токсидермия*, при которой появляется одно или несколько округлых ярко-красных крупных (диаметром около 2–5 см) пятен, приобретающих в центральной части синюшный оттенок; при исчезновении воспалительных явлений остается стойкая пигментация аспидно-коричневого цвета. На фоне пятен нередко образуются пузыри.

## Диагностика

В диагностике токсидермии важное значение имеют тщательно собранный анамнез, способ введения подозреваемого лекарственного средства, исчезновение или ослабление клинических проявлений после отмены приема препарата, рецидив при повторном воздействии того же вещества или сходного с ним по химической структуре, результаты провокационных кожных проб, обнаружение преципитинов, иммуноглобулины IgE, IgG, IgM, торможение миграции лейкоцитов, реакция дегрануляции базофилов.

## Дифференциальная диагностика

Проводится с аллергодерматозами, детскими инфекциями, папулезно-сквамозными дерматозами, проявлениями вторичного периода сифилиса, многоформной экссудативной эритемой, дерматитами различной этиологии.

## Лечение

Лечение заключается в немедленном прекращении воздействия средств, вызвавших аллергическую реакцию, и зависит от тяжести течения заболевания. Больным рекомендуют обильное питье, щадящую диету. Назначают слабительные, мочегонные (под контролем артериального давления), энтеросорбенты (в промежутках между приемами пищи и медикаментов), антигистаминные, десенсибилизирующие (10% раствор кальция глюконата по 10 мл внутримышечно ежедневно, чередуя с 30% раствором натрия тиосульфата по 10 мл внутривенно), глюкокортикоидные препараты. Проводят обработку слизистых оболочек цинковыми каплями, калия перманганатом, нитрофуралом (фурацилином\*). При тяжелом течении рекомендуется дезинтоксикационная терапия (гемодез\*, плазмаферез). Местно используют глюкокортикоидные мази, анилиновые красители.

Лечение больных с острым эпидермальным некролизом должно проводиться в реанимационных отделениях и предусма-

тривать поддержание водно-электролитного состава (введение белковых препаратов, солевых растворов, растворов глюкозы), гемодиализ, назначение анаболических стероидов, глюкокортикоидных гормонов, антибиотиков (вторичная инфекция) и симптоматических препаратов.

### **Профилактика**

Исключить применение любых средств, способных вызвать аллергическую реакцию; провести санацию очагов фокальной инфекции; ограничить введение сывороток и вакцинации; провести санитарно-гигиенические и санитарно-технические меры по предупреждению профессиональной аллергии.

# Экзема

Экзема — острое или хроническое рецидивирующее воспалительное заболевание кожи, вызываемое различными экзогенными и эндогенными факторами, характеризующееся полиморфной сыпью и зудом.

### Коды по МКБ-10

L20–L30. Дерматит и экзема.

L30.0. Монетовидная экзема.

### Эпидемиология

Экзема составляет 30–40% всех кожных заболеваний.

### Этиология и патогенез

Экзема развивается в результате комплексного воздействия эндогенных факторов (генетической предрасположенности, наличия сенсibilизации к различным аллергенам) и экзогенных факторов (бытовых, профессиональных, экологических и др.).

Генетическая предрасположенность определяет нарушение иммунной регуляции, функции нервной и эндокринной систем. При экземе имеет место полигенное мультифакториальное наследование с выраженной экспрессивностью и пенетрантностью генов. При заболевании одного из родителей (преимущественно матери) шанс заболеть экземой у ребенка равен приблизительно 40%, при заболевании обоих родителей — 50–60%.

Стрессовые ситуации, поражение периферических нервов, нарушения трофики кожи являются важными пусковыми факторами в развитии экземы у лиц с генетической предрасположенностью. У больных экземой часто констатируют функциональные изменения в деятельности ЦНС, преобладание активности безусловных рефлексов над активностью условных, нарушение равновесия между деятельностью симпатического и парасимпатических отделов вегетативной нервной системы (с преобладанием парасимпатических влияний).

При экземе установлены выраженные нарушения состояния глюкокортикоидного и тиреоидного звеньев эндокринной си-



стемы: повышение уровня АКТГ, кортизола, ТТГ, трийодтиронина.

В патогенезе экземы определенную роль играют свободнорадикальные процессы («оксидантный стресс»). Свободные радикалы активируют фосфолипазу А<sub>2</sub>, что ведет к высвобождению арахидоновой кислоты, из которой после воздействия циклооксигеназы и липооксигеназы возникают медиаторы воспаления: лейкотриены, простагландины и тромбоксаны.

У лиц с наследственной предрасположенностью повышается синтез простагландина (ПГ) F<sub>2α</sub>, что вызывает усиленную стимуляцию синтеза циклического гуазинмонофосфата (цГМФ), который активирует выработку гистамина, серотонина и других медиаторов аллергических реакций.

Экзематозные изменения кожи являются результатом гиперчувствительности замедленного типа, вызванной контактом с различными веществами: химическими (никель, хром, кобальт, парафенилдиамин, формальдегиды, минеральные масла, формалин, эпоксидные смолы, смазочно-охлаждающие жидкости и др.), биологическими (сок и пыльца растений и др.), лекарственными средствами (антибиотики, лейкопластыри и др.) и/или антигенными микробными детерминантами в очагах хронической инфекции. Механизм этих реакций включает проникновение неполного антигена (гаптена) в кожу, где образуется устойчивый комплекс гаптен–белок-носитель, который связывается в эпидермисе клетками Лангерганса, уже в качестве полного антигена представляется Т-хелперам и индуцирует в коже реакцию гиперчувствительности замедленного типа.

По современным представлениям, в развитии экземы главную роль играют Т-лимфоциты (в основном Th-1), несущие на своей поверхности специфические рецепторы к антигену и выделяющие ряд провоспалительных цитокинов: интерлейкин-1 (ИЛ-1), ИЛ-2, фактор некроза опухоли альфа (ФНО-α), интерферон-γ. Выброс биологически активных веществ (простагландинов, лейкотриенов, гистамина) вызывает развитие тканевых воспалительных реакций, что клинически проявляется гиперемией, отеком, зудом.

Провоспалительные цитокины вызывают индукцию экспрессии молекул адгезии на лейкоцитах и эндотелиальных клетках, вследствие чего стимулируется приток лейкоцитов из сосудистого русла в очаг воспаления путем их трансэндотелиальной миграции. Дальнейшее продвижение и накопление иммунокомпетентных клеток в очаге воспаления контролируется хемокинами, которые продуцируются макрофагами и эндотелиальными клетками. Клеточный инфильтрат в очаге воспаления, состоящий из нейтрофилов, эозинофилов и макрофагов, способствует дальнейшему развитию воспаления.

## Клиническая картина

**Истинная (идиопатическая)** экзема проявляется острово-спалительной эритемой, отеком, на фоне которых формируются микровезикулы, а также экссудативные папулы. Микровезикулы быстро вскрываются, на их месте образуются точечные эрозии, так называемые серозные колодцы, из которых выделяется экссудат, образуя участки мокнутия с мацерированным и слущенным эпителием. Серозная жидкость постепенно подсыхает, формируя серовато-желтые корки. Вследствие волнообразного развития воспалительного процесса все элементы (эритема, папулы, везикулы, эрозии, чешуйки, корки, экскориации) могут проявляться одновременно, создавая один из наиболее характерных признаков экземы — истинный полиморфизм.

Поражение кожи при истинной экземе обычно начинается с области кистей и/или стоп. Очаги экземы имеют различные размеры с нечеткими границами. Характерно чередование пораженных участков кожи с непораженными («архипелаг островов»). Высыпания чаще симметричные, со склонностью к распространению на кожу предплечий, голеней и других участков кожного покрова.

Больных беспокоит зуд различной степени интенсивности, что способствует развитию невротических расстройств и нарушению сна.

По мере уменьшения воспалительных явлений мокнутие сменяется образованием корочек, чешуек, появлением вторичных гипо- или гиперпигментированных пятен, которые постепенно разрешаются.

Экзематозный процесс может перейти в хроническое течение и продолжаться годами, клинически проявляясь очагами сухости, шелушения и образованием трещин. Нередко экзема осложняется присоединением инфекции с появлением пустул и гнойных корок.

К разновидностям истинной экземы относятся пруригинозная и дисгидротическая формы.

**Пруригинозная экзема** проявляется высыпаниями мелких, диаметром 1–2 мм, папуловезикулезных элементов на инфильтрированном основании, не вскрывающихся и не образующих эрозий. Очаги поражения располагаются на коже лица, локтевых сгибов, подколенных впадин, паховой области. Вследствие длительного течения, наличия множественных расчесов и развития инфильтрации кожа на пораженных участках становится сухой, грубой, появляются очаги гиперпигментации и лихенизации. Характерны приступообразный зуд, тяжелые невротические реакции, нарушение сна. Заболевание протекает хронически, с частыми рецидивами, характерны обострения в зимний период.

**Дисгидротическая экзема** характеризуется образованием мелких, не более 1 мм в диаметре, плотных на ощупь пузырьков на боковых поверхностях пальцев, иногда на коже ладоней и подошв. Располагаясь в эпидермисе, пузырьки просвечивают сквозь него, напоминая зерна саго или сваренного риса. Реже встречаются крупные, многокамерные пузыри, после вскрытия которых образуются желтоватые корочки. Больных часто беспокоит сильный зуд.

Дисгидротическая экзема может возникать на фоне эмоциональных перегрузок, провоцирующим фактором может служить влажная и жаркая погода. Рецидивы дисгидротической экземы, как правило, протекают с появлением сыпи на одних и тех же участках кожи, у многих больных сопровождаются трофическими изменениями ногтей.

**Микробная экзема** развивается преимущественно на фоне сенсибилизации к различным инфекционным факторам (грибковым, бактериальным). Очаги поражения располагаются асимметрично, на местах травмирования кожи и/или очагов пиодермии (инфицированные раны, трофические язвы, свищи и др.). Высыпания могут локализоваться на любых участках кожного покрова, но наиболее часто поражают кожу нижних конечностей.

Для микробной экземы характерно образование воспалительных, резко отграниченных от здоровой кожи очагов различных размеров с наличием эритемы, умеренной инфильтрации, папул, везикул, эрозий. В отдельных случаях возможно появление пустул, гнойных, геморрагических или серозных корок. Высыпания сопровождаются зудом различной степени интенсивности.

Очаги склонны к периферическому росту. Вокруг них на внешне здоровой коже могут появляться отсевы — отдельные мелкие пустулы или папулы, эритематозные шелушащиеся очаги. В ряде случаев они могут трансформироваться в истинную экзему с образованием большого количества быстро вскрывающихся микровезикул и точечных эрозий с капельным мокнутием.

К разновидностям микробной экземы относят монетовидную (нуммулярную или бляшечную), паратравматическую, варикозную, сикозиформную экзему и экзему сосков.

**Монетовидная экзема (нуммулярная, бляшечная)** клинически проявляется округлыми очагами поражения диаметром 1–2 см с четкими границами. Характерно наличие незначительного отека, эритемы, мокнутия, наслоений серозно-гнойных корок. Высыпания, как правило, располагаются на верхних конечностях, в отдельных случаях процесс может носить распространенный характер. Этот вид экземы часто связан с очагами хронической инфекции или паразитарными заболеваниями, склонен к рецидивам и развитию резистентности к проводимой терапии.

**Паратравматическая (околораневая) экзема** развивается в области послеоперационных рубцов, при переломах костей, остеосинтезе, местах неправильного наложения гипсовых повязок; характеризуется возникновением островоспалительной эритемы, экссудативных папул и/или пустул, образованием корок. Возможны поверхностное склерозирование кожи и отложение гемосидерина в тканях.

**Варикозная экзема** возникает на фоне варикозной болезни. Развитию заболевания благоприятствуют травмы, мацерация кожи, нерациональная наружная терапия варикозных язв. Очаги поражения локализуются на нижних конечностях, преимущественно в области нижней трети голеней, часто в непосредственной близости с варикозными язвами, участками склерозирования кожи.

**Сикозиформная экзема** развивается на фоне сикоза, при этом процесс выходит за пределы области оволосения, отмечаются «серозные колодцы», мокнутие и зуд, со временем появляется лихенификация кожи. Излюбленная локализация процесса — верхняя губа, подбородок, подмышечная область, лобок.

**Экзема сосков** часто является следствием травмы при вскармливании ребенка или осложнением чесотки, но в некоторых случаях причина заболевания остается неизвестной. Экзема сосков характеризуется развитием на фоне незначительной эритемы слабовыраженной инфильтрации, мокнутия с наличием серозно-геморрагических корок, шелушения, возможно появления трещин и пустул. Экзема сосков обычно имеет двусторонний характер, не сопровождается уплотнением соска, поддается лечению глюкокортикоидами.

**Себорейная экзема** развивается на так называемых себорейных участках: на коже волосистой части головы, лица, заушной области, груди, межлопаточной области, характеризуется наличием округлых желтовато-розовых эритематозных очагов с небольшой инфильтрацией, покрытых жирными желтоватыми чешуйками. На волосистой части головы образуются обильные слоистые желтоватые корки и чешуйки. Больные жалуются на зуд, иногда весьма интенсивный, который может предшествовать клиническим проявлениям заболевания. Помимо волосистой части головы, процесс может локализоваться на других участках роста волос: в области бровей, ресниц, подбородка и др. Длительно существующий воспалительный процесс на волосистой части головы может сопровождаться диффузной алопецией.

**Тилотическая (роговая, мозолевидная) экзема** ограничивается областью ладоней и подошв, проявляется незначительно выраженной эритемой, очагами гиперкератоза и трещинами, может сопровождаться незначительным шелушением. Тилотическая экзема развивается чаще у женщин в климактерическом периоде.

**Профессиональная экзема** развивается в процессе длительной сенсибилизации производственными факторами (химическими, биологическими и др.). Наиболее подвержены развитию заболевания рабочие металлургических заводов, химических, фармацевтических, пищевых предприятий. Профессиональная экзема характеризуется развитием на кожных покровах, преимущественно в местах контакта с аллергеном, эритемы, инфильтрации, отека, папулезных высыпаний, везикуляции с последующим мокнутием, появлением эрозий и корок. Процесс сопровождается выраженным зудом. При исчезновении этиологического фактора заболевание может разрешиться.

### **Диагностика**

Основывается на наличии характерных жалоб, анамнезе заболевания, клинической картине.

Гистологическое исследование проводят с целью уточнения диагноза в сомнительных случаях. При экземе гистологическая картина однотипна, не зависит от формы заболевания и видоизменяется лишь в зависимости от остроты процесса. При остром течении экземы в эпидермисе обнаруживают паракератоз, очаговый спонгиоз и отек сосочкового слоя дермы с расширением сосудов и преимущественным лимфоцитарным инфильтратом вокруг них. Для хронической формы экземы характерны массивный гиперкератоз, паракератоз, акантоз, местами многорядность базального слоя, расширение сосудов верхней половины дермы, периваскулярные инфильтраты, состоящие из гистиоцитов с примесью небольшого количества лимфоцитов, незначительно выраженного отека.

### **Дифференциальная диагностика**

Истинная экзема имеет наибольшее сходство с атопическим дерматитом. Однако при АД преобладают стойкий белый дермографизм, высокий тонус пиломоторного рефлекса, выраженная инфильтрация кожи с лихенизацией. Излюбленная локализация высыпаний при АД — кожа лица, шеи, сгибательных поверхностей крупных суставов (локтевые, подколенные, лучезапястные), что нехарактерно для экземы.

Себорейную экзему следует отличать от псориаза, эритематозной пузырчатки, надбровной ульэритемы, дискоидной красной волчанки. Для псориаза характерны поражения кожи на границе с волосистой частью головы («псориатическая корона»), четкость границ поражения, наличие «псориатической триады». При эритематозной пузырчатке, несмотря на ее внешнее сходство с себорейной экземой, обнаруживают акантолитические клетки, положительный симптом Никольского, часто поражение слизистых оболочек. Надбровная ульэритема проявляется в раннем

возрасте, чаще у девочек, локализуется в области бровей, щек, реже — на волосистой части головы в виде эритематозных пятен с мелкопластинчатым шелушением и едва заметными мелкими розовыми узелками и роговыми пробками в устьях фолликулов, позже развивается сетевидная атрофия кожи. При дискоидной красной волчанке имеется типичная триада симптомов: эритема, гиперкератоз, атрофия; характерно обострение процесса после инсоляции.

Распространенные высыпания при экземе следует дифференцировать с Т-клеточной лимфомой, красным волосяным лишаем Девержи. Т-клеточная лимфома развивается преимущественно у лиц старше 40 лет, пораженная кожа более инфильтрирована, красновато-буроватого цвета, часто наблюдается гиперкератоз ладоней и подошв, характерны лимфаденопатия и постоянный интенсивный зуд. Эритема при болезни Девержи характеризуется желтовато-розовым («апельсиновым» или «лососевым») цветом, наличием фолликулярных конических шипиков на тыле кистей в области фаланг пальцев и сплошным ладонно-подошвенным гиперкератозом желтоватого цвета. В диагностически трудных случаях исследуют биоптаты кожи.

Экзема сосков часто имеет сходство с раком Педжета молочных желез, для которого характерны одностороннее поражение, выраженное уплотнение соска и околососкового кружка и резистентность к противовоспалительной терапии, в том числе глюкокортикоидной.

## Лечение

**Немедикаментозная терапия.** В лечении экземы важным является создание охранительного режима: исключение контактов с возможными аллергенами и неспецифическими факторами, способными вызвать обострение заболевания, ограничение психоэмоциональных нагрузок, контакта с водой и нормализация сна. В ряде случаев назначается гипоаллергенная диета.

**Медикаментозная терапия** экземы включает препараты системного и наружного действия, направленные на коррекцию нейроэндокринных нарушений, уменьшение воспалительных процессов, снижение или устранение зуда, регресс кожных высыпаний.

Практически всем больным, страдающим экземой, вне зависимости от клинической формы заболевания назначаются *антигистаминные препараты* I поколения (клемастин, мебгидролин, хлоропирамин, акривастин, хифенадин), II поколения (лоратадин, цетиризин). Препараты I поколения обладают седативным эффектом, и некоторые из них (клемастин и хлоропирамин) назначают парентерально при наличии сильного зуда, особенно в ночное время.

Широкое применение до настоящего времени в практике дерматолога находят *гипосенсибилизирующие средства* в виде препаратов кальция, тиосульфата натрия. При выраженных эксудативных проявлениях с наличием обильного мокнутия, отека, гиперемии предпочтение отдается парентеральному введению препаратов кальция.

Большое значение имеют нормализация функции ЦНС, восстановление сна, для чего назначают *седативные препараты* растительного происхождения (валерианы, пустырника, пиона и др.). При более тяжелых нарушениях нервно-психического статуса, проявляющихся эмоциональным напряжением, возбуждением, бессонницей, применяют *транквилизаторы*: нозепам, хлордиазепоксид, феназепам, диазепам и др.

При наличии распространенных высыпаний, торпидности к проводимому лечению назначаются *глюкокортикоидные препараты*: преднизолон, бетаметазон, дексаметазон и др. в суточных дозах от 30 до 90 мг в сутки (по преднизолоновому эквиваленту) в зависимости от тяжести клинических проявлений.

При наличии вторичного инфицирования с образованием пустул, гнойных корок, лимфангоита, лимфаденита и повышением температуры тела применяют *антибиотики* широкого спектра действия из групп тетрациклинов, макролидов, фторхинолонов, цефалоспоринов.

При тилотической (роговой) экземе в случаях выраженной инфильтрации, гиперкератоза и/или торпидности к проводимой терапии рекомендуются назначение ретиноидов — ацитретина в дозе 10–30 мг в сутки.

**Наружная терапия** назначается в зависимости от особенностей клинического течения и стадийности кожного процесса.

При наличии островоспалительных явлений с микровезикуляцией, выраженным мокнутием, отеком, эритемой назначаются растворы противовоспалительных средств в виде *примоксек* (растворы 0,01–0,1% калия перманганата). По мере уменьшения эксудации можно рекомендовать влажно-высыхающие повязки, затем применение аэрозолей и кремов.

При наличии эрозий, трещин, эскориаций используют растворы *анилиновых красителей, регенерирующие препараты* (метилцурацил, декспантенол и др.).

В хронической стадии при наличии инфильтрации, лихенификации кожи целесообразно использовать мази, содержащие нафталан, ихтиол, деготь.

Основными противовоспалительными средствами для наружного применения в лечении экземы являются *глюкокортикоидные препараты* (ГКП), которые применяются в различных лекарственных формах (аэрозолях, кремах, мазях, лосьонах). По степени противовоспалительной активности ГКП подразделяются на

четыре группы: препараты слабой (гидрокортизон, преднизолон), умеренной (флуметазон, триамциналон, алклометазон, гидрокортизона бутират, мазипредон), высокой (мометазона фураат, бетаметазон, флуоцинолон, метилпреднизолона ацепонат) и очень высокой (клобетазон) активности.

Адвантан (метилпреднизолона ацепонат) относится к сильным топическим глюкокортикостероидам (3-й класс). Адвантан позволяет достичь заметного улучшения у 83% пациентов через 3 суток терапии. Это обусловлено силой молекулы препарата. В отличие от других топических глюкокортикостероидов у Адвантана есть 4 формы выпуска — эмульсия, крем, мазь и жирная мазь. Верный выбор формы обеспечивает максимальную эффективность Адвантана. Например, при остром болезненном воспалении с мокнутием лучше назначать эмульсию. При остром воспалении без мокнутия — крем. При подостром или хроническом воспалении — мазь. При воспалении с гиперкератозом — жирную мазь.

*Регулируется на правах рекламы.*

При наличии пустул и гнойных корок наружная терапия проводится *комбинированными лекарственными средствами, содержащими ГК и антибиотики* (гентамицин, тетрациклин, фузидиевая кислота и др.), а также *мазями, содержащими только антибиотики* (гентамицин, мупироцин, неомицин, тетрациклин, эритромицин).

При лечении себорейной экземы можно использовать шампуни, кремы, мази, содержащие антимикотические средства (кетоназол, цинка пиритионат и др.).

Наряду с системной и наружной терапией, в лечении экземы используются физические факторы (**физиотерапия**): гелий-неоновое лазерное облучение, ультрафиолетовое (селективная фототерапия, общая и локальная фотохимиотерапия). ПУВА-терапия применяется в тяжелых случаях, при наличии распространенных высыпаний и выраженной инфильтрации. Возможно проведение Ре-ПУВА — терапии при тилотической экземе в случаях безуспешного лечения другими методами при наличии выраженной инфильтрации и гиперкератоза.

Вне обострения рекомендовано **санаторно-курортное лечение**.

### Профилактика

Для профилактики обострения необходимо лечение сопутствующей патологии (варикозной болезни, очагов хронической инфекции, глистной инвазии др.), ограничение психоэмоциональных нагрузок.



# Нейродерматозы

### Кожный зуд (*pruritus cutaneus*)

Кожный зуд представляет собой самостоятельное заболевание, вызывающее потребность в расчесывании возникающее в результате стимуляции кожи или слизистых оболочек каким-либо раздражителем.

Кожный зуд может быть одним из симптомов кожных заболеваний: экземы, крапивницы, аллергического дерматита, чесотки, нейродермита, красного плоского лишая, псориаза, герпетиформного дерматита Дюринга, лимфомы; системных заболеваний; пара-неоплазий; ИППП; глистной инвазии, микозов, паразитарных заболеваний (педикулез, чесотка); проявлением нарушения различного вида обмена (углеводного, липидного, водно-солевого и др.); проявлением профессиональной патологии (высотная, кессонная болезни).

#### Коды по МКБ-10

- L29. Зуд.
  - ✧ L29.0. Зуд заднего прохода.
  - ✧ L29.1. Зуд мошонки.
  - ✧ L29.2. Зуд вульвы.
  - ✧ L29.3. Аногенитальный зуд неуточненный.
  - ✧ L29.8. Другой зуд.
  - ✧ L29.9. Зуд неуточненный.

#### Классификация

В зависимости от распространенности зуд бывает универсальным (генерализованным) и ограниченным (локализованным). Наиболее частой локализацией ограниченного зуда становятся область наружных половых органов (вульва, мошонка) и анус. Причинами такой локализации зуда могут быть глисты (главным образом острицы), воспалительные изменения слизистой оболочки вульвы, влагалища, прямой кишки, анального кольца, а также вегетоневроз с локальными нарушениями — повышени-

ем потоотделения на зудящих участках кожи, нейроэндокринные и другие расстройства.

### Этиология

Кожный зуд может быть обусловлен факторами окружающей среды, бытовыми и производственными средствами, укусами насекомых, пищевыми аллергенами, лекарственными препаратами, интоксикацией, функциональными расстройствами ЦНС и внутренних органов, новообразованиями, ВИЧ-инфекцией, болезнями крови, системными и паразитарными заболеваниями, ИППП, гонококковой инфекцией, бактериальным вагинозом, варикозным расширением вен, глистной инвазией, несоблюдением личной гигиены, применением местных контрацептивных средств [бензалкония хлорид (фарматекс\*), презервативы, колпачки] и др.

### Патогенез

Специфичных рецепторов, воспринимающих чувство зуда, не существует, поэтому видоизмененное чувство боли при слабых раздражителях ощущается в виде зуда. Существует предположение, что таковыми служат или свободные нервные окончания, воспринимающие боль, или окончания безмякотных волокон. Большое значение в формировании, длительности и интенсивности зуда отводят нарушению состояния периферических рецепторов; функциональным расстройствам процессов возбуждения и торможения коры головного мозга; дизэнцефальным нарушениям; вегетативным дисфункциям; изменениям в медиаторах; нарушению ферментативных процессов (накопление эндопептидазы и других протеолитических ферментов). Часть этих процессов становится не причиной, а следствием длительного интенсивного зуда.

В последние годы было установлено, что «ген зуда» кодирует рецептор к гастрин-рилизинг пептиду (GRPR).

Степень выраженности зуда, как и боли, зависит от интенсивности воздействия раздражителя, сохранности проводящих нервных путей и состояния коркового анализатора. Ее можно оценить по последствиям наносимой травмы кожи во время расчесывания — биопсирующий и небиопсирующий зуд.

Небиопсирующий зуд развивается у пациентов с повышенной болевой чувствительностью, может проявляться в виде зуда-парестезии и мигрирующего зуда. Больные определяют его как чувство покалывания, слабого жжения, ползания мурашек и т.д. Мигрирующий зуд, возникая на ограниченных участках кожи, склонен перемещаться с одного места на другое.

Зудом неясного генеза может считаться непрерывный или ежедневно возникающий зуд, существующий не менее 2 нед, причина которого остается неясной. При этом у пациента можно на-

блюдать эскориации и другие объективные признаки зуда, но их может и не быть.

### Клиническая картина

Первичные морфологические элементы отсутствуют, из вторичных элементов наблюдаются эскориации, геморрагические (точечные и линейные) корочки (Бутов Ю.С., 2002). Длительное расчесывание приводит к стачиванию и уплощению ногтей, они приобретают своеобразный, как бы «полированный» вид. У некоторых пациентов длительное и интенсивное расчесывание ограниченных участков кожи приводит к появлению застойной эритемы, стойкой инфильтрации кожи, отрубевидному шелушению, подчеркнутости кожного рисунка (так называемой лихенификации), гипер- или гипопигментации (*lichen simplex chronicus Vidal*). Интенсивность зуда варьирует от слабой до весьма значительной, вызывающей нарушение сна и расстройства нервной системы. Возможно присоединение вторичной инфекции. Бессонница, повышенная утомляемость, раздражительность, постоянный зуд приводят к снижению работоспособности и жизнедеятельности пациента.

### Диагностика

Основывается на тщательно собранном анамнезе, выявлении причины зуда, субъективных ощущениях, объективных вторичных симптомах (эскориации, геморрагические корки, «полированные», сточенные ногти), нарушении сна, работоспособности и психическом состоянии больного. Необходимо провести общий и биохимический анализ крови; определение глюкозы в периферической крови; общий анализ мочи; анализ кала на яйца глистов; анализ кала на дисбактериоз кишечника. Серологическая диагностика паразитарных заболеваний — выявление антител к антигенам лямблий, аскарид и др.; микроскопическое исследование соскоба с кожи на чесоточного клеща.

Необходимы консультации гастроэнтеролога, эндокринолога, невролога, психотерапевта и др.

### Лечение

Заключается в устранении причины кожного зуда, назначении гипоаллергенной диеты, применении противозудных, антигистаминных препаратов, десенсибилизирующей терапии. При изнурительном зуде и нарушении психического состояния больным назначают седативные препараты растительного происхождения — настойку пиона, пустырника, корня валерианы, Ново-Пассит\*, психотропные средства. Выраженное противозудное действие оказывают кремы и мази, содержащие ментол\*, бензокаин, глюкокортикоидные препараты, противозудные вещества

(дифенгидрамин, бензокаин, рацементол, тимол, хлорпромазин). Применяют ультрафиолетовое облучение, магнито-, лазеро- и оксигенотерапию, диадинамические токи Бернара, лучи Букки, гипноз. При ограниченном зуде назначают фонофорез с гидрокортизоном, витамином Е и ретинолом. Благоприятное действие оказывают душ, баня, лечебные ванны, морские купания, курортное лечение с применением сульфидных, радоновых, жемчужных ванн.

### **Профилактика**

Заключается в лечении сопутствующей, хронической патологии, общем укреплении организма методами физической культуры, закаливании, рациональном питании, соблюдении личной гигиены.

## **Атопический дерматит**

АД — это генетически обусловленное хроническое рецидивирующее заболевание кожи, клинически проявляющееся первично возникающим зудом, воспалением, лихеноидными папулами (в младенчестве — папуловезикулами) и лихенификацией.

### **Эпидемиология**

Заболеваемость АД среди детей достигает 15–30%, среди взрослого населения — 2–10%. Последние исследования показывают ее рост во всем мире. Раннее начало заболевания в 45% случаев регистрируется в течение первых 6 мес, в 60% — в течение 1-го года жизни, в 85% — в возрасте от 1 года до 5 лет.

### **Этиология и патогенез**

Атопический дерматит относится к мультифакторным патологиям. Наследование происходит по полигенному типу, вследствие чего наличие атопии у родителей повышает риск развития и тяжелого течения АД детей. Роль пускового механизма играют проникающие через кожу и слизистые оболочки повсеместно распространенные аллергены.

Среди этиологических факторов, приводящих к развитию заболевания, указывают на сенсибилизацию к пищевым аллергенам, особенно в детском возрасте. Сенсибилизация к пыльцевым, бытовым, эпидермальным и бактериальным аллергенам более характерна в старшем возрасте. Однако реактивный тип аллергической реакции не единственный в патогенезе АД — в разное или одно и то же время в нем принимают участие цитокины с противоположным действием, продуцируемые антагонистическими популяциями Th1- и Th2-лимфоцитов. В то же время во всех стадиях АД Т-лимфоцитарная инфильтрация и экспрессия цитокинов

типа 2 ИЛ-4/ИЛ-13 сохраняется. В последнее время обращают внимание на участие в патогенезе Т-лимфоцитов из популяций Treg и Th17. Иммуногенез АД определяется особенностями генетически запрограммированного иммунного ответа на антиген под воздействием различных провоцирующих факторов. Длительная экспозиция антигена, стимуляция Th2-клеток, продукция аллерген-специфических IgE-антител, дегрануляция тучных клеток, эозинофильная инфильтрация и воспаление, усиливаемые повреждением кератиноцитов вследствие расчесов, — все это приводит к хроническому воспалению в коже при АД, которое играет важнейшую роль в патогенезе кожной гиперреактивности.

Определенную роль в качестве триггерных факторов играет микробная флора — *Staphylococcus aureus*, *Malassezia spp.*, *Candida spp.*, инфекции верхних дыхательных путей. Роль половых гормонов подтверждается обострениями или ремиссиями, которые возникают в зависимости от стадии месячного цикла, в период беременности и менопаузы.

### Клиническая картина

Клинические проявления АД чрезвычайно многообразны и зависят главным образом от возраста, в котором проявляется заболевание. Начавшись в грудном возрасте, АД часто с ремиссиями различной продолжительности может продлиться и до полового созревания, а иногда не проходит и до конца жизни. В ряде случаев встречаются abortивные, кратковременные формы. Возраст начала АД не строго приурочен к ранним месяцам рождения ребенка. Симптомы заболевания могут впервые проявляться на 2–3-м году жизни и даже в позднем зрелом возрасте. Заболевание в хронической форме характеризуется сезонными и внесезонными ремиссиями. Отличительной чертой АД, отмеченной почти всеми авторами, изучавшими эволюцию болезни, являются ремиссии в летние месяцы. В небольшом проценте случаев отмечаются обострения АД в весенне-летний период, особенно у больных с сопутствующими поллинозами или респираторной атопией. Внесезонные рецидивы болезни могут быть обусловлены целым рядом факторов, таких как стрессовые ситуации, погрешности в диете, обострения соматических заболеваний, контакты с раздражающими веществами и пр.

Частые и длительные обострения АД приурочены, как правило, к определенным возрастным периодам. В большинстве случаев грудной и ранний детский возраст являются периодом максимальной выраженности АД. Частые обострения АД отмечаются в возрасте 7–8 лет (в связи с началом школьных занятий), 12–14 лет (пубертатный период), в период полового созревания. В 30-летнем возрасте (чаще у женщин) заболевание может рецидивировать после многолетней ремиссии в виде хронической эк-

земы кистей и стоп. У отдельных больных АД, протекая тяжело, без ремиссий и распространяясь, иногда дает картину, схожую с эритродермией, и переходит в четвертую декаду жизни.

Характерным признаком АД является зуд, который может сохраняться даже при исчезновении кожных высыпаний. Зуд отличается упорством, различной интенсивностью и часто усиливается в вечернее и ночное время. Вызывая бессонницу и психоэмоциональный дискомфорт, зуд ухудшает общее состояние, ведет к астенизации больных. Кроме изменений, связанных с расчесами (экскориации, геморрагические корочки, вторичная лихенификация, дисхромии), АД характеризуется эритемой, везикулами, воспалительными (экзематозными), фолликулярными, пруригинозными, лихеноидными и полигональными папулами. Наличие очагов лихенификации представляет наиболее яркую диагностическую черту АД. Кроме перечисленных признаков, у больных АД обычно выражены сухость и шелушение кожных покровов, что связано со средней формой доминантного вульгарного ихтиоза, а также *keratosis pilaris*.

#### Клинические формы и клинико-этиологические варианты

АД отличает истинный полиморфизм высыпаний, что зависит от возраста, гормонального фона, особенностей иммунного реагирования.

Основные дерматологические синдромы АД — лихеноидные, пруригоподобные или экземоподобные в чистом виде встречаются редко, врач имеет дело с атипичными формами дерматоза, переходящими вплоть до «невидимых» форм.

Однако в зависимости от преобладания отдельных морфологических признаков, эмпирической корреляции дерматологического синдрома и возраста выделяют четыре основные клинические формы АД.

#### **Эритематозно-сквамозная форма (с лихенификацией)**

Эта форма характеризуется эритематозно-сквамозными очагами остро- или подостровоспалительного характера, наличием мелких плоских и фолликулярных милиарных папул. Кожа сухая, лихенифицирована, покрыта большим количеством мелкопластинчатых и отрубевидных чешуек. Сильно зудящие высыпания локализуются на локтевых сгибах, тыльной поверхности кистей, заднебоковых поверхностях шеи и в подколенных ямках. В первые 2–3 мес жизни ребенка, как правило, развивается экссудативная форма с наличием в очагах поражения эритемы, отека, с возникающими на их фоне микровезикулами, мокнутием и корками.

#### **Лихеноидная форма**

Кожа больных эритематозна, отличается сухостью, подчеркнутым рисунком, отеком и инфильтрацией. На фоне эритемы рас-

полагаются в небольшом количестве довольно крупные, слегка блестящие папулы, сливающиеся в центре очагов и изолированные по периферии. Папулы покрыты отрубевидными чешуйками. Вследствие мучительного зуда у больных появляются линейные и точечные экскориации, очаги «биопсирующего зуда». На фоне диффузного поражения кожи часто выделяются крупные очаги лихенизации, локализующиеся на коже шеи, верхней трети груди и спины, локтевых и подколенных складок, кистей и стоп. На местах расчесов и в кожных складках возникают ссадины, эрозии и трещины. Течение заболевания резко осложняется присоединением пиогенной инфекции, обуславливающей регионарный лимфаденит. При этой форме АД часто возникает эритродермия, захватывающая лицо и шею. Лихеноидная форма АД встречается только у взрослых. Иногда, при наиболее тяжелом течении атопии, в юношеском возрасте эритематозно-сквамозная форма с лихенификацией может трансформироваться в лихеноидную.

### **Пруригоподобная форма**

Эта форма представлена многочисленными рассеянными экскориациями, экскориированными фолликулярными, иногда крупными, стойкими, плотными, шаровидными фолликулярными и пруригинозными папулами. Такие поражения обычно сочетаются с умеренно выраженной лихенификацией в типичной для возрастных особенностей локализации с более заметным поражением лица и верхней части туловища.

### **Экзематозная форма**

Под экзематозной формой подразумевают ограниченные очаги поражения кожи, преимущественно в области кистей, с наличием папуловезикул, нередко «сухих», инфильтраций, корочек, трещинок и шелушений. Наряду с таким положением, имеются другие эффоресценции, например очаги лихенификации в области локтевых и подколенных сгибов. Однако нередко экзематозные поражения могут быть единственным проявлением АД на данном этапе эволюции заболевания.

### **Атипичные формы атопического дерматита**

Это формы, при которых отдельные очаги принимают выраженный экссудативный характер, хотя лишь изредка можно видеть образование настоящих экзематозных пузырьков. Такие участки поражений чаще встречаются на лице, в области крупных кожных складок, иногда на кистях и стопах.

АД с морфологической картиной экземы кистей характеризуется ограниченными буровато-красными участками инфильтрированной и лихенифицированной кожи с наличием в незначительных количествах папуловезикул. Кожа кистей обычно сухая, шелушится, выявляются трещинки на ладонных поверхностях пальцев, нередко наблюдаются дистрофические поражения ногтевых пластинок. Подобная клиническая симптоматика может

встречаться без вовлечения других характерных для АД областей, а также у больных, не имевших ранних фаз заболевания. Папуловезикулезные высыпания в виде ограниченных дискоидных бляшек (нуммулярная экзема в молодом возрасте), покрытых корочкой и напоминающих очаги микробной экземы, могут встречаться на сгибательной поверхности нижних конечностей, ягодицах, иногда на наружной поверхности плеч и предплечий. К стертым формам АД относят и «атопическое себорейное пруриго» с высыпаниями в виде милиарных акне на волосистой части головы. Высыпания определяются наряду с очагами лихенификации кожи лица и туловища, но могут встречаться и изолированно, причем сильный зуд и резистентность к терапии антибиотиками облегчают установление правильного диагноза. К атипичным проявлениям АД относятся также уртикарная, диссеминированная лихеноидная форма, глубокие и гиперкератотические трещины на подошвах, встречающиеся зимой, и др. «Невидимый» АД, при котором видны лишь следы расчесов вследствие интенсивного зуда, также относят к этой сложной в диагностическом отношении группе. Нередко заболевание может протекать с атипичной локализацией (локти, колени, лопатки) в виде ограниченных бляшек, покрытых лихеноидными папулами, — лихеноидно-бляшечная форма. Позднее начало развития заболевания с подтвержденной сенсibilизацией к atopическим аллергенам и проявляющееся, как правило, экзематоидной формой, также относится к атипичным проявлениям АД.

### **Степень распространенности atopического дерматита**

Помимо клинических форм АД, заболевание классифицируют по степени распространенности (локализованный, распространенный, диффузный). У подавляющего большинства больных (72%) кожный процесс является распространенным (или универсальным), у 28% — локализованным.

### **Кожный статус бессимптомного atopического больного**

В период ремиссии (или дремлющего течения) у больных АД могут наблюдаться такие клинические признаки, которые свидетельствуют или подразумевают наличие atopической предрасположенности. Знание этих малых симптомов кожных проявлений atopической предрасположенности весьма существенно, поскольку позволяет выявлять больных и служит основой для формирования групп повышенного риска.

Кожа больных АД отличается сухостью и ихтиозеформным шелушением. Частота вульгарного ихтиоза при АД варьирует от 1,6 до 6% соответственно различным фазам заболевания. Гиперлинеарность ладоней (складчатые ладони) наблюдается в сочетании с вульгарным ихтиозом. Кожа туловища и сгибательной поверхности конечностей покрыта блестящими, телесного цвета фолликулярными папулами. На боковых поверхностях



плеч, в локтях, иногда в области плечевых суставов определяются роговые папулы, обычно расцениваемые как *keratosis pilaris*. В старшем возрасте кожа отличается дисхромической пестротой с наличием пигментации и вторичной лейкодермы. Нередко у больных в области щек определяются белесоватые пятна и *pityriasis alba*, а также складчатость передней поверхности кожи шеи, сетчатая пигментация — симптом «грязной шеи». В период ремиссии минимальными проявлениями могут быть едва шелушащиеся, слабо инфильтрированные пятна или даже трещины в области нижнего края прикрепления мочки ушной раковины. Кроме того, таковыми признаками могут быть хейлит, рецидивирующие заеды, срединная трещина нижней губы, а также эритемосквамозное поражение верхних век и продольная складка нижнего века (линия Денье–Моргана). Перiorбитальное затемнение, бледность кожи лица с землистым оттенком могут быть важными индикаторами атопии.

### Диагностика

Ж. Ханифин и W. Лобитц (1997), а позднее Ж. Ханифин и Ж. Райка (1980) разработали и предложили диагностические критерии АД, которые нашли всеобщее признание и широко распространены во всем мире. Впоследствии эти критерии расширились и совершенствовались рядом исследователей.

#### Клинические критерии диагностики АД

- Основные.
  - ✧ Зуд.
  - ✧ Морфология и локализация высыпаний:
    - в раннем детстве — эритема и шелушение в области лица, туловища и разгибательных поверхностей конечностей;
    - в старшем детском и юношеском возрасте — появление лихенификаций на симметричных участках сгибательных поверхностей конечностей и шеи;
    - у взрослых — диффузная лихенизация;
    - преимущественно у взрослых — пруригинозные плотные изолированные папулы.
  - ✧ Хроническое и рецидивирующее течение, резистентность к проводимой терапии.
  - ✧ Наличие сопутствующей либо «семейной» атопии: астмы, аллергического (атопического) ринита, АД.
  - ✧ Возникновение первых признаков заболевания в детском возрасте.
- Второстепенные:
  - ✧ ксеродерма;
  - ✧ ихтиоз;

- ✧ ладонная гиперлинеарность;
- ✧ фолликулярный кератоз;
- ✧ склонность к стафилодермиям;
- ✧ склонность к дерматитам на коже кистей (артифициальным) и стоп (микогенным);
- ✧ стойкий белый дермографизм;
- ✧ склонность к герпесвирусной инфекции;
- ✧ хейлит;
- ✧ рецидивирующий конъюнктивит;
- ✧ дерматит грудных сосков;
- ✧ передняя субкапсулярная катаракта;
- ✧ лекарственная аллергия;
- ✧ крапивница;
- ✧ потемнение кожи глазниц;
- ✧ продольная складка нижнего века (линия Денье–Моргана);
- ✧ бледность или эритема лица;
- ✧ кератоконус (коническое выпячивание роговицы в ее центре);
- ✧ *Pityriasis alba*;
- ✧ складчатость передней поверхности кожи шеи;
- ✧ зуд при потении;
- ✧ перифолликулярные уплотнения кожи;
- ✧ сетчатая пигментация — симптом «грязной шеи»;
- ✧ провоцирующее влияние эмоциональных, пищевых, климатических и других экзогенных факторов, включая инфекционные заболевания;
- ✧ сезонность заболевания — обострения весной и в осенне-зимний период;
- ✧ разрежение наружной части бровей;
- ✧ рецидивирующие заеды;
- ✧ «географический» язык;
- ✧ удлинение ремиссии в летние солнечные месяцы;
- ✧ наличие вторичной лейкодермы.

### Анамнез

При сборе аллергологического анамнеза особое внимание обращают на наличие аллергии у самого больного, а также у его родственников. В анамнезе многих больных отмечаются такие характерные признаки, как начало болезни в раннем детстве, фазовость течения, а также возрастная и сезонная периодичность обострений, непереносимость ряда химических веществ, лекарств, шерсти и др. Ввиду затяжного течения АД больные принимают множество лекарственных препаратов, назначаемых разными врачами. Очень важно получить сведения о проводимом ранее лечении, его эффективности, переносимости. Необходимо

получить всю доступную информацию о проведенных ранее аллергологических тестах, а также были ли у больного необычные реакции на ранее проводившиеся пробы или инъекции аллергенов, отмечались ли реакции на профилактические прививки и введение вакцин и сывороток. Важно получить информацию о жилищно-бытовых условиях больного (наличие мягкой мебели, ковров, книг, животных, рыб, птиц, цветов и др.).

### Физикальное обследование

В большинстве случаев диагноз АД может быть установлен уже при первичном осмотре, если у больного выявляются характерные поражения кожи при типичной локализации. При этом в момент осмотра больного следует помнить об особенностях клинического проявления заболевания в его различные возрастные периоды. АД наиболее вероятен в возрастном интервале от 3 мес до 30–40 лет. Возраст больного старше 50 лет, а также начало развития болезни в позднем возрасте требует дополнительного обследования, прежде всего для исключения лимфомы. Наличие зуда, а также констатация белого дерматографизма подтверждает диагноз АД. При осмотре больного следует обращать внимание не только на основные и дополнительные диагностические признаки, но и на характерные фоновые изменения, описанные как «кожный статус бессимптомного атопического больного».

### Оценка степени тяжести атопического дерматита

В практической деятельности принято выделять АД легкой, средней и тяжелой степени, однако для объективной оценки степени тяжести кожного процесса и динамики течения заболевания в 1994 г. Европейской рабочей группой по АД предложена шкала SCORAD (scoring atopic dermatitis). Используются также шкалы EASI, ADASI, SASSAD и др.

### Специальные методы обследования

При лабораторном обследовании больных АД наиболее постоянным, хотя не патогномоничным симптомом в периоде обострения является увеличение содержания эозинофилов в периферической крови. Сывороточная концентрация IgE повышена более чем у 80% больных АД и чаще бывает выше, чем у больных с респираторными заболеваниями. Степень повышения общего IgE коррелирует с тяжестью (распространенностью) кожного заболевания.

У большинства больных АД выявляется сенсibilизация к широкому спектру тестируемых аллергенов. Кожное тестирование позволяет выявить подозреваемый аллерген и провести профилактические мероприятия. Однако вовлечение в процесс кожных покровов не всегда позволяет проводить данное обследование, могут возникать трудности как с проведением таких реакций,

так и с интерпретацией полученных результатов. При постановке кожных проб у больных АД часто возникает извращенный ответ на тестирование, что может отмечаться и в период ремиссии заболевания, при так называемом кожном статусе бессимптомного атопического больного. В связи с этим большое распространение получили методы иммунологического обследования. В последнее десятилетие значительно расширились возможности лабораторной диагностики (PRIST, RAST, IFA, MAST, ImmunoCAP), позволяющие определять содержание в сыворотке крови общего IgE и аллерген-специфических IgE- и IgG-антител.

### Общее клинико-лабораторное обследование

Для выявления сопутствующих заболеваний необходимо ориентироваться на общую структуру сравнительной заболеваемости больных АД и проводить комплекс лабораторных, функциональных и инструментальных диагностических исследований, выбор которых определяется индивидуально для каждого больного. Микробиологическое обследование мазков с кожи проводится при наличии вторичной инфекции и необходимо при разработке эффективной комплексной терапии. Диагностическая биопсия показана в случаях позднего развития АД — при подозрении на лимфому кожи. Психологическое обследование позволяет выявлять психологический тип у больных АД, что способствует более обоснованному назначению психотропных средств.

Диагностическая программа при АД представлена в табл. 36-1.

**Таблица 36-1.** Диагностическая программа для атопического дерматита

Метод	Содержание
I. Анамнез	<p>Аллергологический анамнез:</p> <ul style="list-style-type: none"> <li>а) аллергические (атопические) заболевания в семье в прошлом и настоящем;</li> <li>б) перенесенные ранее аллергические (атопические) заболевания;</li> <li>в) реакции на введение сывороток, вакцин, различных медикаментов;</li> <li>г) сезонность заболевания;</li> <li>д) влияние климата на течение заболевания;</li> <li>е) факторы, провоцирующие обострение (влияние погоды, отрицательные эмоции, респираторные заболевания, пищевые, бытовые, профессиональные, физические факторы и др.).</li> </ul> <p>Начало заболевания в раннем детстве.  Хроническое рецидивирующее течение.  Склонность к кожным инфекциям (герпес, вирусные бородавки, пиодермия и др.).  Рецидивирующий конъюнктивит.  Аntenатальные и постнатальные факторы риска</p>

Метод	Содержание
II. Общий статус	Общие свойства кожи: ксероз, ихтиоз, гиперлинеарность ладоней, <i>keratosis pilaris</i> , <i>pityriasis alba</i> , бледность кожи лица, периорбитальное затемнение и др. Лимфоузлы. Миндалины, уши, нос. Легкие. Желудочно-кишечный тракт. Почки. Глаза
III. Локальный статус	Характер поражения кожи (воспалительный — острый, подострый, хронический). Зуд — выраженный, сильный, умеренный. Локализация (лицо, разгибательные поверхности — в детстве; сгибательные поверхности, голова, шея — у взрослых). Элементы сыпи (лихеноидные полигональные и фолликулярные папулы, мелкие пруригинозные папулы, папуловезикулы, лихенификация). Субъективные ощущения
IV. Дермографизм	Белый, стойкий (красный)
V. Тяжесть течения	Легкое, среднетяжелое, тяжелое (по Суворовой К.Н. и др.). Тяжесть по индексу SCORAD
VI. Общий анализ крови	Определение уровня эозинофилов
VII. Биохимический анализ крови	По показаниям
VIII. Специфическое аллергологическое обследование	Скарификационные кожные тесты с бытовыми, пыльцевыми, эпидермальными, грибковыми и пищевыми аллергенами. Внутрикожное тестирование с бактериальными аллергенами. Лабораторное исследование (RAST, MAST, IFA и др.) аллерген-специфических IgE-антител. Провокационные тесты по необходимости (назальные, конъюнктивальные). Ведение пищевого дневника
IX. Иммунологическое обследование	Иммуноглобулины E, A, M, G. CD3+/CD4+/CD8+/CD16+/CD20+/CD22+/CD25+/CD71+/CD72+/CD95+, B-IgG, B-IgM, B-IgA. Фагоцитоз. ЦИК. Исследование бактериальных антигенов методом IFA
X. Анализ мочи	Общие свойства. Физико-химическое исследование. Микроскопическое исследование
XI. Анализ кала	Общий анализ кала (копрограмма). Исследование кала на яйца глистов и простейшие. Анализ кала на дисбактериоз

Метод	Содержание
XII. Микробиологическое обследование	Посев на флору и определение чувствительности к антибиотикам с очагов поражения или пиодермии. Обследование на патогенные грибы. Вирусологическое обследование
XIII. Диагностическая биопсия	Исключение морфологических признаков лимфомы
XIV. Консультации специалистов	Терапевт (педиатр). Аллерголог-иммунолог. Дерматолог. Диетолог. ЛОР, гастроэнтеролог, эндокринолог, окулист — по необходимости
XV. Психологическое обследование	По показаниям

### Дифференциальная диагностика

Дифференциальная диагностика АД проводится с такими болезнями, как себорейный дерматит, контактный дерматит, иммунодефицитные заболевания (синдром Вискотта–Олдрича, гипериммуноглобулинемия E), микробная экзема, розовый лишай, нарушение обмена триптофана, чесотка и лимфома кожи.

### Лечение

Принципиально отличается лечебно-профилактическая стратегия лечения детей и взрослых. Лечение АД должно быть индивидуально и в первую очередь направлено на устранение ведущих клинических симптомов заболевания с последующим введением профилактической программы. В тех случаях когда АД — это проявление атопического синдрома (сопутствует астма, ринит и т.д.) или спровоцирован нарушением функции других органов и систем, следует обеспечить коррекцию выявленных сопутствующих заболеваний. Принципы и этапы терапии можно свести к следующему:

- ✧ в острый период АД назначается интенсивная терапия (в зависимости от тяжести заболевания) для снятия остроты процесса (глюкокортикоиды внутривенно или перорально, антигистаминные препараты, плазмаферез); по показаниям — антибактериальные и/или антигрибковые препараты; базисная терапия (в зависимости от ведущего патогенетического механизма) — антимадиаторы, мембраностабилизаторы;
- ✧ в период затихания применяется поддерживающая и превентивная терапия — мембраностабилизаторы, им-

муномодуляторы, витамины, физиотерапия, энтеросорбенты. В ремиссии проводят профилактические противорецидивные мероприятия, прежде всего обеспечение ухода за кожей и сохранение ее барьерной функции, а также немедикаментозные и физиотерапевтические методы, дезаллергизацию быта больного. Во все периоды необходима гипоаллергенная и элиминационная (если аллерген известен) диета.

### Антигистаминные препараты

#### *Антагонисты H<sub>1</sub>-рецепторов гистамина I поколения*

Блокируя H<sub>1</sub>-рецепторы, антигистамины подавляют аллергическую реакцию. Эти препараты назначают перорально и/или в инъекциях, в том числе внутривенно, 2–3 раза в сутки.

#### *Антагонисты H<sub>1</sub>-рецепторов гистамина II поколения*

Препараты II поколения лишены многих недостатков предыдущих. Они не обладают снотворным эффектом, не вызывают тахифилаксии, могут применяться длительно, обычно в виде пероральных форм. Антигистаминные препараты II поколения не проникают через гематоэнцефалический барьер и не оказывают выраженного седативного действия. Доказана эффективность и безопасность антигистаминных препаратов II поколения — лоратадина и дезлоратадина, эбастина, цетиризина и левоцетиризина, фексофенадина.

### Мембраностабилизирующие препараты

Из данной группы в терапии АД используют кетотифен и кромоглициевую кислоту. Длительное применение этих препаратов позволяет предотвращать развитие рецидива заболевания за счет их уникальных свойств. Основными показаниями к применению кетотифена следует считать долечивание и превентивную фармакотерапию. Рекомендуются прием в периоды ожидаемых обострений (весна и осень) в качестве превентивного мероприятия.

### Седативная терапия и препараты, нормализующие вегетативные функции

Седативная терапия назначается при сильном зуде и нарушении сна — оксазепам по 10 мг на ночь, а также фенобарбитал, диазепам, алпразолам, гидроксизин, хлордиазепоксид, медазепам, нитразепам. В детской практике применяются успокаивающие микстуры, отвары трав. При выраженных вегетативных дисфункциях назначаются алпразолам, беллатаминал\*, сульпирид.

### Системные глюкокортикоиды

Системное введение глюкокортикоидов (ГК) применяется при распространенных, среднетяжелых и тяжелых формах АД. Пред-

низолон (60–90 мг), дексаметазон (4–8 мг) вводят в 100 мл 0,9% раствора натрия хлорида через 4–6 ч внутривенно. При этих формах АД для быстрой ликвидации обострений можно назначать метилпреднизолон или триамцинолон перорально (10–20 мг/сут) на несколько дней с постепенным снижением дозы на фоне антимадиаторной терапии. Их назначение сочетают с плазмаферезом или гемосорбцией. Если необходимо длительное применение глюкокортикоидов, оптимальны альтернирующие и интермиттирующие схемы, а также местные препараты. Отмена ГК при кратковременном применении проводится быстро и не вызывает осложнений. В случае длительной поддерживающей терапии (более 3 мес) дозу снижают постепенно, так как может возникнуть синдром отмены, проявляющийся резким ухудшением состояния больного. При подострых и рецидивирующих хронических формах АД очень удобны и высокоэффективны пролонгированные формы ГК с интервалами между инъекциями от 14 дней до 4 мес, чаще — 4–6 нед. Их применяют для быстрого купирования обострений. Эффект от пролонгированного препарата наблюдается через 2–4 дня.

#### Иммунодепрессивные средства

При назначении иммуносупрессивной терапии необходимо учитывать четыре основных фактора: тяжесть заболевания, возможную токсичность выбираемого препарата, его относительную эффективность и индивидуальные особенности больного с точки зрения переносимости лечения и сопутствующих заболеваний. При упорном течении АД, резистентного к другим видам терапии, назначают иммуносупрессивный препарат — циклоспорин А (ЦсА) и его микроэмульгированный аналог. Одним из главных вопросов при назначения ЦсА является подбор дозировок. В подавляющем большинстве случаев применяется доза, не превышающая 5 мг/кг в сутки. Побочные эффекты легко отслеживаются: нефротоксичность выявляют с помощью периодического контроля за сывороточным креатинином, а регулярное измерение артериального давления позволяет вовремя предупредить возможный риск его повышения. Клинический эффект от ЦсА при АД нарастает постепенно. В терапии тяжелых и резистентных случаев течения АД нашли применение традиционно используемые цитостатики — метотрексат, циклофосфамид и азатиоприн.

#### Аллерген-специфическая иммунотерапия (АСИТ) и десенсибилизация

Применение АСИТ направлено на профилактику обострений АД, поэтому она проводится в период ремиссии. Наиболее эффективна при ранних формах заболевания в стадии монотерапии. Данный метод может назначать и проводить только аллерголог-иммунолог.



### Диетотерапия

При АД рекомендуется гипоаллергенная диета с исключением экстрактивных мясных и рыбных бульонов, шоколада, кофе, какао, цитрусовых, земляники, дыни, меда, орехов, грибов, икры, крабов, креветок, специй, пива и алкоголя, сыров, кондитерских изделий. Также исключают консервы, копчености, пряности и другие продукты, содержащие пищевые добавки и консерванты. При АД особую роль играет гипохлоридная диета (но не менее 3 г натрия хлорида в сутки). Разрешается употреблять мясо отварное, супы крупяные, овощные, масло, картофель отварной, каши, молочнокислые продукты (простокваша, творог), яблоки и компоты из них, хлеб ржаной и пшеничный.

### Климатотерапия

Климатотерапия всегда являлась одним из основных компонентов лечения АД. В особо тяжелых случаях смена климатической зоны позволяет полностью избавить пациента от заболевания. Это один из эффективных способов реабилитации, закрепляющих лечение заболевания. Рекомендуется смена климата на мягкий, более теплый, а также морской и высокогорный.

### Наружная терапия атопического дерматита

Наружное лечение — основная часть комплексного лечения АД. Оно проводится с учетом возраста, периода и тяжести заболевания, остроты воспалительной реакции, распространенности поражения и сопутствующих осложнений местной инфекции.

Оценка степени тяжести кожного процесса может радикально изменить тактику применения глюкокортикоидных гормонов — при обширных поражениях и выраженной тяжести заболевания целесообразно их применение парентерально или перорально, при локализованных — только местно.

### **Выбор лекарственных форм и последовательность их применения**

Уточнение клинической формы АД позволяет подобрать необходимую и наиболее эффективную лекарственную форму.

- При эритематозно-сквамозной форме целесообразно использовать кремы, лосьоны с добавлением кератолитических средств и увлажнителей.
- При лихеноидной — эффективнее использовать мази, компрессы и окклюзивную технику нанесения препарата, добавлять эпителизирующие и антимикробные добавки.
- При пруригоподобной форме лучше помогают водные взвеси, пасты с добавлением ГК, а также аэрозоли, кремы и гели.

- При экзематозной форме — примочки, эмульсии, кремы.
- При скрытом течении или в состоянии ремиссии АД, при так называемом кожном статусе бессимптомного атопического больного применяется весь спектр препаратов длительной поддерживающей терапии в виде эмульсионных кремов, эмульсий, жидких кремов, молочка.

Оценка тяжести АД позволяет разработать индивидуальную программу применения различных лекарственных препаратов, выявить степень активности применяемых противовоспалительных средств, рассчитать и прогнозировать количество и время применения препаратов, их последующую замену. В острой стадии, сопровождающейся мокнутием и корками, применяются примочки, содержащие противовоспалительные, дезинфицирующие препараты (раствор фурацилина\*, риванола\* и свежеприготовленный раствор заварки чая), эмульсии, кремы, содержащие глюкокортикоиды. После снятия явлений острого воспаления применяют кремы, мази и пасты, содержащие зудоуспокаивающие и противовоспалительные вещества (нафталанская нефть 2–10%, деготь 1–2%, ихтиол\* 2–5%, сера и др.). В педиатрической практике высыпания сопровождаются чаще подостровоспалительной реакцией. При умеренных проявлениях АД назначают мази на основе цинка и жидкие или густые цинковая паста\*, салицилово-цинковая паста\*. При острых процессах рекомендуется добавлять к этим средствам глюкокортикоидные препараты типа локоид\*, латикорт\*. У взрослых изначально возможно применение всего спектра ГК (слабые или сильные средства).

### **Наружные лекарственные средства и особенности их применения при атопическом дерматите**

#### *Топические иммуномодуляторы*

Для наружной терапии АД используют топические иммуномодуляторы — ингибиторы кальциневрина. В России для лечения атопического дерматита зарегистрированы пимекролимус и такролимус. Эти препараты при применении в период ранней фазы обострения способны прерывать развитие обострений и увеличивать периоды ремиссии. После уменьшения симптомов тяжелого обострения топический ГК заменют на пимекролимус (элидел\*), что позволяет избежать развития синдрома отмены, атрофии, стероидных акне, особенно на лице.

#### *Местные глюкокортикоиды*

Наибольшее применение в наружной терапии АД получили глюкокортикоидные препараты. Среди препаратов, применяемых в настоящее время, условно можно выделить, по степени их активности, слабые (препараты гидрокортизона, преднизолона), средние и сильные — в последнее время чаще на основе бетаметазона валерата и дипропионата, а также новых поколений — метилпреднизолона ацепонат, мометазона фуоат и др. Наружная

терапия является важнейшей составной частью комплексного лечения больных АД. Местные ГК рекомендуют назначать короткими, интермиттирующими курсами. Необходимо информировать пациентов и родителей маленьких детей о необходимости постепенной отмены местных ГК, чтобы предупредить синдром отмены. Препараты при длительном использовании и достижении терапевтического эффекта желательно заменять на средства других химических групп (например, пимекролимус — крем элидел<sup>®</sup>). При выраженных кожных изменениях, требующих интенсивной терапии, взрослым пациентам на большие участки кожи назначают сильные глюкокортикоиды (клобетазол) продолжительностью 2–3 дня с последующим переводом на препараты средней силы (метилпреднизолона ацепонат, мометазона фуруат, гидрокортизона бутират) на фоне антигистаминной терапии. В детском возрасте, наоборот, начинают лечение слабыми кортикостероидными мазями, например 1% гидрокортизоновой мазью (2 раза в день ежедневно в течение 3 дней), с последующим переходом на нестероидную основу, например крем «Витамин F-99». В тяжелых случаях прибегают к более сильным мазям (метилпреднизолона ацепонат).

Адвантан (метилпреднизолона ацепонат) относится к сильным топическим глюкокортикостероидам (3-й класс). Адвантан позволяет достичь заметного улучшения у 83% пациентов через 3 суток терапии. Это обусловлено силой молекулы препарата. В отличие от других топических глюкокортикостероидов у Адвантана есть 4 формы выпуска — эмульсия, крем, мазь и жирная мазь. Верный выбор формы обеспечивает максимальную эффективность Адвантана. Например, при остром болезненном воспалении с мокнутием лучше назначать эмульсию. При остром воспалении без мокнутия — крем. При подостром или хроническом воспалении — мазь. При воспалении с гиперкератозом — жирную мазь. У детей все формы Адвантана могут применяться с возраста 4 мес. Для ухода за сухой чувствительной кожей рекомендовано использование эмолентов. Серия Дардиа ЛипоЛайн является эффективной гипоаллергенной линейкой средств для ухода за кожей пациентов с атопическим дерматитом и экземами.

*Печатается на правах рекламы.*

Из наружных ГК в педиатрической практике следует применять препараты, обладающие минимальными побочными эффектами, при сохранении высокой степени противовоспалительного действия. В настоящее время предпочтение отдается препаратам последнего поколения — метилпреднизолона ацепонату и мометазона фуруату. Они обладают высокой эффективностью и безо-

пасностью, минимумом побочных эффектов. С учетом биоритма продукции кортизола в организме и ритма эпидермальной пролиферации рекомендуется для усиления действия глюкокортикоидных кремов применять их в утренние часы, а для уменьшения антипролиферативного действия — вечером. При наличии вторичной инфекции применяются глюкокортикоидные кремы в комбинации с гентамицином, хлорамфениколом, фузидовой кислотой и др. В детском возрасте часто присутствует вторичный кандидоз, у взрослых преобладает носительство питириспоральной (*Malassezia*) грибковой инфекции. В этих случаях показано применение ГК с противогрибковыми компонентами (изоконазол, миконазол, клотримазол, натамицин). Очень часто АД осложняется вторичной бактериальной и/или грибковой инфекцией. В этом случае необходимо подключать местные препараты, содержащие в своем составе противовоспалительный, антибактериальный и противогрибковый компоненты.

### **Выбор лекарственных форм местных ГК**

Глюкокортикоидные препараты представлены широкой гаммой наружных форм: кремами, мазями, лосьонами, аэрозолями и др. Правильный выбор местного ГК и его формы зависит от клинических проявлений заболевания, а также локализации поражения. В острой стадии следует применять кремы, аэрозоли или лосьоны, в подострой или хронической, когда преобладает сухость и лихенификация, — жирную мазевую основу. Среди существующих препаратов в виде примочек, присыпок, паст, аэрозолей, красителей и многих других лекарственных форм, имеющих в своем составе традиционные средства [ихтиол<sup>\*</sup>, деготь, висмута субгаллат (дерматол<sup>\*</sup>), нефть нафталанская и др.], имеется множество вариантов их назначения.

Существуют альтернативные негормональные препараты наружной терапии, обладающие удобством и простотой применения в сочетании с высокой эффективностью и безопасностью. Одним из таких препаратов является пиритион цинк (цинокап<sup>\*</sup> крем). Пиритион цинк обладает фармакологическими свойствами, обеспечивающими эффективное патогенетическое воздействие на аллергическое воспаление: оказывает противовоспалительное, антибактериальное и противогрибковое действие, уменьшает зуд кожи. Препарат используют в качестве альтернативы гормональным препаратам при легкой или средней степени выраженности воспалительного процесса, а также как средство поддерживающей терапии.

Кожа больных АД чрезвычайно сухая и сочетается с нарушениями процессов кератинизации (ихтиоз), наблюдаются изменения в качественном составе липидов, что ведет к нарушению основной барьерной функции. Для ее восполнения необходимо поддерживать на должном уровне увлажнение эпидермиса. По-

мимо традиционно используемых при АД кремов на ланолиновой основе с добавлением салициловой кислоты, мочевины, поваренной соли, на вооружении дерматологов в последнее время появились новые поколения наружных неглюкокортикоидных средств для постоянного применения. Среди них препараты, содержащие в своей основе липиды, мочевины, керамиды и псевдокерамиды, незаменимые жирные кислоты, ламеллярные эмульсии и др.

### Профилактика

Мероприятия по профилактике АД необходимо проводить еще до рождения ребенка — в антенатальном периоде (антенатальная профилактика) и продолжить после рождения ребенка на 1-м году жизни (постнатальная профилактика). Существенно увеличивают риск формирования аллергического заболевания высокие антигенные нагрузки (токсикозы беременных, массивная медикаментозная терапия беременной, воздействие на нее профессиональных аллергенов, однообразное углеводное питание, злоупотребление облигатными пищевыми аллергенами и др.). Исключение этих моментов является важным фактором профилактики АД. Еще внутриутробно ребенок приобретает повышенную чувствительность к антигенам, циркулирующим в крови матери и проходящим через плаценту. Поэтому беременные с отягощенной наследственностью по пищевой аллергии должны соблюдать гипоаллергенную диету. В раннем постнатальном периоде необходимо ограничить новорожденных от излишней медикаментозной терапии, раннего искусственного вскармливания, которые ведут к стимуляции синтеза иммуноглобулина E. Следует помнить, что грудное вскармливание и отсроченное введение пищевых продуктов могут снизить вероятность развития аллергического заболевания, равно как и позднее введение твердых продуктов. Строгая диета касается не только ребенка, но и кормящей грудью матери.

### Почесуха (*prurigo*)

Почесуха, пруриго (лат. *prurigo*, от *prurio* — чешушь) — хронический полиэтиологический дерматоз, характеризующийся рассеянными высыпаниями, сопровождающимися интенсивным зудом.

#### Коды по МКБ-10

- L28.1. Почесуха узловатая.
- L28.2. Другая почесуха.

## Классификация

По формам:

- ✧ почесуха детская, строфулюс, крапивница детская папулезная (*prurigo infantum, seu strophulus*);
- ✧ почесуха взрослая (*prurigo adutorum, seu temporanea*);
- ✧ почесуха узловатая, узловатая почесуха Гайда (*nodosum, nodularis*).

По типу:

- ✧ почесуха зимняя (*hiemalis*) — хроническая рецидивирующая почесуха, обостряющаяся в холодное время года;
- ✧ почесуха весенняя (*aestivalis*), летняя, солнечная (*solaris*) — хронический рецидивирующий фотодерматоз, обостряющийся весной и летом.

По клиническим проявлениям:

- ✧ почесуха диатезная (*diathetica*) — клинические проявления диффузного нейродермита;
- ✧ почесуха простая ограниченная хроническая (*simplex circumscripta chronica*) — клиническая картина ограниченного нейродермита;
- ✧ почесуха лимфатическая Дюбрея, почесуха лимфатическая декальвирующая (*lymphatica*); общее название гемодермий при лимфогранулематозе;
- ✧ почесуха профессиональная развивается у работников шелкоперерабатывающей промышленности, лесников, зоологов, орнитологов, археологов, туристов.

## Этиология

Важную роль в развитии дерматоза играют различные экзогенные и эндогенные сенсibilizаторы:

- ✧ пищевые аллергены — жирная, соленая, маринованная, острая, копченая, экзотическая (суши) пища; тропические фрукты; овощи (томаты, баклажаны, перец и др.); различные соусы, горчица, кетчуп, майонез; яйца; ягоды; материнское молоко; коровье, козье молоко, кумыс; орехи; мед; шоколад; приправы и пряности; соки, нектары; кофе, какао; газированные напитки (Pepsi-Cola, Coca-Cola, Sprite, Fanta и др.); алкогольные и энергетические напитки (RedBull, Adrenalin Rush и др.); красные сорта рыб, морепродукты;
- ✧ лекарственные средства — антибиотики, сульфаниламиды, галогены, витамины и гормональные препараты;
- ✧ инсектные аллергены — укусы, ужаления насекомыми (контакт); вдыхание частиц тела насекомых и продуктов их жизнедеятельности (соприкосновение);
- ✧ экологические причины — состояние питьевой воды, состав вдыхаемого воздуха, содержание нитратов в почве;

- ✧ гельминты (глисты) — стационарные (постоянные) паразиты, живущие внутри организма хозяина (человека, животного, растения);
- ✧ протозойные инфекции — амебиаз, криптоспоридиоз, лямблиоз, малярия, лейшманиоз, токсоплазмоз, трипаносомоз;
- ✧ заболевания желудочно-кишечного тракта — панкреатит, холецистит, гастродуоденит, дисбактериоз и др., в возникновении которых огромную роль играют погрешность в диете, нерегулярное питание, еда всухомятку, недостаток белков, жиров и витаминов в рационе;
- ✧ эндокринопатии — сахарный диабет, заболевания щитовидной железы и надпочечников;
- ✧ неопластические заболевания: опухоли кожи и внутренних органов, лейкоз, лимфогранулематоз;
- ✧ нервно-психические расстройства — стрессы, неврозы, психозы различного генеза, навязчивые состояния, патомимия.

### Патогенез

Патогенез заболевания вариабелен. В формировании патологического процесса имеет значение большое число факторов.

- Истинная пищевая аллергия. Подобно поллинозам и инфекционной астме, почесуху относят к группе атопических болезней, она обусловлена способностью макроорганизма образовывать реакины на пищевые антигены. Антигены проникают через слизистую оболочку кишечника и вызывают сенсибилизацию с накоплением IgE на тучных клетках кишечника, кожи и респираторного аппарата. Пищевые аллергены стимулируют образование и других классов иммуноглобулинов. При повторной экспозиции с антигеном образуются иммунные комплексы IgG-антигена и развивается аллергическая реакция немедленного типа местно (желудочно-кишечный тракт), отдаленно (кожа, респираторный аппарат) или в виде общей анафилаксии различной степени тяжести.
- Ферментопатия желудочно-кишечного тракта — сенсибилизация детей грудного возраста к белку материнского или коровьего молока; детей старшего возраста к различным пищевым продуктам.
- Нарушение нейрогуморальной регуляции моторики желчевыводящих путей. Симпатикотония или ваготония, возникающие в результате неврозов, дизэнцефальных расстройств или конституциональных особенностей функционирования вегетативной нервной системы, приводят

к стойкой гипотензии или гипертензии желчевыводящих путей и развитию соответствующей формы дискинезии сфинктера Одди.

- Укусы кровососущих насекомых — введение под кожу слюны, содержащей противосвертывающие кровь (антикоагулянты), анестезирующие и токсичные вещества.

По способу сенсибилизации различают три способа попадания инсектных аллергенов в макроорганизм:

- ✧ с ядом при ужалениях, что характерно для отряда перепончатокрылых (*Hymenoptera*);
- ✧ со слюной при укусе насекомыми отряда двукрылых (*Diptera*);
- ✧ контактным и ингаляционным способом с чешуйками тела и пыли от тел насекомых отряда чешуекрылых (*Trichoptera*).

Изучение инсектной аллергии выявило большое количество перекрестных аллергенов, вызывающих аллергизацию макроорганизма, порой приводящих в состояние анафилаксии.

### Клиническая картина

Детская почесуха (*strophulus*) обычно возникает на 1-м году жизни. Отмечаются рассеянные ярко-розовые папуловезикулы, уртикарные высыпания, сышающиеся в серозно-геморрагические корочки. Высыпания локализуются на коже лица, волосистой части головы, туловища, ягодиц, конечностей, сопровождаются интенсивным зудом.

Почесуха взрослых характеризуется появлением рассеянных, плотных папул, не склонных к слиянию, покрытых серозными и геморрагическими корочками, расчесами, сопровождается интенсивным зудом. Излюбленная локализация: разгибательные поверхности конечностей, живот, спина, ягодицы.

Узловатая почесуха возникает на разгибательной поверхности конечностей, чаще у женщин. Формируются изолированно расположенные плотные полушаровидные буровато-красного цвета зудящие узелки и узлы. Провоцирующими факторами являются укусы насекомых, обострение хронической патологии.

### Диагностика

Тщательно собранный анамнез, доказательство сенсибилизации к определенным раздражителям, определение сывороточных аллерген-специфических антител (пищевых, бытовых, эпидермальных, пыльцевых), анализ кала на яйца глистов и дисбактериоз кишечника, общий и биохимический анализ крови, определение глюкозы в периферической крови, серологическая диагностика паразитарных заболеваний, общий анализ мочи.



## Дифференциальная диагностика

Проводят с укусами насекомых, чесоткой, педикулезом, токсидермией, нейродермитом, аллергическим дерматитом, экземой, стойкой папулезной крапивницей, ветряной оспой, герпетическим дерматитом Дюринга.

## Лечение

Соблюдение гипоаллергенной диеты, предусматривающей исключение продуктов, вызывающих аллергизацию организма. Применение глюкокортикоидов, седативных, антигистаминных, противозудных средств, витаминов. Специфическая иммунотерапия. Местное назначение спиртовых обтираний с рацементолом, фенолом, бензокаином; паст, масел, содержащих глюкокортикоидные компоненты; аэрозоля «Скин-кап\*» (пиритион цинк). Ванны с лекарственными травами. Физиотерапевтические методы терапии: светолечение — ультрафиолетовое облучение субэритемными дозами; электролечение — дарсонвализация, ультратонтерапия, электросонтерапия, транскраниальная электростимуляция, лечение диадинамическими и синусоидальными модулированными токами; водолечение: гидрокинезотерапия (лечебная гимнастика в бассейне), гидрокинетические ванны; гипноз; иглоукалывание; курортолечение.

Профилактика заключается в коррекции сопутствующей патологии, ограничении применения различного рода раздражителей. Использование репеллентов и инсектицидов, приборов, уничтожающих кровососущих насекомых. Оснащение оконных проемов москитными сетками. Ограничение выезда лиц с аллергическими реакциями в места повышенного скопления насекомых.

## Крапивница (*urtica*)

Крапивница (*urtica*) представляет собой распространенный уртикарный дерматоз, развивающийся в результате воздействия аллергенных токсичных веществ эндогенного и экзогенного происхождения, сопровождающийся зудом.

### Коды по МКБ-10

- L50. Крапивница.
  - ✧ L50.0. Аллергическая крапивница.
  - ✧ L50.1. Идиопатическая крапивница.
  - ✧ L50.2. Крапивница, вызванная воздействием низкой или высокой температуры.
  - ✧ L50.3. Дерматографическая крапивница.
  - ✧ L50.4. Вибрационная крапивница.

- ◇ L50.5. Холинергическая крапивница.
- ◇ L50.6. Контактная крапивница.
- ◇ L50.8. Другая крапивница.
- ◇ L50.9. Крапивница неуточненная.

## Эпидемиология

Распространенность крапивницы в общей популяции составляет 15–25%. Среди аллергических состояний занимает второе место после бронхиальной астмы.

## Классификация

Крапивницы подразделяют по этиологическому фактору.

- Физическая крапивница, возникающая в ответ на физические и другие воздействия внешней среды.
  - ◇ Дермографическая крапивница, возникающая в местах механического воздействия.
  - ◇ Вибрационная крапивница, вызванная механической вибрацией (работа с отбойным молотком).
  - ◇ Замедленная крапивница от давления (вертикальное давление).
  - ◇ Температурная крапивница (холодовая и тепловая), возникающая при воздействии низких и высоких температур.
  - ◇ Солнечная крапивница (воздействие солнечного света).
- Идиопатическая крапивница — причина заболевания неясна.

По течению различают острую (продолжается не более 6 нед) и хроническую (более 6 нед) крапивницу.

По предрасположенности различают крапивницу приобретенную и наследственную.

По возрасту выделяют детскую крапивницу и крапивницу взрослых.

По патогенетическому принципу выделяют иммунологическую крапивницу: IgE-опосредованную, компонент-зависимую (наследственный или приобретенный дефицит ингибитора С1-эстеразы, снижение концентрации С2, С4, аутоиммунные заболевания), в механизме которой лежат нарушения в системе иммунитета: аллергическая, анафилактоидная реакция; а также псевдоаллергическую крапивницу.

## Этиология

Экзогенные факторы: пищевые (пищевые добавки; консерванты; некачественные, испорченные продукты питания); лекарственные вещества; вакцины; механические, физические и химические факторы.

Эндогенные: нервно-эндокринные расстройства, интоксикации, очаги фокальной инфекции; накопление в тканях химически активных веществ типа гистамина; поражения желудочно-кишечного тракта; инфекции; болезни крови; иммунодефицитные состояния; гестоз беременных.

### Патогенез

В основе развития уртикарной реакции при крапивнице лежит аллергическая реакция гиперчувствительности немедленного типа, обусловленная высокой концентрацией биологически активных веществ. У больных крапивницей отмечают увеличение содержания гистамина в сыворотке крови, способность инактивировать гистамин резко снижена. В реализации гиперчувствительности немедленно-замедленного типа участвуют и другие химически и физиологически активные вещества (серотонин, ацетилхолин, брадикинин, интерлейкины, простагландины), потенцирующие действие гистамина. Вследствие диспротеинемии с избыточным накоплением внутриклеточных протеиназ возникают неаллергические формы хронической крапивницы. Развиваются процессы аутоагрессивного характера за счет патологии иммунной системы, приводящей к образованию агрессивных циркулирующих иммунных комплексов, вызывающие сосудистую реакцию, сходную с реакцией на гистамин. Крапивница, возникшая при воздействии серотонина, брадикинина, пептидов, не поддается терапии антигистаминными средствами. К данному виду заболевания относится холодовая крапивница, обусловленная избыточным выделением криоглобулинов при охлаждении. Холинергическая крапивница — это проявление вегетососудистой дистонии с повышенной продукцией ацетилхолина, который вызывает сосудистую реакцию, подобную гистамину.

### Клиническая картина

Острая крапивница (*urticaria acuta*) характеризуется монорморфной уртикарной сыпью. Заболевание начинается внезапно с интенсивного зуда кожи различных участков тела, иногда всей поверхности тела. Вскоре на местах зуда появляются гиперемированные участки сыпи, выступающие над поверхностью. По мере нарастания отека происходит сдавливание капилляров и волдырь бледнеет. Крапивница может приобретать геморрагический характер. Величина элементов сыпи различна — от булавочной головки до гигантских размеров. Элементы могут располагаться отдельно или, сливаясь, образовывать элементы с причудливыми очертаниями и фестончатыми краями. Претерпевая в центре обратное развитие, они могут приобретать кольцевидные очертания. Длительность острого периода — от нескольких часов до

нескольких суток. Крапивница может рецидивировать. Если общая продолжительность ее превышает 5–6 нед, то заболевание переходит в хроническую форму.

Появляются выраженная слабость, желудочно-кишечные расстройства; озноб (крапивная лихорадка); подъем температуры тела до 38–39 °С; невротические состояния; боль в суставах и мышцах, нарушение дыхания, глотания наблюдаются при тяжелом течении заболевания. Для острой крапивницы характерно быстрое развитие и столь же быстрое исчезновение (от нескольких минут до нескольких часов) после применения рационального лечения.

Искусственная крапивница (*urticaria factitia*) — атипичная разновидность острой крапивницы, характеризующаяся возникновением волдырей линейной формы в ответ на механическое раздражение при выявлении дермографизма. Субъективно зуд отсутствует.

Острый ограниченный отек Квинке (*oedema angioneurotica Quincke*) (гигантская крапивница, ангионевротический отек) — внезапное развитие ограниченного отека кожи, слизистой оболочки, подкожно-жировой клетчатки, чаще в области лица, носоглотки и половых органов. Отек Квинке имеет вид большого плотного инфильтрата, при надавливании на который не остаются ямки. Излюбленная локализация: губы, веки, слизистые оболочки полости рта, половые органы. Субъективно жжение, незначительный зуд. Отек в области гортани и глотки приводит к стенозу и асфиксии. Через 1–2 дня отек спадает.

Хроническая рецидивирующая крапивница (*urticaria chronica*) протекает приступообразно в течение нескольких лет на фоне продолжительной сенсibilизации. Обострение заболевания может продолжаться весь холодный период года. Для рецидивирующей формы крапивницы характерна сезонность: осень, зима, ранняя весна. Круглогодичные обострения возникают при воздействии на кожу холодной воды, сопровождаются мучительным зудом, иногда отеком Квинке. В периферической крови отмечают тромбоцитопению, эозинофилию.

Стойкая папулезная хроническая крапивница (*urticaria persistans papulosa*) — трансформация стойких уртикарий в папулезные элементы с застойно-эритематозной окраской, плотноватой консистенции, располагающиеся преимущественно на разгибательных поверхностях конечностей.

Солнечная крапивница (*urticaria solaris*) — фотодерматоз, развивается при нарушении порфиринового обмена с выраженной сенсibilизацией к ультрафиолетовым лучам, характеризуется сезонностью (весна, лето), уртикарными высыпаниями на открытых участках кожного покрова, зудом.

Рефлекторная холодовая крапивница (*urticaria reflectorica*) — общая или местная реакция на холод, подобная холинергической крапивнице, сопровождается появлением сыпи вокруг охлажденного участка кожи, в то время как кожа, непосредственно контактировавшая с холодом, не поражается.

Детскую крапивницу (*urticaria infant*) наблюдают у детей в возрасте от 5 мес до 3 лет. Заболевание развивается на фоне экссудативного диатеза. Сыпь мелкая. В центре волдырей через несколько часов (дней) образуются папуловезикулы размером с булавочную головку, расчесы и геморрагические корочки на коже разгибательных поверхностей конечностей, туловище. Слизистые оболочки не поражаются.

Пигментная крапивница — мастоцитоз (*mastocytosis*), характеризуется очаговыми скоплениями тучных клеток в коже и наличием красновато-бурых папул и пятен, располагающихся на туловище и конечностях, реже — на лице и слизистых оболочках. Ладони и подошвы, волосистая часть головы обычно остаются свободными от высыпаний. При потирании пятен и папул шпательом они становятся более яркими и отечными, от нескольких минут до многих часов (феномен Унны–Дарье), что связано с высвобождением гистамина из гранул лаброцитов.

Контактная крапивница (*contact-urticaria*) — форма аллергического дерматита, возникающая через несколько минут после контакта с аллергенами, характеризующаяся появлением волдырей в зоне контакта с раздражителем и за его пределами.

Профессиональная крапивница возникает при контакте раздражителей с кожей и слизистыми оболочками; при ингаляции аллергена.

Семейная холодовая крапивница наследуется по аутосомно-доминантному типу. Характеризуется жжением, пятнисто-папулезными высыпаниями, возникающими через 0,5–3 ч после действия холода, лихорадкой, ознобом, болью в суставах.

## Диагностика

Диагностика крапивницы основывается на характерной клинической картине, тщательно собранном анамнезе, показателях периферической крови (эозинофилия, лейкоцитоз), наличии ярко-красного уртикарного дермографизма; положительном феномене Унны–Дарье при мастоцитозе, проведении провокационных тестов и анализа на определение специфических IgE-антител.

## Дифференциальная диагностика

Дифференциальную диагностику крапивницы проводят с многоформной экссудативной эритемой, буллезными и аллергодерматозами, острой СКВ, геморрагическим васкулитом, вене-

рической лимфогранулемой, укусами насекомых, дерматитами; с синдромами Леффлера, Висслера–Фанкони, Мелькерсона–Розенталя и др.

## Лечение

При всех клинических разновидностях крапивницы применяют этиотропную и патогенетическую терапию.

Этиотропная терапия больных аллергической крапивницей направлена на достижение элиминации всех возможных видов неинфекционных аллергенов. Проведение элиминационного теста (госпитализация, отмена медикаментозного лечения, голодание) начинается с одного вида пищевого продукта, который принимают утром натощак в количестве 100 г и в последующем по 200 г 4 раза в день в течение 2 сут. Через каждые 2 дня к ранее назначенному продукту добавляется новый (в чистом виде) на 2 сут, при этом каждый раз утром натощак проводится провокационный пероральный тест с вновь подключенным продуктом.

При подозрении на лекарственный генез крапивницы назначается голодание на 1–3 сут, дается солевое слабительное (однократно), прием воды до 2 л/сут, очистительные клизмы (2 раза в день) в течение 3 дней и душ 2 раза в день, отмена медикаментозной терапии.

Патогенетическая терапия: антигистаминные, десенсибилизирующие препараты, витамины, детоксикационные средства.

При тяжелом течении и ангионевротическом отеке (отек гортани, анафилаксия) применяют адреномиметики — адреналин\* 0,1% раствор от 0,1 до 0,3 мл подкожно или внутримышечно, при необходимости повторное введение — через 10–20 мин до 3 раз; глюкокортикоидные средства системного действия: дексаметазон, преднизолон, бетаметазон (дипроспан\*) по 1–2 мл внутримышечно с интервалом 7–10 дней (1–2 введения).

Местная терапия — назначение растворов, взбалтываемых средств со спиртом и водой, линиментов и мазей с введением противозудных (бензокаин, ментол\*), противовоспалительных (индометациновая, бутатионовая\*, пармидиновая\*) мазей и кремов с глюкокортикоидными гормонами.

## Профилактика

Профилактика крапивницы — исключение повторного воздействия аллергенов, санация очагов хронической инфекции, своевременная терапия сопутствующей патологии, соблюдение санитарно-технических мер по предупреждению возникновения профессионального заболевания.

## Лишены

Термин «лихен» в переводе с греческого означает «лишай» — кожное заболевание, проявляющееся мелкими, зудящими, нередко шелушащимися узелками, характерными для красного плоского лишая.

### Лишай красный плоский

В 1862 г. Vazın и независимо от него Hebra описали клинические проявления отдельных форм красного плоского лишая (лишай Вильсона, лишай плоский, лишай красный, лишай истинный), а в 1869 г. Wilson подробно и обстоятельно охарактеризовал первичные элементы этого заболевания, их локализацию и особенности расположения.

#### Коды по МКБ-10

- L43. Красный плоский лишай.
  - ✧ L43.0. Гипертрофическая форма красного плоского лишая.
  - ✧ L43.1. Лишай красный плоский буллезный.
  - ✧ L43.2. Лишаевидная реакция на лекарственное средство.
  - ✧ L43.3. Лишай красный плоский подострый (активный).
  - ✧ L43.8. Другой красный плоский лишай.
  - ✧ L43.9. Лишай красный плоский неуточненный.

#### Эпидемиология

Красный плоский лишай встречается достаточно часто. По данным R.J. Gorlin и соавт. (1978), его распространенность в дерматологических учреждениях составляла 1%, а в соматических стационарах достигала 5%. В последние годы этот показатель возрос до 2,4% (Короткий Н.Г., 1977; Hornstein O.P., Hollander K., 1980; Шинский Г.Э., Чучалина С.М., 1982). Среди заболеваний полости рта красный плоский лишай, по данным А. Fernando и Е. Luiz (2008), составляет 1–2%. Показано, что вероятность злокачественного перерождения красного плоского лишая в полости рта в эпидермоидную карциному у женщин выше в 2 раза,

чем у мужчин, а при наличии гепатита С риск малигнизации возрастает в 3 раза у пациентов обоего пола (Gandolfo S., Richiardi L. et al., 2004).

Распространенность красного плоского лишая среди других дерматозов за последние 30 лет возросла приблизительно в 2 раза. По данным А. Fernando и Е. Luiz, женщины болеют в 4 раза чаще мужчин. Показательно, что мужчины болеют чаще в молодом возрасте, а женщины в возрасте старше 50 лет (Hornstein O.P., 1980; Assouly P., Reygagne P., 2009). По мнению ряда исследователей (Скрипкин Ю.К., Шарапова Г.Я., 1972; Хамаганова А.В. и др., 1978), дети в раннем возрасте заболели красным плоским лишаем в исключительных случаях.

### Этиология и патогенез

Сведения об этиологии красного плоского лишая отсутствуют, патогенез сложен и до конца не выяснен, тем не менее существует ряд теорий его возникновения:

- ✧ вирусная;
- ✧ неврогенная;
- ✧ наследственная;
- ✧ интоксикационная;
- ✧ иммуноаллергическая.

Вирусная концепция происхождения данного заболевания предполагает проникновение в кожу больных вируса, проявляющего активность в период ослабления защитных сил организма под влиянием физической травмы или психического перенапряжения. Вирусное происхождение красного плоского лишая обсуждали в работах Л.Н. Машкилейсон (1965); Д.А. Базыка, А.П. Базыка (1977); Л.Н. Fabry (1977); М.Ж. Fellner (1980); E.D. Potts, M.R. Powell (1981).

Однако до настоящего времени нет данных, убедительно подтверждающих роль вируса в развитии этой патологии, а унилатеральное расположение высыпаний по ходу периферических нервов при распространенных формах красного плоского лишая может быть связано с заболеванием нервной системы.

Нейрогенная концепция красного плоского лишая подтверждает случаи внезапного развития дерматоза после психической травмы, появление высыпаний, напоминающих опоясывающий лишай, — зостериформный вариант красного плоского лишая (Gieler U. et al., 1995). Дегенеративные изменения в очаге поражения окончаний нервных волокон обнаружил Т.Т. Таджибаев (1968), а нарушение терморегуляторных рефлексов — З.А. Корниенко (1962), О.Р. Hornstein и соавт. (1980), показав роль нейровегетативных нарушений в патогенезе красного плоского лишая.

Изменения в нейропсихологическом статусе у больных красным плоским лишаем наблюдала Т.В. Анисимова (2004), отме-



тив наличие астеноневротического, ипохондрического и депрессивного синдромов с высокой корреляционной зависимостью между степенью реактивной тревожности и распространенностью дерматоза. Аналогичные изменения в психическом статусе пациентов выявили М. Soto-Araya и соавт. (2004). У пациентов с красным плоским лишаем слизистой оболочки полости рта Е.Л. Аллик (2001) отметила интровертированность, низкую стрессоустойчивость, уход от решения проблем. Состояние дезадаптации пациентов характеризовалось нарушением сна, навязчивыми страхами, чувством растерянности, беспокойством.

Анализ электроэнцефалограмм позволил выявить у больных функциональные изменения биоэлектрической активности мозга, что свидетельствовало о роли ЦНС и психоэмоциональных факторов в патогенезе красного плоского лишая.

В обоснование наследственной теории приводят разноречивые данные. Так, М.Л. Kofoed, G.L. Wantzin (1985) обнаружили у 11% близких родственников больных красным плоским лишаем такие же клинические проявления заболевания. Авторы показали, что у родственников наблюдались более раннее начало красного плоского лишая, продолжительное течение, склонность к частым рецидивам.

Особое значение в возникновении красного плоского лишая имеют нарушения функций печени и пищеварительного тракта. Так, О.Р. Hornstein и соавт. (1980) выявили гепатит у 17% больных красным плоским лишаем, а W. Korkij и соавт. (1984) — у 52% нарушения функциональных проб печени. Авторы полагают, что факторы, вызывающие антигенную стимуляцию кератиноцитов, оказывают повреждающее действие и на гепатоциты. На возможную ассоциацию красного плоского лишая и вирусного гепатита С указывают А.А. Al Robaee и соавт. (2006), Y. Noam и соавт. (2007), М.С.С. Grossmann и соавт. (2007) и рекомендуют обследование больных красным плоским лишаем для выявления антител к вирусу гепатита С.

На часто встречающийся диабет и снижение толерантности к глюкозе у больных красным плоским лишаем указывали Е.И. Абрамова и соавт. (1973); S. Halevy, E.J. Feuerman (1979); Г.Э. Шинский, О.М. Чучалина (1982); С.И. Довжанский и соавт. (1984); О.Р. Hornstein и соавт. (1984) и др. D. Krasovska и соавт. (2008) исследовали патофизиологические механизмы эндокринной и иммунной систем. Авторы высказали мнение о важной роли нарушений углеводного обмена и заболеваний пищеварительного тракта, способствующих более тяжелому течению дерматоза с развитием эрозивно-язвенных очагов на слизистой оболочке полости рта.

На роль изменений клеточного звена иммунитета в патогенезе красного плоского лишая указывали М. Simon, J. Keller (1984),

R. Fernander-Bussy, J. Thivolet (1984), которые отметили увеличение содержания Т-хелперов в активной фазе заболевания и повышение коэффициента CD4+/CD8+. При наступлении клинической ремиссии показатели Т-клеток приходили в норму.

Выявленные комплексы IgG в дермо-эпидермальном сочленении в зоне поражения также указывают на иммунный характер патологии (Felner M.J., 1980; Ragaz A. et al., 1981; Lever W.F. et al., 1983; Oegen R.G. et al., 1986).

У пациентов с красным плоским лишаем значительно снижена выработка цитокинов типов 1 и 2, что подтверждается статистически достоверным снижением IFN- $\gamma$ , ИЛ-12, ИЛ-5 и ИЛ-10 по сравнению с контролем и отсутствием изменения уровня ИЛ-2, ИЛ-4, ИЛ-6 и TNF- $\alpha$  (Kalogerakou F., Albanidou-Farmaki E. et al., 2008).

Таким образом, под влиянием сложных нейрогуморальных и иммунологических взаимодействий у больных красным плоским лишаем происходит формирование патологического процесса, в котором ведущая роль принадлежит нарушению иммуноаллергической и цитохимической регуляции, связанной с повреждением базальных клеток эпидермиса по механизму гиперчувствительности замедленного типа через систему стимуляции клеток Лангерганса и Т-лимфоцитов. Последние вызывают активацию базальных кератиноцитов, обеспечивая развитие патологического процесса (Lever W.F. et al., 1983; Orsmar K.C. et al., 2007).

Уместно предположить, что неизвестный антиген, стимулирующий клетки Лангерганса и активирующий Т-клетки, тем значительнее обеспечивает цитотоксический эффект действия Т-лимфоцитов на базальные кератиноциты, чем больше в них дефицит глюкозо-6-фосфатдегидрогеназы. При этом благоприятной почвой для развития иммунотоксических реакций в коже могут оказаться стрессовые ситуации, служащие пусковым механизмом в возникновении вегетативных, нейроэндокринных и гуморальных нарушений.

### **Клиническая картина**

Основной клинико-морфологический элемент при красном плоском лишае — дермо-эпидермальная папула диаметром 1–3 мм, имеющая полигональные очертания, пупкообразное центральное западение, отсутствие тенденции к периферическому росту, наличие так называемой сетки Уикхема. Высыпания папул имеют синюшно-красную или лиловую с перламутровым оттенком окраску и полированный блеск при боковом освещении. Перечисленные клинические признаки характерны для классических случаев заболевания.

Свежие папулезные элементы имеют гладкую приподнятую над уровнем кожи поверхность, но в дальнейшем покрываются

мелкими прозрачными чешуйками. Особенно выражены они в зоне сформированных бляшек, приобретая в ряде случаев характер гипертрофированных или бородавчатых образований. Очаги поражения при красном плоском лишае могут быть локализованными или генерализованными, приобретая характер эритродермии (Hornstein et al., 1980; Каламкарян А.А. и др. 1983; Довжанский С.И. и др, 1984).

Красный плоский лишай характеризуется хроническим рецидивирующим течением, продолжительность которого варьирует от 5 до 40 лет (Машкиллейсон А.Л., 1984).

Заболевание начинается с высыпаний, зуда, недомогания, чаще всего связанного со стрессом. Лихеноидные папулы располагаются симметрично на сгибательных поверхностях предплечий, боковых поверхностях туловища, на животе, слизистых оболочках полости рта и половых органов. Появившись в момент возникновения, папулы вначале располагаются группой на отдельном участке кожного покрова, а через некоторое время начинается диссеминация элементов. Маркером прогрессивного течения служит положительная изоморфная реакция — феномен Кебнера.

Локализация высыпаний на коже при лихене очень вариабельна, однако существует излюбленное расположение элементов: на коже сгибательных поверхностей предплечий, в области запястья и локтевых сгибов, в подмышечных складках, подколенных впадинах, на голенях, в области поясицы, на боковых поверхностях туловища, в области половых органов (чаще на головке полового члена). На конечностях и туловище высыпания располагаются симметрично. Очень редко красный плоский лишай локализуется на волосистой части головы, на лице, в области ладоней и подошв.

В зависимости от локализации характер сыпи может быть разным. Например, очаги поражения на голенях приобретают более насыщенную, застойную окраску, на головке полового члена — ярко-розовую, а на ладонях и подошвах — вид ограниченных бородавчатых образований, по периферии которых просматривается фиолетовый или темно-красный ободок (Короткий Н.Г., 1977; Miljkovic J. et al., 2006).

В прогрессирующем периоде заболевания возникают линейно расположенные папулезные высыпания, так называемая изоморфная провоцирующая реакция Кебнера в ответ на механическое раздражение. Из субъективных симптомов у большинства пациентов отмечают зуд, иногда — головную боль, чувство покалывания, жжение, общее беспокойство.

Несмотря на лечение, рецидивы заболевания возникают с частотой 1–3 раза в год. Наиболее торпидно протекает красный плоский лишай у больных с веррукозной, гипертрофической и эрозивно-язвенной формами и в сочетании с сахарным диабе-

том, артериальной гипертензией и поражением слизистых оболочек (синдром Гриншпана–Вилаполя).

Особый интерес представляют сведения о поражении слизистых оболочек при красном плоском лишае. По клиническому течению выделяют разновидности:

- ✧ типичную;
- ✧ экссудативно-гиперемическую;
- ✧ буллезную;
- ✧ гиперкератотическую.

Их проявления могут быть изолированными или сочетаться с высыпаниями на коже. В ряде случаев высыпания на слизистых оболочках полости рта и половых органов предшествуют возникновению сыпей на коже. В полости рта, как показал M.S. Harting (2006), они встречаются в 62% случаев, наиболее часто локализуются на слизистой оболочке щек и языке, а губы, десны и нёбо поражаются реже.

По наблюдениям С. Kennedy, R. Galask (2007), S. Simpkin, A. Oakley (2007), F. Valdes и соавт. (2007), локализацию красного плоского лишая на слизистых оболочках вульвы, мочевого пузыря, мочеиспускательного канала, пищевода, прямой кишки, а также на барабанной перепонке, конъюнктиве глаз встречают достаточно редко. При продолжительном течении эрозивно-язвенных очагов возможна трансформация в лейкоплакию с последующей малигнизацией (Mithani S.K., 2007). Иногда поражения исключительно слизистых оболочек полости рта и половых органов предшествуют возникновению элементов на коже или остаются единственным признаком заболевания.

При этом высыпания могут проявляться в виде сетчатой, линейной, анулярной формы с элементами атрофии и вегетирующих образований (Consalves W.C., 2007).

Проявления красного плоского лишая на коже достаточно вариабельны, и их подразделяют на формы:

- ✧ типичную (классическую);
- ✧ атипичную;
- ✧ гипертрофическую;
- ✧ пемфигоидную;
- ✧ фолликулярную;
- ✧ пигментную;
- ✧ эритематозную;
- ✧ кольцевидную.

**Классический**, или типичный, вариант встречается гораздо чаще остальных. Он характеризуется развитием специфических полигональных (возможно, округлых или овальных) лихеноидных, плоских папул вначале слабо-розовой окраски, а затем насыщенно-красного и фиолетового цвета с характерным перламутровым оттенком. На поверхности элементов можно обнару-

жить пупкообразное вдавление и так называемую сетку Уикхема в виде беловато-сероватых точек или полосок под влиянием неравномерного гипергранулеза с характерным блеском. Элементы очень медленно увеличиваются в размерах и имеют склонность к слиянию между собой с образованием бляшек различной величины и очертаний. В ряде случаев узелки формируют небольшие по размерам (0,5–2 см) очаги поражения анулярной (кольцевидный лишень), неправильной формы с западением в центре, как показали С.С. Кряжева, С.В. Вайншельбойм (2005), R.M. Ponce-Olivera и соавт. (2007), или могут располагаться изолированно — в виде мелких рассеянных либо сгруппированных лихеноидных папул. Реже на их поверхности можно обнаружить тонкие прозрачные чешуйки или плотные сероватые корочки, особенно при остром, экссудативном течении болезни. Иногда элементы располагаются по ходу нервов (зостериформный лишень) либо линейно (линейный лишень) или в виде четок (монилиформный лишень).

**Гипертрофическая форма красного плоского лишая** встречается в среднем у 15% больных (Каламкарян А.А. и др., 1983; Довжанский С.И. и др., 1984). Очаги поражения локализованы на переднебоковых поверхностях голени, чаще симметрично. В этих местах возникают бородавчатые образования, возвышающиеся над уровнем кожи, с ноздреватой гиперкератотической поверхностью, с округлыми, овальными или неровными очертаниями вследствие слияния между собой отдельных элементов. Цвет очагов застойно-красный, цианотичный или livидный. Гладкая поверхность остается лишь по самому краю бляшек в виде валика, на ней встречаются отдельные лихеноидные папулы, располагающиеся и на участках кожи в непосредственной близости от бляшек. Иногда бородавчатые элементы носят диссеминированный характер, распространяясь на кожу туловища и конечностей.

Одной из разновидностей гипертрофического красного лишая является **роговая, или гиперкератотическая, форма** (*Lichen ruber planus corneus, seu hyperkeratoticus*). Для нее характерно развитие плоских бляшек неправильных очертаний, покрытых плоскими сероватыми чешуйками, напоминающими асбест. Нередко эта форма заболевания сопровождается интенсивным зудом.

**Атрофический вариант** встречается в 2–10% случаев. При этой разновидности красного плоского лишая элементы не выступают над уровнем кожи и представлены пятнами округлой формы с лиловой блестящей или насыщенно-розовой окраской. Могут встречаться более темные вкрапления в центре и по периферии элементов, перламутровые линии на поверхности. При атрофическом красном плоском лишае нередко типичные высыпания обнаруживают на слизистой оболочке полости рта.

**Пемфигоидный вариант** чаще формируется на слизистых оболочках (Huang C. et al., 2005). Клиническая картина характеризуется развитием на поверхности папулезных элементов напряженных пузырьков, а на более крупных бляшках — пузырей с серозным или серозно-геморрагическим содержимым. Обычно пузыри располагаются подэпидермально, после вскрытия их покрывок в пределах лихеноидных папул или бляшек возникают эрозивно-язвенные очаги, покрывающиеся в дальнейшем геморрагическими или серозно-геморрагическими корками. При локализации очагов поражения в местах естественных складок на подверженных давлению и трению участках кожи возникают эрозивно-язвенные образования по типу опрелости.

Вариант **эрозивно-язвенной формы** красного плоского лишая отличается особенно торпидным течением.

Описаны везикоэрозивные и буллезно-язвенные проявления красного плоского лишая на ладонях и подошвах, сопровождаемые дистрофией и отторжением ногтевых пластинок, развитием эрозивно-язвенных очагов в области свода стопы, в межпальцевых складках, на пятках. В.Н. Гребенюк, А.А. Розьева (1980) и А.М. Ариевич, Е.Б. Редченко (1986) показали, что в ряде случаев у пациентов, помимо описанных элементов, возникали буроватые типичные для красного плоского лишая папулы. На слизистых оболочках полости рта буллезные элементы в большинстве случаев не удается обнаружить, так как они разрушаются в период приема пищи или при чистке зубов. У больных с пемфигоидной формой красного плоского лишая в ряде случаев встречаются как доброкачественные (тимомы), так и злокачественные опухоли ретроперитонеального пространства. Удаление новообразований вело к развитию клинической ремиссии заболевания, что дает основание рассматривать такое состояние как паранеопластический синдром. Также показано, что нерациональное лечение гипертрофических и эрозивно-язвенных форм красного плоского лишая приводило к малигнизации заболевания примерно в 1% случаев (Машкиллейсон Л.Н., 1986). Есть наблюдения сочетанного течения красного плоского лишая с псориазом, ревматоидным артритом, витилиго, тимомой (Guel U. et al., 2007).

**Фолликулярный, или остроконечный, лишай** представляет собой фолликулярные и перифолликулярные папулы и проявляется в виде нерубцовой алопеции, поредения и выпадения волос в области подмышечных впадин и лобка.

Зуд — один из важных клинических симптомов этой формы красного плоского лишая (Жаворонкова Т.С., Шахнес И.Е., 1980; Кряжева С.С., 1980).

При этой разновидности на коже конечностей, иногда и туловища появляются остроконечные папулезные элементы небольших размеров в зоне фолликулярного аппарата. Показано, что

фолликулярные и перифолликулярные папулы имеют застойно-красную или цианотическую окраску, свойственную элементам красного плоского лишая, поверхность которых покрыта коническими роговыми шипиками. При разрешении папул формируется поверхностная рубцовая атрофия. Наряду с фолликулярными и перифолликулярными элементами, располагающимися изолированно или скученно с формированием разнообразных фигур, встречаются лихеноидные папулы, покрытые плотными сероватыми корочками.

У многих больных на волосистой части головы развивается ограниченная псевдопелада, а в подмышечной и лобковых областях — пелада (синдром Литтла–Лассюэра). В сформированных участках псевдопелады на волосистой части головы наблюдается белесоватая атрофия с эритемой, единичными фолликулярными и перифолликулярными папулами по периферии. Таким образом, типичная триада синдрома Литтла–Лассюэра характеризуется рубцовой алопецией, фолликулярными и перифолликулярными папулами на коже, алопецией подмышечных впадин и области лобка, но возможен и неполный набор симптомов.

Особенно тяжелое течение красного плоского лишая обнаружено у пациентов с поражением слизистой оболочки полости рта, наличием сахарного диабета и гипертензии (синдром Гриншпана–Вилаполя).

**Пигментный красный плоский лишай** относят к одной из редких форм дерматоза: 1–3% в Центральном регионе РФ (Кривошеев А.Б. и др., 2000) и до 30% в восточноазиатских регионах (Lever W., Schaumburg-Lever G., 1983). Один из важных симптомов этой формы — выраженная пигментация, предшествующая формированию лихеноидных папул и затрудняющая их обнаружение. Появление типичных лихеноидных высыпаний на слизистой оболочке полости рта или на коже позволяет рассматривать пигментные пятна как проявление красного плоского лишая. Ограниченные или распространенные очаги пигментации могут быть локализованы на животе, ягодицах, нижних конечностях и существовать длительное время, пока не сформируются мельчайшие элементы красного плоского лишая на других участках кожи или слизистых оболочках. Эритематозная форма характеризуется внезапным покраснением кожи туловища и конечностей с повышением температуры, появлением отека и типичных папулезных высыпаний лихеноидного характера. Атипичность клинической картины объясняется либо наличием сенсibilизации к медикаментам с развитием токсидермии (Felner M.L., 1980; Wosel G. et al., 1983), либо сочетанным течением эритематоза с красным плоским лишаем подмышечных впадин и области лобка (Grunwald M. et al., 1982), но возможен и неполный набор симптомов гипергранулеза и гиперкератоза.

## Диагностика

В типичных случаях диагноз красного плоского лишая ставят по ряду признаков:

- ✦ характерной сиреневато-перламутровой окраске элементов;
- ✦ наличие плоских папул полигональных очертаний с пупкообразным вдавлением в центре;
- ✦ наличие сетки Уикхема, просматривающейся в глубине папул после нанесения на поверхность воды или глицерина;
- ✦ локализации очагов поражения на сгибательных поверхностях предплечий и нередко на слизистой оболочке полости рта и половых органов.

Для диагностики и оценки активности процесса при поражении слизистой полости рта G.A. Scardina, P. Messina (2009) предлагают использовать видеокапилляроскопию, которая позволяет выявлять нарушения микроциркуляции.

## Гистопатология

Гистоморфологические особенности типичных элементов красного плоского лишая позволяют диагностировать заболевание по характерному гистологическому рисунку, руководствуясь патогистоморфологическим исследованием. Основные из них:

- ✦ неравномерно выраженный акантоз;
- ✦ гиперкератоз с участками паракератоза;
- ✦ увеличение рядов клеток зернистого слоя (гранулез);
- ✦ вакуольная дистрофия базальных клеток эпидермиса;
- ✦ диффузный аркадообразный, полосовидный инфильтрат.

При этом клетки инфильтрата проникают в эпидермис, создавая картину размытости ее нижней границы из лимфоцитов, полиморфноядерных лейкоцитов с примесью гистиоцитов. Степень выраженности акантоза при веррукозной и гипертрофической формах красного плоского лишая: акантоз достигает степени псевдокарциноматозной гиперплазии, а гипергранулез и гиперкератоз — паракератозной структуры. В дерме — инфильтрат из лимфоидных клеток, расширенные кровеносные и лимфатические сосуды. Изучая гистоморфологические особенности различных клинических форм красного плоского лишая, Ю.С. Бутов и соавт. (2000) составили таблицу морфологических признаков при красном плоском лишае, позволяющих подтвердить клинический вариант заболевания. При фолликулярной форме отмечают резкое расширение волосяного мешочка с образованием роговой пробки. К нижнему полюсу волосяного мешочка вплотную примыкает лимфоидно-клеточный инфильтрат, клетки которого



окружают волосяной мешочек и проникают в наружное корневое влагалище, стирая границу с дермой и распространяясь далее на все участки.

Атрофическая форма проявляется истончением эпидермиса, наличием перифолликулярного инфильтрата из лимфоидных элементов и отсутствием эластических волокон. В структуре инфильтрата отмечают значительное число меланофоров с пигментом в цитоплазме, отражая морфологические признаки пигментной разновидности красного плоского лишая.

М.Р. Hussein выявил более активную васкуляризацию кожи в очагах поражения при красном плоском лишае — плотность капиллярной сети превышала нормальную в 1,5 раза (Hussein M.R., 2007).

Таким образом, исследования биоптатов кожи из очагов поражения пациентов с красным плоским лишаем позволяют заключить, что в основе этого заболевания лежат дистрофические процессы в базальном и супрабазальном слоях эпидермиса.

### **Дифференциальная диагностика**

Классическую (типичную) форму красного плоского лишая отличают от ограниченного нейродермита, сифилиса, гигантских бородавчатых разрастаний бовеноидного папулеза, лихеноидного парапсориаза, лихеноидного туберкулеза, первичного амилоидного лишая, микседематозного лишая, бородавчатого туберкулеза кожи, хромомикоза, узловой почесухи Гайда, первичного белого лишая Цумбуша (каплевидная склеродермия), болезни Дарье, болезни Девержи, болезни Кирле, шиповидного лишая, фолликулярного муциноза, дискоидной красной волчанки, буллезного пемфигоида Левра, герпетического дерматита Дюринга, многоформной экссудативной эритемы, вульгарной пузырчатки, саркомы Капоши, лейкоплакии, сифилитических папул, болезни Кейра.

### **Лечение**

Для лечения больных красным плоским лишаем необходимо установить форму болезни, оценить распространенность патологического процесса на коже, выяснить локализацию очагов поражения (высыпания на слизистых оболочках полости рта и половых органов). Все эти данные имеют определенное значение в выборе тех или иных терапевтических средств. Необходимо уточнить длительность заболевания, связь его возникновения с нервно-психическим стрессом или перенесенными инфекциями, предшествующее лечение, наличие сопутствующих заболеваний. Если больной обратился впервые и ранее не был обследован, необходимо перед началом лечения провести углубленное обследование для выяснения состояния нервной системы, пищевари-

тельного тракта, в том числе состояния функции печени, а также убедиться в отсутствии скрытого или явного сахарного диабета.

При поражении только слизистой оболочки полости рта необходимо проконсультировать пациента у стоматолога для исключения аномалий развития или наличия артефактов, создающих проблемы во рту, в том числе травматического характера.

Роль стресса в развитии красного плоского лишая составляет 63%. Установлено, что стресс через систему нейрогуморальных факторов оказывает общее воздействие на организм больного красным плоским лишаем, влияя на адаптационные структуры ЦНС, психоэмоциональный статус, состояние иммунитета, усугубляя клиническое течение и явно ухудшая прогноз.

Рекомендуемый терапевтический комплекс включает эбастин (кестин\*) по 20 мг раз в сутки на ночь в течение 20 дней; ретинол + витамин Е (аевит\*) по 1 капсуле 2 раза в сутки в течение 1 мес; меглумина акридоацетат (циклоферон\*) по 2 мл внутримышечно № 10; инфракрасное лазерное облучение по 10–15 мин ежедневно в сканирующем режиме локально на очаги высыпаний.

Нейропсихические изменения купируются дормиплантом\* по 1 таблетке 2 раза в сутки в течение 2–2,5 мес, тианептином (коаксил\*) по 1,25 мг в течение 3–4 нед, тромбоассом\* по 50 мг/сут после еды, кальция добезилатом по 500 мг 2 раза в сутки продолжительностью от 3 нед до 1,5 мес, а также вегетотропными препаратами: беллатаминалом\* по 1 таблетке на ночь 3–4 нед.

Е.Л. Алик (2001) у пациентов с красным плоским лишаем слизистой оболочки полости рта успешно использовала гипнотерапию, применяя метод группового взаимодействия, расслабления и релаксации.

Для коррекции изменений иммунологического статуса у больных красным плоским лишаем Е.В. Тихонова (2006) использовала интерферон  $\alpha$ -2 (реаферон-ЕС-липинт\*) внутрь за 30 мин до еды по 1 млн МЕ 1 раз в сутки в течение 10 дней ежедневно, что приводило к нормализации большинства параметров.

Дезоксирибонуклеазу\* внутримышечно применяли Ю.К. Скрипкин и соавт. (1979) по 0,25 г в первые 2 сут, затем 8 инъекций по 0,5 г 1 раз в 3 сут. Авторы отмечают снижение зуда, исчезновение или значительное улучшение клинических симптомов у 41 из 47 пациентов и считают, что препарат целесообразно сочетать с седативными средствами.

Положительный терапевтический эффект был достигнут J. Al-Nashimi и соавт. (2007) при использовании глюкокортикоидов при генерализованных формах красного плоского лишая.

Для лечения больных лейкоплакией слизистой оболочки полости рта Я.Л. Макаров (2004) сочетал традиционное воздействие с назначением спиринолактона по 200 мг/сут в течение 4 мес, постепенно снижая дозу препарата каждый месяц: 150, 100

и 50 мг/сут. При диабете назначали кальция добезилат (доксидем\*) по 0,5 г 3 раза в сутки в течение 3–4 нед. При экссудативных формах назначали рутозид (рутин\*) с аскорбиновой кислотой, рибофлавином.

На целесообразность применения антималярийных препаратов, хлорохина (делагил\*, хингамин\*) при красном плоском лишае с хорошим терапевтическим эффектом указывал Ю.К. Скрипкин (1979). Хороший лечебный эффект получили от применения плаквенила.

Есть данные об эффективном применении ацитретина при изолированной локализации высыпаний на слизистых оболочках и распространенных формах (Cordero A.A. et al., 1981; Машкиллейсон А.Л. и др., 1986). Ацитретин назначали в первые 10 сут по 0,5 мг/кг, а затем 2 нед — по 0,25 мг/кг. Необходимо помнить, что ароматические ретиноиды при длительном применении могут вызывать побочные явления.

Л.Р. Плиева (2005) отмечала высокий терапевтический эффект при проведении кислородно-озоновой терапии в виде внутривенных инфузий озонированного изотонического раствора натрия хлорида в объеме 200 мл с концентрацией озона в растворе 2 мг/л.

При генерализованном и резистентном красном плоском лишае показана эффективность фотохимиотерапии (Каламкарян А.А. и др., 1983; Wackernagel A. et al., 2007).

Как в России, так и за рубежом изучают возможность использования фотодинамического воздействия при различных заболеваниях, включая красный плоский лишай (Alexiades-Armenskias M., 2006; Taub A.F., 2007).

Успешное применение циклофосамида при эрозивно-язвенном поражении слизистой оболочки полости рта было показано D.A. Poslin (1985). Он назначал цитостатик в дозе 50–100 мг/сут в течение 5–7 нед и во всех случаях добивался полной ремиссии. Особенно серьезные трудности возникают при лечении синдрома Гриншпана–Вилаполя. Эффективность внутриочагового введения 10% суспензии триамцинолона 1 раз в 7–14 дней показали J. Sarusan и соавт. (1983).

Успешно применяли G. Lodi и соавт. (2007) миконазол для лечения красного плоского лишая слизистой оболочки полости рта. Авторы отмечали, что дополнительное назначение глюкокортикоидов не повышало эффективность воздействия.

Лечение красного плоского лишая слизистой оболочки полости рта местным применением циклоспорина проводила Л.В. Петрова (2005), используя для полосканий раствор капсулы циклоспорина А в 50 мл воды для инъекций в течение 20 дней. Местное применение циклоспорина А уменьшает риск побочных эффектов и не перегружает пациента препаратами.

Наружные методы лечения при красном плоском лишае носят вспомогательный характер. При локализованных формах широко используют содержащие глюкокортикоиды аэрозоли, кремы и мази: метилпреднизолона ацепонат (адвантан<sup>а</sup>) (Хамаганова И.В., 2004), флуоцинолона ацетонид, лоринден<sup>а</sup>, триамцинолон и другие (Thongprasom K., Dhanuthai K., 2008; Youngnak-Piboonratanakit P. et al., 2009).

В случае неприятных ощущений при локализации очагов поражения на слизистых оболочках полости рта и половых органов целесообразны ванночки или полоскания раствором шалфея, ромашки, эвкалипта и другими средствами.

Если поражены ногтевые пластинки, то на фоне общего лечения часто эффективны компрессные повязки с концентратом ретинола (витамин А), гидрокортизона в 40% растворе диметилсульфоксида, контрастные ванночки, электрофорез цинка, глюкокортикоидных мазей.

Следует подчеркнуть, что во всех случаях лечение больных красным плоским лишаем должно быть комплексным, индивидуальным. Необходимо предусмотреть назначение средств, направленных на лечение сопутствующих заболеваний, нередко осложняющих течение этого дерматоза.

Прогноз для жизни больного обычно благоприятный. Заболевание нередко самопроизвольно разрешается спустя 2–3 мес после возникновения.

Одной из главных задач в профилактике красного плоского лишаа является борьба с рецидивом болезни. В связи с этим важны санации очагов фокальной инфекции, своевременное лечение выявленных сопутствующих заболеваний, предотвращение приема медикаментозных препаратов, способных спровоцировать развитие заболевания, общие оздоровительные мероприятия, закаливание организма, предупреждение нервного перенапряжения, санаторно-курортное лечение.

С целью предупреждения возможной малигнизации длительно существующих гипертрофических и эрозивно-язвенных очагов поражения больные и пациенты с частыми рецидивами болезни должны находиться под диспансерным наблюдением.

## Лишай блестящий

Синоним: гранулема блестящая.

Заболевание описано F. Pincus как *lichen nitidus* в 1907 г. Нет единого взгляда на нозологическую самостоятельность данного дерматоза. Так, Н.С. Смелов (1977), С.П. Хлебникова, И.Е. Шахнес (1979), С.С. Кряжева (1980), W. Lever, G. Schaum-burg-Lever (1983) считают блестящий лишай самостоятельным заболеванием, основываясь на клинической картине и характерных гисто-

логических признаках. Другие авторы (Ellis F.A., Hull W.F., 1938; Gaugerat H., Civatte A., 1953; Mollers E.M., 1955) рассматривают его как разновидность красного плоского лишая.

### **Код по МКБ-10**

L44.1. Лихен блестящий.

### **Этиология и патогенез**

Этиология и патогенез заболевания не выяснены. Есть мнение, что мелкоузелковый блестящий лишай представляет собой своеобразную аллерготоксическую реакцию кожи, связанную либо с туберкулезной интоксикацией или саркоидозом, либо с вариантом течения красного плоского лишая. Отсутствие убедительных данных о наличии у больных блестящим лишаем туберкулеза внутренних органов противоречит гипотезе туберкулезного происхождения данного дерматоза. Можно предположить, что данный дерматоз, как и красный плоский лишай, в отдельных случаях можно рассматривать как своеобразную лихеноидную реакцию кожи на те или иные эндогенные и экзогенные факторы.

### **Клиническая картина**

При классическом варианте течения блестящего лишая характерно наличие симметрично расположенных мелких (1–3 мм в диаметре) округлых, реже полигональных, плотных папул с блестящей, гладкой, слегка выпуклой или плоской поверхностью цвета нормальной кожи либо слабо-розовой окраски. Субъективные жалобы отсутствуют. Наиболее часто болеют дети и подростки, но иногда заболевание встречается и у взрослых.

Элементы сыпи могут быть сгруппированы или рассеяны, но они никогда не сливаются между собой. Редко на поверхности элементов наблюдают слабовыраженное шелушение с элементами гиперкератоза.

Наблюдают и атипичные варианты в виде геморрагических и везикулезных форм болезни.

Наиболее часто элементы сыпи локализованы на коже полового члена, внутренних поверхностях предплечий, областях локтевых сгибов и подколенных впадин. Иногда высыпания возникают на коже нижней части живота, боковой поверхности туловища. В редких случаях высыпные элементы появляются на слизистой оболочке ротовой полости. Очень редко сыпь носит генерализованный характер. В период активного течения процесса может наблюдаться положительный феномен Кебнера. Примечательно, что кожа лица, волосистой части головы, ладоней и подошв свободна от высыпаний. Течение дерматоза хроническое, длительное, с благоприятным прогнозом.

Патогистологическая картина характеризуется наличием периваскулярного или диффузного инфильтрата, примыкающего к эпидермису и состоящего из лимфоидных клеток, гистиоцитов, эпителиоидных клеток и единичных гигантских клеток типа Лангханса. Эпидермис и дерма пронизаны клетками инфильтрата с признаками паракератоза и дистрофии базальных клеток (Bardach, 1981; Banse-Kupin L. et al., 1983; Цветкова Г.М., Мордовцев В.Н., 1986).

При иммунологических исследованиях в единичных случаях отмечено в зоне дермо-эпидермального сочленения незначительное отложение IgG (Donofrio P. et al., 1985).

### **Диагностика**

Диагностическим критерием блестящего лишая служит наличие мономорфных, не сливающихся между собой мелких блестящих папул, чаще обнаруживаемых в типичных локализациях кожного покрова с типичными гистопатоморфологическими признаками.

### **Дифференциальная диагностика**

Дифференцируют блестящий лишай от красного плоского лишая, лихеноидного туберкулеза кожи, лихеноидных сифилидов, шиповидного лишая, а при генерализованной форме — от контактного моллюска.

### **Лечение**

Применяют симптоматические общеукрепляющие средства, включая тиамин (витамин В<sub>1</sub>), пиридоксин (витамин В<sub>6</sub>), цианокобаламин (витамин В<sub>12</sub>), препараты валерианы. Наличие очаговой инфекции диктует необходимость санации этого очага.

Из физиотерапевтических средств рекомендуют общее ультрафиолетовое облучение, фотодинамическое воздействие, а из наружных — 1–2% салицилово-серные и салицилово-резорциновые пасты и мази. Хороший терапевтический эффект наблюдался при применении негалогенизированных глюкокортикоидных мазей, кремов, лосьонов.

### **Лихен амилоидный**

Амилоидный лихен (амилоидоз кожи папулезный), описанный Konigstein (1921), представляет собой мезенхимальный диспротеиноз, при котором характерно отложение амилоида только в коже. Название заболевания предложил Freudenthal (1923).

Гликопротеид включает фибриллярный белок (F-компонент), плазменные белки и полисахариды (Р-компонент), продукты

превращения кератина (К-компонент). Установлены семейные случаи заболевания (Visaly D. et al., 1978; Ozaki M., 1984).

### **Код по МКБ-10**

L45\*. Папулосквамозные нарушения при болезнях, классифицированных в других рубриках.

### **Клиническая картина**

Высыпания возникают симметрично, преимущественно на передних поверхностях голеней, в виде множественных, часто расположенных полупрозрачных плотных блестящих и слегка возвышающихся с полушаровидной конфигурацией папул, цвет которых варьирует от телесного до светло-розового с красновато-коричневатым или синюшным оттенком. Могут быть веррукозные очаги с выраженным гиперкератозом. Характерен сильный зуд. Чаще болеют мужчины пожилого возраста. Приводятся описания двух пациенток с зудящими высыпаниями в области ушных раковин. У одной из них выявили сопутствующий амилоидоз спины. Сочетанные случаи лишая и сосочкового амилоидоза называют двухфазным амилоидозом, считая проявлениями одного заболевания (Erol C., 2006).

### **Диагностика**

Установление диагноза основано на клинических данных (сильнозудящие лихеноидные высыпания на голенях) и результатах морфологического исследования (специфическая окраска конго красным).

### **Гистология**

В сосочковом слое дермы накапливаются амилоидные массы, окрашивающиеся в желтый цвет по методу Ван-Гизона, в красный — конго красным, в розовый — гематоксилином и эозином.

### **Дифференциальная диагностика**

Амилоидный лишай необходимо дифференцировать от красного плоского лишая, ограниченного нейродермита, липоидного протеиноза, микседематозного лишая.

### **Лечение**

Назначают внутрь ацитретин по 0,5–1 мг/кг, хлорохин по 0,25 г 2 раза в сутки, наружно — глюкокортикоидные мази под повязку, противозудные средства, мази, содержащие нафталанскую нефть, деготь березовый, антисептик-стимулятор Дорогова (АСД), ихтаммол. При ограниченных поражениях можно назначать лазерную терапию.

## Лихен микседематозный

Синоним: муциноз папулезный.

### Код по МКБ-10

L45\*. Папулосквamousные нарушения при болезнях, классифицированных в других рубриках.

### Этиология и патогенез

Первое описание заболевания составил W. Dubrenilh (1906). Этиология и патогенез неизвестны. Заболевание развивается без явных нарушений функций щитовидной железы. Отмечена пролиферация фибробластов, возможно, под влиянием активированного сывороточного фактора (Hasper R., Rispler J., 1978; Stephens C.J.M. et al., 1990; Rongioletti F. et al., 2006), сопровождающаяся накоплением в них аномальных гликозаминогликанов типа гиалуриновой кислоты. Не исключена взаимосвязь с плазмцитомой, о чем может свидетельствовать обнаружение моноклональной гаммапатии (Farmer E.R. et al., 1982), и с миеломной болезнью (Krebs A., Muller A., 1980).

### Классификация

По данным F. Rongioletti (2006), микседематозный лихен, а по классификации 1953 г. — идиопатический кожный муциноз Montgomery и Underwood был разделен на четыре типа и включает два клинико-патологических подвида: генерализованную папулезную и склеродермоидную форму с системными летальными проявлениями (склеромикседема) и ограниченную с благоприятным течением, которая не вызывает потери трудоспособности. Ограниченная форма имеет четыре клинических подвида:

- ✧ отдельно папулезная, локализующаяся на различных участках;
- ✧ акральный персистирующий папулезный муциноз с поражением только разгибательных поверхностей рук и запястий;
- ✧ папулезный муциноз детей, разновидность акральной формы персистирующего муциноза;
- ✧ нодулярная форма.

Группа атипичных или промежуточных проявлений не имеет признаков ни склеромикседемы, ни ограниченной формы микседематозного лихена. В эту группу входят:

- ✧ склеромикседема без моноклональной гаммапатии;
- ✧ ограниченный микседематозный лихен с моноклональной гаммапатией;
- ✧ ограниченный микседематозный лихен со смешанными признаками;



- ◇ недифференцированный вариант течения микседематозного лишена.

### Клиническая картина

Для микседематозного лишена характерны множественные лихеноидные папулезные высыпания размером 2–5 мм, нередко группирующиеся, иногда сливающиеся. Высыпания, как правило, мягкой консистенции, цвета нормальной кожи или желтовато-красноватые, незначительно возвышающиеся над поверхностью кожи и не сопровождающиеся субъективными расстройствами. Они предпочтительно локализованы на руках, туловище и бедрах. Течение хроническое. Возможен переход в склеромикседему. Прогноз зависит от системной патологии (миеломная болезнь, сердечно-сосудистая патология). Наблюдали спонтанное регрессирование.

Гистологическими методами в сосочковом слое дермы обнаруживают большие скопления муцина, окрашивающегося гематоксилином и эозином базофильно, а также пролиферацию фибробластов.

### Диагностика

Поставленный диагноз микседематозного лишена должен быть подтвержден гистологическим исследованием (метахромазия при окраске толуидиновым синим).

### Дифференциальная диагностика

Микседематозный лишень необходимо дифференцировать от сетчатого эритематозного муциноза, диссеминированной кольцевидной гранулемы, эруптивной ксантомы, амилоидного лишена, эластической псевдоксантомы, красного плоского лишая, эруптивной коллагеномы, синингомы, множественной лейомиомы, фолликулярного муциноза.

### Лечение

Лечение не разработано. Есть данные о возможности положительного эффекта от антималярийных препаратов, гиалуронидазы, глюкокортикоидов и цитостатиков, в частности проспидия хлорида (Машкиллейсон А.Л. и др., 1984), циклофосфамида (Howsden S.M. et al., 1975). О.С. Нечаева и соавт. (2006) отмечали положительный эффект при применении сосудистых препаратов (пентоксифиллин, никотиновая и аскорбиновая кислоты, аскорутин\*), гепатопротекторов (фосфолипиды — эссенциале форте\*), антиоксидантов (полиен).

# Псориаз

Псориаз (лишай чешуйчатый) — папулосквамозный дерматоз мультифакториальной природы с генетической, липидной и иммуноопосредованной направленностью. Характеризуется гиперпролиферацией клеток в эпидермисе с формированием кератинизации, различной степени выраженности воспалительной реакцией в эпидермисе и дерме, изменениями в различных органах и системах.

### Код по МКБ-10

L40. Псориаз.

### Эпидемиология

Распространенность псориаза в различных странах колеблется в очень широких пределах — от 0,1 до 3%. В России этот показатель составляет около 1%, часто встречается у коренных жителей Крайнего Севера.

Мужчины и женщины болеют одинаково часто. Дебют заболевания в большинстве случаев происходит: до 10 лет — у 11,6%, до 20 лет — у 46%, до 30 лет — у 61,6%. Выделяют два пика заболеваемости: у мужчин — 27,5 и 54,5 года; у женщин — 15,5 и 54,5 года.

### Этиология и патогенез

Этиология псориаза неизвестна. Ведущими причинами его развития являются генетическая предрасположенность, липидные нарушения, иммунологическая нестабильность и очаговая хроническая инфекция.

Генетическая концепция основана на том, что псориаз часто встречается не только у самих пациентов, но и у их близких родственников. У монозиготных близнецов констатируется более высокая конкордантность, чем у дизиготных. Классический анализ генома позволил выделить у больных псориазом по крайней мере девять хромосомных локусов, определяющих восприимчивость к псориазу в диапазоне 1–9 (PSORS1–PSORS9), составляющем 35–50% предрасположенности к болезни. Установлено,

что псориаз ассоциирован с HLA-Cw6, HLA-B13, HLA-B17, HLA-B37, артропатический — с HLA-B27.

Сегрегационный анализ распределения больных в семьях свидетельствует о мультифакториальном наследовании псориаза, при этом генетический и средовой компоненты составляют соответственно 60–70 и 30–40%. Возможны формы наследования псориаза по аутосомно-доминантному типу с высокой пенетрантностью гена.

Генетические исследования завершились обнаружением маркеров псориаза, сцепленных с локусом главного комплекса гистосовместимости (PSORS 1–7). При этом указанные маркеры могут быть ассоциированы с геном псориаза независимо друг от друга. В настоящее время основным геном, определяющим врожденную предрасположенность к развитию псориаза, считают *PSORS1*.

Установлена генетическая детерминация нарушений липидного и углеводного обмена. Показано, что метаболический синдром и гиперлипидемию у больных псориазом выявляют значительно чаще, чем в среднем в популяции. Отмечена высокая частота атеросклероза и, как следствие, сердечно-сосудистых осложнений. Обнаружены окисленные липопротеины низкой плотности в больших количествах в псориазных бляшках, нарушения метаболизма незаменимых жирных кислот, липопротеинов, гиперпродукция свободных радикалов и оксида азота, участвующих в процессах кератинизации.

Известно, что основным маркером гиперпролиферации кератиноцитов в псориазных очагах является повышенная экспрессия белка Ki67 и кератинов типов 6, 16 и 17, обеспечивающих гиперплазию эпидермиса с нарушением дифференцировки эпителиоцитов и развитие воспалительной реакции в дерме. Критерием клинического выздоровления считается только отсутствие патологического процесса в эпидермисе, при этом в дерме, особенно в ее сосудах, воспаление может сохраняться.

Перспективными направлениями в изучении патогенеза псориаза являются исследования структуры кератиноцитов и их регулирование, разработка методов уничтожения активированных Т-лимфоцитов, блокировка медиаторов воспаления, блокада провоспалительных цитокинов и подавление ангиогенеза.

В настоящее время выделена новая субпопуляция Т-лимфоцитов — Th17, которая, как полагают, играет ключевую роль в развитии воспалительного процесса при псориазе.

В составе микрофлоры кожи больных псориазом обнаружены стрептококковые суперантигены-ретровирусы, способные провоцировать развитие каплевидного псориаза, приводить к генетическим изменениям и создавать повышенную экспрессию ряда протоонкогенов.

Однако большинство исследователей полагают, что основой патогенеза псориаза является дисрегуляция иммунокомпетентных клеток и гиперпродукция провоспалительных цитокинов, в частности ИЛ-8, ИЛ-12, ИЛ-20, ИЛ-23, ФНО- $\alpha$ , интерферона  $\gamma$ . В качестве подтверждения гипотезы о центральной роли активированной CD4+ субпопуляции Т-лимфоцитов в патогенезе псориаза указывают положительный терапевтический эффект от применения моноклональных антител к CD4+ Т-лимфоцитам. Не менее эффективна терапия, направленная на подавление продукции фактора некроза опухолей (анти-ФНО- $\alpha$ ).

Приведенные данные дают основание полагать, что псориаз — иммуногенетическое заболевание, не все антигены которого еще определены. Предполагают, что такие антигены локализуются в роговом слое эпидермиса, однако идентифицировать их пока не удается.

### Гистопатология

При обыкновенном псориазе выявляют значительный акантоз с удлинением и расширением книзу эпидермальных выростов и истончением надсосочковой зоны эпидермиса; гиперкератоз с очаговым или диффузным паракератозом. Зернистый слой представлен только одним рядом клеток. В шиповатом слое часто обнаруживают отек, проявляющийся расширением межклеточных промежутков, экзоцитозом лимфоцитов и нейтрофилов, являющихся основой образования микроабсцессов Мунро. В базальном слое встречаются митозы. Сосочковый слой дермы отечен, сосуды его извитые, с расширенными просветами, эндотелий набухший, по ходу сосудов — скопления лимфоцитов, гистиоцитов, нейтрофильные гранулоциты и тучные клетки. В сетчатом слое морфологические изменения выражены слабее, сосуды расширены, окружены инфильтратами того же состава.

### Классификация

Выделяют обыкновенный вульгарный псориаз с разновидностями (каплевидный, себорейный, застарелый ладонно-подошвенный, складчатый), а также тяжелые варианты заболевания (пустулезный, эритродермический, артропатический). По распространенности процесса псориаз бывает локализованным и распространенным.

По мнению В.Н. Мордовцева и соавт. (1991), в группу псориазиформных пустулезных дерматозов уместно включить хронический гнойный акродерматит Аллопо, пустулезный бактериид Эндрюса, генерализованный псориазиформный пустулез, герпетиформное импетиго Гебры.

## Клиническая картина

**Обыкновенный псориаз.** При обыкновенном псориазе папулы розовато-красного или насыщенно-красного цвета покрыты рыхлыми серебристо-белыми чешуйками. При поскабливании папул последовательно возникает триада характерных феноменов:

- ✧ стеариновое пятно;
- ✧ терминальная пленка;
- ✧ точечное кровотечение — феномен Ауспитца или «крово­вяной росы» Полотебнова).

В клинической картине псориаза различают прогрессирующую, стационарную и регрессирующую стадии. Наиболее характерные признаки прогрессирующей стадии:

- ✧ венчик периферического роста, появление новых папул на местах травматизации (феномен Кебнера), наличие анемичной зоны вокруг высыпаний, интенсивное шелушение;
- ✧ в стационарной стадии чешуйки занимают всю поверхность папул или бляшек;
- ✧ в регрессирующей стадии наблюдается уплощение папул и бляшек, прекращается шелушение и формирование псевдоатрофического ободка Воронова.

Высыпания могут существовать длительно, но чаще обострение чередуется с периодами клинической ремиссии. Обострения чаще возникают в зимний период, реже — в летний. С течением времени эта зависимость может изменяться в ту или иную сторону (недифференцированный псориаз).

Описано сочетание псориаза с другими дерматозами: синдромом Вернера, болезнью Реклингхаузена, пемфигоидом, герпетическим дерматитом Дюринга.

Под влиянием провоцирующих факторов может возникнуть обильная сыпь с множеством папулезных элементов, как правило, мелких, отечных, располагающихся на всей поверхности кожи с предпочтительной локализацией на коленных и локтевых суставах, волосистой части головы, пояснично-крестцовой области. У некоторых больных высыпания располагаются преимущественно на сгибательных поверхностях конечностей. Описаны сочетания псориаза красной каймы губ и слизистой оболочки рта у 1% больных.

Для псориаза характерны симметричность поражения, склонность высыпаний к периферическому росту и слиянию в бляшки различных очертаний, которые могут быть изолированными, небольшими или крупными и, в свою очередь, сливаться, занимая обширные участки кожи. Возможно одностороннее, зостероформное расположение бляшек. Иногда образуются очаги поражения с фигурными очертаниями: кольцевидные, дугообразные,

серпигиозные, «географические». При длительном существовании бляшек, расположенных в области поясницы и ягодиц, процесс может завершиться усилением инфильтрации и ярковыраженной воспалительной реакцией экссудативного характера с папилломатозно-бородавчатыми разрастаниями (*psoriasis verrucosa*), чаще наблюдаемыми у лиц с избыточной массой тела.

**Бородавчатый псориаз** также может сформироваться под влиянием пиококковой инфекции, нерациональной наружной терапии и других факторов. В ряде случаев наблюдают линейно расположенные веррукозные очаги в комбинации с типичными псориатическими высыпаниями или без них. Повышенная экссудация приводит к изменению серебристого оттенка чешуек на желтовато-серый. Чешуйки склеиваются в корочки, плотно прилегающие к поверхности бляшек (*psoriasis exudativa*).

**Себорейный псориаз** чаще начинается с волосистой части головы и распространяется на другие «себорейные» зоны. У людей с жирной или смешанной себореей процесс длительно может быть изолированным. В типичных случаях заболевание проявляется наличием эритематозных, шелушащихся бляшек, распространяющихся на соседние участки гладкой кожи головы и лица. Процесс может распространиться на область грудины, спины у склонных к себорейным реакциям. Феномены псориаза не так выражены, как в зоне обычных проявлений. По некоторым данным, у больных себорейным псориазом чаще обнаруживают нарушения липидного и углеводного обмена.

**Псориаз складок** наблюдают главным образом у детей или пожилых людей, страдающих сахарным диабетом. Очаги чаще располагаются в подкожных впадинах, под молочными железами, вокруг пупка, в ягодичной складке и области промежности. Шелушение обычно незначительное или отсутствует, очаги резко очерчены, их поверхность гладкая, насыщенного красного цвета, иногда слегка влажная и мацерированная. В глубине складок, чаще под молочными железами и в заушной области, могут возникать трещины. Псориатические высыпания на половых органах могут быть единственным проявлением болезни. Располагаясь на головке полового члена и внутренней поверхности крайней плоти, на малых половых губах, они напоминают обычный баланопостит или вульвит, отличаясь большей инфильтрацией, резкими границами, менее яркой окраской и меньшей степенью воспаления.

**Псориаз ладоней и подошв** может проявляться в виде изолированного поражения. Возникает чаще у лиц, занятых физическим трудом, а также при обострении заболевания. Проявляется в виде сливающихся типичных папулезно-бляшечных очагов, нередко с наличием болезненных трещин, а также пустулезных высыпаний на фоне эритематозно-сквамозных, резко отграни-

ченных бляшек, расположенных преимущественно в области тенара и свода стопы. Феномены терминальной пленки и точечного кровотечения воспроизводятся с трудом.

Один из частых симптомов псориаза — поражение ногтевых пластинок, чаще на пальцах кистей в виде наперсткообразной дистрофии. Иногда наблюдаются деформации ногтевых пластинок, ломкость свободного края, изменение окраски ногтя, поперечные и продольные бороздки, онихолизис, подногтевые кровоизлияния. Чаще всего поражение ногтей встречается при артропатическом и пустулезном псориазе, однако оно не всегда отражает тяжесть течения болезни — выраженные ониходистрофии обнаруживают даже у больных с ограниченным псориазом.

**Псориагическая эритродермия** чаще возникает при избыточной инсоляции [применение ультрафиолетового облучения (УФО) в прогрессирующей стадии псориаза]; после нерациональной терапии с использованием раздражающих средств (мази Вилькинсона), антималярийных препаратов, прокаина, бензилпенициллина; после быстрой отмены глюкокортикоидов. Вся кожа становится ярко-красного цвета, развиваются отек, инфильтрация различной степени, возникает обильное крупно- и мелкопластинчатое, реже — отрубевидное шелушение. Зуд нередко бывает сильным. Изменяется общее состояние (слабость, недомогание, снижение аппетита, повышение температуры тела), при длительном течении нередко развиваются признаки сердечной недостаточности, гипоальбуминемия, анемия, гипотрофия мышц, нарушаются функции почек и печени. Может значительно снизиться потоотделение, возникает обезвоживание; отмечают увеличение периферических лимфатических узлов, выпадение волос; часто в патологический процесс вовлекаются суставы. Считают, что при обычном псориазе в случае развития эритродермии клинически выраженные изменения в суставах наблюдают примерно у 5–7% больных.

Популяционная частота **псориагического артрита** составляет около 0,1%. Характерными признаками его считают наличие моно- и олигоартрита дистальных межфаланговых суставов, мутилирующий артрит, асимметричность поражения, синюшно-багровую окраску кожи над пораженными суставами, периартикулярные явления, частое вовлечение в патологический процесс позвоночника, отсутствие подкожных узелков. При рентгенологическом исследовании различные изменения костно-суставного аппарата обнаруживают у большинства больных без клинических признаков поражения суставов. Наиболее часто это окколосуставной остеопороз, сужение суставных щелей, остеофиты, кистозные просветления костной ткани, реже — эрозии костей. Чаще артропатический псориаз развивается у лиц молодого возраста, нередко и у детей, заболевание несколько чаще наблюдают

у мужчин. Причины поражения суставов до сих пор не выяснены. Считают, что важную роль играют генетические факторы, иммунные нарушения и прежде всего аутоиммунные реакции на коллаген, особенно типа 2. Нельзя не учитывать влияние и таких факторов, как нерациональное лечение глюкокортикоидами, наличие инфекции, включая хламидийную, бактериальную и др.

В 80% случаев наблюдают одновременное обострение кожных и суставных проявлений псориаза. Характер кожных высыпаний не отличается от наблюдаемых при обыкновенном псориазе, однако существуют некоторые особенности: сыпь чаще расположена на дистальных фалангах и сгибательных поверхностях конечностей, склонна к экссудации и пустулизации, резистентна к терапии; также наблюдается поражение ногтей, вплоть до онихолизиса. Вероятность развития артропатии наибольшая при пустулезном псориазе и эритродермии, но тяжело протекающие суставные изменения нередки и при сравнительно ограниченных высыпаниях.

**Пустулезный псориаз** может проявляться в виде генерализованных или ограниченных высыпаний, чаще располагающихся в области ладоней и подошв. Пустулы стерильны, хотя некоторые авторы у отдельных больных обнаруживают *S. aureus*. Как указывалось выше, к собственно пустулезному псориазу относят только формы, развившиеся на фоне обычного псориаза. Генерализованный псориаз этого типа впервые описал L. Zumbusch (1910). Возникновению пустулезного псориаза способствуют инфекции, стрессовые воздействия, гормональные нарушения (в том числе вызванные приемом пероральных контрацептивов), быстрая отмена глюкокортикоидов, нерациональная наружная терапия, применение при лечении прогрессирующей стадии обыкновенного псориаза антималярийных или антибактериальных препаратов.

**Генерализованный пустулезный псориаз** протекает тяжело: возникают лихорадка, недомогание, разбитость; в общем анализе крови выявляют лейкоцитоз, повышение СОЭ. На фоне яркой эритемы как в зоне бляшек, так и на ранее неизменной коже приступообразно появляются мелкие поверхностные пустулы, сопровождающиеся жжением и болезненностью. Вначале разбросанные очаги эритемы с пустулизацией быстро увеличиваются в размерах, сливаются, захватывая обширные участки кожи, и псориазные бляшки перестают быть различимыми. Поверхностные слои эпидермиса слившихся пустул отслаиваются в виде «гнойных озер»; может развиваться эритродермия.

**Пустулезный псориаз ладоней и подошв (тип Барбера)** встречается чаще, чем генерализованная форма. Пустулезные высыпания располагаются преимущественно в области тенара, гипотенара и свода стопы. Характерна резкая граница



эритематозно-сквамозных бляшек, на фоне или по периферии которых возникают множественные пустулезные высыпания. Часть пустулезных высыпаний ссыхается с образованием чешуйко-корочек, другие появляются им на смену. Высыпания могут быть не только в зоне бляшек, но и на других участках кожного покрова, чаще всего они развиваются при раздражающем наружном лечении.

К группе псориазиформных пустулезных дерматозов относят генерализованный псориазиформный пустулез, стойкий гнойный акродерматит Аллопо и бактериид Эндрюса. За рубежом эти дерматозы, как правило, отождествляют с пустулезным псориазом. В отечественной литературе большинство авторов придерживаются точки зрения об их нозологической самостоятельности.

**Псориазиформный генерализованный пустулез** характеризуется приступообразно появляющимися болезненными пустулезными высыпаниями, как сгруппированными, так и рассеянными. Предпочтительная локализация высыпаний — складки, бедра, кожа живота, шеи. Высыпания склонны к группировке и серпигиозному распространению, нередко с образованием кольцевидных фигур; могут поражаться слизистые оболочки. В развитии этого псориазиформного дерматоза основную роль отводят нарушениям иммунитета, в том числе аутоиммунным реакциям, а также гормональным нарушениям, в частности гипофункции паращитовидных желез, гипокальциемии.

**Стойкий гнойный акродерматит Аллопо (ползучий дерматит)** проявляется высыпаниями, распространяющимися на дистальные фалангах пальцев, чаще кистей. Высыпания могут быть эритематозно-сквамозными или везикулопустулезными; часто появляются после травм или инфекций. Обычно поражается один палец, чаще I, затем в процесс вовлекаются и другие пальцы. Поражение длительное время может быть односторонним. В прогрессирующей фазе течения заболевания высыпания могут распространяться в проксимальном направлении на соседние участки кистей и стоп, генерализованными они становятся в очень редких случаях. В ранней стадии процесс может иметь значительное сходство с паронихией. Пораженные участки кожи пальцев покрасневшие, отечные, покрыты множественными пустулами, сливающимися в «гнойные озера» самых разнообразных очертаний. Дистальные фаланги утолщены, ногтевые пластинки дистрофически изменены, часто отторгаются. После вскрытия пустул образуются небольшие эрозии, покрытые чешуйко-корочками, после удаления наслоений через покрасневшую кожу просвечивают новые пустулезные элементы. Высыпания сопровождаются чувством жжения, болезненностью. При длительном существовании процесса вследствие трофических нарушений появляются признаки атрофии кожи и мышц

пальцев, мутилирующие изменения. Своевременное лечение и благоприятное течение болезни способствуют восстановлению нарушенных структур.

**Пустулезный бактериид Эндрюса (пустулезный бактериид, синдром Эндрюса).** Из группы пустулезных дерматозов пустулезный бактериид выделен Г. Эндрюсом в 1934 г. Для него характерны рецидивирующие пустулезные высыпания на коже ладоней и подошв в период обострения очагов хронической инфекции. Отмечена связь с хроническим рецидивирующим остеомиелитом. Возможно сочетание с остеоартритами. Высыпания, как правило, симметричные, локализуются преимущественно в центральной части ладоней и в области свода стопы. Вначале высыпания располагаются изолированно, представлены пузырьками или пустулами, которые расположены на видимо здоровой коже, некоторые окружены узким венчиком эритемы. Склонность к слиянию меньше, чем при пустулезном псориазе или стойком хроническом акродерматите Аллопо. Нередко отмечают зуд. Высыпания прекращают появляться обычно только после санации инфекционного очага. Если последний не удается устранить, то процесс может стать затяжным, но атрофических изменений не возникает.

**Псориаз у детей младшего возраста** характеризуется нетипичностью проявлений. Высыпания нередко располагаются в складках, на лице, половых органах. В связи с необычной локализацией псориаз может напоминать опрелость или экзематиды, сопровождается зудом, часто протекает с островоспалительной реакцией. У многих детей первые проявления болезни появляются на волосистой части головы в виде обильного отрубевидного шелушения без четких границ с последующим распространением на гладкую кожу. У детей чаще стали встречаться высыпания на ладонях и подошвах с вовлечением в патологический процесс суставов.

**Пустулезный псориаз у детей** встречается редко, чаще наблюдают летний тип, каплевидный и так называемый пеленочный.

**Каплевидный псориаз** проявляется внезапным высыпанием рассеянных по всему кожному покрову мелких папулезных элементов псориаза после перенесенных воспалительных заболеваний, простуды или ангины. Эти данные дают основание рассматривать бактериальные суперантигены, ретро- или папилломавирусы и М-белок стрептококков в качестве возможных триггерных факторов в возникновении псориаза.

**Пеленочный псориаз.** Высыпания при пеленочном псориазе располагаются преимущественно в области промежности и на прилегающих участках кожи в виде резко очерченных, эритематозно-отечных, слегка инфильтрированных бляшек и папулезных элементов. Реже сыпь возникает на других участках. С возрастом у большинства больных высыпания регрессируют.

**Фолликулярный псориаз.** При фолликулярном псориазе первоначальные элементы возникают в устьях пушковых волос в виде мелких узелков с ороговением, на передних поверхностях голеней или бедер. Иногда они представлены бляшками из сгруппированных фолликулярных элементов. Разновидность данной формы — шиловидный фолликулярный псориаз, для которого характерно наличие роговых шпиков на поверхности папул. Элементы могут быть настолько мелкими, что отчетливо выявляются лишь при расчесывании.

### Диагностика

Обыкновенный псориаз диагностируют на основании папуло-сквамозных и папулобляшечных высыпаний с положительной триадой псориатических феноменов. Постановка диагноза артропатического и пустулезного псориаза несколько упрощается, если выявляют типичные псориатические высыпания. Если их нет, то учитывают данные анамнеза, результаты гистологического, рентгенологического, иммунологического и других исследований, включая антигены тканевой совместимости и показатели ревматоидных проб. Критериями псориатического артрита считают суставную боль с поражением трех и более периферических суставов, припухлость и болезненность при движении, в суставах, рентгенологические изменения, асимметричность поражения; критериями пельвиоспондилита — боль в поясничном отделе позвоночника в течение не менее 3 мес, ограничение движений в нем, боль или скованность в грудном или поясничном отделе, уменьшение экскурсии грудной клетки (менее 2,5 см на вдохе). Для стойкого гнойного акродерматита Аллопо наиболее характерна преимущественная локализация изменений в области тенара и гипотенара (начало в области пальцев); для пустулезного псориаза ладоней и подошв — в области свода стопы с одновременными псориатическими высыпаниями других локализаций; для бактерида Эндрюса — расположение элементов псориаза в центральной части ладоней и свода стопы, связь с очагами хронической инфекции.

### Дифференциальная диагностика

Псориаз дифференцируют от парапсориаза, вторичного папулезного сифилиса, красного плоского лишая, премикотической стадии грибовидного микоза, болезни Рейтера, дискоидной красной волчанки, асбестовидного лишая, себорейной экземы.

### Лечение

При назначении лечения учитывают форму, тип, стадию, распространенность высыпаний, общее состояние больного. Особое внимание обращают на факторы, способствовавшие развитию или обострению болезни.

## Диета

Показано ограниченное употребление жиров, углеводов, пасленовых овощей (в том числе помидоров, перца, фасоли, гороха, сои), поваренной соли, экстрактивных веществ. Рекомендовано 1–2-дневное голодание с интервалом в 3–4 дня при интенсивном прогрессировании процесса. Запрещают алкогольные напитки, курение.

## Медикаментозная терапия

Из общих средств в прогрессирующей стадии благоприятное воздействие оказывает внутримышечное введение 10% раствора кальция глюконата по 5–10 мл ежедневно или через день либо внутривенное введение 30% раствора натрия тиосульфата по 10 мл через день. При повышенном артериальном давлении целесообразно назначение 25% раствора магния сульфата по 5–10 мл внутримышечно, в среднем 10 инъекций на курс. При экссудативных высыпаниях и склонности к задержке жидкости показан триампур\* по 40 мг 2 раза в неделю с последующей консультацией кардиолога.

В тяжелых случаях можно кратковременно назначить глюкокортикоиды, лучше триамцинолон по 16–20 мг/сут или дипропан (бетаметазон) по 1 мл внутримышечно 1 раз в 7–10 дней. После стабилизации процесса дозу постепенно снижают, затем препарат отменяют (лечение глюкокортикоидами желательно проводить в условиях стационара).

Эффективен гемодез\* по 300–500 мл через день внутривенно, всего 4–6 капельниц. Полезно назначение антигистаминных препаратов, кетотифен по 0,001 г 2 раза в день.

При нарушении микроциркуляции показаны пентоксифиллин по 0,2 г 3 раза в день в течение 30–40 дней или теоникол\* по 0,15 г 3 раза в день в течение 35–40 дней; компламин\* по 0,15 г 3 раза в сутки; доксилек или доксихем\* по 0,5 г 2 раза в день 3–4 нед.

Полезно назначение ингибиторов фосфодиэстеразы: теофиллина по 0,2 г, или эуфиллина\* (аминофиллин) по 0,015 г 3 раза в день, или кавинтона\* (винпоцетин) по 0,01 г 3 раза в день в течение 2 нед, затем еще в течение 2 нед по 0,005 г 3 раза в день. При интоксикации рекомендуют комплексное лечение, включающее унитиол\* (по 5 мл 5% раствора 1 раз в день внутримышечно, 10–12 инъекций), тиоктовую (липоевую) кислоту, метионин и аскорбиновую кислоту. При нарушениях липидного обмена назначают фосфоглив\* по 5,0 г внутривенно через день в течение 4 нед, в промежутках между инъекциями, а также в последующие 1–3 мес — прием по 2 капсулы 3 раза в день. Рекомендуют андекалин\* по 40 ЕД внутримышечно: первые 6–7 инъекций ежедневно, последующие — через день, всего 10 инъекций на цикл;

препарат снижает активность калликреин-кининовой системы. Изменения в обмене основного вещества соединительной ткани служат основанием для назначения гиалуронидазы.

При особо тяжелом течении артропатического, пустулезного, экссудативного псориаза или эритродермии могут быть назначены метотрексат, меркаптопурин, азатиоприн. Метотрексат назначают внутрь в дозе 2,5–5,0 мг с интервалами 12 ч трехкратно или через 8 ч четырехкратно. Цикл повторяют через 1 нед в дозе 7,5–30,0 мг внутрь или 7,5–50,0 мг внутримышечно 1 раз в неделю. Также препарат применяют в несколько более высоких дозировках: 10–25 мг, разделенные на три равные дозы, внутрь через 12 ч или однократно 1 раз в неделю внутримышечно по 10–50 мг с недельными интервалами. После достижения клинического эффекта препарат отменяют. Азатиоприн назначают в суточной дозе 4 мг/кг в 3 приема в течение 18–39 дней, меркаптопурин — по 0,05 г 2 раза в день в течение 3–4 нед. Лечение цитостатическими препаратами следует проводить только в стационаре.

Циклоспорин (сандиммун<sup>▲</sup>) рекомендуют при резистентных к другим методам лечения формах псориаза, однако, учитывая возможные неблагоприятные воздействия иммуносупрессии и вероятность повреждения почек, препарат применяют с большой осторожностью, в условиях стационара, под контролем его концентрации в крови. Установлено, что у больных псориазом формируется хроническое, аутоиммунное воспаление, обусловленное активацией Т-хелперов типов 1 и 17 (Th1 и 17), обеспечивающих гиперпродукцию циркулирующих иммунных комплексов и провоспалительных цитокинов, включая ФНО- $\alpha$ . Известно, что ФНО- $\alpha$  активирует Т-лимфоциты, пролиферацию фибробластов и остеокластов, а также матриксные металлопротеазы, вызывающие разрушение хрящевой и костной тканей, приводя к развитию синовита и деструкции суставов. В терапии резистентных форм псориаза, включая эритродермию с поражением суставов, обсуждают возможность применения Т-клеточных иммуномодуляторов: ремикейда<sup>▲</sup> (инфликсимаба), ада-лимумаба, алефасепта, эфализумаба, абатасепта. Наиболее широкое применение нашел инфликсимаб (моноклональные антитела IgG1 класса) — ингибитор ФНО- $\alpha$ .

Инфликсимаб вводят внутривенно медленно в течение 2 ч в дозе 5 мг/кг трехкратно на 1, 2 и 6-й неделе. Клиническая ремиссия была достигнута в течение 6–12 нед и продолжалась до 6–10 мес.

Необходима санация очагов хронической инфекции, важна коррекция питания с ограничением углеводов, назначение ферментных препаратов (фестал<sup>▲</sup>, панзинорм форте<sup>▲</sup>, креон<sup>▲</sup> и др.), исключение известных аллергенов.

При артропатическом псориазе применяют нестероидные противовоспалительные препараты: метиндол\* (индометацин), диклофенак (по 0,025–0,050 г 3 раза в сутки); напроксен (по 0,50–0,75 г 2 раза в сутки), мефенамовую кислоту (по 0,5 г 3–4 раза в сутки); фенилбутазон (по 0,10–0,15 г 3–4 раза в сутки); ибупрофен (по 0,2 г 3–4 раза в сутки). Длительность лечения составляет 4–6 нед.

Есть данные о положительном влиянии препаратов железа (например, оксиферрискорбон натрия\*) и цинка, в частности цинктерала\* (цинка сульфат) (по 124 мг 2–3 раза в день в течение месяца), длительного применения пенициллина (по 450–600 мг/сут): заметное улучшение наступает приблизительно через 6 мес; хорошие результаты получены с помощью ренгазила\*, тигафона\*.

На ранней стадии псориазического артрита могут быть применены делагил\* (хлорохин), плаквенил\*.

Значительные трудности возникают при лечении больных пустулезным псориазом, особенно генерализованным. Следует избегать глюкокортикоидных препаратов. Назначают противовоспалительную, дезинтоксикационную терапию, при бактериальном осложнении — антибактериальные препараты широкого спектра действия, при тяжелом течении — метотрексат. Лучшее средство — ретиноиды.

Значительное место в лечении больных псориазом, в том числе артропатическим и пустулезным, принадлежит физическим методам, и прежде всего длинноволновым ультрафиолетовым лучам в комбинации с фотосенсибилизаторами (ПУВА-терапия), а также селективной фототерапией.

Методика ПУВА-терапии заключается в сочетании фотосенсибилизирующих фурукумариновых препаратов из группы псораленов и ультрафиолетовых лучей с длиной волны от 320 до 400 нм. Аммифурин\*, псоберан\*, псорален назначают из расчета 0,8 мг/кг, метоксален — 0,6 мг/кг. Препараты принимают однократно за 2 ч до облучения. При локальной фотохимиотерапии растворы или мази фотосенсибилизатора наносят на очаги поражения за 30–40 мин до облучения. Процедуры проводят 3 или 4 раза в неделю. Начальную дозу облучения выбирают в зависимости от указаний в анамнезе на реакцию к солнечным или ультрафиолетовым лучам, типа кожи и результатов определения биодозы. Лечение начинают с минимальных субэритемных доз — 1,5–2,0 Дж/см<sup>2</sup>, постепенно увеличивая дозу облучения на 1,5–2,0 Дж/см<sup>2</sup> через каждые 2–3 процедуры до 10–15 Дж/см<sup>2</sup>, что соответствует времени пребывания больного в кабине от 3–5 до 15–20 мин. Курс лечения состоит из 15–20 процедур. Повторные курсы проводят при необходимости 1–2 раза в год. Для уменьшения побочных явлений и снижения дозы ультрафиолето-

вых лучей предложены различные комбинации ПУВА-терапии с ретинолом, ретиноидами, ксантинола никотинатом, эссенциале<sup>▲</sup>, фосфогливом<sup>▲</sup>, карсилом<sup>▲</sup>, комплексом витаминов и др.

Не показана ПУВА-терапия людям молодого возраста, а также больным, которые длительное время принимали препараты, оказывающие канцерогенный эффект (метотрексат), при повышенной чувствительности к ультрафиолетовым лучам (рыжеволосым, белокурым), наличии в анамнезе опухолей, в том числе опухолей кожи, при семейной онкологической отягощенности, нарушении репарации ДНК.

Наружное лечение проводят с осторожностью, особенно при выраженном воспалении. Чем интенсивнее лечение, тем меньшей должна быть концентрация мазей. Назначают 0,5–2% салициловую мазь<sup>▲</sup>, 5–10% нафталанную мазь<sup>▲</sup>, ванны с шалфеем, ромашкой, сосновым экстрактом, с заваркой чая (25–50 г на ванну); молочно-масляные ванны (0,5 л молока, две столовые ложки оливкового масла). На ограниченные участки кожи наносят глюкокортикоидные мази, элоком С окклюзионно под вощанку на 7–10 дней, а затем дайвобед — 1 мес, дайвонекс — 1 мес с последующим применением крема Скин-Кап или цинокап. Длительно назначать их при псориазе нецелесообразно во избежание ухудшения течения процесса. В стационарно регрессивной фазе применяют в качестве стабилизационной наружной терапии 0,2% крем пиритиона цинка (цинокап<sup>▲</sup>). При поражении волосистой части головы с успехом применяют цинокап<sup>▲</sup> в форме аэрозоля.

В стационарной и регрессирующей стадии наружное лечение — основной метод терапии. Препараты для наружного применения многочисленны, выбор их зависит от индивидуальной чувствительности, переносимости, клинической картины поражения. В неосложненных случаях при нераспространенных высыпаниях лечение ограничивают применением таких наружных средств, как 1–2% салициловая мазь<sup>▲</sup>, 5–10% нафталанная мазь<sup>▲</sup>, ванны с отварами шалфея, ромашки, умеренное солнечное облучение в утренние часы или ультрафиолетовые лучи (зимой). При ладонно-подошвенном псориазе эффективны 2% борно-дегтярная мазь, жидкость Митрошина<sup>▲</sup>, мази, содержащие 5–10% нафталанской нефти. При повышенной экссудации можно применять глюкокортикоидные мази (1–2 раза в неделю).

Показаны массаж, гимнастика, физиотерапевтические процедуры: ультравысокочастотная терапия (УВЧ), диатермия, магнитотерапия, ультразвук, индуктотермия, грязелечение.

Целесообразно проведение санаторно-курортного лечения, особенно после предварительного лечения в стационаре. Не следует направлять на курорты больных в прогрессирующей стадии заболевания. Рентгенотерапия при псориазе не показана. Помимо традиционных курортов (Сочи, Мацеста, Пятигорск и др.),

следует шире использовать местные санатории. Больные должны находиться на диспансерном наблюдении, в ходе которого назначают лабораторные исследования, консультации терапевта, эндокринолога, психоневролога и других специалистов, а также стационарное, курортное и особенно противорецидивное лечение, в первую очередь направленное на устранение факторов, провоцирующих развитие псориаза; витамины и препараты из трав, пирогенные средства, адаптогены, комплекс реабилитационных мероприятий.

### **Прогноз**

Прогноз для жизни при обычном псориазе благоприятный, но неопределенный в отношении продолжительности заболевания, сроков клинического выздоровления, рецидивов и обострения. У значительной части больных, особенно не получавших интенсивного лечения глюкокортикоидами и цитостатическими препаратами, возможны многолетние, в том числе самопроизвольные, периоды клинического выздоровления.



# Поражения кожи при болезнях соединительной ткани

## Системная и локализованные формы красной волчанки

### Определение

Системная красная волчанка (СКВ) — мультиорганное аутоиммунное заболевание, в основе которого лежит гиперпродукция широкого спектра органоспецифических аутоантител и иммунных комплексов в сочетании с интерфероном типа 1. Аутоантитела и иммунные комплексы активируют Т- и В-клетки и повреждают соединительную ткань.

### Коды по МКБ-10

M32. Системная красная волчанка.

M32.0. Лекарственная системная красная волчанка

M32.1. Системная красная волчанка с поражением других органов и систем.

M32.8. Другие формы системной красной волчанки.

M32.9. Системная красная волчанка неуточненная.

### Эпидемиология

Женщины страдают красной волчанкой чаще мужчин. Особенно это заметно при острой форме заболевания. Выявлена тенденция к позднему дебюту красной волчанки. Имеются сообщения о начале заболевания на 5-м десятилетии жизни. Больные, страдающие хронической формой СКВ, старше пациентов с другими формами эритематоза. При этом 19,09% пациентов с СКВ имеют инвалидность.

### Классификация

В дерматологии принята классификация локализованных форм красной волчанки (дискоидная, диссеминированная, центрорбежная и др.) и СКВ, трансформирующейся из названных форм, с поражением внутренних органов, систем и суставов.

### Подострая красная волчанка

Подострая красная волчанка может развиваться из центробежной и трансформироваться в системную.

### Острая красная волчанка

Системное поражение внутренних органов и кожи.

### Хроническая красная волчанка

В эту группу включают дискоидную и диссеминированную, а также центробежную, глубокую, веррукозную, дисхромическую и другие варианты.

### Дискоидная красная волчанка

Дискоидная красная волчанка (ДКВ) характеризуется наличием округлых или овальных очагов розовато-красного цвета от 0,3 до 6 см в диаметре с инфильтрацией, фолликулярным гиперкератозом и рубцовой атрофией, выраженной в разной степени.

### Диссеминированная красная волчанка

Диссеминированная красная волчанка проявляется наличием двух и более очагов, клинически отличается от дискоидной количеством элементов и возможным изменением лабораторных показателей.

## Этиология

Предположение о вирусном происхождении СКВ обсуждалось на IX Международном конгрессе дерматологов в 1935 г. Вирусная природа заболевания основывалась на лабораторных данных, наличии антител к вирусам алеутской норки, в повышенных титрах, лейко-, эритро- и тромбоцитопении. Это дало основание ряду авторов предположить вирусный генез. У больных СКВ было обнаружено изменение содержания интерферона и показано его влияние на адгезивную способность Т-лимфоцитов.

## Патогенез

Интерферон 1 играет важную роль в развитии аутоиммунных реакций, подтвержденных в эксперименте на животных. Показана терапевтическая эффективность применения антиинтерфероновых средств.

Было показано, что спровоцировать заболевание могут различные В-клеточные активаторы, включая лимфоцитарные и нуклеарные антигены, вакцинация, гиперинсоляция или воздействие лекарственных препаратов.

Генетическая предрасположенность у больных СКВ основывается:

- ✧ на семейной предрасположенности к СКВ, выявляемой от 1,1 до 3,1%;
- ✧ более высокой конкордантности монозиготных близнецов по сравнению с дизиготными;
- ✧ появлении симптомов СКВ у новорожденных от матерей, которые страдали ДКВ;
- ✧ СКВ в семьях, в которых есть другие больные с поражением соединительной ткани;
- ✧ обнаружении у клинически здоровых родственников больного лабораторных показателей, характерных для СКВ.

Иммуногенетическая характеристика больных СКВ отличается повышенной частотой встречаемости антигенов гистосовместимости В8, В18, В35, DR2, DR3. Обнаружена зависимость между дефицитом второго компонента комплемента и развитием СКВ.

Концепцию о принадлежности СКВ к «лигандным» болезням сформулировал В.К. Подымов (1981).

СКВ может возникнуть при длительном применении контрацептивов, гидралазина, прокаинамида, изониазида, сульфаниламидов, пенициллинов, тетрациклина, гризеофульвина. СКВ может возникнуть спонтанно, без предшествующего поражения кожи или развиваться при прогрессировании кожных форм.

Большое значение в патогенезе СКВ и локализованных форм имеет нейрогормональная дисрегуляция. Об этом свидетельствует более частое развитие заболевания:

- ✧ при беременности, родах;
- ✧ абортах;
- ✧ использовании гормональных контрацептивов;
- ✧ нарушении менструального цикла;
- ✧ гиперэстрогении и несбалансированности соотношений фракций эстрогенов, оказывающих провоспалительное влияние.

Начало иммунологической концепции было положено в 1932 г. обнаружением гематоксилиновых телец, выделенных из клапанов сердца у пациентов, умерших вследствие СКВ. В костном мозге у этих пациентов с острой СКВ был обнаружен своеобразный нуклеофагоцитоз, названный LE-феноменом, который впоследствии идентифицировали в мазках-отпечатках периферической крови, пузырной жидкости, суставном, плевральном и перикардальном экссудатах. Было установлено, что «волчаночный», или LE-фактор представляет собой IgG с константой седиментации 7S и является антителом к нуклеопротеину. Впоследствии в  $\gamma$ -глобулиновой фракции крови был выявлен комплекс аутоантител, направленных против элементов крови и факторов свертывающей системы крови, эндотелия сосудов, против

различных тканей и отдельных компонентов клеток: лизосом, рибосом, цитоплазмы, мембран лимфоцитов, липопротеина, денатурированного IgG. Это открытие дало толчок развитию иммунологической концепции.

Обнаружение специфического свечения в тесте волчаночной полосы (ТВП) IgG, IgM и компонентов комплемента свидетельствует об образовании в зоне дермо-эпидермального соединения специфических аутоиммунных комплексов у больных красной волчанкой. При этом содержание в крови комплемента у таких пациентов обычно снижено, а уровень IgM, IgA и особенно IgG [антитела к ДНК и рибонуклеиновой кислоте (РНК)] возростал соответственно активности процесса.

Антитела к нативной ДНК, нуклеопротеину, растворимым ядерным компонентам клеток и к антиядерному фактору служат патогномичным признаком волчаночного процесса, активность которого коррелировала с титром и спектром этих аутоантител.

При СКВ усиливается активность В-клеток, ослабляется супрессорная функция лимфоцитов и моноцитов. Выявлено угнетение Т-супрессоров, увеличение активности Т-хелперов, снижение активности естественных киллеров. Циркулирующие иммунные комплексы обнаружены и при кожной форме эритематоза.

### Клиническая картина

Выделяют следующие формы СКВ: кожно-суставную, почечную, легочную, неврологическую, сердечно-сосудистую, желудочно-кишечную, печеночную с острым, подострым и хроническим течением. Заболевают преимущественно молодые женщины в возрасте от 16 до 30 лет.

Для **острой** формы типичны внезапное повышение температуры тела до 39–40 °С, появление слабости, головной боли, расстройства сна и аппетита, боли в области коленных суставов, голеней и мышцах, адинамия. Характерны полиморфизм сыпей, наличие васкулитов и акроцианоз на кистях, на тенаре и гипотенаре. Нередко возникают диффузная алопеция, ломкость и поперечная исчерченность ногтей. Слизистая оболочка рта, реже половых органов гиперемирована, появляются пузырьковые элементы, которые быстро эрозируются, покрываются гнойно-кровянистым налетом.

При **подострой** красной волчанке (центробежная эритема) общая симптоматика выражена слабее, температура обычно не превышает субфебрильных значений, экссудативный компонент в кожных высыпаниях почти не проявляется.

Для **хронического** течения СКВ характерны чередование периодов клинической ремиссии с обострениями, протекающими без острых воспалительных явлений.

В 1972 г. было описано смешанное заболевание соединительной ткани с признаками СКВ, системной склеродермии и дерматомиозита (ДМ). Эта болезнь была названа **синдромом Шарпа**.

Для **дискоидной красной волчанки** характерно появление эритематозных пятен (одного или двух) на коже лица, в области декольте, кистях рук, розовато-красного цвета, от 0,3 до 6 см в диаметре, с последующей инфильтрацией, фолликулярным гиперкератозом и рубцовой атрофией, выраженной в разной степени. Нередко отмечается положительный феномен Бенъе–Мещерского. Очаги поражения на волосистой части головы позиционируются наличием округлых эритематозных очагов с уплотненной эритемой в краевой зоне и выраженной рубцовой атрофией с алопецией в центре. Иногда отмечают незначительный зуд, жжение или парестезии.

Выделяют ряд клинических вариантов дискоидной красной волчанки. Среди них встречаются формы: с выраженной гиперили гипопигментацией очагов поражения — так называемая **дисхромическая** красная волчанка; с формированием гиперкератоза в очаге — **гиперкератотическая**; при разрастании бородавчатых образований — **веррукозная**; с уплотнением кожи в пределах дермы — **глубокая**; при образовании отечных очагов в области носа или ушных раковин — **опухолевидная, себорейная, пемфигоидная, мутилирующая** и др.

**Диссеминированная форма** по проявлениям отличается от дискоидной количеством эритематозных очагов, их расположением на любых участках кожи и возможными признаками системности как в клиническом, так и лабораторном плане. Так, общее состояние пациента и лабораторные показатели при диссеминированной красной волчанке изменяются чаще и более значительно, чем при дискоидной. Наблюдаются повышение скорости оседания эритроцитов (СОЭ), увеличение  $\alpha$ - и  $\gamma$ -глобулинов, криоглобулинемия, тенденция к лейкопении, диспротеинемии, снижение функциональной активности печени, коры надпочечников, щитовидной и половых желез, нарушения иммунного статуса.

## Диагностика

Обнаружение антиядерных антител расширяет диагностическую ценность метода у больных с аутоиммунным генезом. Абсолютное диагностическое значение имеют антитела к Sm-ядерному антигену, однако их обнаруживают не более чем у трети больных. К диагностическим методам относят иммунофлюоресцентные ТВП для выявления фиксированных иммунных комплексов IgG, IgM и комплемента в биоптатах кожи.

Обнаружение антител к ядерному антигену Ro/SS-A характерно для подострой формы СКВ у пациентов пожилого возраста.

Гистологически при красной волчанке наблюдаются признаки дезорганизации коллагена и основного вещества соединительной ткани, отражающие различные стадии этого процесса: мукоидное набухание, фибриноидные изменения вплоть до некроза, гиалиноз и склероз.

Современные диагностические критерии, разработанные Американским обществом ревматологов, включают:

- ✧ сыпь в скуловых зонах в виде фиксированной эритемы с тенденцией к распространению;
- ✧ дискоидные, эритематозные очаги в виде приподнимающихся бляшек с плотно прилегающими кожными чешуйками и фолликулярными пробками;
- ✧ фотосенсибилизацию — появление эритематозных пятен на коже в результате повышенной чувствительности к солнечному свету;
- ✧ появление язв или эрозий в ротовой полости или носоглотке;
- ✧ неэрозивный артрит с поражением двух и более периферических суставов, что сопровождается болезненностью, отеком и выпотом;
- ✧ плеврит (серозит) с болевым синдромом, шумом трения плевры, плевральным выпотом или перикардитом; трение перикарда подтверждается данными эхокардиографии или фонограммы;
- ✧ поражение почек с цилиндрурией или персистирующей протеинурией  $>0,5$  г/сут;
- ✧ поражение ЦНС в виде судорог и/или психоза в отсутствие метаболических нарушений или приема лекарственных средств;
- ✧ гемолитическую анемию с ретикулоцитозом, лейкопенией ( $<4000$  в  $1 \text{ мм}^3$ ), тромбоцитопенией ( $<100\,000$  в  $1 \text{ мм}^3$ );
- ✧ иммунологические нарушения в виде появления антител к ДНК, Sm-ядерному антигену, фосфолипидам, а также в виде увеличения содержания IgG или IgM к кардиолипину;
- ✧ положительный тест на волчаночный антикоагулянт при стандартных методах исследования;
- ✧ ложноположительную реакцию Вассермана в течение как минимум 6 мес при подтвержденном отсутствии сифилиса;
- ✧ повышение титров антиядерных антител, вызывающих волчаночноподобный синдром, в отсутствие приема лекарственных средств.

Диагноз СКВ устанавливают при обнаружении четырех или более из вышеперечисленных признаков.

### Дифференциальная диагностика

Чаще дискоидную и диссеминированную формы КВ дифференцируют от псориаза, розовых угрей, себорейной экземы, туберкулезной волчанки, эозинофильной гранулемы лица. Центробежную эритему Биетта следует отличать от лимфоцитарной инфильтрации Иеснера–Каноффа. Острая СКВ, возникающая без предшествующего поражения кожи, у половины больных может иметь нетипичную кожную симптоматику.

Проявления ДМ нередко (особенно в начале заболевания) вызывают затруднения в дифференциальной диагностике.

Клиническая симптоматика СКВ с признаками синдрома Рейно напоминает диффузную склеродермию.

### Лечение

При СКВ препаратами первого ряда считаются глюкокортикоиды. Длительная терапия этими лекарствами обоснована необходимостью сохранить и продлить жизнь больному, улучшить прогноз. При тяжелой органной патологии ежедневная доза глюкокортикоидов должна составлять не менее 1 мг/кг массы тела с постепенным переходом к поддерживающей дозе.

В дерматологической практике широко применяют глюкокортикоид бетаметазон. При выраженной инфильтрации очагов показано местное обкалывание глюкокортикоидами. Внутримышечные и внутрикожные инъекции могут сочетаться с местными аппликациями метилпреднизолона, мометазона в виде лосьона — для очагов на волосистой части головы, крема — при поражении лица, мази — для других участков.

В случае резистентности к глюкокортикоидам дополнительно назначают иммунодепрессанты: циклофосамид, азатиоприн, хлорамбуцил, циклоспорин.

В комплексной терапии, особенно при люпус-нефрите, рекомендуется применение надропарина кальция, который улучшает микроциркуляцию, снижает сосудистую проницаемость и активность комплемента, подавляет внутрисосудистую коагуляцию.

Для локализованных форм красной волчанки широко применяются аминохинолиновые препараты (хлорохин, гидроксихлорохин), которые обладают фотозащитными свойствами, предупреждают полимеризацию ДНК и РНК, подавляют реакции образования антител и иммунных комплексов, трансформацию лимфоцитов, связывание ядерных белков.

Хлорохин применяют по 0,25–0,50 г/сут, гидроксихлорохин по 0,2 г. Для снижения вероятности побочных реакций (токсического воздействия на систему крови, паренхиматозные органы)

препараты назначаются курсами по 5–10 сут с перерывами по 3–5 сут.

Для нормализации метаболических процессов в клетках и улучшения периферического кровообращения применяется актовегин\*. Препарат воздействует непосредственно на клеточный обмен путем увеличения накопления кислорода и глюкозы, что увеличивает клеточный энергетический обмен. При различных формах КВ препарат назначается по 200–400 мг 3 раза в сутки перед едой в течение 3–6 нед. При выраженной атрофии кожи показано применение 5% крема или мази актовегина\*.

Ангиопротекторным действием обладают кальция добезилат, пентоксифиллин, обеспечивающие нормализацию микроциркуляции и снижение гипоксии в очагах поражения. Никотиновую кислоту назначают внутрь по 0,05–0,1 г 2–3 раза в сутки внутрь в течение 21–30 сут или внутримышечно в виде 1% раствора по 2–3 мл через день (8–10 инъекций на курс). Одновременно с никотиновой кислотой или ее производными назначают пиридоксальфосфат по 1,0 мл в сутки в инъекциях, кальция пантотенат по 0,1 г, калия оротат по 0,5 г 3 раза в сутки в течение 1 мес.

При различных формах заболевания используются нестероидные противовоспалительные средства (например, индометацин по 0,025 г 4 раза в сутки 2–3 мес).

При лечении пациентов с различными формами красной волчанки показано введение рибофлавина по 5–10 мг 3 раза в сутки в течение 1–1,5 мес с последующей поддерживающей терапией поливитаминными препаратами, содержащими рибофлавин. Изучается эффективность цитокиновой терапии, наружно применяются нефторированные глюкокортикоиды: афлодерм локоид, лотикорт и др.

С использованием глюкокортикоидов (в том числе нефторированных), иммуносупрессантов, сосудистых препаратов, фотодесенсибилизирующей и антицитокиновой терапии наметился успех в комплексном лечении, расширились возможности оценки активности и прогноза заболевания. Современные технологии позволяют оптимистично смотреть в будущее медицины.

## Профилактика

Включает санацию очагов хронической инфекции, устранение провоцирующих факторов, лечение сопутствующих заболеваний. Обязательно назначение фотозащитных средств.

## Прогноз

При лекарственной красной волчанке прогноз благоприятный. Отмена принимаемого препарата и короткий курс глюкокортикоидов приводят к клинической ремиссии. При дискоидной и диссеминированной красной волчанке необходимы



динамическое наблюдение и своевременное назначение терапии в периоды обострения.

## **Системная склеродермия, системный склероз**

### **Определение**

Системная склеродермия (диффузная склеродермия) — редкое полисистемное заболевание с широкой вариабельностью поражения кожи и внутренних органов, с отягощенным семейным анамнезом и выраженными клиническими симптомами.

### **Коды по МКБ-10**

- M34.9. Склеродермия диффузная.
- L94.0. Склеродермия ограниченная.
- L94.1. Склеродермия линейная.
- R83.8. Склеродермия новорожденных.

### **Эпидемиология**

В США ССД ежегодно диагностируется примерно у 67 мужчин и 265 женщин на 100 тыс. населения. Редко наблюдается в Японии и Китае.

Женщины страдают в 3–6 раз чаще, чем мужчины.

Смертность в США и Европе по данному заболеванию растет и приближается к значению 3,08 человека на 1 млн.

### **Этиология**

Одним из факторов рассматривается генетическая предрасположенность. Есть данные, указывающие на роль цитомегаловирусной инфекции, воздействия органических растворителей и других химических агентов в качестве пускового аутоиммунного механизма.

### **Патогенез**

Важнейшим механизмом возникновения склеродермии являются иммуногенетические нарушения в структуре соединительной ткани, которые проявляются:

- увеличением накопления экстрацеллюлярных белков матрикса и избыточным отложением коллагена (типов 1, 3, 4 и 7), фибронектина, гликозаминогликанов и протеогликанов в интерстиции и интима артериол и артерий;
- формированием периваскулярной, мононуклеарной инфильтрации с продукцией аутоантител;
- повреждением сосудов.

Пролиферативные изменения в интима сосудов и развитие в ней воспаления осуществляются под влиянием сосудистых ме-

диаторов (эндотелины, окись азота, нейтральные, гуморальные и воспалительные), приводящих к сужению артерий и артериол. Такие аномалии приводят к гипоксии тканей.

Важнейшим патогенетическим звеном можно считать выработку антител к РНК-полимеразе III, к фосфолипидам и к топоизомеразе.

### Клиническая картина

В клиническом течении ССД выделяют две основные формы — диффузную и лимитированную.

При **диффузной** форме билатерально, симметрично поражаются кожа лица, туловища, дистальные и проксимальные отделы конечностей, процесс завершается генерализованным склерозированием кожи лица, туловища и конечностей с быстрым прогрессирующим поражением внутренних органов. У 95–100% пациентов наблюдается феномен Рейно. При биомикроскопии ногтевого ложа у 90% больных обнаруживается редукция капилляров ногтевого ложа с формированием «бессосудистых» полей.

Вторая форма — **лимитированная** склеродермия отличается медленным прогрессированием и более благоприятным течением. Поражение ограничено маскообразным лицом с классическими симптомами в виде феномена «кисета» вокруг рта, а также наличием плотного отека кистей и стоп, формированием акросклероза дистальных отделов конечностей. Возможны кальциноз, телеангиэктазия, склеродактилия, дигитальные рубчики и язвы. В типичном случае лимитированной склеродермии феномен Рейно может наблюдаться несколько лет, без прогрессирования основного заболевания. Также выделяют CREST- и REST-синдромы (Calcinosis cutis, Raynauds phenomenon, Esophageal dysmotility with dysphagia, Sclerodactyly, Telangiectases).

Реже встречаются варианты ССД с преимущественным поражением только внутренних органов, без кожных манифестаций — **висцеральная** форма патологии (*sine scleroderma*), представляющая большую трудность в диагностике.

**Ювенильная** форма ССД — редкая разновидность склеродермии, возникает у пациентов до 16 лет. Менее 10% всех случаев заболевания регистрируют у больных до 20 лет, менее 2% — до 10 лет. Наблюдается более тяжелое течение феномена Рейно, хотя поражение внутренних органов и продукция антител менее выражены, чем у взрослых пациентов.

Иногда к отдельным формам ССД относят варианты сочетаний с аутоиммунным тиреоидитом, ДМ, ревматоидным артритом, синдромом Гужеро—Шегрена, СКВ, перекрестную форму overlap syndromes SSc.

Различают три основных варианта течения ССД: острое (сравнительно редкое), подострое и хроническое. Характеризуются

выраженной активностью, скоростью прогрессирования с наличием периферических и висцеральных проявлений.

Особый вариант индуцированной склеродермии представляет **опухоль-ассоциированная** или **паранеопластическая**.

ССД нередко сопровождается поражением опорно-двигательного аппарата с ограничением подвижности суставов кистей вследствие кальциноза и остеолизиса, завершаясь формированием склеродактилии. Наблюдается кальциноз мягких тканей и периартикулярных зон в области кистей в виде синдрома Тибьержа–Вейссенбаха. Легочные изменения проявляются снижением дыхательного объема. У некоторых пациентов развивается легочная гипертензия с формированием пневмофиброза и сердечной недостаточности.

При эндоскопии наблюдают стриктуру пищевода над входом в желудок, что отражает состояние хронического гастроэзофагального рефлюкса, грыжу пищевода, а также поражение тонкой, толстой и прямой кишки, печени и почек. Неврологическая и эндокринная симптоматика связана с сосудистыми и фиброзными изменениями. Наблюдаются цереброваскулярная патология, поражение периферической нервной системы.

## Диагностика

### Лабораторные данные

- Увеличение СОЭ, С-реактивного белка, нарастающая тромбоцитопения, гипергаммаглобулинемия, гемолитическая анемия, увеличение креатинфосфокиназы, мочевины и креатинина.
- Наличие антиядерных антител ANAs.
- Антитела к топоизомеразе ДНК (Scl-70) выявляются у  $2/3$  пациентов с диффузной склеродермией и интерстициальным легочным фиброзом.
- Антитела к центромерам ACAs наиболее часто выявляются у пациентов с ограниченной склеродермией.

### Дифференциальная диагностика

Дифференциальную диагностику проводят с СКВ, ревматоидным артритом, ДМ, диффузным эозинофильным фасциитом Шулмана, склеродермой Бушке, паранеопластическим склеродермическим синдромом, склеромикседемой и другими заболеваниями.

## Локализованная склеродермия

### Определение

Локализованная склеродермия (ограниченная склеродермия, очаговая склеродермия, морфеа) — хроническое заболе-

вание, характеризующееся появлением на коже воспалительно-склеротических очагов без вовлечения в патологический процесс внутренних органов.

### Коды по МКБ-10

L94.0. Локализованная склеродермия (*morphea*).

L94.1. Линейная склеродермия.

L90.0. Лишай склеротический и атрофический.

L90.3. Атрофодермия Пазини–Пьерини.

### Классификация

Выделяют две основные формы склеродермии: бляшечную (морфеа) и линейную. Линейная подразделяется на полосовидную (лентообразную) и саблевидную («удар саблей»). К редким разновидностям склеродермии относят склероатрофический лишай Цумбуша (болезнь белых пятен), прогрессирующую гематрофию Парри–Ромберга, атрофодермию Пазини–Пьерини, генерализованную, подкожную, узловатую (келоидоподобную), буллезную и пансклеротическую инвалидизирующую.

### Эпидемиология

Заболеваемость локализованной склеродермией составляет 2,7 случая на 100 тыс. населения в год. Женщины болеют чаще мужчин, соотношение составляет 3:1.

### Этиология

Локализованную склеродермию относят к мультифакторным болезням с полигенным наследованием, ее этиология остается невыясненной. Считается, что возникновение клинических вариантов обусловлено сочетанием генетической предрасположенности и воздействия различных экзо- и эндогенных факторов, включая инфекционный, физический, химический и соматический. Предполагается связь с вирусной инфекцией Эпштейна–Барр, Лайм-боррелиозом. Определенное значение в развитии заболевания могут играть травма, лучевая терапия, вакцинация, хроническая венозная недостаточность.

### Патогенез

В патогенезе локализованной склеродермии основное значение имеют иммунные нарушения, изменения метаболизма соединительной ткани и микроциркуляторные расстройства.

В настоящее время наиболее признанной считается аутоиммунная гипотеза развития заболевания, в пользу которой свидетельствует выявление в крови у 23–80% больных антиядерных антител (АНА), высокий титр которых служит признаком более тяжелого

течения заболевания, а также антигистоновые антитела. Могут выявляться антитела к циркулирующему рецептору Fc $\gamma$ , Th/To и U1 рибонуклеопротеинам, фибриллин-1, к односпиральной ДНК, митохондриальному 2-оксо-ациддегидрогеназному комплексу.

В ряде случаев в крови больных определяются эозинофилия, гипергаммаглобулинемия (IgG, IgM и IgA), ревматоидный фактор (в 20–40% случаев), циркулирующие иммунные комплексы. Важная роль в развитии заболевания отводится активации Т-клеточного звена иммунной системы. Характерным признаком локализованной склеродермии считается повышенное образование и отложение в коже и подлежащих тканях коллагена и других компонентов экстрацеллюлярного матрикса. Фибробласты, выделенные из кожи больных склеродермией, синтезируют повышенное количество коллагена типа 1, 3 и 6, гликозаминогликанов, фибронектина и остеонектин. Полагают, что активация фибробластов обусловлена цитокинами, в частности трансформирующим фактором роста  $\beta$  (TGF $\beta$ ), а также фактором роста фибробластов (FGF), инсулинподобным фактором роста (IGF) и фактором роста соединительной ткани (CTGF), ИЛ-1, ИЛ-4, ИЛ-6. Показано, что, помимо нарушения синтеза коллагена, в коже больных изменены и процессы его деградации, сопряженные со снижением продукции и активности интерстициальной коллагеназы — матричной металлопротеиназы-1. На всех стадиях заболевания выявляются сосудистые расстройства.

### Клиническая картина

Очаги склеродермии в своем развитии проходят три стадии: эритемы и отека, уплотнения (склероза) и атрофии кожи. Заболевание начинается с появления на коже розовато-сиреневых, ливидных или гиперпигментированных пятен округлой и/или полосовидной формы, иногда с явлениями отека. В стадию склероза в очагах поражения формируются уплотнение и утолщение кожи, которые приобретают цвет слоновой кости, гладкую поверхность и характерный восковидный блеск.

#### Клинические формы

**Бляшечная склеродермия** характеризуется появлением на туловище и/или конечностях пятен или бляшек округлой формы, которые обычно в своем развитии проходят все три стадии заболевания.

**Линейная склеродермия** на лице и волосистой части головы обычно выглядит в виде плотного тяжа склерозированной кожи, в которой отсутствует рост волос, и напоминает удар саблей (саблевидная форма). Со временем поверхность очага сглаживается, образуя западение, обусловленное атрофией кожи, мышц и костной ткани.

При **полосовидной** форме склеродермии на коже формируется линейный склероз, локализующийся, как правило, на одной половине тела или по ходу нервно-сосудистого пучка.

При **склероатрофическом лихене Цумбуша** (синонимы: болезнь белых пятен, каплевидная склеродермия) участки поражения представлены перламутрово-белыми папулами или бляшками с блестящей поверхностью. Иногда эти образования сливаются в очаги с фестончатыми очертаниями и четкими границами. Кожа в таких очагах атрофирована, легко собирается в складку по типу «смятой папиросной бумаги». Очаги обычно локализируются на шее, туловище, в аногенитальной области.

**Прогрессирующая гемиатрофия лица Пари–Ромберга** отличается от других форм прогрессирующей атрофией половины лица, проявляющейся преимущественно дистрофическими изменениями кожи, подкожной клетчатки, мышц и лицевого скелета. Указанные симптомы могут сочетаться с другими проявлениями локализованной склеродермии, а также с различными неврологическими нарушениями, включая эпилепсию.

**Идиопатическая атрофодермия Пазини–Пьерини** проявляется несколько западающими очагами коричневого или серо-коричневого цвета с фиолетово-сиреневым оттенком без признаков уплотнения кожи.

**Подкожная склеродермия** клинически проявляется глубокими очагами уплотнения, при которых в патологический процесс вовлекаются подкожно-жировая клетчатка, а в некоторых случаях и мышечные ткани. Кожа над ними гиперпигментирована или не изменена.

**Узловая (келоидоподобная) склеродермия** характеризуется образованием на коже единичных или множественных узелков или узлов, внешне напоминающих келоидные рубцы. Очаги поражения развиваются, как правило, у больных, не имеющих склонности к развитию келоидов; их появление не связано с предшествующей травмой. Высыпания имеют телесный цвет или гиперпигментированы; обычная локализация — шея, туловище, верхние конечности. При гистологическом исследовании выявляются изменения, свойственные как келоидным рубцам, так и склеродермии.

**Пансклеротическая инвалидизирующая склеродермия** — наиболее тяжелая форма заболевания, при которой поражаются все слои кожи и подлежащих тканей, вплоть до костей. Эта форма чаще наблюдается у детей и подростков, характеризуется глубоким фиброзом кожи, подкожно-жировой клетчатки, мышц, сухожилий, фасций и костей, развитием контрактур суставов, деформаций конечностей и длительно существующих язв. Она, как правило, быстро прогрессирует, резистентна к терапии и нередко имеет фатальный исход.

**Буллезная склеродермия** — редкая разновидность ограниченной склеродермии, чаще встречается у женщин в период менопаузы. При данной форме у больных в области очагов индукции и склероза кожи появляются пузыри с прозрачным содержимым, нередко сопровождающиеся геморрагиями. Буллезные высыпания могут появляться самопроизвольно, без видимой причины, или в результате травмы кожи. Возникновение пузырей связывают с лимфатической обструкцией, вызванной фиброзом кожи или выделением основного белка из эозинофилов.

### Диагностика

Диагноз ставится на основании жалоб, данных анамнеза и характерной клинической картины заболевания. Необходимо выяснить возможную связь заболевания с триггерными факторами: избыточной инсоляцией, переохлаждением, стрессом, приемом лекарств, оперативным вмешательством, укусом клеща, наличием контакта с растворителями, использованием силиконовых протезов.

В качестве дополнительного обследования рекомендуют проводить анализ крови на антиядерные, антицентромерные антитела и антитела к топоизомеразе I (для исключения ССД), обследование на боррелиоз.

Ультразвуковое исследование почек и органов брюшной полости, электрокардиографию, рентгенографию органов грудной клетки или областей деформации скелета расширяют диагностические возможности определения этой патологии. Больным с прогрессирующей гемиатрофией лица Пари–Ромберга необходимо исключить неврологические нарушения, для чего проводят рентгенографию черепа, электроэнцефалографию, компьютерную и магнитно-резонансную томографию.

### Дифференциальная диагностика

Локализованную склеродермию дифференцируют с другими склеротическими и склеродермоподобными заболеваниями.

### Лечение

В отечественной дерматологической практике одним из основных лечебных средств, назначаемых больным локализованной склеродермией, признан бензилпенициллин, который вводят внутримышечно по 300 тыс.–500 тыс. ЕД 3–4 раза в сутки или по 1 млн ЕД 2 раза в сутки; на курс — 15–40 млн ЕД. Всего проводят 3–5 повторных курсов пенициллинотерапии с интервалом 1,5–4 мес. Следует отметить, что в зарубежной практике препараты пенициллинового ряда не относятся к основным средствам лечения заболевания.

При индуративных изменениях кожи применяют ферментные препараты: лидазу\* (гиалуронидазу), коллагеназу, лонгидазу\*.

Гиалуронидазу вводят внутримышечно по 32–64 УЕ 1 раз в сутки ежедневно или через день, на курс — 10–15 инъекций. Курсы повторяют через 2–4 мес, всего проводят 3–5 курсов.

Коллагеназу назначают внутримышечно по 500 КЕ ежедневно или в очаг поражения (при разведении 50–200 КЕ в 1 мл), на курс приходится 8–20 инъекций.

Лонгидазу\* (ковалентный конъюгат фермента гиалуронидазы и иммуномодулятора полиоксидония) вводят внутримышечно по 1500–3000 МЕ 1 раз в 3 сут. Курс составляет 5–15 инъекций.

При остром, быстро прогрессирующем течении заболевания и выраженных воспалительных явлениях назначают преднизолон внутрь по 20–40 мг в сутки в течение 3–12 нед. Применяют также обкалывания очагов поражения триамцинолоном в дозе 5 мг/мл 1 раз в месяц в течение 3 мес. В зарубежной практике для лечения тяжелых форм заболевания применяют метотрексат, как в виде монотерапии, так и в комбинации с системными глюкокортикоидами.

У больных с умеренной тяжестью локализованной склеродермии отмечен положительный эффект использования препаратов витамина D, аминокислотных препаратов, пиаскледина-300\*, витамина E, актовегина\*.

Для компенсации микроциркуляторных нарушений назначают ксантинола никотинат внутрь по 75–150 мг 2–3 раза в сутки или внутримышечно по 300 мг (2 мл 15% раствора) 1 раз в сутки, на курс 15–20 инъекций. Применяют пентоксифиллин по 100–200 мг 3 раза в сутки или по 400 мг 1–2 раза в сутки; диосмин и гесперидин (детралекс\*) по 1 таблетке 2 раза в сутки 1 мес. Всего проводят 2–3 курса в год.

Эффективный метод лечения заболевания — ПУВА-терапия, которую проводят как с пероральными, так и с наружными фотосенсибилизаторами. При назначении наружных фотосенсибилизаторов облучение начинают с дозы 0,1–0,3 Дж/см<sup>2</sup>, последующие разовые дозы увеличивают через каждые 2–3 сеанса на 0,1–0,2 Дж/см<sup>2</sup> до максимального значения 3,5–5 Дж/см<sup>2</sup>. Облучения проводят 2–4 раза в неделю, в среднем на курс назначают 30–40 процедур.

В последние годы разработан новый метод фототерапии склеротических заболеваний кожи с использованием излучения УФА-1 диапазона с длиной волны 340–400 нм. В отличие от ПУВА-терапии, УФА-1 терапия не требует использования фотосенсибилизаторов, вызывает меньше побочных реакций и позволяет воздействовать на более глубокие слои кожи. Положительный эффект может наблюдаться:

- при электро- и фонофорезе гиалуронидазы;
- при фонофорезе мази гидрокортизона 1%;



- при низкоинтенсивной лазерной терапии;
- при аппликациях озокерита, парафина и лечебных грязей;
- при проведении лечебной гимнастики и массажа.

Из наружных средств эффективны глюкокортикоидные мази (бетаметазон, гидрокортизон, клобетазол, метилпреднизолона ацепонат, мометазон и др.) в виде ежедневных аппликаций или окклюзионных повязок курсами по 2–12 нед. Назначают также повязки с 25–75% водным раствором диметилсульфоксида, аппликации гепариновой мази, мазей актовегин\* и солкосерил\*, геля троксерутин. Указанные наружные средства применяют 2–3 раза в сутки в течение 3–4 нед. Курсы повторяют через 2–4 мес.

### Профилактика

С целью профилактики рецидивов пациентам следует избегать избыточной инсоляции, травм, переохлаждения и перегревания, простудных заболеваний, стрессовых ситуаций, не применять без надобности различные лекарственные средства. При поражении конечностей следует опасаться чрезмерной физической нагрузки, резких движений и ударов.

### Прогноз

Для жизни, работы и выздоровления прогноз благоприятный при своевременном обращении к врачу и начале терапии.

## Дерматомиозит

### Определение

Дерматомиозит (полимиозит, дерматополимиозит, болезнь Вагнера, болезнь Вагнера–Унферрихта–Хеппа) — редкая идиопатическая миопатия, одно из наиболее тяжелых и наименее изученных диффузных заболеваний соединительной ткани с преимущественным поражением кожи и поперечнополосатых мышц.

Впервые острое поражение скелетных мышц описал немецкий врач Е.Л. Вагнер в 1863 г. под названием «полимиозит», а в 1887 г. Г. Унферрихт наблюдал классический вариант болезни и назвал ее признанным ныне термином «дерматомиозит с поражением кожи и мышц» (ДМ).

### Эпидемиология

Частота встречаемости ДМ составляет 5 на 1 млн человек, в 2 раза чаще наблюдается у женщин, нередко начинается в раннем детском возрасте.

Распознавание ДМ затруднено выраженным клиническим полиморфизмом и ограниченностью вспомогательной лабораторной диагностики.

## Коды по МКБ-10

М33. Дерматомиозит.

М33.0. Юношеский дерматомиозит.

М33.1. Другие дерматомиозиты.

М33.2. Полимиозит.

М33.9. Дерматополимиозит неуточненный.

## Классификация

Выделяют три подгруппы:

- ДМ идиопатический (первичный);
- ДМ паранеопластический (вторичный);
- ДМ ювенильный.

## Этиология и патогенез

Наиболее вероятный возбудитель болезни — пикорнавирусы, которым отводят роль триггерного фактора.

Возможные варианты: персистенция и прямое повреждение вирусом мышечной ткани; повреждение иммунокомпетентных клеток и фибробластов, дефекты которых могут порождать аутоиммунные реакции.

При этом вирусную контаминацию рассматривают не как единственный триггер заболевания, а в качестве пускового механизма аутоаллергической реакции, способствующего развитию различных неспецифических синдромов, в том числе кожно-мышечного, преобладающего при ДМ.

В пользу генетических предпосылок свидетельствуют случаи заболевания ДМ кровных родственников, а также семейного носительства гаплоидного генотипа HLA B8 (и/или DR3), присущего и другим аутоиммунным болезням.

Иммунная теория развития ДМ согласуется с лабораторными данными и основывается на сенсбилизации лимфоцитов к антигенам мышечной ткани; на цитотоксических свойствах лимфоцитов к культурам ауто-, гомо- и гетерологичной мышечной ткани; на наличии иммунных комплексов, циркулирующих и фиксированных на лимфоидных клетках в инфильтратах мышц; на обнаружении широкого спектра антител к цитоплазматическим белкам и РНК, часть которых считаются миозит-специфическими антителами.

Считается, что синтез миозит-специфических антител связан с механизмом развития болезни, а не со следствием иммунного ответа против антигенов поврежденных тканей. Это подтверждается высокой специфичностью антител, селективностью иммунного ответа, случаями обнаружения антител в ранней стадии болезни, до появления клинических признаков.

Одним из вероятных механизмов аутоиммунизации может быть перекрестная реактивность (молекулярная мимикрия)

инфекционных агентов и агрессивных факторов, запускающих синтез аутоантител. Существует мнение, что повышенная фоточувствительность у пациентов может быть связана с полиморфизмом TNF- $\alpha$ -308 A аллеля гена, который служит фактором риска развития классического и ювенильного ДМ.

## Клиническая картина

### Идиопатический дерматомиозит

Клинические изменения на коже у многих больных развиваются раньше, чем поражения мышц. Характерна отчетная эритема с лиловатым оттенком, располагающаяся в основном на открытых участках тела, особенно на лице, чаще вокруг глаз, с наибольшей выраженностью в области век, на тыле кистей, шее, верхней части груди и спины, в области коленных и локтевых суставов. Лицо становится амимичным. Развиваются трофические нарушения, проявляющиеся сухостью кожи, выпадением волос, ломкостью ногтей, болезненностью ногтевого ложа при надавливании. У многих больных наблюдается воспаление слизистых оболочек — конъюнктивит, стоматит.

Изменения мышц встречаются редко. Чаще в процесс вовлекаются мышцы плечевого и тазового пояса. Отмечаются болезненность, отек, мышечная слабость, атрофия, прогрессирующая гипотензия, адинамия. Больные с трудом отрывают голову от подушки, поднимаются по лестнице, одеваются, причесываются, не могут держать стакан в вытянутой руке.

### Паранеопластический дерматомиозит

Паранеопластический дерматомиозит выделен из группы идиопатического ДМ и в 3,5 раза чаще возникает у пациентов старше 50 лет, средний возраст — 56,6 года, тогда как при идиопатическом варианте — 47,1 года. Относительно чаще паранеопластическая форма болезни наблюдается у мужчин. В общей группе больных соотношение женщин и мужчин составляет 3:1, тогда как при паранеопластическом ДМ оно достигает 1,6:1. Прослеживается четкая взаимосвязь классического ДМ у взрослых с развитием онкопатологии.

Одним из диагностических критериев малигнизации при ДМ служит повышение в сыворотке крови уровня опухолевого маркера СА-125. При паранеопластическом ДМ в 5 раз чаще поражается гортанно-глоточная мускулатура. Возникновение опухоли может предшествовать ДМ, но обычно ее выявляют лишь при целенаправленном обследовании больного на предмет онкологической патологии. После своевременного специфического лечения возможно клиническое излечение, но не исключена и возможность обострения паранеопластического ДМ вследствие метастазирования.

### Ювенильный дерматомиозит

Ювенильный ДМ составляет 18,5%, но его диагностика не всегда своевременна. Относительно чаще заболевают девочки (72,7%), преимущественно в препубертатном периоде (средний возраст мальчиков — 9,9 года).

Процесс чаще начинается остро, с высокой лихорадки и одно-временным поражением кожи и мышц.

Поражение кожи обычно не ограничивается периорбитальной областью. Экссудативный и сосудистый компоненты более выражены, воспалительный процесс часто спускается на кожу щек в виде бабочки гелиотропного цвета. Возникают крупные очаги на туловище и конечностях.

Надсуставной симптом Готтрона, яркий и распространенный, наблюдают у 63,6% больных. Ладонные васкулиты и паронихии у детей возникают в 5 раз чаще, чем у взрослых, энантема — в 8 раз.

У всех детей поражаются проксимальные группы скелетных мышц конечностей, шеи, надплечий. Возникают слабость, уплотнение мышц (симптомы «рубашки», «лестницы»), рано развивается мышечная атрофия. Кальциноз мышц в периартикулярных зонах наблюдают в 5 раз чаще, чем у взрослых.

У взрослых заболевание возникает в возрасте от 40 до 60 лет, среди заболевших преобладают женщины (65%). Течение процесса может быть острым, подострым или хроническим.

Провоцирующими факторами бывают инфекции, инсоляция, переохлаждение, медикаментозная или алиментарная сенсibilизация. Так, дерматомиозитоподобные состояния с вовлечением в процесс мышечной ткани могут возникать под влиянием статинов, пеницилламина, пенициллинов, сульфаниламидов, тербинафина, изониазида, тамоксифена. Дерматомиозитоподобные поражения только кожи без изменений мышц и внутренних органов возникают при приеме циклофосфамида, диклофенака, ацетилсалициловой кислоты.

В продромальный период, не всегда выраженный, наблюдается слабость, лихорадка, тошнота, боль в мышцах и костях.

При **бурно** развивающемся процессе констатируется высокая лихорадка с ознобом, поражением скелетной мускулатуры, вплоть до полной обездвиженности, с вовлечением мышц глотки, гортани, внутренних органов (чаще легких и сердца).

Однако раньше поражения мышц формируется большой патогномичный симптом ДМ — изменения на коже.

Типично поражение лица в периорбитальной зоне (феномен «очков»). Кожа лба, век, щек отечна, вначале «пылающая» (ярко-красного цвета, как при солнечном ожоге), затем приобретает лиловый цвет гелиотропа. Иногда все лицо становится красным, отечным, по типу рожистого воспаления.

Нередко эритема распространяется на открытые участки кожи, доступные инсоляции, — на область декольте, верхнюю часть спины. На коже туловища могут возникать уртикарные, пузырьковые, геморрагические элементы, которые сливаются в крупные очаги пойкилодермии с телеангиэктазиями, дисхромией и последующей атрофией.

Сосудистые изменения бывают более заметны на слизистых оболочках, проявляются конъюнктивитом, атрофическим ринитом, стоматитом или фарингитом.

Для ДМ характерно появление над межфаланговыми, пястно-фаланговыми, локтевыми, коленными суставами слегка возвышающихся округлых лиловатых безболезненных очагов (симптом Готтрона). Возможны капилляриты на подушечках пальцев и ладонях («рука механика»), паронихии, ливедо на бедрах и голенях.

При **подостром** течении ДМ общие проявления менее выражены на фоне нестойкого субфебрилитета.

Для **хронического** течения ДМ характерны периодически возникающие проявления кожной и мышечной патологии с висцеропатией без значительного нарушения общего состояния. Одним из важных клинических проявлений приобретенного ДМ можно считать липодистрофию с разрушением подкожной жировой клетчатки в очагах поражения, с исчезновением зрелых адипоцитов. Другой большой патогномичный симптом ДМ — поражение проксимальных отделов мышц верхних и нижних конечностей, тогда как мышцы дистальных отделов сохраняют свои функции. Больной может взять в руку ложку, но не в состоянии поднести ее ко рту. Отмечаются быстрая утомляемость, болезненность и нарастающая мышечная слабость, развивается миофиброз, движения сковываются. Больной не может приподнять голову от подушки, одеться (симптом «рубашки»), подняться на ступеньку (симптом «лестницы»). Походка становится неуверенной, «утиной», больные часто падают.

Разработанная градация мышечной слабости позволяет оценить степень выраженности мышечной недостаточности:

- I степень — нет нарушений в момент осмотра;
- II степень — отмечаются небольшая слабость и снижение толерантности к физической нагрузке;
- III степень — небольшая атрофия одной или более мышечных групп без функциональных нарушений;
- IV степень — теряется способность бегать, но сохраняется возможность идти по лестнице, не держась за перила;
- V степень — выраженная мышечная слабость, лордоз, неспособность идти по лестнице или подняться со стула без помощи рук;
- VI степень — невозможность встать без помощи окружающих.

Степени I–III соответствуют минимальной выраженности мышечной недостаточности, IV степень — средней выраженности. При тяжелых инвалидизирующих функциональных нарушениях пораженных мышц при длительном течении ДМ присваиваются V и VI степени; в этих случаях возможен кальциноз.

Наряду со скелетной мускулатурой, могут быть поражены мышцы мягкого нёба, глотки, гортани, что вызывает поперхивание, дисфагию, дисфонию. При поражении межреберных мышц и диафрагмы снижается жизненная емкость легких. Нередко развивается висцеральная патология сердца или легких, обусловленная поражением диафрагмальных и межреберных мышц.

## Диагностика

Наиболее специфичным тестом для диагностики ДМ является определение содержания миоглобина в сыворотке крови с помощью реакции пассивной гемагглютинации. Концентрация миоглобина, равная или превышающая 128 мг/мл, подтверждает диагноз «дерматомиозит».

Отмечается достоверное снижение количества Т-лимфоцитов и уменьшение их субпопуляций. Установлена существенная гипериммуноглобулинемия IgI и IgM. Важным диагностическим приемом считается обнаружение антисинтетазных антител. Повышение уровня пептидосвязанного оксипролина в крови и увеличение экскреции с мочой общего оксипролина свидетельствуют о наличии склерозирования уже на ранних стадиях дерматомиозита.

Электромиография скелетных мышц служит чувствительным, но неспецифическим тестом.

На гистологии обнаруживают истончение эпидермиса. Дерма отечна, с дистрофией волосяных фолликулов и сальных желез. Коллагеновые волокна набухшие, гомогенизированные, эластические разрушены. Отмечается периваскулярная лимфоцитарная инфильтрация с наличием гистоцитов, фибробластов, плазматических и тучных клеток.

## Лечение

Системная патология соединительной ткани организма требует индивидуально подобранного лечения с учетом остроты, длительности и характера ДМ.

Средства выбора — глюкокортикоиды короткого действия: преднизолон, метилпреднизолон из расчета 1 мг/кг в сутки. Триамцинолон противопоказан, так как обладает миастеническим побочным действием.

Первый раз снижают суточную дозу на  $\frac{1}{4}$  таблетки в сутки не ранее чем через 1 мес от начала лечения, после выраженного клинического улучшения и положительной динамики уровня миоглобина — через каждые 5 сут до достижения дозы 30 мг/сут.

Следующее снижение суточной дозы на  $\frac{1}{4}$  таблетки до дозы 20 мг/сут проводят через 1 нед при позитивной динамике клинических и лабораторных показателей. Очередное снижение при тех же условиях — через 2 нед до 15 мг/сут, затем снижают на тех же условиях до 10 мг/сут через 3 нед. Последние интервалы снижения суточной дозы проводят на  $\frac{1}{4}$  таблетки через 1 мес.

При упорном течении процесса продолжительность приема глюкокортикоидов пролонгируется с учетом индивидуального статуса и усиливается инъекционными препаратами по схеме пульс-терапии метилпреднизолоном.

Коллагеназа — единственное вещество, способное расщеплять молекулы коллагена. Для повышения эффективности лечения и устранения плотного отека одновременно с глюкокортикоидами целесообразно применять коллагеназу по 500–750–1000 КЕ внутримышечно (из расчета 10 КЕ/кг), 15–20 инъекций на курс.

Для прогнозирования течения ДМ и коррекции терапии через 3 нед полезно определять содержание миоглобина. Снижение концентрации миоглобина более чем в 3,05 раза по сравнению с предыдущим результатом свидетельствует об эффективности лечения. При резистентности к высоким дозам глюкокортикоидов возможно применение одновременно с ними цитостатиков. Наиболее стероидсберегающим из них считают метотрексат, назначаемый внутрь от 7,5 до 20,0–25,0 мг/нед либо внутривенно по 0,2 мг/кг в неделю. Отменяют препарат, постепенно увеличивая интервал до 2–4 нед.

При форс-мажорных ситуациях вместо метотрексата возможно применение азатиоприна по 2–3 мг/кг или циклофосамида по 2,0–2,5 мг/кг в сутки (или внутривенно пульс-терапия по 500–1000 мг каждые 1–4 нед). Хлорамбуцил назначают по 4 мг/сут продолжительностью 1–2 года, циклоспорин по 3 мг/кг с тщательным контролем возможного развития побочных эффектов.

Параллельно с глюкокортикоидами 2 раза в год следует применять препараты калия: курсы анаболических гормонов — нандролон; иммунокорректоры — тимуса экстракт; аденозинтрифосфорную кислоту (трифосаденин), кокарбоксилазу; при кальцинозе — натрийсодержащие комплексоны ( $\text{Na}_2$  ЭДТА/колхицин). Показаны ранняя лечебная гимнастика, массаж, диагностические токи, фонофорез, в дальнейшем — грязе- и парафинотерапия.

## Профилактика

Необходимо избегать простудных заболеваний, проводить санацию очагов инфекции, защищаться от ультрафиолетовых лучей, регулярно проводить диспансерное наблюдение с исследованием крови на онкомаркеры. Прогноз серьезен, особенно при паранеопластическом ДМ.

## Буллезные дерматозы

В группу буллезных дерматозов аутоиммунного генеза входят: истинная пузырчатка, пемфигоид Левера, рубцующий пемфигоид, герпетиформный дерматит Дюринга, герпес беременных и др. В целом по Российской Федерации регистрируется около 1% больных буллезными дерматозами.

### Коды по МКБ-10

- L10. Пузырчатка (пемфигус, истинная, акантолитическая пузырчатка).
  - ✧ L10.0. Пузырчатка обыкновенная.
  - ✧ L10.1. Пузырчатка вегетирующая.
  - ✧ L10.2. Пузырчатка листовидная.
  - ✧ L10.3. Пузырчатка бразильская.
  - ✧ L10.4. Пузырчатка эритематозная.
  - ✧ L10.5. Пузырчатка, вызванная лекарственными средствами (класс XX).
  - ✧ L10.8. Другие виды пузырчатки.
  - ✧ L10.9. Пузырчатка неуточненная.
- L11. Другие акантолитические нарушения.
  - ✧ L11.0. Приобретенный кератоз фолликулярный.
  - ✧ L11.1. Преходящий акантолитический дерматоз (Гровера).
  - ✧ L11.8. Другие уточненные акантолитические изменения.
  - ✧ L11.9. Акантолитические изменения неуточненные.
- L12. Пемфигоид (неакантолитическая пузырчатка).
  - ✧ L12.0. Буллезный пемфигоид.
  - ✧ L12.1. Рубцующий пемфигоид.
- L13. Другие буллезные изменения.
  - ✧ L13.0. Дерматит герпетиформный.
  - ✧ O26.4. Герпес беременных.



## ПУЗЫРЧАТКА ИСТИННАЯ

---

### Эпидемиология

Истинная пузырчатка (пемфигус, пузырчатка акантолитическая) составляет 0,74–2,8% всех кожных заболеваний. Отмечается тенденция к увеличению количества таких больных в крупных дерматологических центрах. Количество женщин, больных пузырчаткой, варьирует от 62 до 72,9%. Имеются наблюдения, указывающие на «омоложение» пузырчатки до 18–25 лет, но в большинстве случаев обыкновенная пузырчатка чаще возникает в возрасте 40–60 лет, однако возможно и в 60–70 лет. В редких случаях пемфигус возникает у детей. Выявлена определенная эндемичность среди народов, проживающих в Средиземноморье, и у лиц еврейской национальности.

Пузырчатка истинная (*pemphigus verus*, *pemphigus acantholytic*) — аутоиммунное заболевание, при котором в крови образуются пемфигусные антитела IgG-класса к межклеточной склеивающей субстанции шиповидного слоя. Это группа пузырных дерматозов с тяжелым течением, характерной клинической и иммуноморфологической картиной и общими симптомами.

### Диагностика

Диагностика пемфигуса основана на типичных клинических проявлениях, обнаружении акантолитических клеток, выявлении с помощью прямой и непрямой РИФ антител класса IgG, циркулирующих в крови и фиксированных в эпидермисе, обнаружении на гистопрепаратах внутриэпидермально расположенных пузырей.

### Клиническая картина

По клиническому течению истинную пузырчатку подразделяют на обыкновенную, вегетирующую, листовидную, бразильскую, себорейную и лекарственную.

## Пузырчатка обыкновенная

### Этиология и патогенез

Этиология обыкновенной пузырчатки (пузырчатки вульгарной) до настоящего времени не выяснена.

Экспериментальные исследования на обезьяне доказали возможность образования пузыря после введения ей сыворотки крови больного пемфигусом, который соответствовал клинической картине пузырчатки. При обыкновенной пузырчатке выделены IgG-антитела против десмоглеина-3, приводящие к аканто-

лизу. Установлено разрушение десмосом при взаимодействии IgG-аутоантител с десмоглеином 3. Показано, что образование комплекса IgG с десмоглеином 3 и плакоглобином завершалось адгезией десмоглеина 3 и ретракцией филаментов кератина в межклеточных пространствах.

В культуру эпидермальных клеток здорового человека вводили сыворотку больных обыкновенной пузырчаткой. В процессе культивации были обнаружены антитела, которые фиксировались в межклеточном пространстве эпидермиса, приводя к акантолизу.

На высоте заболевания в сыворотке крови больных пемфигусом наблюдали пониженные, а в пузырьках повышенные уровни С3, С4. Проведенные в последующем исследования показали, что прямая реакция иммунофлюоресценции при истинной пузырчатке дает положительный результат с IgG в 100% случаев, в том числе на очень ранних стадиях развития пемфигуса. Выявлены активизация гуморального иммунитета и угнетение Т-клеточного, на фоне низкого уровня интерлейкина-2 (ИЛ-2), повышенного ИЛ-10 в пузырьной жидкости выше, чем в сыворотке крови. Обнаружен противовоспалительный эффект ИЛ-8 и возможная роль его в хемотаксисе нейтрофилов, лимфоцитов и моноцитов.

Активизация пемфигуса сопровождалась увеличением ядер шиповатых клеток, накоплением дезоксирибонуклеиновой кислоты, повышением проницаемости мембран шиповатых клеток с выходом лизосомальных ферментов и матричных металлопротеаз-9 (matrix metalloproteinase — MMP-9), разрушением десмоглеина, формированием акантолиза, подтверждая аутоиммунный механизм патогенеза истинной пузырчатки.

Гистологически при истинном пемфигусе обнаруживают межклеточный отек эпидермиса и деструкцию межклеточных связей в участках мальпигиева слоя.

### **Клиническая картина**

Заболевание начинается остро, без продромального периода. Пузыри могут располагаться на любом участке кожного покрова, но чаще они появляются на местах наибольшей травматизации, включая слизистые оболочки, области естественных складок, волосистую часть головы. Содержимое ссыхается в серозно-кровянисто-гнойные корки, напоминая стрептодермию. От появления первичного очага до манифестации процесса проходит в среднем 3–4 мес. Быстрая генерализация — неблагоприятный прогностический признак.

Периоду генерализации процесса могут предшествовать ухудшение самочувствия больного, повышение температуры тела, чувство беспокойства.

Мономорфные пузыри бывают мелкими или крупными, с тенденцией к периферическому росту и слиянию с образованием фестончатых очагов на визуально неизменной коже. Под влиянием акантолиза пузыри быстро вскрываются с образованием эрозий как на коже, так и на слизистых оболочках ротовой полости и аногенитальных областей. Быстро образующиеся эрозии на слизистых оболочках болезненны, но эпителизируются без рубцовых изменений.

В последние годы отмечены случаи развития пузырей, имеющих тенденцию к группировке, на отечном основании. Подобная форма заболевания получила название «герпетиформный пемфигус». В дальнейшем через 2–3 нед у больных наряду с герпетиформными высыпаниями появляются крупные вялые пузыри на внешне неизменной коже. Даже на ранних фазах «герпетиформности» прямая РИФ дает положительное интерцеллюлярное свечение на анти-IgG.

Выделяют три фазы заболевания — начальную, генерализованную и фазу эпителизации.

В первой фазе пузыри небольших размеров, эрозии быстро эпителизируются, симптом Никольского непостоянен, акантолитические клетки единичны. Продолжительность периода — от нескольких недель до нескольких месяцев.

Для второй фазы характерны активное формирование пузырей с периферическим ростом эрозий и слияние их друг с другом на коже и слизистой оболочке полости рта. Симптом Никольского становится резко положительным, обнаруживается большое количество акантолитических клеток в препарате. В связи с нарастающей интоксикацией ухудшается общее состояние.

В третьей фазе наблюдаются стабилизация процесса, эпителизация эрозий, новые пузыри не образуются, симптом Никольского слабopоложительный или отрицательный, акантолитические клетки в препарате отсутствуют. Улучшается общее состояние больных.

Атипично может протекать обыкновенная пузырчатка у больных с онкопатологией. Вследствие развивающегося акантолиза образуются сначала щели, а затем пузыри, имеющие супрабазальную локализацию.

Проведенный анализ антигенного спектра кожи и пузырной жидкости при обыкновенной пузырчатке обнаружил наличие специфического белка  $\alpha_2$ -ГПВП-130, который позволяет контролировать эффективность проводимой терапии и активность аутоиммунных процессов.

## Диагностика

Наличие мономорфных пузырей на неизменной коже; положительный симптом Никольского, прогрессирующее, нередко тяжелое течение; акантолитические клетки в мазках-отпечатках;

интраэпидермальное расположение пузырей; фиксированные IgG-комплексы в межклеточной субстанции эпидермиса.

### Дифференциальная диагностика

Проводится с пемфигоидом Левера, буллезной формой дерматита Дюринга, буллезной разновидностью многоформной эритемы, хронической семейной доброкачественной пузырчаткой, с болезнью Дарье, акантолитическим дерматозом Гровера, синдромом Лайелла и др. Именно поэтому цитологический метод исследования служит лишь ориентировочным тестом и не может заменять гистологическое исследование.

## Пузырчатка вегетирующая

Вегетирующую пузырчатку (*pemphigus vegetans*) считают вариантом обыкновенного пемфигуса. Выделяют классическую форму (тип Нейманна) и доброкачественную (тип Аллопо), составляющую 1–2% всех случаев пемфигуса.

### Клиническая картина

#### Вегетирующая пузырчатка Нейманна

Для вегетирующей пузырчатки Нейманна характерны внезапное появление пузырей и торпидное злокачественное течение болезни. На поверхности эрозий через 3–5 сут возникают ярко-красные сопочковые вегетации высотой до 6–8 мм с серозным отделяемым.

Часто высыпания локализуются на слизистой оболочке полости рта, под молочными железами, в области подмышечных впадин, пупка, аногенитальной зоны, а также пахово-бедренных и межъягодичной складок.

Покрышки пузырей быстро вскрываются, обнажая ярко-красные эрозии, которые имеют тенденцию к периферическому росту в связи с потерстями и последующим инфицированием, образуя вегетирующие опухолеподобные бляшки диаметром 5–10 см овальной, округлой или неправильной формы. Симптом Никольского положительный. Акантолитические клетки обнаруживают как в пузырях, так и на поверхности вегетирующих бляшек.

Гистологическая картина пузырчатки Нейманна сходна с обыкновенной пузырчаткой. Папилломатозные и веррукозные разрастания обусловлены формированием гипертрофированного акантоза и внутриэпидермальных абсцессов, состоящих из эозинофильных гранулоцитов. Прямая РИФ положительна.

#### Вегетирующая пузырчатка Аллопо

Вегетирующая пузырчатка Аллопо проявляется локализованными очагами в зоне кожных складок и на слизистых оболочках полости рта. Эта форма заболевания характеризуется более бла-

гоприятным течением с периодами ремиссии. Одна из особенностей вегетирующего пемфигуса — относительно молодой возраст пациентов (в среднем 36–40 лет). Частая локализация процесса на слизистых оболочках ротовой полости и гениталий, а также крупных складок кожи в области подмышечных впадин, грудных желез, пахово-промежностной области. В связи с высокой загрязненностью и повышенной травматизацией формируются папилломатозно-вегетирующие разрастания. Размер очагов в диаметре достигает 10–15 см. При типе Аллопо в ранних очагах, представленных буллезно-пустулезными элементами, обнаруживают акантолиз с образованием небольших расщелин и полостей, локализованных в супрабазальном слое и заполненных эозинофилами и дегенерировавшими акантолитическими клетками. В межклеточных пространствах эпидермиса у больных вегетирующей пузырчаткой выявляют отложения IgG.

### Диагностика

Постановка диагноза основана на характерной клинической картине — появлении эрозированных участков на слизистой оболочке полости рта, вегетирующих бляшек в местах естественных складок.

#### Дифференциальная диагностика

Вегетирующую пузырчатку Нейманна необходимо дифференцировать от обыкновенной пузырчатки, вторичного рецидивного сифилиса, лекарственных токсидермий (йододерма, бромодерма), вегетирующей формы фолликулярного дискератоза Дарье, хронической семейной доброкачественной пузырчатки Гужеро–Хейли–Хейли.

### Пузырчатка листовидная

Данная форма пузырчатки под названием *pemphigus foliaceus* впервые описана Р. Cazenave. Именно при листовидной форме пемфигуса П.В. Никольский впервые выявил важный диагностический признак акантолитической пузырчатки — отслойку эпидермиса как вблизи очага поражения, так и на участках внешне не измененной кожи. В последующем у больных листовидной пузырчаткой была подтверждена патогенетическая сущность симптома Никольского. Сущность процесса лежит в утрате клеток шиповатого слоя эпидермиса способности поддерживать межклеточные взаимосвязи вследствие развития акантолиза.

#### Эпидемиология

Листовидная, или эксфолиативная, пузырчатка (*pemphigus foliaceus*) чаще встречается в регионах Южной Америки, она

способна трансформироваться в обыкновенную форму. Возраст начала заболевания варьирует в значительных пределах — от 20 до 70 лет. Спорадическая форма встречается среди многих этнических групп населения, а эпидемическая — преимущественно в тропических регионах Бразилии.

### Патогенез

В пузырьной жидкости был выделен антиген- $\alpha$  2-ГПП-160 с молекулярной массой 160 кДа, представляющий собой трансмембранный десмосомальный гликопротеид (десмоглеин 1), относящийся к классу кальций-зависимых молекул клеточной адгезии. Его ген расположен в сегменте q12 хромосомы 18.

### Клиническая картина

Начальные проявления представляют собой покраснение кожи, на поверхности которой появляются дряблые, часто морщинистые, тонкостенные пузыри. Процесс может возникнуть в области лица, волосистой части головы, напоминая по внешним признакам эксфолиативный или себорейный дерматит, псориаз. Симптом Никольского при этой форме пемфигуса резко положительный. Проявления листовидной пузырчатки могут напоминать эритематозно-сквамозные изменения при экземе, себорейном дерматите или токсидермии либо быть сходными с проявлениями герпетического дерматита Дюринга, обыкновенной пузырчатки. В ряде случаев у больных листовидной пузырчаткой появляются поверхностные пузыри с тонкой покрывкой на неизменной или слегка гиперемированной коже. При длительно существующей листовидной пузырчатке на коже лица и спины формируются очаги поражения в виде слоистых корок, напоминающая феномен торта «Наполеон».

### Диагностика

Характерные клинические проявления в виде дряблых поверхностных пузырей на коже и слизистых оболочках, крупнопластинчатого шелушения создают картину частичной или полной эритродермии. Важные диагностические признаки — повторное появление пузырей на предшествующих эрозивно-корковых участках, положительный симптом Никольского на внешне неизменной коже, наличие акантолитических клеток, расположение пузырей под роговым и зернистым слоями эпидермиса, а также акантолиз и дискератоз зернистых клеток.

Гистологически при листовидной пузырчатке выявляют внутриэпидермальные многоярусно расположенные щелевидные пузыри.

### Дифференциальная диагностика

Листовидную пузырчатку дифференцируют с эритродермией различного происхождения, бразильской пузырчаткой, субкорнеальным пустулезом Снеддона–Уилкинсона, эксфолиативным дерматитом Вильсона–Брока, эритематозной (себорейной) пузырчаткой.

### Профилактика

Санация очагов инфекции, поддерживающие дозы глюкокортикоидов в течение длительного времени.

### Прогноз

Прогноз при листовидной пузырчатке сомнителен. Возможно острое развитие эксфолиативной пузырчатки с возникновением множества ограниченных гиперпигментированных, гиперкератотических очагов, клинически напоминающих себорейный кератоз.

## Пузырчатка бразильская

Пузырчатка бразильская (*pemphigus brasiliensis*) [дикий огонь (*fogo selvage*)] — эндемичное заболевание, наблюдаемое в юго-западных регионах Бразилии и прилегающих к этой зоне государств.

### Эпидемиология

Установлено, что бразильская пузырчатка эндемична для Бразилии, района Лимао Верде (3,4% случаев). Более чем у 50% здоровых доноров из Лимао Верде на протяжении всей жизни обнаруживаются аутоантитела класса IgM против десмоглеина 1, а антитела класса IgG — у 29% больных старше 16 лет. Болеют не только бразильцы, но и иммигранты, проживающие в этой области. Несколько чаще заболевают женщины в возрасте от 10 до 30 лет и дети. Описаны семейные случаи заболевания. Бразильской пузырчаткой болеют лица любого возраста.

### Этиология

Попытки исследователей обнаружить возбудителя не увенчались успехом.

### Патогенез

В основе патологии лежит аутоиммунный механизм, приводящий к накоплению иммунных комплексов и формированию акантолиза и пузырей.

## Клиническая картина

Клинически бразильскую пузырчатку отличает эндемичный характер распространения.

Заболевание проявляется плоскими пузырями на коже лица и груди, иногда на эритематозном основании. Нередко подобные очаги поражения длительное время остаются ограниченными, но в дальнейшем процесс распространяется на волосистую часть головы, конечности, развивается эксфолиативная эритродермия. Симптом Никольского на высоте заболевания положительный.

Различают буллезную, пустулезную, листовидную, эритродермическую, герпетиформную и другие формы бразильской пузырчатки, что указывает на клинический полиморфизм этой разновидности пемфигуса.

При хроническом течении продолжительность болезни составляет 2–9 мес, за время которого развиваются гиперкератоз ладоней и подошв, онихорексис, вегетации в подмышечных складках, напоминающие черный акантоз. Могут возникнуть анкилозы крупных суставов, атрофия скелетных мышц. В ряде случаев наблюдают выпадение бровей и ресниц. Острые и подострые формы бразильской пузырчатки протекают с высокой лихорадкой и обычно заканчиваются летально. Симптом Никольского на высоте развития болезни положительный. В содержимом пузырей обнаруживают акантолитические клетки.

На гистограммах выявляют внутриэпидермальные щелевидные пузыри в средней и верхней частях мальпигиева слоя.

## Диагностика

Диагностика основана на наличии симптомов:

- ✧ дряблых грушевидных, интраэпидермально расположенных пузырей на неизменной коже;
- ✧ упорном торпидном течении, отсутствии тенденций к эпителизации эрозий;
- ✧ обнаружении акантолитических клеток, фиксированных и циркулирующих IgG-антител к склеивающей субстанции шиповидного слоя.

## Дифференциальная диагностика

Дифференцируют с листовидной пузырчаткой, универсальным эксфолиативным дерматитом Вильсона–Брока, токсическим эпидермальным некролизом Лайелла, обыкновенной пузырчаткой и эритематозной пузырчаткой.

## Прогноз

Благоприятный.



## Пузырчатка эритематозная

Пузырчатка эритематозная (пузырчатка себорейная) описана в 1926 г. В последующем она была названа себорейным пемфигоидом и только в 1950-х годах болезнь получила название «эритематозная (себорейная) пузырчатка» или синдром Сенира–Ашера. Это один из вариантов истинной пузырчатки, о чем свидетельствуют нередкие случаи перехода ее в обыкновенную или листовидную пузырчатку.

### Клиническая картина

Это наиболее доброкачественная форма пемфигуса. Очаги поражения расположены преимущественно на коже лица, волосистой части головы, груди, в межлопаточной области. В очагах нередко появляются дряблые тонкостенные, быстро вскрывающиеся пузыри. Симптом Никольского положителен. При генерализации заболевания нарушается общее состояние больных, повышается температура тела, появляется озноб, нарастают общая слабость, вялость. После насильственного отторжения корок или чешуек можно обнаружить на их поверхности «шипики», соответствующие устьям волосяных фолликулов.

Эритематозная пузырчатка по клиническим и иммунологическим признакам ассоциирована с красной волчанкой, миастенией, тимомой. Особенно выражено иммунологическое родство эритематозной пузырчатки и эритематоза. Известно стимулирующее воздействие ультрафиолетовых лучей и некоторых других внешних факторов на развитие обоих заболеваний.

### Диагностика

Эритематозную пузырчатку диагностируют на основании клинической картины; при наличии положительного симптома Никольского; обнаружении акантолитических клеток; наличии внутриэпидермальных щелевидных пузырей и фиксированных IgG в межклеточном пространстве эпидермиса; отложении IgG-комплексов, С3-комплемента и в зоне базальной мембраны.

### Дифференциальная диагностика

Эритематозную (себорейную) пузырчатку следует дифференцировать с СКВ, себорейной экземой и псориазом.

## Пузырчатка лекарственная

К редким вариантам относится лекарственная пузырчатка, описанная впервые в Италии в 1951 г. Выделяют два типа ассоциаций.

При первом типе лекарственное вещество является сенсibilизатором и вызывает заболевание. Клиническая картина, как правило, не отличается от обыкновенной пузырчатки, но характеризуется более легким течением и положительно реагирует на отмену лекарственного препарата.

При втором типе провоцирующим фактором служит лекарство, запускающее процесс у пациентов, имеющих генетическую и иммунологическую предрасположенность к развитию пузырчатки.

### **Этиология и патогенез**

Причиной возникновения лекарственной пузырчатки являются препараты, содержащие сульфгидрильную группу (SH), к которым относятся диметилцистеин, пироксикам, пиритинол и др. Имеются сообщения, что лекарственную пузырчатку вызывают и нетиоловые препараты — пенициллин, ампициллин, рифампицин, цефалоспорины, эналаприл, фенобарбитал, метаболизирующие серу. Была показана возможность выработки антител к десмоглеину.

### **Клиническая картина**

Заболевание имеет клинические симптомы вульгарной, листовидной и эритематозной пузырчатки. Типичным клиническим проявлением предшествуют эритематозно-папулезно-везикулезные высыпания, которые в последующем соответствуют приведенным клиническим формам.

### **Диагностика**

Тщательно собранный анамнез, указывающий прием медикаментозных препаратов; наличие акантолитических клеток в мазках отпечатков.

Отложение IgG и C<sub>3</sub> в межклеточных промежутках эпидермиса, которые выявляются у 90% пациентов, непрямая РИФ дают результаты лишь в 70% случаев.

Гистологическое исследование подтверждает интрадермальное, субкорнеальное или супрабазальное расположение пузырей с признаками акантолиза и спонгиоза в шиловидном слое.

Иммуноферментный анализ для обнаружения антител к десмоглеину 1 и 3 расширяет диагностические возможности в сложных случаях.

### **Дифференциальная диагностика**

Себорейный дерматит, синдром Сенир-Ашера, синдром Стивенса-Джонсона.

## Профилактика

Осторожное назначение препаратов, обладающих выраженным сенсibiliзирующим эффектом.

## Прогноз

Благоприятный.

## Лечение пузырчатки

Основа лечения больных пузырчаткой — применение глюкокортикоидов (преднизолон, триамцинолон, дексаметазон, бетаметазон).

Начальная доза преднизолона — 80–120 мг/сут, при парентеральном введении дозу можно увеличить до 150–200 мг. Терапию в указанном объеме проводят в течение 3–5 сут, затем присоединяют цитостатики, например азатиоприн в дозе 150–200 мг/сут в течение 15–20 сут. На фоне приема цитостатиков начинают снижать дозу глюкокортикоидов до достижения поддерживающей терапевтической дозы. С целью защиты слизистых оболочек пищеварительного тракта назначают алюминия фосфат (фосфалюгель<sup>▲</sup>) или алгедрат<sup>®</sup> с магния гидроксидом (маалокс<sup>▲</sup>, алмагель<sup>▲</sup>) за 30 мин до приема гормональных препаратов.

Лечение в условиях стационара или отделения интенсивной терапии начинается с введения преднизолона в максимальной дозе — 60–80 мг/сут. Если увеличение суточной дозы препарата до 100 мг в течение 4–6 сут не приводит к улучшению состояния, ее повышают в 2 раза и более.

Обсуждается вопрос о целесообразности замены одного глюкокортикоида другим в процессе лечения. Так, доза преднизолона для приема внутрь снижается на 2–3 таблетки (10–15 мг), а взамен добавляют триамцинолон или дексаметазон в эквивалентной дозе. Данная схема также способствует положительной клинической динамике.

Заслуживает внимания методика лечения больных истинной пузырчаткой преднизолоном в комбинации с дипроспаном.

Дипроспан вводят внутримышечно 1 раз в 10 сут, курс составляет 4–6 инъекций. В зависимости от тяжести заболевания, особенностей клинической картины и распространенности патологического процесса доза препарата варьирует от 1 до 2 мл.

При тяжелом течении пемфигуса дипроспан применяют в комплексе с глюкокортикоидами в дозе 30–60 мг преднизолонового эквивалента. Больным с поражением слизистых оболочек полости рта и единичными очагами на коже назначают 30 мг преднизолонового эквивалента, пациентам с более распространенным процессом на коже и слизистых оболочках рекомендована доза 40–60 мг.

По достижении терапевтического эффекта дозу глюкокортикоида, назначенного внутрь, снижают до 30–35 мг преднизолонового эквивалента. В дальнейшем 1 раз в 10 сут уменьшают дозу бетаметазона до 1 мг и доводят до полной его отмены.

Существует мнение о высокой эффективности сочетания преднизолона и метотрексата в дозе 30 мг 1 раз в неделю.

Уместно применение циклоспорина. В стадии обострения суточную дозу циклоспорина назначают индивидуально из расчета 5–8 мг/кг в сутки с учетом клинической картины, тяжести и распространенности процесса, возраста больного, сопутствующих заболеваний. Концентрацию препарата в плазме крови пациента поддерживают в пределах 180–230 нг/мл. Первые 2 дня для определения переносимости препарат назначают в половинной дозе, в последующем суточную дозу делят на два приема — утром и вечером с интервалом 12 ч. Препарат назначают в комплексе с глюкокортикоидами (в суточной дозе 25–50 мг преднизолонового эквивалента). Длительность приема — 14–20 сут, затем суточную дозу постепенно снижают до 2,0–2,5 мг/кг в сутки, концентрацию в плазме крови поддерживают на уровне 110–130 нг/мл. В такой дозе циклоспорин можно длительно (2–4 мес) использовать в качестве поддерживающей терапии. Дозу глюкокортикоидов снижают по общепринятой схеме.

Циклоспорин противопоказан больным с нарушением функции почек, с декомпенсированной артериальной гипертензией и любыми формами злокачественных новообразований.

При длительной гормональной терапии в сочетании с метотрексатом и циклоспорином могут возникнуть осложнения, включая синдром Иценко–Кушинга, стероидную глаукому, остеопороз, язвенную болезнь желудка и др.

Для повышения защитных сил организма используют инъекции дезоксирибонуклеазы\*,  $\gamma$ -глобулина, интерферона, переливание крови, витамины группы В-милльгамма по 2,0 мл через день № 10; аскорбиновую кислоту (0,5–1,0 г); рутозид (0,04 г); препараты калия (оротовую кислоту, панангин или магния аспаргинат); препараты кальция; анаболические гормоны (нандролон парентерально 1 раз в 2–3 нед); кальцитонин.

В случае присоединения кандидамикотической или бактериальной инфекции показаны нистатин или леворин, флюкостат или дифлюкан, микосист, антибиотики широкого спектра действия. Длительная терапия глюкокортикоидами лицам пожилого возраста диктует необходимость консультирования больных с эндокринологами.

Для защиты слизистой оболочки пищеварительного тракта применяют маалокс\*, алмагель\*, алюминия фосфат, фосфолюгель, щелочную минеральную воду и др.

В комплекс терапевтических средств целесообразно включать препараты калия и ограничивать прием солей натрия. В свя-

зи с развитием Т-клеточной супрессии у больных пузырчаткой показано введение тактивина в виде 10 подкожных инъекций по 100 мкг через сутки. В дальнейшем лечение продолжают по 100 мкг через 15 сут в течение 2–4 мес.

В комплексном лечении использовали гелий-неоновый лазер (интенсивность излучения 0,2 мВт/см, длина волны более 0,632 мкм, экспозиция 6 мин). Перед проведением процедуры на эрозивные поверхности наносили слой масляного раствора ретинола, спустя 2 ч очаги подвергали облучению. Одновременно с лазеротерапией больные получали глюкокортикоиды в дозе 30–60 мг/сут и ежедневные внутримышечные инъекции по 3 мл 1,5% этимизола\* (30 инъекций на курс).

Наружная терапия не может считаться определяющей, однако применяются мази на основе висмута (5% висмута субгаллат или ксероформ\*), водный раствор метилтиониния хлорида (метиленовый синий\*) или бриллиантового зеленого, бипантен, пантенол, а также глюкокортикоидные мази с антибиотиками. Широко применяется фуорцин\*, припудривание висмутом субгаллатом, при инфицировании эрозий — применение эмульсии с хлорамфениколом и др.

Полезны теплые ванны из слабого раствора (1/6000–1/8000) калия перманганата, а при обширных эрозиях на слизистых оболочках рта — орошения слабым раствором калия перманганата, борной кислоты или соды с добавлением 0,25–0,5% раствора прокаина, танина\* и др.

### **Профилактика**

Санация очагов инфекции, длительный прием поддерживающих доз глюкокортикоидов (10–15 мг) с постепенным снижением до 2,5–5 лет.

### **Прогноз**

Для жизни — оптимистичный, для работы и выздоровления — сомнительный.

---

## **ПЕМФИГОИД**

---

В группу неакантолитических пузырных дерматозов отнесены буллезный и рубцующий пемфигоид, проявляющиеся более доброкачественным течением.

### **Пемфигоид буллезный**

Из группы истинной пузырчатки был выделен буллезный неакантолитический дерматоз, который был назван буллезным

пемфигиоидом (собственно неакантолитическая пузырьчатка, пузырьчатка хроническая доброкачественная, пемфигиоид Левера).

### Эпидемиология

Неакантолитическая пузырьчатка (парапемфигус) с субэпидермальным расположением пузырей в подавляющем большинстве случаев развивается у лиц пожилого и преклонного возраста, что дало основание называть ее геронтологическим дерматозом. С меньшей частотой заболевание наблюдают в других возрастных группах, очень редко у детей. Расовой предрасположенности нет. Клиническая вариабельность течения позволяет назвать его большой пузырьной обезьяной.

Средний возраст больных варьирует от 66 до 77 лет и более.

### Этиология

Этиология буллезного пемфигоида остается невыясненной. В патогенезе важную роль играют аутоиммунные реакции, что позволило некоторым авторам отнести буллезный пемфигоид в группу аутоиммунных заболеваний.

### Патогенез

Установлено, что IgG и C3 повреждают базальную мембрану в местах фиксации иммунных комплексов, участвующих в образовании пузырей.

У 10–20% пациентов поражаются слизистые оболочки. Крышка пузыря в начале заболевания выполнена неизменным эпидермисом. Дно пузыря выстилает базальная мембрана, из-за чего этот дерматоз относят в группу заболеваний с интраэпидермальным расположением пузыря. В полости пузыря обнаруживают нейтрофилы и эозинофилы.

Анализ электронограмм базальной мембраны позволил выделить четыре ее компонента: плазматическая мембрана базальных клеток с полудесмосомами; электронно-прозрачная зона (*lamina lucida*); электронно-плотная зона (*lamina densa*); суббазальная мембрана (*lamina basale*).

Было установлено, что отложение комплемента соответствует локализации иммуноглобулинов, фиксированных в *lamina lucida*, т.е. между плазматической мембраной базальных клеток и *lamina densa*. Три компонента базальной мембраны, прилегающие к эпидермису, имеют эктодермальное происхождение, а четвертая суббазальная мембрана — мезенхимальное.

Высказано мнение, что буллезный пемфигоид — модель развития аутоиммунной реакции, опосредованной Т-лимфоцитами, которые активируют В-лимфоциты. В сыворотке крови у 80% пациентов с активным течением процесса выявляют IgG анти-BMZ (антитела к базальной мембране). Установлено, что у 70% боль-

ных в сыворотке крови повышена концентрация IgE. Под влиянием терапии титр сывороточных IgE-антител снижается приблизительно в 10 раз. С помощью иммунологических и радиоизотопных методов исследования в сыворотке крови у 20% больных выявлено повышение активности иммунных комплексов C1qBA.

В пузырьной жидкости идентифицирован специфический белок с высокой молекулярной массой (31 тыс. Да), обладающий хемотаксической активностью к нейтрофилам, эозинофилам и, возможно, играющий роль антигена. Выделенный в пузырьной жидкости второй белок протеин 180 является основным аутоантигеном, который образуется вследствие дермо-эпидермальной адгезии под действием аутоантител класса IgG и выявляется в 37,1–82,8% случаев, тогда как протеин 230 обнаруживается лишь в 31,3–37,5% случаев. Высокий титр аутоантител к протеину 180 и антигену VP говорит о манифестации патологического процесса. Это происходит под влиянием ФНО- $\alpha$ , активирующего антигенную аутореактивность В-лимфоцитов.

### Клиническая картина

Клинические проявления при пемфигоиде Левера разнообразны.

Для пемфигоида характерно появление уртикарно-эритематозно-буллезных элементов, локализованных на коже верхнего плечевого пояса и туловища, в зоне локтевых сгибов, вокруг пупка. В дальнейшем высыпания распространяются в пахово-бедренную и межъягодичную области.

Пузыри могут быть единичными или множественными с прозрачным или геморрагическим содержимым, расположены на туловище и конечностях. Эрозии, образуемые после вскрытия покрышек пузырей, не имеют тенденции к периферическому росту. Помимо типичных пузырей, при буллезном пемфигоиде Левера можно наблюдать участки ограниченной эритемы с зоной просветления в центре — это начальная стадия формирования пузыря. Различают три варианта течения буллезного пемфигоида: локализованный, везикулезный и вегетирующий.

При локализованном буллезном пемфигоиде высыпания чаще образуются на нижних конечностях. Пузыри при везикулезном пемфигоиде более мелкие, расположены герпетиформно. При вегетирующем пемфигоиде на дне эрозивных участков в подмышечных и паховых складках появляются вегетирующие разрастания. Эрозии могут самопроизвольно эпителизироваться, но чаще процесс приобретает генерализованный характер, высыпания образуют пеструю картину: очаги ограниченной эритемы, свежие пузыри и эрозивные участки с частичной эпителизацией.

Высыпания на слизистой оболочке рта или гениталий иногда герпетиформны.

## Диагностика

Диагностика буллезного пемфигоида в амбулаторных условиях, как правило, затруднительна. Важный клинический симптом — возникновение, как правило, в пожилом возрасте; пузыри чаще крупные, напряженные, с плотной покрывкой; возникают на конечностях. Общее состояние средней тяжести или тяжелое за счет соматической отягощенности. Симптом Никольского отрицателен.

Акантолитические клетки отсутствуют. Субэпидермальное расположение пузырей. Дно пузыря выстилается базальной мембраной.

Методом прямой РИФ в базальной мембране обнаруживают отложения IgG- и C3-компонента комплемента, фибрин или фибриноген.

В сыворотке крови и пузырной жидкости идентифицируют циркулирующие IgG-антитела к базальной мембране и C3-компоненту комплемента.

## Дифференциальная диагностика

Буллезный пемфигоид дифференцируют с обыкновенной пузырьчаткой, буллезной формой дерматита Дюринга, буллезной формой экссудативной многоформной эритемы, буллезным вариантом токсикодермии, буллезной формой СКВ, линейным IgA-дерматозом.

## Пемфигоид рубцующий

Рубцующий пемфигоид (пемфигус глаз, конъюнктивы; буллезный синехиальный атрофирующий слизистый дерматит Лорта–Жакоба; пемфигоид мукосинехиальный; доброкачественный пемфигоид слизистых оболочек; доброкачественный пемфигоид Брунстинга–Пери) в связи с преобладанием склерозирующих изменений на коже и слизистых оболочках называют синехиальным дерматозом.

## Эпидемиология

Болезнь встречается гораздо реже, чем обычная форма буллезного пемфигоида, описаны лишь единичные наблюдения. Женщины болеют в 2 раза чаще мужчин. Средний возраст больных варьирует от 45,9 до 90 лет.

## Этиология и патогенез

При рубцующем пемфигоиде обнаруживают преимущественно циркулирующие в крови антитела класса IgG и реже IgA. Титр иммуноглобулинов ниже, чем при буллезном пемфигоиде. С по-



мощью прямой РИФ у 70% пациентов в биоптатах слизистой оболочки полости рта были выявлены отложения IgG в области базальной мембраны, у 1% больных одновременно были обнаружены отложения IgG и IgA. При иммуноморфологическом обследовании больных рубцующим пемфигоидом были обнаружены отложения С3-компонента комплемента в зоне базальной мембраны в 100% случаев, а линейное отложение IgG — лишь у 50% больных. Циркулирующие антитела в сыворотке крови были выявлены только у единичных пациентов.

### Клиническая картина

Для рубцующего пемфигоида характерно поражение слизистых оболочек полости рта и конъюнктивы. Поражение глаз начинается с гиперемии, отека конъюнктивы, болезненности и светобоязни. На конъюнктиве образуются подконъюнктивальные пузыри и эрозии. На их месте возникают сначала нежные, а затем более грубые рубцы, которые приводят к сморщиванию конъюнктивы, сращению конъюнктивального мешка (симблефарон), ограничению подвижности глазного яблока. Развивается заворот век (эктропион) с последующим трихиазом, рубцовой деформацией слезных каналов, изъязвлением роговой оболочки и формированием бельма.

В типичных случаях поражается слизистая оболочка преимущественно щек, нёба, гортани, затем носа, глотки, пищевода, половых органов. При распространении процесса на слизистые пищевода и органов урогенитального тракта завершается формирование стриктур, создавая угрозу тяжелых осложнений. Обычно пузыри залегают глубоко, напряжены, крышка плотная, при ее разрыве образуются эрозии мясо-красного цвета, не склонные к периферическому росту, покрытые плотным серовато-белым налетом. Одна из особенностей рубцующего пемфигоида — возникновение пузырей и эрозий на одних и тех же местах, что приводит к развитию рубцовых изменений, формированию спаек и стриктур на слизистой оболочке глотки, пищевода, заднего прохода и мочеиспускательного канала. У некоторых больных в дальнейшем в патологический процесс вовлекается и кожа.

Локализованный пемфигоид как атипичное течение рубцующего может проявляться в виде ограниченных пузырей на эритематозном фоне или на неизменной коже конечностей либо волосистой части головы. Методом прямой РИФ в зоне базальной мембраны выявляют линейное отложение С3-компонента комплемента и антител класса IgG. Указанные изменения характерны для всех форм пемфигоида.

### Диагностика

Рубцующий пемфигоид диагностируют на основании клинической картины; длительно протекающего конъюнктивита,

который сопровождается спаечным процессом и эктропионом, приводящим к возникновению бельма и потере зрения.

### Дифференциальная диагностика

Заболевание дифференцируют с обыкновенной пузырчаткой, себорейной пузырчаткой, буллезным пемфигоидом, синдромом Стивенса–Джонсона, болезнью Бехчета.

### Лечение

Лечение рубцующего пемфигоида аналогично таковому при буллезном пемфигоиде.

Основные препараты для лечения пемфигоида — преднизолон, дексаметазон, триамцинолон и дипраспан. Средняя суточная доза глюкокортикоидов составляет 40–60 мг преднизолонового эквивалента, она зависит от возраста и состояния больного. Для ускорения терапевтического эффекта добавляют цитостатические препараты (азатиоприн, циклофосфамид или метотрексат). Препараты назначают в суточной дозе 100–150 мг в пересчете на азатиоприн (50 мг 3 раза в день) в течение 10–15 сут. По достижении эффекта цитостатики отменяют, а дозу глюкокортикоидов снижают по схеме (аналогично лечению больных обыкновенной пузырчаткой). У отдельных пациентов эффективен дапсон, назначаемый в дозе 50 мг 2 раза в день. На фоне приема данного препарата титруют поддерживающую дозу гормонов. Учитывая возраст больных и соматическую отягощенность, необходимо назначать препараты, направленные на устранение выявленных отклонений. Рационально применение витаминов групп В, А и Е, сосудистых и антигистаминных средств. Ослабленным больным показаны дробное переливание крови или плазмы, антибиотики широкого спектра действия. Необходимо полноценное питание, обследование у смежных специалистов, включая хирурга-онколога, терапевта-кардиолога, эндокринолога и др.

### Профилактика

Санация очагов инфекции, поддерживающие дозы глюкокортикоидов с постепенным их снижением и отменой при наличии клинической ремиссии.

### Прогноз

Благоприятный.

## Хроническая доброкачественная семейная пузырчатка Гужеро–Хейли–Хейли

Хроническая доброкачественная семейная пузырчатка (хронический рецидивирующий акантолитический дерматоз) впер-

вые описана в 1933 г. Гужеро и названа врожденным семейным пемфигусом. Позднее в 1939 г. братья Хью и Говард Хейли описали четырех больных буллезным дерматозом, назвав его доброкачественной хронической семейной пузырчаткой. Это определение закрепилось в терминологии в нашей стране и за рубежом с включением трех фамилий — Гужеро–Хейли–Хейли.

### **Эпидемиология**

Доброкачественная семейная хроническая пузырчатка возникает в возрасте 20–30 лет, чаще у мужчин.

### **Этиология и патогенез**

Для этой патологии типичны локализация буллезных элементов в складках, семейно-наследственный характер, доброкачественное течение при наличии акантолиза. Отсутствие адекватных методов лечения дает основание отнести хроническую доброкачественную семейную пузырчатку к редким заболеваниям с невыясненным генезом.

### **Клиническая картина**

Обычная локализация очагов поражения — естественные складки (паховые, бедренные, межъягодичные, подмышечные, под молочными железами), а также боковые поверхности шеи, внутренняя поверхность бедер, половые органы. Характерно появление буллезных высыпаний на неизменной или слегка гиперемированной коже. Нередко высыпания расположены симметрично. Первичный элемент — пузырь или группа пузырей небольших размеров с серозным содержимым. Возникновение пузырей часто остается незаметным для больного, так как субъективные ощущения отсутствуют, а тонкостенная покрывка быстро разрывается. На месте пузыря образуется эрозия, на поверхности которой возникают серозно-гнойные корки, напоминающие импетиго. Вследствие быстрого вскрытия пузырей при осмотре больного их можно не обнаружить. Сливаясь, пузыри образуют эрозивные бляшки с четкими границами и желтоватыми корками на поверхности. Диаметр бляшек с ровными и полициклическими очертаниями может превышать 10 см. По периферии очага нередко возникают вялые пузыри и мелкие единичные эрозии с обрывками покрывок. Поверхность очагов в складках кожи мацерирована, покрыта глубокими извилистыми трещинами, напоминающими извилины мозга, — это патогномоничный клинический признак. Акантолитические клетки, обнаруживаемые в мазках с поверхности эрозий, отличаются от таковых при истинной пузырчатке отсутствием дегенеративных изменений. Симптом Никольского положителен лишь у части больных

и только в пределах очагов поражения. Слизистые оболочки и конъюнктивы в патологический процесс вовлекаются редко.

Гистопатологически определяют образованные путем акантолиза щелевидные пузыри в надбазальной зоне эпидермиса. Прямая РИФ отрицательна. Однако при исследовании сыворотки крови пациентов установили высокую концентрацию IgA, IgG и низкое содержание IgM.

## Диагностика

Диагностика семейной доброкачественной пузырчатки основана на обнаружении буллезных высыпаний в местах естественных складок. Цикличное, длительное течение болезни при удовлетворительном самочувствии, наследственном анамнезе, обнаружении внутриэпидермальных надбазальных щелей и пузырей, акантолитических клеток без дегенеративных изменений.

### Дифференциальная диагностика

Доброкачественную семейную хроническую пузырчатку дифференцируют от обыкновенной пузырчатки, буллезной формы болезни Дарье, герпетиформного дерматита Дюринга, микробной экземы, импетиго, кандидоза крупных складок, субкорнеального пустулеза Снеддона–Уилкинсона.

## Лечение

Все известные методы лечения дают лишь временный эффект, полного излечения не наступает. Иногда лекарственные препараты вообще неэффективны, а ремиссия возникает самопроизвольно.

Необходимо обследовать больного для исключения сахарного диабета, гипертонической болезни, заболеваний печени и пищеварительного тракта, которые нередко отягощают течение пузырчатки. Особое внимание следует обратить на пиококковую инфекцию. Целесообразно провести посев на флору и чувствительность к антибиотикам. Одни и те же препараты, например сульфоновые и ароматические ретиноиды, эффективны не у всех больных. Именно поэтому на начальном этапе лечения рекомендовано назначать антибиотики из группы макролидов — кларитромицин, азитромицин, тетрациклины (доксциклин) в течение 7–10 дней. Целесообразно вместе с антибиотиками назначать инъекции витаминов группы В, аскорбиновую кислоту, ретинол и витамин Е, препараты кальция, антигистаминные средства, синтетические ретиноиды (ацитретин в дозе 1 мг/кг в течение 2 нед), глюкокортикоиды в дозе 25–30 мг преднизолонового эквивалента 2 раза в сутки с последующим снижением.

Из наружных методов лечения используют кремы и аэрозоли с глюкокортикоидами и антибиотиками, анилиновые красители, дезинфицирующие средства (октенисепт<sup>▲</sup>, диоксидин<sup>▲</sup>, мирамистин<sup>▲</sup>). Показана эффективность 0,1% такролимуса, назначаемого 2 раза в сутки в течение 10 сут; длительность ремиссии в этом случае составляет 10 мес.

### **Профилактика**

Санация очагов инфекции.

### **Прогноз**

Для жизни — благоприятный, для выздоровления — сомнительный.

## **Неакантолитическая доброкачественная пузырчатка полости рта**

Заболевание описано Б.М. Пашковым и Н.Д. Шеклаковым (1961) как самостоятельная форма буллезного дерматита, при которой высыпания локализованы только на слизистой оболочке полости рта, не сопровождаются акантолизом и не приводят к развитию рубцово-спаечного процесса.

### **Клиническая картина**

На неизменной или слегка гиперемированной отечной слизистой оболочке полости рта развиваются напряженные пузыри с плотной крышкой, диаметром 0,1–1,0 см, с серозным или серозно-геморрагическим содержимым. Спустя несколько часов или дней после появления пузырей крышка их лопается, образуются эрозии с сочным ярко-красным дном, а затем легко удаляемым беловатым фибринозным налетом. По краям эрозий можно обнаружить обрывки крышки пузыря. Тенденции к периферическому росту эрозий нет, симптом Никольского отрицательный. В мазках-отпечатках со дна эрозий акантолитические клетки отсутствуют. Спустя 1–2 нед эрозии эпителизируются, не оставляя рубца.

### **Диагностика**

Эту патологию диагностируют по основному клиническому признаку — развитию исключительно в полости рта подэпителиальных пузырей, не сопровождаемых акантолизом и не приводящих к рубцовым изменениям.

### **Дифференциальная диагностика**

Необходима дифференциальная диагностика с обыкновенной пузырчаткой, рубцующим пемфигоидом, многоформной экссу-

датовной эритемой, пузырьной формой герпетиформного дерматита Дюринга, пузырьно-сосудистым синдромом.

### Лечение

Диета, поливитамины А, С, анилиновые красители.

### Профилактика

Санация желудочно-кишечного тракта.

### Прогноз

Благоприятный.

## ДРУГИЕ БУЛЛЕЗНЫЕ ДЕРМАТОЗЫ

---

### Определение

Данная группа заболеваний включает различные по этиологии и патогенезу, но близкие по клинико-морфологическим проявлениям дерматозы, для которых характерна герпетиформная группировка элементов. Это герпетиформный дерматит Дюринга и субкорнеальный пустулез.

### Герпетиформный дерматит Дюринга

Герпетиформный дерматит Дюринга (*Dermatitis herpetiformis*) (буллезный полиморфный дерматит, болезнь Дюринга) выделен из группы буллезных дерматозов в 1884 г. Подробное клиническое описание данного дерматоза с крупнопузырным вариантом течения осуществил L. Brocq (1888).

### Эпидемиология

Герпетиформный дерматит Дюринга встречается относительно редко, заболеваемость варьирует от 1 до 1,4 на 100 тыс. населения. Страдают люди любого возраста. Женщины болеют в 2,5 раза чаще мужчин.

### Этиология и патогенез

Этиология и патогенез болезни до настоящего времени остаются невыясненными. По современным представлениям, герпетиформный дерматит Дюринга — полиэтиологический синдром, развивающийся у людей с мальабсорбцией и последующим формированием иммуноаллергических реакций.

В случае возникновения герпетиформного дерматита в раннем детском возрасте к 12–13 годам наступает клиническая ремиссия или выздоровление. При развитии заболевания в зрелом возрасте процесс принимает длительный и рецидивирующий характер.

Роль глютеновой энтеропатии. Обнаружение наличия HLA-A8 в 56–68% случаев при герпетиформном дерматите и в 67–78% больных этой группы констатирована глютеновая энтеропатия, свидетельствующая о генетической предрасположенности в системе антигенов тканевой совместимости HLA-B8, HLA-DR3 и нового DR-зависимого антигена Te-24.

Эти антигены обнаруживают и при СКВ, пузырчатке, тиреоидите, тяжелой миастении, целиакии и др. Генетические исследования показали, что 90% больных имеют антиген HLA-B8, в то время как среди всего населения он встречается только в 20–30% случаев.

При эндоскопическом исследовании в биоптатах слизистой оболочки тонкой кишки больных герпетиформным дерматитом обнаружили полную или частичную атрофию ворсинок. Эти изменения в тонкой кишке не отличались от изменений, наблюдаемых при целиакии. В то же время симптомы мальабсорбции в тонкой кишке отсутствовали. Наиболее часто признаки энтеропатии были обусловлены повышенной чувствительностью к клейковине, в частности к глютену белков злаковых продуктов. Применение в лечебных целях аглутеновой диеты при герпетиформном дерматите Дюринга не только приводило к улучшению клинических проявлений дерматоза, но и способствовало нормализации функций слизистой оболочки тонкой кишки.

Высказано мнение, что повреждение слизистой оболочки тонкой кишки связано с IgA-агрессией, возможно, вследствие сенсбилизации к глютену, имеющему родство с ретикулином. В результате повышается способность проникновения иммунных комплексов через стенку кишечника в кровь. Иммунные комплексы из кишечника попадают в капилляры кожи, оседают в области дермальных сосочков, активизируют хемотаксис нейтрофилов и эозинофилов в зоне дермо-эпидермального сочленения и приводят к формированию спонгиоза эозинофилов и характерной клинической картине.

Существует мнение о возможном отложении IgA-комплекса апикального и линейного типов. IgA-гранулярное или апикальное отложение наблюдают при герпетиформном дерматите Дюринга, а линейное — при IgA-зависимом дерматозе.

Предполагается и формирование реактивности к алиментарным антигенам белковой природы (глютен), при этом существуют два взгляда на связь заболевания кишечника с патологией кожи через IgA-антитела и глютен.

Так, антиген (возможно, глютен) стимулирует в пищеварительном тракте выработку секреторного IgA. Комплекс IgA-антиген, образовавшийся в кишечнике, соединяясь с ворсинками кишечника, вызывает их повреждение различной степени выраженности. Через поврежденные сосочки иммунные комплексы

проникают в общую циркуляцию и транспортируются в дерму, где активируют комплементарную систему и запускают патологический процесс с участием хемотаксических веществ, обеспечивающих приток эозинофилов в зону иммуноконфликта.

Возможен и второй путь взаимодействия. Волокна ретикулина кожи имеют родство и общие детерминанты с глютенем. Синтезируемый против глютена IgA комплекс перекрестно реагирует с ретикулином дермы, образуя иммунный комплекс. В зоне отложения IgA иногда обнаруживают IgG и IgM, часто — С3-компонент комплемента. В сыворотке крови определяются высокие показатели IgA-антител, антитиреоидные, антиядерные антитела, а также антитела к париетальным клеткам желудка, ретикулину и гладко-мышечному эндомиозию. Есть указания на ассоциацию герпетиформного дерматита с целиакией или глютенной энтеропатией.

### Клиническая картина

Субъективные ощущения в виде покалывания, жжения и небольшого зуда предшествуют клинической симптоматике герпетиформного дерматита. На эритематозном фоне появляются склонные к группировке уртикароподобные, папулезные, папуловезикулезные, везикулезные и буллезные элементы, располагающиеся на коже туловища и конечностей. В период высыпаний нередко повышается температура тела. При этом общее состояние остается удовлетворительным.

Различают два варианта дерматита: для описанного Дюрингом характерен истинный полиморфизм в виде папулоуртикарных элементов в сочетании с мелкими везикулами и пузырьками. Элементы располагаются сгруппировано. Слизистые оболочки ротовой полости и урогенитальных областей, как правило, не поражаются.

Вариант, описанный Брокком, проявляется преимущественно крупными пузырями, располагающимися герпетиформно, как правило, на коже туловища, напоминая пемфигоид Левера.

У детей, больных герпетиформным дерматитом Дюринга, патологический процесс чаще носит распространенный характер. Очаги поражения расположены на разгибательных поверхностях конечностей, туловище, ягодицах, а также на лице, ладонях и подошвах. Подчеркивается, что заболевание протекает более активно у детей в первые 2 года жизни. Если высыпания везикулезно-буллезные, течение болезни более благоприятно, и в возрасте 6–6,5 лет наступает выздоровление. Если заболевание возникает у детей в 12–15 лет и сопровождается везикулезно-узелковыми элементами, процесс приобретает торпидный характер.

Встречаются атипичные проявления в виде экзематоидных, строфулюс-подобных и трихофитоидных высыпаний. Смешан-



ные клинические варианты имеют признаки герпетиформного дерматита и буллезного пемфигоида. Симптом Никольского отрицательный. Повышена чувствительность к препаратам йода. В крови и содержимом пузырей обнаруживают высокие уровни эозинофилов. Течение длительное, циклическое, ремиссии сменяются обострениями. Слизистые оболочки поражаются крайне редко, преимущественно у пациентов с линейным расположением IgA по ходу базальной мембраны. Общее состояние больных, как правило, удовлетворительное.

Покрышка пузырей плотная, содержимое их вначале серозное, затем становится мутным. После вскрытия пузырей на их месте образуются эрозии с мокнущей поверхностью и корковыми наложениями. Эрозии не имеют тенденции к периферическому росту, сравнительно быстро эпителизируются и оставляют в дальнейшем стойкую гиперпигментацию. Акантолитические клетки в содержимом пузырей отсутствуют. Симптом Никольского отрицательный. В ряде случаев герпетиформный дерматит Дюринга рассматривают как паранеопластическое заболевание.

В 1979 г. S. Jablonska и T. Chorzeliski описали буллезную форму заболевания с линейным отложением IgA, при которой герпетиформные папулезно-везикулезные элементы обнаруживаются реже, чем пузыри. Эта форма дерматоза с линейным отложением IgA характеризуется отсутствием глютенной энтеропатии, что отличает ее от герпетиформного дерматита Дюринга с гранулярным отложением IgA в сосочках дермы. Поражение слизистых оболочек наблюдают у 20% больных.

Обычный пузырьный вариант герпетиформного дерматита Дюринга отличается торпидным течением, сопровождается нарушением общего состояния больных. У пожилых людей, особенно при генерализованном процессе, болезнь может привести к летальному исходу вследствие развития сопутствующих заболеваний.

При гистологическом исследовании обнаруживают субэпидермально расположенные пузыри, скопление фибрина и нейтрофильных гранулоцитов с примесью эозинофилов в апикальной зоне сосочков дермы, микроабсцессы.

С помощью прямой РИФ в апикальной зоне дермоэпидермальной области сосочкового слоя дермы обнаруживают фиксированные IgA. В 12–18% случаев отложения IgA носят линейный характер.

Считается, что у всех больных с гранулярным типом отложения IgA выявляется глютенная энтеропатия, тогда как при линейном отложении IgA такой закономерности не обнаруживают.

## Диагностика

Критериями диагностики герпетиформного дерматита Дюринга считаются возраст больных, преимущественно удовлетво-

рительное общее самочувствие, эозинофилия в крови и пузырной жидкости, сенсibilизация к препаратам йода, обнаружение фиксированных гранулярных или линейных отложений и циркулирующих IgA-комплексов, полиморфизм высыпаний, сильный зуд, рецидивирующее течение. Прогноз в отношении выздоровления неопределенный.

Характерны эозинофилия в пузырной жидкости и нередко в крови, повышенная чувствительность к препаратам йода (положительна проба Ядассона — диагностическая компрессная проба с мазью, содержащей 50% калия йодид).

В дермо-эпидермальной зоне или сосочковом слое дермы можно обнаружить фиксированные IgA.

### Дифференциальная диагностика

Герпетиформный дерматит Дюринга следует отличать от буллезных токсикодермий, многоформной экссудативной эритемы и других дерматозов.

### Лечение

Если болезнь начинается в зрелом возрасте, она может продолжаться в течение всей жизни, поэтому рекомендована диета с исключением экстрактивных веществ, продуктов питания, содержащих глютен, цитрусовые. Наиболее эффективные препараты — сульфоны (дапсон, димочифон\*). Их назначают циклами длительностью 5–6 сут с перерывом в 1–2 сут. После достижения клинического выздоровления титруют поддерживающую дозу. В случае сульфонрезистентности целесообразно назначение витаминов группы B, например мильгамма по 1 мл через день на курс 10 инъекций, препараты железа, глюкокортикоиды (20–30 мг преднизолонa в сутки), а также дезинтоксикационные средства (унитиол\*) и тиоктовая кислота в сочетании с этебенецидом, инъекции метилэтилпиридинола. В некоторых случаях показана трансфузия плазмы и крови, аутогемотерапия.

Предполагается, что в реализации лечебного эффекта участвуют SH-группы. Авторы утверждают, что дополнительным доказательством роли тиоловой системы в реализации лечебного эффекта у больных герпетиформным дерматитом Дюринга может служить благоприятное влияние унитиола\*, содержащего SH- и SO<sub>3</sub>-группы. Именно поэтому в комплексную терапию целесообразно включать серосодержащие препараты, обладающие антиоксидантными свойствами (тиоктовая кислота, метионин и др.).

Оптимальная доза дапсона окончательно не установлена. Считают, что курсовая доза зависит от эффективности и переносимости препарата. Суточная доза не должна превышать 200 мг. Побочный эффект сульфоновых препаратов — метгемоглобинемия, сопровождаемая цианозом губ и дистальных фаланг пальцев рук,

тошнотой, рвотой, отсутствием аппетита, головокружением. Наряду с препаратами сульфонового ряда, показаны аскорбиновая кислота и рутозид, антигистаминные препараты. При буллезном варианте герпетиформного дерматита сульфоновые препараты иногда неэффективны. В подобных случаях следует назначать глюкокортикоиды в средней дозе 40–50 мг/сут в течение 2–3 нед (затем дозу медленно снижают).

Всем больным герпетиформным дерматитом Дюринга прежде всего необходима безглютеновая диета, т.е. исключение из пищи пшеницы, риса, овса, ржи, ячменя, проса и других злаков. Из наружных средств назначают фулорцин\*, водные растворы анилиновых красителей, глюкокортикоидные мази и аэрозоли, теплые ванны с калия перманганатом и др.

### Профилактика

Соблюдение антиглютеновой диеты с исключением продуктов из пшеницы.

### Прогноз

Благоприятный.

## Герпес беременных

Заболевание известно с начала XVIII в. Впервые его наблюдал Ж.В.Н. Bunel (1811), а название *herpes gestationis* предложил J.L. Milton (1872). Герпес беременных (пемфигоид беременности) — редкое заболевание, рассматриваемое как один из вариантов герпетиформного дерматита.

### Эпидемиология

Заболевание возникает преимущественно на 5–6-м месяце беременности, т.е. во II–III триместре, иногда раньше — на 3–4-м месяце. Болезнь может развиваться и после родов. Возникнув 1 раз, дерматоз может рецидивировать при каждой последующей беременности.

### Клиническая картина

Характерно появление сильно зудящих полиморфных эритематозно-папулезно-везикулезно-буллезных элементов, расположенных преимущественно на коже живота, конечностей. На высоте болезни возникают эритематозные фестончатые очаги поражения, в пределах которых находятся герпетиформно расположенные множественные везикуло-буллезные и пустулезные элементы с участками, покрытыми серозно-кровянистыми корками. В пузырьках обнаруживают увеличенное количество эозинофилов.

При гистологическом исследовании в эпидермисе — спонгиоз, внутриклеточный отек, эозинофильный экзоцитоз, в дерме инфильтраты из мононуклеарных клеток и эозинофилов. Прямая РИФ позволяет обнаружить линейное отложение С1-, С3- и С4-компонента комплемента в зоне базальной мембраны. Реже обнаруживают отложение IgA, IgM.

### **Диагностика**

Заболевание диагностируют на основании выявления у беременных герпетиформных везикул и пустул на отечном основании, а также линейного отложения С3-компонента комплемента и IgG в зоне базальной мембраны.

### **Дифференциальная диагностика**

Дерматоз дифференцируют с субкорнеальным пустулезом и буллезным пемфигоидом.

### **Лечение**

При герпесе беременных лечение нередко представляет собой сложную задачу, особенно если высыпания существуют в течение длительного времени, в том числе после родов. С осторожностью применяют сульфоновые препараты, витамины группы В, антибиотики. Эффективен метилпреднизолон в дозе 40–50 мг в сутки. Из наружных средств можно применять водные растворы анилиновых красителей, кремы и мази, содержащие глюкокортикоиды и антибиотики.

### **Прогноз**

В большинстве случаев благоприятный.

## Ангииты (васкулиты) кожи

Ангииты (васкулиты) кожи — дерматозы, в клинической и патоморфологической картине которых первоначальным и ведущим звеном выступает неспецифическое воспаление стенок дермальных и гиподермальных кровеносных сосудов разного калибра.

### Коды по МКБ-10

L95.9. Полиморфный дермальный ангиит.

D69. Хроническая пигментная пурпура.

L52. Узловатый ангиит.

L95. Васкулит, ограниченный кожей, не классифицированный в других рубриках.

### Классификация

В настоящее время насчитывают до 50 нозологических форм, относимых к группе ангиитов кожи.

Наиболее приемлема для практических целей рабочая классификация ангиитов кожи, разработанная О.Л. Ивановым (табл. 41-1).

**Таблица 41-1.** Классификация ангиитов кожи

Клинические формы	Синонимы	Основные проявления
I. Дермальные ангииты		
Полиморфный дермальный ангиит, тип:	Синдром Гужеро–Дюперра, артериолит Рюитера, болезнь Гужеро–Рюитера, некротизирующий васкулит, лейкоцитокластический васкулит	См. с. 552
уртикарный	Уртикарный васкулит	Воспалительные пятна, волдыри
геморрагический	Геморрагический васкулит, геморрагический лейкоцитокластический микробид Мишера–Шторка, анафилактоидная пурпура Шенлейна–Геноха, геморрагический капилляротоксикоз	Петехии, отечная пурпура («пальпируемая пурпура»), экхимозы, геморрагические пузыри

Клинические формы	Синонимы	Основные проявления
папулонодулярный	Нодулярный дермальный аллергид Гужеро	Воспалительные узелки и бляшки, мелкие отечные узлы
папулонекротический	Некротический нодулярный дерматит Вертера–Дюмлинга	Воспалительные узелки с некрозом в центре, «штампованные» рубчики
пустулезноязвенный	Язвенный дерматит, гангренозная пиодермия	Везикулопустулы, эрозии, язвы, рубцы
некротически-язвенный	Молниеносная пурпура	Геморрагические пузыри, геморрагический некроз, язвы, рубцы
полиморфный	Трехсимптомный синдром Гужеро–Дюперра, полиморфнонодулярный тип артериолита Рюитера	Чаще сочетание волдырей, пурпуры и поверхностных мелких узлов; возможно сочетание любых элементов
Хроническая пигментная пурпура, тип:	Геморрагически-пигментные дерматозы, болезнь Шамберга–Майокки	См. с. 554
петехиальный	Стойкая прогрессирующая пигментная пурпура Шамберга, болезнь Шамберга	Петехии, пятна гемосидероза
телеангиэктатический	Телеангиэктатическая пурпура Майокки	Петехии, телеангиэктазии, пятна гемосидероза
лихеноидный	Пигментный пурпурозный лихеноидный ангиодермит Гужеро–Блюма	Петехии, лихеноидные папулы, телеангиэктазии, пятна гемосидероза
экзематоидный	Экзематоидная пурпура Дукаса–Капетанакиса	Петехии, эритема, лихенификация, чешуекорочки, пятна гемосидероза
<b>II. Дермо-гиподермальные ангииты</b>		
Ливедо-ангиит	Кожная форма узелкового периартериита, некротизирующий васкулит, ливедо с узлами, ливедо с изъязвлениями	Ветвистое или сетчатое ливедо, узловатые уплотнения, геморрагические пятна, некрозы, язвы, рубцы
<b>III. Гиподермальные ангииты</b>		
Узловатый ангиит:	См. с. 554	См. с. 554
острая узловатая эритема	См. с. 554	См. с. 555
хроническая узловатая эритема	Узловатый васкулит	Рецидивирующие узлы без выраженных общих явлений

Окончание табл. 41-1

Клинические формы	Синонимы	Основные проявления
подострая (мигрирующая) узловатая эритема	Вариабельный гиподермит Вилановы–Пиньоля, мигрирующая узловатая эритема Бейерштедта, болезнь Вилановы	Асимметричный плоский узел, растущий по периферии и расширяющийся в центре
Узловато-язвенный ангиит	Нодулярный васкулит, нетуберкулезная индуративная эритема	Плотные узлы с изъязвлением, рубцы

### Этиология и патогенез

К этиологическим факторам, приводящим к воспалению сосудистой стенки, чаще всего относят фокальную (реже общую) инфекцию, обусловленную стафилококком или стрептококком, туберкулезной палочкой, энтерококками, дрожжевыми и другими грибами, вирусом гриппа. О сенсибилизирующем влиянии инфекции на сосудистые стенки свидетельствуют положительные результаты внутрикожных проб с соответствующими антигенами. Среди экзогенных сенсибилизирующих факторов при ангиитах особое место в настоящее время отводят лекарственным средствам, в первую очередь антибиотикам и сульфаниламидам.

Существенную роль в патогенезе ангиитов могут играть хронические интоксикации, эндокринопатии, различные виды обменных нарушений, а также повторные охлаждения, психическое и физическое перенапряжение, фотосенсибилизация, артериальная гипертензия, венозный застой.

Ангииты кожи часто выступают в качестве кожного синдрома при различных острых и хронических инфекциях (гриппе, туберкулезе, сифилисе, лепре, иерсиниозе и др.), диффузных болезнях соединительной ткани (ревматизме, СКВ, ревматоидном артрите и др.), криоглобулинемии, болезнях крови, различных опухолевых процессах.

### Клиническая картина и течение

Клинические проявления кожных ангиитов чрезвычайно многообразны. Однако существует ряд общих признаков, клинически объединяющих эту полиморфную группу дерматозов. К ним относят:

- ✧ воспалительный характер изменений кожи;
- ✧ склонность высыпаний к отеку, кровоизлиянию, некрозу;
- ✧ симметричность поражения;
- ✧ полиморфизм высыпных элементов (обычно эволюционный);
- ✧ первичную или преимущественную локализацию на нижних конечностях (в первую очередь на голенях);

- ✧ наличие сопутствующих сосудистых, аллергических, ревматических, аутоиммунных и других системных заболеваний;
- ✧ нередкую связь с предшествующей инфекцией или лекарственной непереносимостью; острое или периодически обостряющееся течение.

### Полиморфный дермальный ангиит

Данное заболевание имеет хроническое рецидивирующее течение и отличается разнообразными морфологическими проявлениями. Высыпания первоначально появляются на голенях, но могут возникать и на других участках кожного покрова, реже — на слизистых оболочках. Характерны волдыри, геморрагические пятна различной величины, воспалительные узелки и бляшки, поверхностные узлы, папулонекротические высыпания, пузырьки, пузыри, пустулы, эрозии, поверхностные некрозы, язвы, рубцы. Появившаяся сыпь обычно существует длительный период (от нескольких недель до нескольких месяцев), имеет тенденцию к рецидивам. В зависимости от наличия тех или иных морфологических элементов сыпи выделяют различные типы дермального ангиита.

**Уртикарный тип** симулирует картину хронической рецидивирующей крапивницы, проявляясь волдырями различной величины, возникающими на разных участках кожного покрова. Однако, в отличие от крапивницы, волдыри при уртикарном ангиите отличаются стойкостью, сохраняясь на протяжении 1–3 сут (иногда и более длительно). Вместо выраженного зуда больные обычно испытывают жжение или чувство раздражения в коже. Высыпаниям нередко сопутствуют артралгии, иногда боль в животе, т.е. признаки системного поражения. У больных отмечают повышение СОЭ, гипокплементию, увеличение активности лактатдегидрогеназы, положительные воспалительные пробы, изменения в соотношении иммуноглобулинов.

**Геморрагический тип** дермального ангиита наиболее характерен. Самое типичное проявление этого варианта — так называемая пальпируемая пурпура, отечные геморрагические пятна различной величины, локализующиеся обычно на голенях и тыле стоп, легко определяемые не только визуально, но и при пальпации, чем и отличаются от других пурпур. Однако первыми высыпаниями при геморрагическом типе обычно бывают мелкие отечные воспалительные пятна, напоминающие волдыри и вскоре трансформирующиеся в геморрагическую сыпь. При дальнейшем нарастании воспалительных явлений на фоне сливной пурпуры и экхимозов могут формироваться геморрагические пузыри, оставляющие после вскрытия глубокие эрозии или язвы. Высыпаниям, как правило, сопутствуют умеренные отеки нижних конечностей. Геморрагические пятна могут появляться на слизистой оболочке полости рта и зева.



**Папулонодулярный тип** встречается довольно редко. Он характеризуется появлением гладких уплощенных воспалительных узелков округлой формы величиной с чечевицу или мелкую монету, а также небольших поверхностных нерезко очерченных отечных бледно-розовых узлов величиной с лесной орех, болезненных при пальпации. Высыпания локализуются на конечностях, обычно на нижних, редко на туловище и не сопровождаются выраженными субъективными ощущениями.

**Папулонекротический тип** проявляется небольшими плоскими или полушаровидными воспалительными нешелушающимися узелками, в центральной части которых вскоре формируется сухой некротический струп, обычно в виде черной корочки. При срывании струпа обнажаются небольшие округлые поверхностные язвочки, а после рассасывания папул остаются мелкие «штампованные» рубчики. Высыпания располагаются, как правило, на разгибательных поверхностях конечностей и клинически полностью имитируют папулонекротический туберкулез, с которым следует проводить самую тщательную дифференциальную диагностику.

**Пустулезно-язвенный тип** обычно начинается с небольших везикулопустул, напоминающих акне или фолликулит, быстро трансформирующихся в язвенные очаги с тенденцией к неуклонному эксцентрическому росту вследствие распада отечного синюшно-красного периферического валика. Поражение может локализоваться на любом участке кожи, чаще на голенях, в нижней половине живота. После заживления язв остаются плоские или гипертрофические, длительно сохраняющиеся воспалительные окраску рубцы.

**Некротически-язвенный тип** — наиболее тяжелый вариант дермального ангиита. Он имеет острое (иногда молниеносное) начало и последующее затяжное течение (если процесс не заканчивается быстрым летальным исходом). Вследствие острого тромбоза воспаленных кровеносных сосудов возникает омертвление (инфаркт) того или иного участка кожи, проявляющееся некрозом в виде обширного черного струпа, образованию которого может предшествовать обширное геморрагическое пятно или пузырь. Процесс обычно развивается в течение нескольких часов, сопровождается сильной болью и лихорадкой. Поражение чаще располагается на нижних конечностях и ягодицах. Гнойно-некротический струп сохраняется длительное время. Образовавшиеся после его отторжения язвы имеют различную величину и очертания, покрыты гнойным отделяемым, крайне медленно рубцуются.

**Полиморфный тип** характеризуется сочетанием различных высыпных элементов, свойственных другим типам дермального ангиита. Чаще отмечают сочетание отечных воспалительных пятен, геморрагических высыпаний пурпурозного характера и поверхностных отечных мелких узлов, что составляет классическую картину так называемого трехсимптомного синдрома

Гужеро–Дюперра и идентичного ему полиморфнонодулярного типа артериолита Рюитера.

### Хроническая пигментная пурпура

Это хронический дермальный капиллярит, поражающий сочковые капилляры. В зависимости от клинических особенностей выделяют следующие ее разновидности (типы).

**Петехиальный тип** (стойкая прогрессирующая пигментная пурпура Шамберга) характеризуется множественными мелкими (точечными) геморрагическими пятнами без отека (петехиями) с исходом в стойкие буровато-желтые различной величины и очертаний пятна гемосидероза; высыпания располагаются чаще на нижних конечностях, не сопровождаются субъективными ощущениями, возникают почти исключительно у мужчин.

**Телеангиэктатический тип** (телеангиэктатическая пурпура Майокки) проявляется чаще своеобразными пятнами-медальонами, центральная зона которых состоит из мелких телеангиэктазий (на слегка атрофичной коже), а периферическая — из мелких петехий на фоне гемосидероза.

**Лихеноидный тип** (пигментный пурпурозный лихеноидный ангиодермит Гужеро–Блюма) характеризуется диссеминированными мелкими лихеноидными блестящими, почти телесного цвета узелками, сочетающимися с петехиальными высыпаниями, пятнами гемосидероза и иногда мелкими телеангиэктазиями.

**Экзематоидный тип** (экзематоидная пурпура Дукаса–Капеланакиса) отличается возникновением в очагах, помимо петехий и гемосидероза, явлений экзематизации (отечности, разлитого покраснения, папуловезикул, корочек), сопровождающихся зудом.

**Ливедо-ангиит** возникает почти исключительно у женщин, обычно в период полового созревания. Первым его симптомом служит стойкое ливедо — синюшные пятна различной величины и очертаний, образующие причудливую петлистую сеть на нижних конечностях, реже на предплечьях, кистях, лице и туловище. Окраска пятен резко усиливается при охлаждении. С течением времени интенсивность ливедо становится более выраженной, на его фоне (преимущественно в области лодыжек и тыла стоп) возникают мелкие кровоизлияния и некрозы, образуются изъязвления. Больные ощущают зябкость, тянущую боль в конечностях, сильную пульсирующую боль в узлах и язвах.

### Узловатый ангиит

Данная нозологическая форма включает различные варианты узловатой эритемы, отличающиеся друг от друга характером узлов и течением процесса.

Острая узловатая эритема — классический, хотя и не самый частый вариант заболевания. Она проявляется быстрым вы-

сыпанием на голенях (редко на других участках конечностей) ярко-красных отечных болезненных узлов величиной с детскую ладонь на фоне общей отечности голеней и стоп. Характерны повышение температуры тела до 38–39 °С, общая слабость, головная боль, артралгии. Заболеванию обычно предшествует простуда, вспышка ангины. Узлы исчезают бесследно в течение 2–3 нед, последовательно изменяя свою окраску на синюшную, зеленоватую, желтую («цветение синяка»). Изъязвления узлов не бывает. Рецидивов не наблюдают.

**Хроническая узловатая эритема** (самая частая форма кожного ангиита) отличается упорным рецидивирующим течением, возникает обычно у женщин зрелого возраста. Обострения чаще возникают весной и осенью, характеризуются появлением небольшого числа синюшно-розовых плотных, умеренно болезненных узлов величиной с лесной или грецкий орех. В начале своего развития узлы могут не изменять окраску кожи, не возвышаться над ней, а определяться только при пальпации. Почти исключительная локализация узлов — голени (обычно их передняя и боковая поверхности). Отмечают умеренную отечность голеней и стоп. Общие явления непостоянны и слабо выражены. Рецидивы длятся несколько месяцев, в течение которых одни узлы могут рассасываться, а на смену им появляются другие.

Мигрирующая узловатая эритема обычно имеет подострое, реже хроническое, течение и своеобразную динамику основного поражения. Процесс, как правило, носит асимметричный характер и начинается одиночным плоским узлом на переднебоковой поверхности голени. Узел розовато-синюшной окраски, тестоватой консистенции, довольно быстро увеличивается в размерах вследствие периферического роста, превращаясь вскоре в крупную глубокую бляшку с запавшим и более бледным центром и широкой валообразной, более насыщенной периферической зоной. Поражение сохраняется от нескольких недель до нескольких месяцев. Возможны общие явления (субфебрилитет, недомогание, артралгии).

#### Узловато-язвенный ангиит

В широком смысле его можно рассматривать как язвенную форму хронической узловатой эритемы. Процесс с самого начала имеет торпидное течение и проявляется плотными, довольно крупными малобезболезненными синюшно-красными узлами, склонными к распаду и изъязвлению с образованием вяло рубцующихся язв. Кожа над свежими узлами может иметь нормальную окраску. Иногда процесс начинается с синюшного пятна, трансформирующегося со временем в узловатое уплотнение и язву. После заживления язв остаются плоские или втянутые рубцы, область которых при обострениях может вновь уплотняться и изъязвляться. Типичная локализация — задняя поверхность

голеней (икроножная область), однако возможно расположение узлов и на других участках. Характерна пастозность голеней. Процесс имеет хроническое рецидивирующее течение, наблюдается у женщин зрелого возраста, иногда у мужчин.

### Патогистология

Патогистологическая структура кожных ангиитов довольно однотипна: набухание эндотелия кровеносных сосудов, инфильтрация сосудистых стенок и их окружности лейкоцитарными клетками (нейтрофилами, эозинофилами, лимфоцитами, гистиоцитами), лейкоцитоклазия (наличие среди клеток инфильтрата обломков ядер лейкоцитов — так называемой ядерной пыли), фибриноидное пропитывание стенок кровеносных сосудов и их окружности, эритроцитарные экстрavasаты в ткани, сегментарный некроз сосудистой стенки.

### Диагностика

Диагностика ангиитов кожи в типичных случаях не представляет существенных затруднений. Для предварительного диагноза той или иной формы кожного ангиита обычно бывает достаточно клинического осмотра больного и сбора основных анамнестических данных. Степени активности патологического процесса при кожных ангиитах представлены в табл. 41-2.

Как правило, для подтверждения диагноза ангиита, особенно при упорном течении заболевания или атипичной его разновидности, необходимо проведение патогистологического исследования пораженного участка кожи.

**Таблица 41-2.** Клиническая и лабораторная характеристика степени активности патологического процесса при кожных ангиитах

Показатель	Степень активности	
	I	II
Поражение кожи (по площади)	Ограниченное	Распространенное
Число высыпаний	Небольшое	Множественное
Температура тела	Нормальная или не выше 37,5 °С	Выше 37,5 °С
Общие явления (недомогание, общая слабость, головная боль, артралгии, миалгии и т.п.)	Отсутствуют или незначительны	Резко выражены
СОЭ	До 25 мм/ч	Выше 25 мм/ч
Эритроциты	Норма	Менее $3,8 \times 10^{12}/л$
Гемоглобин	Норма	Менее 12 г%
Тромбоциты	Норма	Менее $180 \times 10^9/л$
Лейкоциты	Норма	Более $10 \times 10^9/л$

Окончание табл. 41-2

Показатель	Степень активности	
	I	II
Общий белок	Норма	Более 85 г/л
$\alpha_2$ -Глобулин 2	Норма	Более 12%
$\gamma$ -Глобулин	Норма	Более 22%
C-реактивный белок	Отсутствует или до 2+	Более 2+
Комплемент	Выше 30 ЕД	Ниже 30 ЕД
Иммуноглобулины	Норма	Повышены
Реакция Ваалера–Роуза	Отрицательная	Положительная
Латекс-тест	Отрицательный	Положительный
Протеинурия	Нет	Есть

## Лечение

Кожные ангииты при II степени активности процесса подлежат обследованию и лечению в условиях стационара, в отдельных случаях допускается постельный режим в домашней обстановке. При I степени активности госпитализация или домашний режим необходимы в прогрессирующей стадии заболевания, особенно при наличии неблагоприятных профессиональных условий.

Первостепенное значение во всех случаях обострений кожного ангиита с основными очагами на нижних конечностях имеет постельный режим, поскольку у таких больных обычно резко выражен ортостатизм. В то же время полезна гимнастика в постели для улучшения кровообращения. Постельный режим следует соблюдать до перехода в регрессирующую стадию.

Больным, особенно в период обострения, необходимо соблюдать диету с исключением раздражающей пищи (алкогольные напитки, острые, копченые, соленые и жареные блюда, консервы, шоколад, крепкий чай и кофе, цитрусовые).

Во всех случаях кожного ангиита надо стараться обеспечить по возможности каузальную терапию, направленную на ликвидацию причины заболевания.

В целях патогенетической терапии необходимо предотвратить воздействие на больного различных провоцирующих факторов (переохлаждения, курения, длительной ходьбы и стояния, ушибов, подъема тяжестей и др.). Следует обеспечить с помощью соответствующих специалистов коррекцию выявленных сопутствующих заболеваний, которые могут поддерживать и ухудшать течение кожного ангиита (в первую очередь гипертонической болезни, сахарного диабета, хронической венозной недостаточности, фибромиомы матки и т.п.). В острых случаях патогенетически показан плазмаферез (табл. 41-3).

Таблица 41-3. Дифференцированные терапевтические программы лечения основных форм ангитов кожи

Клиническая форма	Степень активности	Общее лечение		Местное лечение
		Препараты	Примерная схема	
Ангит полиморфный дермальный	I	Нестероидные противовоспалительные препараты	Индометацин по 0,025 г 3 раза в день, нимесулид по 0,05 г 2 раза в день, кетопрофен (кетонал-ретард*) по 0,15 г 2 раза в день	Глюкокортикоидные мази, троксеругин (троксевазин-гель*), фенилбутозон (бутадионовая мазь), аминокaproновый крем
			Антибиотики	Ципрофлоксацин по 0,25 г 2 раза в день, джозамицин (вильпрафен*) по 0,5 г 2 раза в день, доксициклин по 0,1 г 1 раз в день
		Хинолины	Хлорохин — по 0,25 г в день, гидроксихлорохин по 0,2 г 2 раза в день	
		Антигистаминные средства	Хлорпирамин (супрастин*) по 0,025 г 3 раза в день, клемастин (тавегил*) по 0,001 г 2 раза в день	
		Витамины	Аскорутин* по 1 таблетке 3 раза в день	
	II	Нестероидные противовоспалительные препараты	Индометацин по 0,05 г 4 раза в день, диклофенак (вольтарен-ретард*) по 0,1 г 2 раза в день, нимесулид по 0,1 г 2 раза в день	При некротически-язвенном типе на первом этапе — примочки или мази с протеолитическими ферментами (химопосин*, ируксол*)
			Преднизолон (триамцинолон, метилпреднизолон (урбазон*) по 1–2 таблетки 4 раза в день, бетаметазон (дипроспан*) 2 мл внутримышечно 1 раз в неделю	на втором этапе — дезинфицирующие, анестезирующие, эпителизирующие мази и губки, лазерное облучение малой мощности, NO-терапия
		Цитостатики	Циклофосфамид (азатиоприн) по 0,05 г 3 раза в день	

Продолжение табл. 41-3

Клиническая форма	Степень активности	Общее лечение		Местное лечение
		Препараты	Примерная схема	
		Антибиотики	Олететрин* по 0,25 г 6 раз в сутки, метациклин по 0,3 г 3 раза в день, цефалоридин внутримышечно по 1,5 г 3 раза в день	
		Антигистаминные	Дифенгидрамин (димедрол*) внутримышечно или внутрь по 0,05 г 3 раза в день, эбастин по 0,01 г 1 раз в день	
		Антикоагулянты	Надропарин кальция (фраксипарин*) подкожно по 0,3 мл 2 раза в день	
		Детоксикационная терапия	Реамберин* внутривенно по 400 мл/сут	
Пурпура пигментная хроническая		Хинолины, аминопропановая кислота	Хлорохин 0,25 г/сут, аминопропановая кислота по 2,0 г 3 раза в день, аскорутин* по 1 таблетке 3 раза в день, кальция глюконат по 2 таблетки 3 раза в день, анавенол* по 2 драже 2 раза в день	Глюкокортикоидные мази, аминопропановый крем, троксерутин (троксевазин-гель*)
Ливедо-ангиит	I	Нестероидные противовоспалительные препараты	Индометацин по 0,025 г 3-4 раза в день, ибупрофен по 0,2 г 3-4 раза в день, диклофенак по 0,1 г 1 раз в день	Сухое тепло
		Хинолины	Гидроксихлорохин по 0,2 г 3 раза в день	
		Периферические гемоксинаторы	Пентоксифиллин по 0,1 г 3 раза в день, анавенол* по 2 драже 2 раза в день	
		Витамины	Аевит* по 1 капсуле 1-2 раза в день	
	II	Глюкокортикоиды	Преднизолон (триамцинолон, метилпреднизолон) по 2 таблетки 4 раза в день	
		Цитостатики	Циклофосфамид (азатиоприн) по 0,05 г 3 раза в день	

Продолжение табл. 41-3

Клиническая форма	Степень активности	Общее лечение		Местное лечение
		Препараты	Примерная схема	
		Периферические гемокинаторы	Пентоксифиллин по 0,4 г 2 раза в день	
		Антикоагулянты	Надропарин кальция (фраксипарин*) подкожно по 0,6 мл 2 раза в день	
		Детоксикационная терапия	Реамберин* внутривенно по 400 мл/сут	
		Гипербарическая оксигенация		
Эритема узловатая (подострая, хроническая)	I	Йодистые щелочи	Калия йодида 3% раствор по 1 столовой ложке 2 раза в день	Аппликации диметилсульфоксида, окклюзионные повязки с бугадионовой*, глю-
Ангиит узловатый		Хинолины	Хлорохин по 0,25 г/сут	Глюкокортикоидной мазью; сухое тепло
язвенный хронический		Нестероидные противовоспалительные препараты	Индометацин по 0,025 г 3-4 раза в день, ибупрофен по 0,2 г 3-4 раза в день	
		Диуретики	Гидрохлоротиазид по 0,05 г в день	
		Антибиотики	Джозамицин (вильпрафен*) по 0,5 г 2 раза в день	
		Витамины	Авит* по 1 капсуле 3 раза в день	



Окончание табл. 41-3

Клиническая форма	Степень активности	Общее лечение		Местное лечение
		Препараты	Примерная схема	
		Глюкокортикоиды в сочетании с корригирующими средствами	Преднизолон (триамцинолон, метилпреднизолон) по 2 таблетки 4 раза в день	То же; лечение язв, как при полиморфном ангиите II степени
		Йодистые щелочи	Калия йодида 3% раствор по 1 столовой ложке 2 раза в день	
		Нестероидные противовоспалительные препараты	Индометацин по 0,05 г 4 раза в день, нимесулид по 0,1 г 2 раза в день	
		Диуретики	Фуросемид 0,04 г в день	
		Витамины	Олиговит* по 1 драже 2 раза в день	

## Прогноз

Прогноз для жизни при ангиитах с изолированным или преимущественным поражением кожи благоприятный. Острые варианты обычно имеют циклическое течение, склонны к спонтанному регрессу и не рецидивируют. При хронических формах прогноз определяется адекватностью терапии и профилактики.

## Профилактика

Во всех случаях кожного ангиита при исчезновении клинических проявлений заболевания лечение заканчивать не следует. Его в уменьшенном объеме следует продолжать до полной нормализации лабораторных показателей, а в течение последующих 0,5–1 года больных следует оставлять на поддерживающем лечении, для которого обычно используют ангиопротекторы, улучшающие микроциркуляцию и реологические свойства крови, предохраняющие сосудистую стенку от неблагоприятных влияний: пирикарбат (продекстин<sup>▲</sup>, пармидин<sup>▲</sup>) или кальция добезилат (по 0,25 г 2–3 раза в день), дезагреганты (дипиридамол по 0,025 г 2–3 раза в день, ксантинола никотинат по 0,15 г 3 раза в день), периферические гемокинаторы (циннаризин по 0,025 г на ночь) или адаптогены (элеутерококка экстракт<sup>▲</sup> по 25 капель 2 раза в день перед едой). Больных следует предупреждать о необходимости соблюдения профилактических мер, исключающих воздействие факторов риска (переохлаждение, физические и нервные перегрузки, длительная ходьба, ушибы). В необходимых случаях следует проводить трудоустройство больных, а иногда переводить их на временную инвалидность. Больным следует рекомендовать здоровый образ жизни (утренняя гимнастика, закаливание, водные процедуры, регулярное сбалансированное питание, прогулки на свежем воздухе, плавание, достаточный сон).

# Парапсориазы

В понятие «парапсориаз» включены три отдельные нозологии — лихеноидный, мелкобляшечный и крупнобляшечный, при этом под мелкобляшечным парапсориазом понимают доброкачественный хронический поверхностный дерматит, а крупнобляшечный парапсориаз рассматривают как поражение кожи, со временем в 10–30% наблюдений прогрессирующее в Т-клеточную лимфому. Лихеноидный парапсориаз встречается в виде двух клинических форм: лихеноидный парапсориаз острый и вариолиформный и лихеноидный парапсориаз хронический.

### Коды по МКБ-10

L41. Парапсориаз.

L41.3. Мелкобляшечный парапсориаз.

L41.4. Крупнобляшечный парапсориаз.

L41.8. Сетевидный парапсориаз.

L41.9. Парапсориаз неуточненный.

## Мелкобляшечный парапсориаз

### Клиническая картина

Заболевание чаще возникает у мужчин среднего и пожилого возраста (40–60 лет). Женщины болеют редко. Соотношение мужчин и женщин 8:1. Первоначальной локализацией высыпаний часто являются внутренняя поверхность предплечий, плеч и бедер, реже первые высыпания отмечаются на боковых поверхностях туловища.

Обычно появляются единичные пятна или бляшки, которые могут существовать долгое время, являясь ограниченной формой заболевания. В некоторых наблюдениях происходит медленное и часто незаметное для больного распространение высыпаний. При распространенных формах сыпь локализуется на передней и задней поверхностях конечностей, переднебоковых поверхностях туловища, реже — в эпигастральной области и в области поясницы. Высыпания всегда симметричны. Кожа волосистой части головы, лица, ладоней и подошв в процесс не вовлекается.

Высыпания всегда мономорфны и представлены пятнами или слегка инфильтрированными бляшками. Пятна или бляшки могут быть округлыми, овальными, удлинено-овальными и полосовидными, но особенно характерны для этой формы заболевания полосовидные пятна (в виде пальцев) с заостренными концами. Такие пятна, располагаясь симметрично на конечностях, своей длинной осью параллельны длине конечности, а на туловище — параллельны ребрам. Подобное расположение формирует своеобразную клиническую картину. Вместе с тем практически никогда не встречаются высыпания с неправильными и причудливыми очертаниями.

Размеры пятен и бляшек могут варьировать, но чаще округлые элементы не превышают 1–2 см в диаметре, удлинено-овальные — 4–5 см при ширине 1,5–2 см и полосовидные — 5–7 см в длину и 2–3 см в ширину.

Окраска пятен также неодинакова. Наиболее характерным является желтовато-розовый и желтовато-коричневатый цвет при более спокойном течении заболевания и розовый или ярко-розовый — в период обострения. В дистальных отделах конечностей пятна и бляшки иногда имеют синюшный оттенок.

Поверхность высыпаний может быть гладкой, а может сопровождаться скудным мелкопластинчатым шелушением, при этом шелушение настолько невыраженное, что поверхность пятен в таких наблюдениях скорее производит впечатление шероховатой, чем шелушащейся. У 80–90% больных наблюдается симптом «скрытого шелушения».

Сформировавшись в типичных местах и достигнув определенной величины, элементы сыпи существуют месяцы и годы, причем клинические проявления несколько усиливаются зимой, а летом частично разрешаются, маскируясь загаром. Несмотря на длительное, иногда многолетнее существование, пятна и бляшки остаются ограниченными, без тенденции к периферическому росту и слиянию. Не отмечается также и нарастания инфильтрата в бляшках. Возможны спонтанные ремиссии, иногда полное разрешение высыпаний, при этом на месте исчезнувших элементов кожа остается нормальной, без развития атрофии или явлений пойкилодермии. Субъективные ощущения отсутствуют, крайне редко больных может беспокоить кратковременный легкий зуд.

### Гистопатология

Умеренный акантоз и очаговый паракератоз, инфильтрат из лимфоцитов с нормальной зрелой морфологией с примесью гистиоцитов, располагающийся периваскулярно по ходу поверхностного сплетения, практически всегда позволяют поставить диагноз, используя световую микроскопию.

## Диагноз и дифференциальная диагностика

Мелкобляшечный парапсориаз диагностируют на основании характерной клинической картины, длительного доброкачественного течения и результатов гистологического исследования кожи.

Дифференцируют это заболевание с розовым лишаем, вторичным сифилисом, токсикодермией, себорейной экземой.

## Лечение

При мелкобляшечном парапсориазе больные должны быть очень тщательно обследованы с целью выявления очагов хронической инфекции и заболеваний желудочно-кишечного тракта. Это выявление должно быть активным, так как в отдельных случаях патологические изменения имеют функциональный характер, клинически не проявляются и не замечаются больными. При обнаружении патологии со стороны внутренних органов необходимо проведение корригирующей терапии у специалистов. Существенное значение имеют средства, нормализующие тонус сосудов кожи и процессы метаболизма в ней. Чаще всего применяется комплексная терапия, включающая инъекции витаминов группы В ( $B_1$ ,  $B_6$ ,  $B_{12}$ ), аскорбиновой и никотиновой кислоты. Показаны препараты, улучшающие микроциркуляцию в тканях: ксантинол никотинат по 0,15–0,3 г 3 раза в сутки или в виде внутримышечных инъекций по 2 мл 2 раза в день, компламин или теоникол. В комплексную терапию часто включают и УФ-облучение.

Из наружных средств эффективны глюкокортикоидные и 1–2% салициловые мази, особенно в сочетании с общим УФ-облучением.

Учитывая улучшение в течении заболевания в летнее время, целесообразно применение различных методов фототерапии. Был отмечен выраженный терапевтический эффект от ПУВА-терапии. Этой точки зрения придерживаются и зарубежные дерматологи. В случае возникновения рецидивов показано повторное проведение ПУВА. Селективная фототерапия приводит также к очищению кожных покровов у больных мелкобляшечным парапсориазом. Очень обнадеживающие результаты были получены при применении фототерапии узкого спектра 311 нм.

## Крупнобляшечный парапсориаз

### Клиническая картина

Заболевание возникает чаще у мужчин среднего и пожилого возраста, хотя у женщин оно тоже встречается. Крайне редко возникает у молодых людей. Вначале высыпания могут появиться на тех же местах, что и при мелкобляшечном парапсориазе,

т.е. на внутренних поверхностях верхних конечностей и бедер. Однако нередко первоначальной локализацией бывает туловище, особенно область живота и боковые поверхности. Появляются высыпания в виде крупных пятен, но чаще незначительно инфильтрированных бляшек размером от 3–4 до 7–10 см в диаметре.

Бляшки имеют красновато-коричневатую или насыщенно розовую окраску, иногда с желтоватым оттенком, нечеткие границы, округлые и неправильные очертания и шероховатую поверхность. В таком виде бляшки могут существовать достаточно долгое время на протяжении многих месяцев, но постепенно процесс начинает распространяться, занимая новые участки кожного покрова. Они локализуются на спине, ягодицах, бедрах, нижней части живота и голени, у женщин — в области молочных желез. Никогда не встречаются высыпания на волосистой части головы, ладонях и подошвах. Процесс прогрессирования высыпаний может длиться несколько лет.

Кроме появления новых высыпаний, уже имеющиеся бляшки также медленно могут увеличиваться в размерах, а на внутренних поверхностях конечностей сливаться, образуя обширные очаги поражения неправильных очертаний до 15 см и более в диаметре, с незначительным мелкопластинчатым шелушением на поверхности. Однако слияние элементов не очень характерно для этого заболевания и возникает лишь при раздражении элементов трением одежды или в результате нерациональной наружной терапии.

Со временем бляшки становятся более инфильтрированными и приобретают застойные оттенки. На некоторых бляшках появляются атрофия эпидермиса и сморщивание по типу папиросной бумаги.

Улучшений состояния кожного процесса в летнее время не отмечается, но в течении болезни могут наблюдаться периоды стихания воспалительных явлений и некоторого обострения. Субъективные ощущения отсутствуют, редко больных беспокоит легкий зуд.

У 10–30% больных происходит трансформация заболевания в лимфому кожи, при этом с момента постановки диагноза крупнобляшечного парапсориаза может пройти 10 лет и более. Была описана 78-летняя пациентка, у которой крупнобляшечный парапсориаз протекал доброкачественно около 50 лет, а затем трансформировался в CD30-кожную Т-клеточную лимфому.

Достаточно часто развитию лимфомы предшествует появление сосудистой атрофической пойкилодермии в виде сетчатой гипо- или гиперпигментации, телеангиэктазий и атрофии кожи. Такой крупнобляшечный парапсориаз носит название атрофического, и многие авторы относят его к ранней стадии грибовидного микоза. Трансформация в Т-клеточную лимфому обычно

происходит при развитии явлений пойкилодермии у больных крупнобляшечным парапсориазом, однако предугадать, какие случаи будут прогрессировать в лимфому кожи, невозможно.

### **Гистопатология**

Появление в ранних стадиях бляшек может иметь сходство с таковыми при мелкобляшечном парапсориазе, которые характеризуются умеренным, иногда псориазиформным акантозом и очаговым паракератозом. Дермальный инфильтрат вначале умеренный, располагающийся периваскулярно, но постепенно становится более плотным, состоит из лимфоцитов и активных гистиоцитов, а в период обострения встречаются эозинофилы. Инфильтрат может распространяться вверх к дермальным сосочкам. Обычно присутствует умеренный экзоцитоз лимфоцитов, но, в отличие от ранней стадии грибовидного микоза, не формируются микроабсцессы Потрие, однако в период обострения экзоцитоз может быть более выраженным с образованием в эпидермисе мелких полостей с лимфоцитами из воспалительного инфильтрата. Иногда присутствуют крупные лимфоциты с невыраженной ядерной атипией.

### **Диагноз и дифференциальная диагностика**

Крупнобляшечный парапсориаз диагностируется на основании клинических проявлений болезни, результатов гистологического исследования кожи и современных методов исследования по изучению клоальности дермальных инфильтратов.

Наибольшие трудности возникают при дифференциальной диагностике крупнобляшечного парапсориаза и начинающих шелушащимися пятнами полиморфноклеточной (грибовидный микоз) и мономорфноклеточной лимфом кожи.

### **Лечение**

Крупнобляшечный парапсориаз отличается резистентностью к проводимой терапии, но достаточно хорошие результаты получены при фотохимиотерапии. В последние годы появились сообщения об успешном применении фототерапии 308 нм эксимерным лазером.

Наружно применяют различные глюкокортикоидные мази и кремы.

## **Парапсориаз лихеноидный острый Мухи—Габерманна**

### **Клиническая картина**

Развивается в любом возрасте, но несколько чаще встречается у людей юношеского и среднего возраста после перенесенных

различных инфекционных заболеваний. Вместе с тем язвенно-некротический вариант с лихорадкой часто встречается у детей и подростков.

Развивается всегда остро. Появлению сыпи иногда предшествует продромальный период в виде повышения температуры до 37–38 °С и общей слабости. Клиническая картина отличается истинным и ложным полиморфизмом высыпаний. Высыпания появляются внезапно в виде оспенноподобных пустул и отечных розовых папул 5–10 мм в диаметре, в центре которых образуется пузырек с геморрагическим содержимым.

Высыпания распространенные, занимают значительные участки кожного покрова на туловище и конечностях, в том числе на лице, кистях, стопах, иногда — волосистой части головы. Редко поражаются слизистые оболочки рта и половых органов, где появляются беловатые, резко очерченные папулы.

Полостные элементы довольно быстро трансформируются в буровато-черные некротические корочки. После отторжения корок и рассасывания узелков на их месте остаются пигментации и оспенноподобные («штампованные») рубчики.

Наряду с описанными проявлениями могут наблюдаться папулы, типичные для хронической формы лихеноидного параспориоза с характерной для него триадой. Располагаются такие элементы чаще на внутренней поверхности плеч.

Заболевание протекает циклически. Появление свежих высыпаний может сопровождаться жжением и болью. В результате неодновременного возникновения и эволюции сыпи клиническая картина выглядит достаточно пестрой. Высыпания спонтанно регрессируют в период от нескольких недель (4–6) до 6 мес, либо полностью без последующих рецидивов, либо заболевание переходит в хроническую форму лихеноидного параспориоза. По данным некоторых авторов, возможна трансформация в лимфому кожи.

В лабораторных показателях у некоторых больных отмечают увеличение СОЭ и гипергаммаглобулинемия.

## **Язвенно-некротическая болезнь с лихорадкой Мухи—Габерманна**

Протекает более остро, иногда молниеносно, у взрослых заканчиваясь нередко летально. В клинической картине присутствуют признаки острого лихеноидного параспориоза, но преобладают язвенно-некротические элементы. Помимо описанной локализации, поражаются также шея и складки: паховые, локтевые, аксиллярные. На поверхности высыпания быстро формируются струпы, при отторжении которых образуются рубцы.



При этой форме отмечаются высокая температура (до 39–40 °С), лимфаденопатия, поражение суставов, абдоминальная боль, резко ухудшается общее самочувствие. В анализах крови с первых дней болезни наблюдаются высокая СОЭ, лейкоцитоз, гипохромная анемия. Часто обнаруживаются положительный С-реактивный белок, повышение уровня печеночных ферментов, гипопроотеинемия. В последних работах был выявлен высокий уровень в крови ФНО- $\alpha$ .

В процессе болезни могут присоединяться интериты и интерстициальная пневмония. Смерть часто наступает от тромбоза сосудов, приводящего к гангренизации внутренних органов.

### **Гистопатология**

Эпидермис отечен, наблюдаются его утолщение, очаговый паракератоз, вакуолизация и дистрофические изменения клеток шиповатого слоя, нередко с образованием внутриэпидермальных пузырьков и очажков некроза, а также ретикулярной дистрофии с экзоцитозом лимфоидных и гистиоцитарных элементов.

В дерме отмечается лимфоидно-гистиоцитарный инфильтрат с примесью единичных нейтрофилов, располагающийся как периваскулярно, так и сливающийся. Значительные изменения обнаруживают в сосудах в виде васкулита, периваскулита с диапедезом эритроцитов, иногда тромбоза и некротических изменений в сосудистых стенках. Капилляры окружены и пропитаны малыми лимфоцитами, отмечается пролиферация их эндотелия.

При язвенно-некротической болезни с лихорадкой наряду с перечисленными явлениями выявляются некроз кератиноцитов, выраженный спонгиоз, присутствие эритроцитов в дермальном инфильтрате.

### **Диагноз и дифференциальная диагностика**

Диагноз острого лихеноидного парапсориаза основывается на характерных клинических и гистологических признаках заболевания, а также на течении процесса с острым началом. Однако в некоторых случаях требуется разграничение его с ветряной оспой, лимфоматоидным папулезом, папулонекротическим ангиитом и папулонекротическим туберкулезом.

### **Лечение**

Перед началом лечения больных необходимо обследовать для выявления очагов хронических инфекций, сопутствующих заболеваний и их коррекции. Однако независимо от результатов обследования чаще всего начинают терапию антибиотиками широкого спектра (эритромицин, тетрациклин) в дозе не менее 1–2 млн ЕД/сут в течение 15–20 дней.

Эффективным средством лечения острого лихеноидного парапсориаза являются препараты никотиновой кислоты и ее сочетания с аскорбином. Хороший эффект отмечен от теоникола и компламина.

И.М. Разнатовский (1982) рекомендовал назначать таким больным комплексную терапию, включающую препараты кальция, аскорбиновую кислоту, рутин, глюкокортикоидные препараты, причем эффективность их усиливается при использовании в виде инъекций. Что касается глюкокортикоидных препаратов, целесообразно назначать преднизолон в дозе 30–35 мг/сут или другие препараты в течение непродолжительного времени (10–12 дней) с последующим постепенным снижением суточной дозы (на 5 мг каждые 3–5 дней) до полной отмены.

Наружная терапия обычно не применяется, но в том случае, когда ее используют, предпочтение отдают глюкокортикоидным мазям.

Большие сложности возникают при лечении язвенно-некротического варианта течения острого лихеноидного парапсориаза с лихорадкой (FUMHD). В подобных случаях назначают иммуносупрессивную терапию, часто в больших дозах. Прежде всего речь идет о глюкокортикоидных препаратах и метотрексате. Хорошие результаты получены при применении антибиотиков (эритромицина и тетрациклина), но в тяжелых случаях к ним присоединяют системные глюкокортикоидные препараты (преднизолон, дексаметазон) или метотрексат. Имеются сообщения об успешном лечении ацикловиrom, большими дозами  $\gamma$ -глобулина и 4,4-диаминодифенилсульфоном.

Учитывая, что у больных этой формой обнаружен повышенный уровень в сыворотке крови ФНО- $\alpha$ , были предложены методы лечения его антагонистами.

## **Парапсориаз лихеноидный хронический**

### **Клиническая картина**

Встречается чаще в молодом возрасте, обычно у мужчин, но могут болеть дети и пожилые люди. Первые высыпания наблюдаются в весенне-осенний и зимний период, что позволяет предположить определенную роль переохлаждения и обострения очагов хронической инфекции. Характеризуется появлением лентикулярных папул, располагающихся на коже боковых поверхностей туловища и переднебоковых поверхностей конечностей, в области крестца, в верхней части спины. Ладони, подошвы, лицо и волосистая часть головы обычно не поражаются.

Папулы имеют вначале светло-розовую, а в последующем — красновато-синюшную или бурую окраску, округлые очертания,

полусферическую форму, плотноватую консистенцию и гладкую поверхность. При поскабливании папулы при видимом отсутствии на поверхности чешуйки появляется незначительное отрубевидное шелушение (симптом скрытого шелушения), а при более интенсивном поскабливании элементов образуются точечные кровоизлияния (симптом пурпуры). Спустя несколько дней на поверхности папул появляются плотно прикрепленные в центре и несколько отстающие по периферии сероватые чешуйки, которые при осторожном снятии легко целиком отходят, не ломаясь (симптом «облатки»).

Одновременно с папулами иногда возникают едва заметные бледно-розовые пятна, нередко покрытые пластинчатыми чешуйками. Сыпь становится более заметной после согревания кожи.

Высыпания локализуются симметрично, неравномерно, в большем или меньшем количестве в указанных местах, не имеют тенденции к группировке и слиянию.

После полного разрешения папулы на ее месте остается белесоватая чешуйка, плотно сидящая в центре и отстающая по периферии, напоминающая коллоидную пленку (симптом «коллоидной пленки»). На месте разрешившихся элементов может оставаться гиперпигментация или лейкодерма. Заболевание протекает без субъективных ощущений и нарушений общего состояния.

Течение заболевания длительное, с улучшением в летнее время и рецидивами в холодное время года. Описаны как спонтанное излечение после многолетнего течения заболевания, так и переход в лимфому кожи.

### **Гистопатология**

В эпидермисе отмечаются выраженный паракератоз, различной степени акантоз, иногда — спонгиоз и гиперкератоз, что может напоминать себорейную экзему или псориаз. Однако при парапсориазе наблюдаются вакуольная дистрофия базальных клеток эпидермиса и незначительный экзоцитоз клеток инфильтрата (лимфоцитов).

Скудные периваскулярные инфильтраты в верхних слоях дермы с едва различимыми признаками лимфоцитарного васкулита могут содержать единичные экстравазатные эритроциты.

### **Диагноз и дифференциальная диагностика**

Чаще всего диагноз не вызывает сомнений и ставится на основании клинической картины, иногда прибегают к гистологическому исследованию.

Хронический лихеноидный парапсориаз дифференцируют со вторичным сифилисом и псориазом.

## Лечение

Так же как и при остром лихеноидном парапсориазе, в комплексную терапию хронической формы наряду с инъекционными витаминами группы В ( $B_1$  и  $B_6$ ) и аскорбиновой кислотой включают препараты никотиновой кислоты. При этой форме парапсориаза также применяют антибиотики широкого спектра, в основном тетрациклины. Многие дерматологи отмечают выраженный эффект от назначения метотрексата или циклоспорина А.

С успехом применяются некоторые методы фототерапии, в частности облучение УФ-лучами УФБ и УФА. Наиболее эффективной является ПУВА-терапия. Местные средства не используют, но появились сообщения об успешном лечении такролимусом.

## Панникулиты

Панникулит — воспаление подкожной жировой клетчатки, развивающееся в жировых дольках или в междольковых перегородках. Выделяют более десяти разновидностей панникулитов. Самая частая форма панникулита — спонтанный панникулит, встречающийся более чем в половине случаев.

### Коды по МКБ-10

M35.6. Рецидивирующий панникулит Вебера–Крисчена.

M54.0. Панникулит, поражающий шейный отдел и позвоночник.

M79.3. Панникулит неуточненный.

### Классификация

Панникулиты искусственно подразделяют на кожные и висцеральные, предлагая для них различные названия: панникулит Вебера–Крисчена для кожного варианта (при отсутствии лихорадки — спонтанный панникулит Ротманна–Макаи), системная болезнь Вебера–Крисчена, или системный узловатый панникулит.

В качестве пускового механизма в возникновении панникулитов рассматривают различные инфекции, травмы, лекарственную непереносимость. Например, стероидный вариант, наблюдаемый у детей через 1–2 нед после прекращения глюкокортикоидной терапии. Холодовой панникулит появляется после воздействия низких температур, а искусственный развивается от введения различных препаратов. Эозинофильный панникулит считают проявлением неспецифической реакции при ряде кожных и системных заболеваний (при укусах насекомых, инъекциях). Кристаллический панникулит обусловлен отложением микрокальцинатов при гиперкальциемии, гиперурикемии.

Большое значение в патогенезе спонтанного панникулита отводят нарушениям процессов перекисного окисления липидов. Антигены разрушенных клеток стимулируют продукцию антител, приводя к нарушению иммунного гомеостаза.

## Клиническая картина

Клиническая картина спонтанного панникулита напоминает начало острого инфекционного заболевания или так называемую сывороточную болезнь. Инкубационный период отсутствует, заболевание начинается с недомогания, головной боли, иногда боли в мышцах, суставах и сопровождается лихорадкой различной выраженности (температура тела 37–40 °С). Заболевание протекает приступообразно с ремиссиями разной продолжительности. Для спонтанного панникулита патогномонична триада симптомов:

- ✧ лихорадка;
- ✧ наличие чрезвычайно болезненных узлов;
- ✧ тенденция к рецидивам.

Основными клиническими проявлениями панникулитов являются узлы, залегающие в подкожной жировой клетчатке. Узлы могут локализоваться на разной глубине и практически на любом участке кожного покрова. Однако у большинства больных узлы располагаются на нижних и верхних конечностях, ягодицах, реже — на груди и молочных железах, животе, кистях, лодке, щеках. Они редко бывают единичными, чаще имеют диссеминированный, множественный характер. Узлы располагаются изолированно, иногда сливаясь в конгломераты различного размера и образуя на поверхности обширные опухолевидные очаги с неровной, бугристой поверхностью и расплывчатыми границами. Узлы обычно не вскрываются, при рассасывании на их месте остаются участки атрофии.

В некоторых случаях на поверхности единичных узлов или конгломератов появляется флюктуация, узлы вскрываются, выделяя желтоватую пенистую массу.

Различают три варианта кожных проявлений спонтанного панникулита:

- ✧ узловатый;
- ✧ бляшечный;
- ✧ инфильтративный.

При узловатой форме единичные и множественные узлы от нескольких миллиметров до нескольких сантиметров в диаметре располагаются изолированно друг от друга, не сливаются, имеют четкие границы. Окраска элементов варьирует от цвета нормальной кожи до ярко-розовой в зависимости от глубины расположения в подкожной клетчатке.

При бляшечной форме отдельные узлы, сливаясь в конгломераты различного размера, занимают иногда всю поверхность голени, бедра, плеча, что может приводить к отеку и выраженной болезненности вследствие сдавления сосудисто-нервных пучков. Поверхность таких бляшек-конгломератов бугристая, границы

их расплывчаты, консистенция плотноэластическая, доходящая иногда до склеродермоподобной. Цвет конгломератов от розового до синюшно-багрового.

При инфильтративной форме панникулита на поверхности отдельных узлов или конгломератов появляется флюктуация, цвет очагов становится ярко-красным или багровым. Очаги принимают вид опухолевидных инфильтратов, но в отличие от последних при вскрытии отделяют желтоватую пенистую массу. Больным часто выставляют диагноз «абсцесс» или «флегмона», хотя при вскрытии очагов обычного гнойного содержимого не получают. Длительность заболевания колеблется от нескольких недель до нескольких десятков лет. Она не определяет характера течения болезни и не может служить дифференциально-диагностическим и прогностическим критерием.

Выделяют следующие формы болезни:

- ✧ хроническую;
- ✧ подострую;
- ✧ острую.

При хронической форме спонтанного панникулита независимо от остроты начала заболевания дальнейшее его течение имеет благоприятный для жизни характер. Общее состояние больных обычно не нарушено, а возможные рецидивы, наблюдаемые через различные промежутки времени, не отличаются по тяжести от предыдущих. При хроническом течении ремиссии продолжаются долго. Несмотря на отсутствие изменений во внутренних органах, у большинства больных при обследовании обнаруживают различные отклонения в биохимических показателях крови, отражающих функциональное состояние печени.

Подострое течение характеризуется выраженными общими симптомами, заключающимися в длительной гектической лихорадке, нарастающей слабости, изменениях в общем (лейкопения, увеличение СОЭ) и биохимическом анализе крови, указывающих на участие печени в патологическом процессе. Количество кожных высыпаний с каждым рецидивом у некоторых больных уменьшается (в терминальной стадии они могут исчезнуть), а у других больных — увеличивается.

Гистологическая картина панникулита представлена инфильтрацией гиподермы воспалительными или неопластическими клетками. Эпидермис и дерма в патологический процесс обычно не вовлекаются. Основные изменения отмечаются в подкожной жировой клетчатке в виде очагового неспецифического гранулематозного воспаления с замещением жировой ткани соединительной.

Септальные панникулиты характеризуются воспалительными изменениями в основном в соединительнотканых перегородках между жировыми дольками, лобулярные панникулиты — пре-

имущественным поражением непосредственно самих жировых долек. Патогистологическая классификация панникулитов представлена в табл. 43-1.

**Таблица 43-1.** Патогистологическая классификация панникулитов

Септальные панникулиты	Лобулярные панникулиты
Узловатая эритема	Индуративная эритема Базена
Панникулит при склеродермии	Волчаночный панникулит
Нодулярный васкулит Монтгомери–О’Лири–Баркера	Травматические панникулиты
Панникулиты при обменных дерматозах	Инфекционные панникулиты
	Пролиферативные панникулиты

## Диагностика

Для диагностики панникулитов ведущее значение отводится тщательному изучению анамнеза и обследованию пациента. При постановке диагноза панникулита необходимо учитывать локализацию высыпаний, связь с возможными инъекциями лекарственных препаратов, инфекцией или травмой. Большую помощь оказывают лабораторные исследования, например культуральная диагностика (для исключения стрептококкового фарингита при узловатой эритеме), определение концентрации антинуклеарных антител (для исключения люпус-панникулита),  $\alpha_1$ -антитрипсина (для выявления панникулита, вызванного дефицитом ингибитора протеиназ). Решающее значение имеют биопсия кожи и иммуногистологическое исследование, которые показаны при пролиферативных заболеваниях. Рентгеновский микроанализ применяют при травматическом панникулите для определения инородных тел.

В диагностике спонтанного панникулита необходимо учитывать клиническую картину — наличие узлов в подкожной клетчатке, локализующихся преимущественно в местах, богатых жировой тканью (бедро, ягодицы, живот, поясничная область, щеки, молочные железы), динамику течения дерматоза (рецидивирующий характер), нарушение общего состояния (лихорадка, артралгии, миалгии), отклонения в биохимических анализах крови, а также гистопатологические данные (обнаружение «пенистых клеток»).

## Лечение

При лечении больных учитывают клиническую разновидность спонтанного панникулита, характер течения дерматоза и общее состояние. При узловатой и бляшечной формах с хроническим течением назначают курсовой прием витаминов-антиоксидантов:



аскорбиновой кислоты в дозе 1–2 г/сут, витамина Е 10–14 мг/сут, аевита\* по 1 капсуле 2 раза в день, а также поливитаминов (вектрум\*, витрум\*, пиковит\*).

При узловатой, бляшечной и инфильтративной формах спонтанного панникулита с подострым течением назначают антибиотики (преимущественно тетрациклинового ряда), глюкокортикоиды в суточной дозе 30–40 мг до получения терапевтического эффекта, обычно наступающего через 10–12 дней, с последующим постепенным снижением дозы.

При единичных узлах эффективно внутривенное введение глюкокортикоидов, например бетаметазона (дипроспана\*), так как при их введении в подкожную клетчатку можно не опасаться развития атрофии, появляющейся при подкожных инъекциях. Первые 2–4 обкалывания рекомендуют делать ежедневно в противоположные зоны очага, разделив дозу ампулированного препарата пополам, затем интервалы между инъекциями постепенно увеличивают до 3–5–7 дней. Всего проводят 3–7 инъекций. Курсовую дозу глюкокортикоидов при этом методе лечения значительно уменьшают по сравнению с приемом внутрь. На узлы накладывают повязки с ихтаммолом\* (ихтиолом), нестероидными противовоспалительными мазями, например с индометацином, 2–3 раза в сутки или под окклюзионную повязку 1 раз в сутки, возможно проведение фонофореза.

Наибольшие трудности вызывает лечение спонтанного панникулита с острым течением. В этих случаях дозу глюкокортикоидов увеличивают (преднизолон 90–120 мг/сут). В качестве дезинтоксикационных средств применяют гемодез, декстран, раствор Рингера и изотонический раствор натрия хлорида.

Если у больных спонтанным панникулитом выявляют поражение печени, протекающее по типу жировой инфильтрации, целесообразно с самого начала в комплексное лечение включать метионин, фолиевую кислоту, кальция пантотенат, тиоктовую кислоту.

### Профилактика

Профилактика включает санацию очагов хронической инфекции, предупреждение травм, в том числе инъекционных, ушибов и простудных заболеваний. Больным с панникулитами следует избегать длительного пребывания на солнце, по возможности ограничить метеовлияния (ветер, холод). После выписки из стационара больные должны находиться под диспансерным наблюдением дерматолога и терапевта. Рекомендуют курсовой прием ангиопротекторов, например танакан\*, антистакс\*, кальция добезилат, витаминов: аскорутин\*, аевит\*, компливит\*, а также соблюдение диеты с ограничением жиров и углеводов.

# Эритемы

Термином «эритема» обозначают ограниченное покраснение кожи, вызванное расширением кровеносных сосудов дермы.

Принято различать активную и пассивную эритемы.

*Активная эритема* характерна для острой фазы воспалительного процесса. Она имеет яркую окраску, может сопровождаться отеком и неприятными ощущениями. Эти изменения обусловлены расширением артериальных сосудов кожи и усилением кровотока.

*Пассивная эритема* связана с расширением венозных сосудов дермы и стазом крови, в результате чего кожа приобретает застойный синюшно-красный цвет с цианотичным оттенком. Температура этих участков понижена. Пассивная эритема чаще развивается вследствие длительного хронического воспаления.

Эритема может рассматриваться:

- как морфологический компонент в клиническом симптомокомплексе разных заболеваний кожи;
- облигатная реакция организма на различные экзогенные и эндогенные факторы (механические, биологические, лучевые, температурные, химические, интоксикационные, лекарственные, психогенные и др.);
- исторически сложившаяся в современной дерматологической литературе и практике нозологическая форма, как правило, с малоизученными этиологией и патогенезом (многоформная экссудативная эритема, центробежная эритема Дарье, стойкая фигурная эритема и др.).

## Эмотивная (симптоматическая) эритема

Эмотивная эритема — широко распространенное и известное явление. Характерно покраснение (вплоть до ярко-красного и даже пунцового цвета) лица, шеи и груди, возникающее в результате транзиторного расширения сосудов кожи под влиянием различных эмоций и стрессовых ситуаций: страх, гнев, смущение. В основе механизмов реакции лежит, с одной стороны, стимуляция холинергических рецепторов, с другой — подавление симпатического влияния.

Помимо основной реакции на непосредственный эмоциональный стимул, известна реакция на страх в виде возникновения краски стыда (эритрофобия).

## Ультрафиолетовая эритема

Ультрафиолетовая эритема — сосудистая реакция на ультрафиолетовые лучи, состоящая из двух фаз.

- Немедленная эритема возникает непосредственно после облучения и исчезает в течение 30 мин после его прекращения. Она является результатом теплового воздействия при его интенсивности более 100 мВт/см<sup>2</sup> и может быть вызвана также фотохимическими изменениями.
- Поздняя эритема развивается спустя 2–6 ч после облучения, достигает максимума через 10–24 ч и постепенно исчезает в течение нескольких дней. Предполагают непосредственное повреждающее воздействие ультрафиолетовых лучей на сосуды дермы или расширение последних, обусловленное действием медиаторов, высвобождающихся под влиянием ультрафиолетовых лучей. Интенсивность эритематозной реакции на ультрафиолетовые лучи уменьшается при пониженной температуре кожи, особенно при охлаждении после облучения, и увеличивается при облучении влажной кожи.

### Клиническая картина

Выраженность ультрафиолетовой эритемы зависит от интенсивности облучения: от едва заметной гиперемии с небольшой местной температурной реакцией до ожогов багрово-красного цвета с отеком и образованием пузырей, сопровождающихся зудом и болезненностью. Процесс заканчивается через 3–10 дней регрессом и шелушением.

Наименьшую дозу ультрафиолета, приводящую к развитию поздней эритемы, называют минимальной эритемной дозой. Минимальная эритемная доза варьирует в значительных пределах у разных индивидуумов и на различных участках тела, в зависимости от степени пигментации кожи и толщины рогового слоя.

Ультрафиолетовые лучи разной длины оказывают различное по глубине воздействие. Например, ультрафиолетовые лучи спектра А воздействуют главным образом на дерму, а спектра В — на эпидермис.

### Лечение

Лечение сводится к применению симптоматических средств в зависимости от степени и распространенности эритематозной реакции.

## Холодовая эритема

Одной из реакций организма на воздействие низких температур является холодовая эритема, характеризующаяся болью при глотании холодных напитков и эритематозными высыпаниями без уртикарного компонента. Кроме того, могут наблюдаться болезненная дефекация, рвота после приема холодной пищи, а также мелкоклеточная распространенная эритема.

Предполагаемый механизм реакции — врожденный дефект метаболизма серотонина.

## Эритема ладоней (приобретенная)

Эритема ладоней («печеночные» ладони) встречается в виде двух клинических вариантов: пестрой мелкопятнистой розово-красной окраской ладоней, тыльной поверхности кистей, пальцев и ногтевого ложа; резко ограниченной гиперемии области гипотенара с последующим распространением на всю ладонь.

«Печеночные» ладони как симптом встречаются не только при заболеваниях печени. Схожие изменения могут быть при беременности, некоторых хронических процессах (полиартриты, легочные заболевания, подострый бактериальный эндокардит и т.п.).

Предполагается, что эритема ладоней при печеночной патологии и беременности развивается в результате гиперэстрогемии. Известно, что эритема ладоней может возникать на фоне приема контрацептивных средств с высоким содержанием эстрогенов.

Однако часто покраснение ладоней не удается связать с какой-либо патологией внутренних органов.

## Эритема ладоней (врожденная)

Описанная Лэйном в 1929 г. врожденная эритема ладоней, или «красные» ладони, — расширение большого числа капиллярных анастомозов в коже ладоней и подошв, приводящее к ярко-красной равномерной или сетчатой окраске с четкими границами. Наблюдается на протяжении всей жизни; почти всегда прослеживается семейный характер заболевания. Лечение отсутствует.

## Токсическая эритема (новорожденных)

Термин «токсическая эритема новорожденных» предложил Лейнер в 1912 г.

Умеренно выраженные клинические формы заболевания наблюдаются у 50% доношенных новорожденных, реже — у недоношенных. Причина неизвестна. Часто выявляемая эозино-

филия предполагает аллергическую природу, однако неудачные попытки обнаружить медикаментозные аллергены или материнские антитела в молоке не подтверждают это предположение. Безуспешными оказались также поиски инфекционного агента.

### Клиническая картина

Иногда токсическую эритему новорожденных наблюдают при рождении, но чаще на 1–2-й день жизни, реже позже. Иногда ее появлению предшествует транзиторная диффузная эритема. Количество пятен варьирует от единичных до сотен, особенно на груди и животе, меньше — на лице, плечах и бедрах. Единичные высыпания встречаются на предплечьях и голенях. Обычно через день пятна бесследно исчезают. Реже на их фоне появляются уртикарные или папулезные элементы. Иногда возникает пустулизация, или периорбитальный отек. Выздоровление наступает через несколько дней. Рецидивы встречаются редко.

### Диагноз

Диагноз обычно не представляет трудностей.

Дифференцируют с потницей, которая может развиваться в любом возрасте и длиться недели и месяцы, локализуясь чаще в складках. Пустулезная стадия эритемы новорожденных может напоминать импетиго, а при значительных высыпаниях — корь. Эозинофилия в периферической крови или мазках из пустулезных элементов помогает установить правильный диагноз. Лечение при этом заболевании не проводят.

## Эритема тепловая

Тепловая эритема — сетчатый телеангиэктатический пигментный дерматоз. Возникает в ответ на повторное и продолжительное воздействие слабого инфракрасного излучения, не вызывающего ожог.

Тепловая эритема может возникать, например, в результате длительного нахождения перед камином вблизи открытого огня или после использования грелки для снятия болевых ощущений при люмбаго. Наблюдался интересный случай, когда у женщины при работе с расположенным на коленях ноутбуком на передних поверхностях бедер появилась тепловая эритема от разогревшегося процессора.

### Клиническая картина

При первых воздействиях подпорогового инфракрасного излучения развивается транзиторная сетчатая эритема. При повторных развивается более выраженная эритема с гиперпигментацией и иногда с поверхностной атрофией эпидермиса. В результате

многократных и длительных воздействий развиваются пойкилодермия с сетчатой телеангиэктазией, меланоз и диффузный гиперкератоз. Локализация определяется местом воздействия тепла.

### **Диагноз**

Обычно диагностика нетрудна, иногда тепловую эритему необходимо дифференцировать от некоторых видов ангиитов.

### **Лечение**

Лечение заключается в устранении причины дерматоза.

## **Скарлатиноформная десквамативная эритема**

Скарлатиноформная десквамативная эритема, или скарлатиноидная рецидивирующая эритема, характеризуется эритематозно-десквамативными высыпаниями, доброкачественным течением и благоприятным прогнозом. Механизм развития высыпаний рассматривают как реакцию организма на различные раздражители (например, стрептококки, стафилококки, лекарственные препараты).

### **Клиническая картина**

Начинается остро, иногда с продромальных явлений (головная боль, лихорадка, тошнота). Сыпь чаще бывает генерализованной, представлена ярко-красными пятнами, иногда обширными, сопровождающимися чувством жжения и зудом. Наблюдают алопецию, развитие энтеритов, бронхитов, артритов и др. Через несколько дней экзантема исчезает через шелушение, наиболее выраженное на ладонях и подошвах. Рецидивы редки. Первый приступ может продолжаться 2–4 нед, последующие рецидивы короче и слабее по интенсивности.

### **Диагноз**

Диагностика нетрудна. Скарлатину дифференцируют по высыпаниям на слизистых оболочках полости рта.

### **Лечение**

Устранение этиологического фактора приводит к излечению. В остальных случаях лечение симптоматическое: антигистаминная и местная противовоспалительная терапия.

## **Эритема врожденная телеангиэктатическая**

Врожденная телеангиэктатическая эритема (синдром Блума) обусловлена аутосомно-рецессивным типом наследования. Болеют чаще мужчины.

## Клиническая картина

Ведущие признаки заболевания — эритема лица и карликовый рост.

Развивается в грудном или раннем детском возрасте и напоминает красную волчанку. Пятна и бляшки группируются в виде бабочки на носу и щеках, но могут появляться на веках, лбу, ушных раковинах, тыле кистей и предплечий. Поверхность их слегка шелушится. Инсоляция вызывает обострение высыпаний, а также появление пузырей, развитие кровотечений и образования корочек на губах.

Другие компоненты синдрома — низкая масса тела и небольшой рост ребенка при рождении, продолговатый, долихоцефалический череп и астеническое телосложение.

## Лечение

Эффективных методов лечения не существует.

## Эритема извилистая ползучая Гаммела

Описана Гамеллом в 1952 г. Встречается крайне редко.

## Клиническая картина

Клиническая картина уникальна: обильные и распространенные кольцевидные эритематозные пятна, напоминающие срез дерева, сопровождающиеся зудом. Периферический край слегка приподнят и медленно увеличивается в размере. Впоследствии формируется шелушащаяся пигментированная зона.

Чаще болеют женщины, страдающие аденокарциномой молочной железы, аденокарциномой желудка, раком легкого, опухолью мозга, саркомой, множественной миеломой, опухолью половых органов. Дерматоз возникает одновременно с опухолью или чуть раньше. После удаления опухоли первым исчезает зуд, а спустя несколько дней начинают регрессировать высыпания, что позволяет рассматривать эритему Гаммела в качестве пара-неоплазии.

## Лечение

Другого лечения, кроме удаления опухоли, не существует.

## Эритема кольцевидная центробежная Дарье

Термином «кольцевидная эритема», предложенным Дарье в 1916 г., описывается ряд хронических кольцевидных и фигурных высыпаний. Различная локализация, конфигурация, варианты эволюции высыпаний объясняют обилие синонимов: «перси-

стирующая эритема», «дугообразная персистирующая эритема», «фигурная персистирующая эритема» и др.

В большинстве случаев причина заболевания остается неизвестной. Доказана связь эритемы с грибковыми заболеваниями стоп, кандидозом, карциномой, непереносимостью лекарственных препаратов, диспротеинемией, иммунными нарушениями.

### **Клиническая картина**

Характеризуется хроническим течением и развитием в любом возрасте, но чаще в молодом и среднем.

Вначале возникают мелкие узелки розоватого цвета, медленно увеличивающиеся по периферии и формирующие кольцевидные очаги с западением в центре. Рост очагов достигает иногда 6–8 см за 2 нед. Прогрессирование не всегда равномерное, поэтому высыпания приобретают дугообразный характер. Очаги чаще множественные. Периферический край слегка уплощен и едва пальпируется, гладкий или немного шелушащийся, изредка по краю наблюдается образование пузырьков. Высыпания сопровождаются умеренным зудом.

Поражаются чаще туловище (73%), нижние конечности (55%), верхние конечности (32%), реже — лицо и шея (14%).

Отдельный очаг может существовать несколько дней или недель, месяцев. При этом появляются новые элементы и процесс может продолжаться в течение ряда лет, периодически рецидивуя.

В периферической зоне шелушения гистологически выявляют спонгиоз, сочетающийся иногда с паракератозом.

### **Диагноз**

В типичных случаях диагноз не представляет трудностей.

При обильном шелушении следует исключать микозы. Четко выраженная инфильтрация иногда дает основания для дифференциальной диагностики с кольцевидной гранулемой, саркоидами, системной красной волчанкой, лимфомой кожи. Гистологическое исследование позволяет установить окончательный диагноз.

### **Лечение**

Терапевтического эффекта при кольцевидной эритеме можно достичь путем устранения предполагаемой причины. Например, оперативное лечение гнойного гайморита приводит к регрессу кольцевидной эритемы. Чаще установить конкретную причину заболевания не удастся. Назначают гипоаллергенную диету, антигистаминные препараты, наружные глюкокортикоиды.



## Многоформная экссудативная эритема

Многоформная эритема — своеобразная клиническая и гистопатологическая реакция, вызванная различными факторами и развивающаяся по аутоиммунному механизму.

Среди множества синонимов многоформной экссудативной эритемы самыми распространенными считаются плюриорифициальный эрозивный эктодерматоз, дерматостоматит, синдром Стивенса–Джонсона, ревматическая полиморфная эритема.

Термин «многоформная экссудативная эритема» предложил Гебра в 1866 г.; само же заболевание было описано еще Цельсом (25 г. до н.э.–50 г. н.э.). Тяжелая форма заболевания, известная под названием «синдром Стивенса–Джонсона», выделена в 1922 г.

Многоформная экссудативная эритема преимущественно развивается в возрасте 10–30 лет. В литературе описаны различные факторы, приводившие к развитию заболевания: пребывание на солнце, герпетическая и микоплазменная инфекции, лекарственная гиперчувствительность, особенно при тяжелых формах (сульфаниламидные препараты и контрацептивные средства, фосфомицин, жаропонижающие и пирогенные препараты). Известны случаи тяжелых форм многоформной эритемы (синдром Стивенса–Джонсона) после вакцинации против туляремии, холеры. Наконец, многоформную эритему рассматривают в качестве профессионального заболевания у работающих на производстве печатных плат.

Между моментом воздействия триггера и началом развития заболевания проходит латентный период в 1–2 нед.

Выделяют инфекционно-токсическую и инфекционно-аллергическую формы экссудативной эритемы. Инфекционно-аллергическую форму наблюдают у большинства больных (до 93%). В зависимости от выраженности клинических симптомов выделяют «малую» форму (тип Гебра), вызываемую вирусами или микоплазмами, и «большую» форму (синдром Стивенса–Джонсона), причиной которой являются, как правило, лекарственные препараты.

### Клиническая картина

Высыпаниям могут предшествовать продромальные явления, характеризующиеся разнообразием и неспецифичностью. Для тяжелых форм характерна лихорадка, что придает им сходство с инфекционными заболеваниями.

По тяжести симптомов принято выделять простую, или папулезную, везикулобуллезную и тяжелую буллезную формы.

- **Простая, или папулезная, форма** характеризуется высыпанием темно-красных плоских папул небольших размеров

или же периферически увеличиваться до нескольких сантиметров в диаметре. Периферическая зона очага остается красной, центр имеет цианотичный оттенок, что придает поражениям кольцевидный характер. Высыпания появляются приступообразно с интервалом в несколько дней и регрессируют в течение 1–2 нед, оставляя пигментацию. Обычно поражаются тыл кистей, ладони, предплечья, голени, локти и колени, реже — шея и туловище. Нередко избирательно поражаются только кисти. Изредка на слизистой оболочке полости рта возникают пузыри, быстро вскрывающиеся с образованием кровотока эрозий, кровянистых корок, глубоких трещин; прием пищи затруднен.

- **Везикулобуллезная форма** занимает промежуточное положение между папулезной и тяжелой буллезной формой. Очаги представлены эритематозными бляшками с пузырьком в центре и кольцом пузырьков по периферии. Часто в процесс вовлечены слизистые оболочки. При тяжелой буллезной форме начало острое, иногда с продромальными явлениями. Поражаются кожа, глаза, слизистые оболочки полости рта, половых органов, перианальная область; развиваются бронхиты, пневмонии. На слизистой оболочке полости рта возникают обширные пузыри с образованием эрозий, которые покрываются массивными геморрагическими корками. Характерно развитие катарального или гнойного конъюнктивита, на фоне которого иногда могут появляться пузырьки. Нередко развиваются изъязвление роговицы, увеиты и панфталмиты с потерей зрения. Поражение слизистых оболочек гениталий у мужчин приводит к нарушению мочеиспускания с возможным вовлечением в процесс мочевого пузыря. Отмечают пятнисто-папулезные высыпания или пузыри на коже, реже — пустулы, значительные по размерам и количеству. Период высыпаний составляет 2–4 нед. Кожный синдром сопровождается лихорадкой, пневмонией, нефритом, диареей, полиартритом и др. Иногда присоединяются паронихии и отит. Без лечения летальность при синдроме Стивенса–Джонсона достигает 5–15%. При всех вариантах многоформной экссудативной эритемы отмечается тенденция к рецидивам.

## Диагноз

Типичными при многоформной экссудативной эритеме бывают симметричность поражения, тенденция к кольцевидности и образование пузырей. Схожие клинические симптомы характерны для лекарственных дерматитов, системной красной волчанки, пемфигоида, токсических эритем, болезни Кавасаки и скарлатины.

## Лечение

При папулезных и локализованных буллезных высыпаниях применяют симптоматическое лечение (антигистаминные средства, препараты кальция). В тяжелых случаях показаны глюкокортикоиды. Обычно назначают преднизолон в начальной дозе 30–60 мг в день с постепенным снижением дозы в течение 2–4 нед. Имеются сведения об успешном применении иммуносупрессоров и биологических препаратов в случаях резистентной многоформной эритемы. Из средств, применяемых местно, используют анилиновые красители, глюкокортикоиды.

## Эритема фиксированная

Фиксированная эритема — разновидность токсидермии, характеризующаяся повторными высыпаниями на одних и тех же местах после приема определенных препаратов, например феназона, фенолфталеина, барбитуратов, сульфаниламидов, дапсона, хинина, тетрациклина, хлордиазепоксида и др. Изредка наблюдается перекрестная чувствительность к близким по структуре веществам.

### Клиническая картина

Обычно очаг поражения ограничен, отечен, имеет округлые или овальные очертания, темно-фиолетовую или буроватую окраску иногда с образованием пузыря. Часто очаги локализуются на головке полового члена и на кистях, реже — на туловище. При их разрешении остается длительно сохраняющаяся гиперпигментация.

Первичный очаг, как правило, единичный; при последующих вспышках появляются новые очаги, а старые увеличиваются в размерах. В сочетании с кожными проявлениями или изолированно могут поражаться слизистые оболочки половых органов, полости рта и конъюнктивы.

### Диагноз

Диагноз ставят на основании клинической картины и анамнестических данных.

Дифференциальный диагноз проводят с многоформной экссудативной эритемой, отличающейся отсутствием фиксированного характера высыпаний и большей выраженностью симптомов.

### Лечение

Исключить прием лекарственного средства, вызывающего эритему, назначить десенсибилизирующие средства.

## Стойкая дисхромическая эритема

Стойкая дисхромическая эритема (пепельный дерматоз Рамиреса, фигурная меланодермия, хромовая эритема), характеризующаяся пепельно-серыми медленно прогрессирующими пятнистыми высыпаниями, впервые описана Рамиресом в 1957 г. в Сан-Сальвадоре. Это заболевание наблюдали в Венесуэле, Колумбии, Мексике, Соединенных Штатах Америки, Северной Европе.

Причины заболевания неизвестны. Прослеживается ассоциация с очагами фокальной инфекции (кариозные зубы, хронический синусит).

Существует мнение, что стойкая дисхромическая эритема — клинический вариант красного плоского лишая, что подтверждается сходством патогистологических изменений.

### Клиническая картина

Сначала появляются эритематозные пятна, постепенно приобретающие пепельно-серый цвет с синеватым оттенком. Периферическая зона может быть слегка инфильтрирована или иметь эритематозную окраску. Иногда на одних и тех же очагах появляются участки воспаления, чередующиеся с поствоспалительной гиперпигментацией. В других случаях пятна всегда остаются голубовато-серого цвета. Высыпания имеют величину от нескольких миллиметров до нескольких сантиметров в диаметре, медленно увеличиваются в размерах и могут сливаться, захватывая обширные участки кожного покрова без тенденции к симметрии. Иногда поражение напоминает рисунок облицовочного мрамора. Субъективные ощущения отсутствуют.

### Диагноз

Основанием для диагноза «стойкая дисхромическая эритема» служат типичная клиническая картина и патогистологические изменения. Высыпания напоминают поздние проявления пинты, что актуально для эндемичных зон по этому трепонематозу. Иногда необходимо провести дифференциальную диагностику с фиксированной эритемой.

### Лечение

Лечение не разработано. Имеются отдельные наблюдения спонтанного регресса стойкой дисхромической эритемы.

## Хроническая мигрирующая эритема

Хроническая мигрирующая эритема (хроническая мигрирующая эритема Афецелиуса–Липшютца) возникает после укуса

клеща. Впервые описана Афцелиусом в 1908 г., а современное название предложил Липшютц в 1913 г.

Сегодня рассматривается как кожный признак полисистемного клещевого спирохетоза — лайм-боррелиоз.

Возбудитель заболевания — *Treponema clemmensei*, выделяемая у больных на европейском континенте. Переносчик — клещ *Ixodes ricinus* (см. «Болезнь Лайма»).

### Клиническая картина

На месте укуса клеща спустя 2–3 нед появляется небольшое красноватое пятно, быстро увеличивающееся в размерах. По мере эксцентрического роста центральная зона бледнеет, краевая — трансформируется в эритематозное кольцо, обладающее периферическим ростом.

В центре очага видно место укуса в виде геморрагической или пигментной точки. Спустя несколько недель или месяцев очаг достигает размеров в десятки сантиметров. Субъективные ощущения отсутствуют или наблюдается небольшой зуд. Через 6–18 мес кольцевидная периферическая зона фрагментируется, бледнеет и постепенно исчезает. Кожные проявления могут сопровождаться повышением температуры, недомоганием, мышечной болью, а также периферическими асимметричными полиневритами, атрофическими параличами, менингеальными симптомами.

Хроническая мигрирующая эритема чаще наблюдается летом, в жаркую сухую погоду, когда появляется много клещей. Среди больных доминируют женщины (69%).

### Диагноз

В большинстве случаев диагноз нетруден. Округлые очертания, как правило, единственного очага с шелушащейся периферической каймой, эксцентрическое прогрессирование которой приводит к значительным размерам поражения, и отсутствие субъективных ощущений — типичные признаки хронической мигрирующей эритемы. Обязательно проведение исследования на антитела к боррелиям.

Дифференцировать необходимо с реакциями на укусы пчел и ос.

### Лечение

Специфическая терапия — бензилпенициллин в обычных терапевтических дозах (2 млн МЕ/сут в течение 1–2 нед). При непереносимости назначают эритромицин или тетрациклин в суточной дозе 1,5 г.

## Эритема возвышающаяся стойкая

Эритема возвышающаяся стойкая — редкое заболевание, впервые описанное Крокером и Вильямсом в 1894 г.

Причины неизвестны. Наблюдаемые фибриноидные изменения позволяют отнести ее к группе ангиитов. Предполагают, что провоцирующая роль принадлежит стрептококкам и иммунозависимому механизму.

### Клиническая картина

Заболевание встречается чаще у людей среднего и пожилого возраста (40–60 лет) без гендерных различий.

Характерны длительно существующие возвышающиеся бляшки, обычно с гладкой (в отдельных случаях бородавчатой) поверхностью; редко описываются узловатые образования. Иногда появляются пузырьки и геморрагические корочки. Величина элементов не превышает нескольких сантиметров, хотя они могут покрывать и обширные участки кожи. Очертания неправильные, изредка дугообразные или кольцевидные. Доминирует красный цвет разных оттенков и интенсивности. Характерно отсутствие разрежений в центре очагов. Вначале элементы имеют мягкую консистенцию, по мере развития фиброза они становятся более плотными. Бляшки чаще локализуются на тыле кистей и стоп, локтях и коленях. Обычно высыпания не сопровождаются субъективными ощущениями, но иногда наблюдается их болезненность. Спустя годы наступает разрешение без рубцовых изменений.

### Диагноз

Диагноз устанавливают на основании типичной клинической картины и гистопатологических изменений. Дифференцировать возвышающуюся стойкую эритему необходимо от кольцевидной гранулемы и гипертрофической формы красного плоского лишая. При дифференциальной диагностике от саркоидоза и ретикулогистиоцитомы решающее значение имеет гистопатологическое исследование.

### Лечение

Эффективной терапии возвышающейся стойкой эритемы в настоящее время не существует. Сообщается об успешном применении дапсона.

## Кольцевидная ревматическая эритема

Некоторые клинические варианты ревматизма могут сопровождаться кожными сыпями, среди которых кольцевидная ревматическая эритема признается почти специфической.

## Клиническая картина

На пике обострения ревматического процесса появляются мелкоточечные красноватые пятна, обладающие быстрым периферическим ростом с формированием кольцевидных эритем. Активная краевая зона слегка отечна, в центре кожа гиперпигментирована или застойно синюшна. Иногда весь очаг имеет уртикароподобный вид. Периферический рост очагов может достигать 2 см в сутки. Местами кольца сливаются, образуя полициклические, «географические» очертания. «Излюбленная» локализация — туловище, особенно кожа живота, иногда конечности. Спустя несколько дней высыпания бесследно исчезают. Нередко наблюдаются рецидивы с интервалом в несколько недель.

## Диагноз

Непосредственная связь высыпаний с ревматическим процессом служит основой диагностики кольцевидной ревматической эритемы. Дифференцируют с центробежной эритемой Дарье, для которой характерны наличие шнуорообразного края и устойчивость элементов во времени, сфиксированной эритемой.

## Лечение

Рекомендуется противоревматическая терапия.

## Инфекционная эритема

Синонимы: пятая болезнь, контагиозная эритема, простая окаймленная эритема, изменчивая эритема Поспишилла. Впервые под названием «пятая болезнь» описана у детей в 1886 г.

Предполагают вирусную природу заболевания (парвовирус В19), что основано на наблюдениях небольших весенних вспышек с интервалом в несколько лет. Такие наблюдения касались чаще всего Центральной Европы и изредка других стран мира. Обычно болеют дети в возрасте от 2 до 10 лет, чаще девочки; в условиях эпидемии болеют и взрослые.

## Клиническая картина

Спустя 1–2 нед инкубационного периода без продромальных явлений появляются первые признаки эритемы на щеках, напоминающей рожистое воспаление. Щеки диффузно эритематозны или покрыты тесно сгруппированными мелкими папулами на эритематозном фоне. Сыпь концентрируется под глазами, распространяясь на щеки в виде бабочки. Периорбитальная область, веки и подбородок остаются свободными от высыпаний. В последующие 2–3 дня в процесс вовлекаются туловище и конечности, где возникает либо генерализованная, либо мелко-

чечная, скарлатиноподобная эритема или даже пузыри. Иногда поражаются ладони, подошвы, слизистые оболочки полости рта и половых органов. Через 5–6 дней высыпания тускнеют, приобретая кружевидный рисунок, и вскоре бесследно исчезают. В редких случаях наблюдаются лихорадка, зуд и высыпания типа многоформной экссудативной эритемы.

В периферической крови могут быть лейкоцитоз и лимфопения, позже возникает эозинофилия с лимфоцитозом.

### **Диагноз**

Специфических лабораторных методов диагностики не существует. Необходимо дифференцировать заболевание от токсидермии и экзантем при детских инфекциях.

### **Лечение**

При доброкачественном течении лечение не проводят.



# Заболевания слизистой оболочки полости рта и губ

## Красный плоский лишай

### Определение

См. в соответствующем разделе.

### Код по МКБ-10

L43.0. Лишай красный плоский.

### Эпидемиология

См. в соответствующем разделе.

### Этиология

В развитии изолированного плоского лишая слизистой оболочки полости рта большое значение имеет токсико-аллергический компонент.

### Патогенез

Возникновение красного плоского лишая слизистой оболочки полости рта связано с наличием у больных различных хронических заболеваний, чаще желудочно-кишечного тракта. Определенное значение имеет травма слизистой оболочки, в том числе связанная с дентальной патологией.

### Клиническая картина

Выделяют шесть клинических форм плоского лишая слизистой оболочки рта и красной каймы губ: типичную, экссудативно-гиперемическую, эрозивно-язвенную, буллезную, гиперкератотическую, атипичную.

Типичная форма характеризуется мелкими, до 2 мм в диаметре, узелками беловато-перламутрового или серовато-белого цвета, которые сливаются между собой, образуя сетку, линии, дуги, причудливый рисунок кружева. Экссудативно-гиперемическая форма характеризуется типичными папулами красного плоского лишая, расположенными на гиперемированной и отечной слизистой оболочке.

При эрозивно-язвенной форме имеются эрозии, реже — язвы, вокруг которых на гиперемированном и отечном основании рас-

полагаются в виде рисунка типичные для плоского лишая папулы. Буллезная форма плоского лишая характеризуется наряду с типичными узелковыми высыпаниями пузырями размером от булавочной головки до фасоли с плотной покрывкой. Гиперкератотическая форма характеризуется наличием сплошных очагов ороговения с резкими границами на слизистой оболочке щек на фоне типичных для плоского лишая папулезных высыпаний.

Атипичная форма плоского лишая возникает на слизистой оболочке верхней губы и на соприкасающейся с ней слизистой оболочке верхней десны. Описанные формы плоского лишая могут трансформироваться одна в другую.

### **Диагностика**

Клиническая картина, гистологическое исследование.

### **Дифференциальный диагноз**

Проводится с лейкоплакией, красной волчанкой, сифилитическими папулами. Эрозивно-язвенную и буллезную формы плоского лишая необходимо дифференцировать от вульгарной пузырьчатки, буллезного и рубцующего пемфигоида, простого пузырькового лишая, эксудативной эритемы.

### **Лечение**

Прежде всего выявляют соматические заболевания.

Медикаментозное лечение плоского лишая зависит от формы заболевания. Рекомендуются седативная терапия, концентрат витамина А, длительный прием препаратов никотиновой кислоты, тиамина, пиридоксина.

При эрозивно-язвенной и буллезной формах лучший эффект дает комбинация преднизолона по 20–25 мг через день и делагила по 0,25 г 1–2 раза в день. Применяют ретиноиды (ацитретин по 0,25–0,75 мг/кг в день), циклоспорин А по 5 мг/кг день, кортикостероидные мази в виде аппликаций.

### **Профилактика**

Успешное лечение соматических заболеваний и функциональных нарушений нервной системы.

## **Пузырчатка**

### **Определение**

См. в соответствующем разделе.

### **Код по МКБ-10**

L10.0–10.4. Пузырчатка (пемфигус).

## **Эпидемиология**

См. в соответствующем разделе.

## **Этиология**

Этиология неизвестна.

## **Патогенез**

См. в соответствующем разделе.

## **Клиническая картина**

Слизистая оболочка рта поражается при всех формах пузырчатки, кроме листовидной. Значительно чаще других форм встречается вульгарная пузырчатка, которая у почти 85% больных начинается с поражения слизистой оболочки полости рта и губ и характеризуется образованием пузырей, которые моментально вскрываются и на их месте образуются круглые или овальные эрозии, так что практически пузыри на слизистой оболочке полости рта при пузырчатке увидеть не удастся. Эрозии ярко-красного цвета располагаются на фоне неизменной слизистой оболочки. Прием пищи и речь становятся почти невозможными из-за болей. Обычно отмечается специфический зловонный запах изо рта.

## **Диагностика**

См. в соответствующем разделе.

## **Дифференциальный диагноз**

Проводят с буллезным и рубцующим пемфигоидами, многоформной экссудативной эритемой.

## **Лечение**

Системное лечение пациентов с пузырчаткой с поражением слизистой оболочки полости рта ничем не отличается от лечения больных с поражением кожи (см. соответствующий раздел). Местно назначают полоскания различными дезинфицирующими и дезодорирующими средствами.

## **Профилактика**

Не разработана.

## **Рубцующий пемфигоид**

Рубцующий пемфигоид (пузырчатка глаз, доброкачественный пемфигоид слизистых оболочек, слизисто-синехиально атрофирующий буллезный дерматит) — хроническое пузырное заболевание с поражением слизистых оболочек различных орга-

нов, сопровождающееся образованием рубцов с последующими осложнениями.

### **Код по МКБ-10**

L12.1. Рубцующий пемфигиод.

### **Эпидемиология**

Встречается преимущественно у женщин в возрасте 61–70 лет.

### **Этиология**

Этиология неизвестна.

### **Патогенез**

Иммунные комплексы располагаются под базальной мембраной, в верхней части дермы, что приводит к последующему рубцеванию.

### **Клиническая картина**

Рубцующий пемфигиод начинается в полости рта у 80% больных, на конъюнктиве — у 10%, на слизистой оболочке носа — у 5% и на коже — у 5% больных. Слизистая оболочка полости рта вовлекается в патологический процесс в 95% случаев.

Высыпания представляют собой пузыри с плотной крышкой, размером от булавочной головки до 3-копеечной монеты, с серозным, реже геморрагическим содержимым на гиперемированной и отечной или внешне не измененной слизистой оболочке. Пузыри существуют до 2–3 сут. Эрозии медленно эпителизируются и могут быть болезненными. Заболевание протекает хронически.

### **Диагностика**

На основании клинических проявлений.

### **Дифференциальный диагноз**

Рубцующий пемфигиод следует дифференцировать с вульгарной пузырьчаткой, эрозивно-язвенной и буллезной формами красного плоского лишая слизистой оболочки полости рта.

### **Лечение**

Оправданным является длительное назначение сульфонов в дозе 0,2 г 2 раза в день с последующим снижением дозы до 0,05 г в сутки.

### **Профилактика**

Не разработана.

## ХЕЙЛИТЫ

Группа доброкачественных воспалительных диффузных заболеваний губ.

### Хейлит эксфолиативный

Хроническое психосоматическое заболевание исключительно красной каймы.

#### Код по МКБ-10

K13.0. Болезни губ.

#### Эпидемиология

Болеют в основном женщины. Возраст варьирует от 3 до 70 лет, но чаще 20–40 лет.

#### Этиология

Неизвестна.

#### Патогенез

Важная роль принадлежит психоэмоциональным факторам, реализующимся в соматическую патологию красной каймы губ через механизмы вегетативной иннервации.

#### Клиническая картина

При обеих формах эксфолиативного хейлита — экссудативной и сухой — процесс локализуется на губах в виде ленты, занимающей половину красной каймы, прилежащей к слизистой оболочке. Клинически экссудативная форма эксфолиативного хейлита характеризуется наличием на красной кайме губ корок серовато-желтого или желтовато-коричневого цвета, которые могут достигать значительных размеров. При сухой форме имеются бледно-серые чешуйки, плотно прикрепленные в центре к поверхности красной каймы. Края таких слюдообразных чешуек отстают, поэтому пораженная поверхность губы представляется как бы шелушащейся.

#### Диагностика

Клиническая картина, гистологическое исследование.

#### Дифференциальный диагноз

Заболевание следует отличать от атопического хейлита, контактного аллергического хейлита.

## Лечение

При экссудативной форме назначают транквилизаторы (феназепам, элениум, седуксен), нейролептики (сонапакс),  $\beta$ -адреноблокаторы (анаприлин). Показаны иглорефлексотерапия, ультрафонофорез глюкокортикоидных мазей. При сухой форме рекомендуют антидепрессанты (амитриптилин) и транквилизаторы (триоксазин, элениум), иглорефлексотерапию; местно — ожиряющие кремы и мази. С большими необходимостью проводить психопрофилактические беседы.

## Профилактика

Не разработана.

## Хейлит glandулярный

Хроническое заболевание, характеризующееся гетеротопией мелких слюнных желез или их протоков в наружную и внутреннюю зоны красной каймы губ, их гиперплазией и гиперфункцией.

## Код по МКБ-10

K13.0. Болезни губ.

## Эпидемиология

Встречается примерно у 3–6% населения, преимущественно у людей старше 30–40 лет.

## Этиология

Первичный хейлит связан с врожденной аномалией слюнных желез, вторичный возникает на фоне поражения губ при красной волчанке, плоском лишае и др.

## Патогенез

Слюнные железы, расположенные в области зоны Клейна, гипертрофируются и начинают интенсивно продуцировать слюну. К этому могут привести различные факторы: дентальная патология, пародонтоз и др.

## Клиническая картина

На внутренней, а иногда и на наружной части красной каймы губ (чаще на нижней губе) видны расширенные устья слюнных желез в виде красных точек, из которых через 10–20 с после высушивания губы отчетливо выделяются капельки слюны в виде росы. Течение glandулярного хейлита торпидное.

## **Диагностика**

Клиническая картина, гистологическое исследование.

## **Дифференциальный диагноз**

Диагностика заболевания не представляет трудностей.

## **Лечение**

Применяют электрокоагуляцию каждой слюнной железы. При наличии у больного большого количества патологически измененных желез показано их хирургическое иссечение. Вторичный glandулярный хейлит исчезает после регрессирования основного заболевания.

## **Профилактика**

Лечение основного заболевания при вторичном хейлите.

## **Хейлит метеорологический**

Представляет собой воспалительное неаллергическое заболевание губ.

### **Код по МКБ-10**

K13.0. Болезни губ.

### **Эпидемиология**

Наблюдается преимущественно у мужчин, работающих на открытом воздухе.

### **Этиология**

Разнообразные метеорологические факторы (пониженная или повышенная влажность, ветер, холод, солнечная радиация, запыленность).

### **Патогенез**

Мало изучен.

### **Клиническая картина**

При метеорологическом хейлите поражается красная кайма губы, чаще нижней, на всем протяжении. Губа становится неравномерно застойно гиперемированной, несколько инфильтрированной, местами на ней образуются плотно сидящие чешуйки. Больных беспокоит сухость или чувство стягивания губы.

### **Диагностика**

Клиническая картина, анамнез. Гистологическое исследование.

## Дифференциальный диагноз

Метеорологический хейлит напоминает аллергический контактный хейлит, сухую форму актинического хейлита, атопический хейлит и сухую форму эксфолиативного хейлита.

## Лечение

Основным является устранение внешних неблагоприятных воздействий, явившихся причиной заболевания. Назначают витамины (В<sub>2</sub>, В<sub>6</sub>, В<sub>12</sub>), местно — гигиенические губные помады, фотозащитные кремы. При выраженных воспалительных явлениях — кортикостероидные мази.

## Профилактика

Перевод больных на работу, не связанную с раздражающим действием метеорологических факторов.

## Хейлит актинический

Хроническое заболевание, обусловленное повышенной чувствительностью красной каймы губ к солнечному свету.

## Код по МКБ-10

K13.0. Болезни губ.

## Эпидемиология

Данных нет. Встречается чаще у мужчин в возрасте от 20 до 60 лет.

## Этиология

Влияние длинноволнового ультрафиолета.

## Патогенез

Развитие аллергической реакции замедленного типа к ультрафиолетовым лучам.

## Клиническая картина

Возникает и обостряется в весенне-летний период, зимой высыпания бесследно исчезают.

Выделяют две формы актинического хейлита — сухую и экссудативную. При *сухой форме* нижняя губа в весеннее время года становится ярко-красной, покрывается мелкими сухими серебристо-белыми чешуйками. При *экссудативной форме* губа гиперемирована, отечна, на ней имеются мелкие, быстро вскрывающиеся пузырьки, мокнутие, корочки, кровоточащие болезненные трещины. Больных беспокоят жжение и зуд.



## **Диагностика**

Клиническая картина, аллергические пробы.

## **Дифференциальная диагностика**

Дифференциальную диагностику следует проводить с атопическим и аллергическим контактным хейлитами.

## **Лечение**

Избегать инсоляции. Применяют препараты никотиновой кислоты, витамины группы В в сочетании с делагилом по 0,25 мг 2 раза в день в течение 2–3 нед и небольшими (10 мг в день в пересчете на преднизолон) дозами глюкокортикоидов. Наружно используют глюкокортикоидные мази.

## **Профилактика**

Заключается в применении фотозащитных средств.

## **Хейлит контактный аллергический**

Заболевание губ по типу аллергического контактного дерматита. Может носить профессиональный характер.

## **Код по МКБ-10**

K13.0. Болезни губ.

## **Эпидемиология**

Абсолютное большинство больных составляют женщины в возрасте 20–60 лет.

## **Этиология**

Возникает в результате сенсибилизации тканей губы к различным химическим веществам, содержащимся в губной помаде (флюоресцирующие вещества, красители, отдушки), пластмассе зубных протезов и мундштуков духовых инструментов, зубных пастах и др.

## **Патогенез**

Является проявлением аллергической реакции замедленного типа.

## **Клиническая картина**

Процесс локализуется на красной кайме губ, иногда он незначительно распространяется на кожу губ. Проявляется эритемой различной интенсивности, незначительным шелушением, папуловезикулезными элементами. Больные жалуются на зуд и жжение губ.

## **Диагностика**

На основании данных анамнеза (контакт с химическим веществом) и клинических особенностей. Кожные пробы с предполагаемым аллергеном.

## **Дифференциальная диагностика**

Проводят с атопическим и эксфолиативным хейлитами.

## **Лечение**

Устраняют действия сенсибилизирующего фактора и назначают гипосенсибилизирующие средства. Местно применяют глюкокортикоидные мази, которые наносят 5–6 раз в день, а также смягчающие кремы.

## **Профилактика**

Исключение контакта с аллергеном.

## **Экзематозный хейлит (экзема губ)**

Экзема губ является проявлением общего экзематозного процесса, возникающего в результате действия внешних и внутренних раздражителей.

## **Код по МКБ-10**

K13.0. Болезни губ.

## **Эпидемиология**

Данных нет.

## **Этиология**

Аллергенами могут быть микробы, пищевые вещества, различные медикаменты, металлы, материалы, служащие для изготовления протезов, зубная паста и пр.

## **Патогенез**

См. соответствующий раздел.

## **Клиническая картина**

Экзема губ может протекать остро, подостро или хронически. При этом поражение красной каймы губ сочетается с поражением кожи лица.

Клиническая картина острой экземы губ характеризуется полиморфизмом: последовательно возникают краснота, пузырьки, папулы, чешуйки и корки. Процесс сопровождается значительным отеком губ. Больных беспокоит зуд.

### **Диагностика**

Основывается на наличие микровезикуляции, эволюционного полиморфизма и поражения кожи.

### **Дифференциальная диагностика**

Дифференцируют экзему губ с аллергическим контактным и атопическим хейлитами.

### **Лечение**

См. соответствующий раздел.

### **Профилактика**

См. соответствующий раздел.

## **Хейлит атопический**

Хейлит атопический (себорейный хейлит, экзематит, экзематозный хейлит и др.) — поражение красной каймы губ и окружающей их кожи как один из симптомов атопического дерматита.

### **Код по МКБ-10**

K13.0. Болезни губ.

### **Эпидемиология**

Чаще встречается у детей и подростков обоего пола в возрасте 7–17 лет.

### **Этиология**

См. соответствующий раздел.

### **Патогенез**

См. соответствующий раздел.

### **Клиническая картина**

При атопическом хейлите поражаются красная кайма и непременно кожная часть губ, причем наиболее интенсивно — в области углов рта. Поражение губ начинается с зуда и появления эритемы с довольно четкими границами, затем возникает лихенизация губ. Красная кайма губы инфильтрируется, появляется шелушение; вся поверхность ее становится как бы прорезана тонкими радиальными бороздками. В летний период высыпания обычно исчезают, однако кожа в области углов рта остается инфильтрированной, что способствует возникновению мелких трещин.

### **Диагностика**

При осмотре больного часто можно обнаружить другие признаки атопического дерматита.

### **Дифференциальная диагностика**

Атопический хейлит имеет сходство с эксфолиативным, актиническим и аллергическим контактными хейлитами.

### **Лечение**

Назначают средства патогенетической терапии, применяемые при атопическом дерматите, местно — глюкокортикоидные мази, которые наносят 4–5 раз в день. В упорных случаях — лучи Букки.

### **Профилактика**

См. соответствующий раздел.

# Себорейный дерматит

Себорейный дерматит — хроническое воспалительное заболевание кожи, проявляющееся гиперсекрецией сальных желез, кожи волосистой части головы, лица, шеи и туловища и наличием очагов гиперемии и шелушения.

### Коды по МКБ-10

- L21. Себорейный дерматит.
  - ✧ L21.0. Себорея головы.
  - ✧ L21.1. Себорейный детский дерматит.
  - ✧ L21.8. Другой себорейный дерматит.
  - ✧ L21.9. Себорейный дерматит неуточненный.

### Этиология и патогенез

Предрасполагающими факторами развития себорейного дерматита могут быть загрязнение окружающей среды, нарушения питания, низкий уровень жизни в сочетании с депрессией и злоупотреблением алкоголем, несоблюдение правил личной гигиены.

Существует несколько теорий этиологии и патогенеза себорейного дерматита.

В пользу *грибковой теории* свидетельствуют данные об обнаружении грибов рода *Malassezia* и успешном применении пиритиона цинка и кетоконазола, снижающих обсемененность, и корреляции с клиническим улучшением. Предрасполагающим фактором этиологии себорейного дерматита относят нейроэндокринные дисфункции и генетическую предрасположенность. Вегетативный дисбаланс, болезнь Паркинсона, параличи черепно-мозговых нервов и туловища сопровождаются повышенной экскрецией кожного сала, потливостью и служат благоприятной основой для роста грибов рода *Malassezia*.

В пользу *гормональной теории* свидетельствуют данные о возникновении себорейного дерматита преимущественно в пубертатном и постпубертатном периоде, что сопровождается нарастанием количества дрожжеподобных грибов с дальнейшей стабилизацией в более зрелом возрасте. По некоторым данным, у здоровых людей старше 48 лет грибы рода *Malassezia* встреча-

ются лишь в 33% случаев, а основные носители — взрослые от 18 до 48 лет (Арзумян В.Г., 2002).

Установлено также, что себоцит человека реагирует на андрогенную стимуляцию. Это подтверждается более частым возникновением себорейного дерматита у мужчин и согласуется с предположением об андрогенной регуляции работы сальных желез.

*Определенный интерес представляет генетическая концепция, постулирующая нерегулярность доминантного наследования себорейного дерматита, который более часто встречается у пациентов с группой крови III(B). Проведенный анализ антигенов I и II класса HLA у больных с десквамативными поражениями кожи волосистой части головы позволил выявить наличие генетической детерминированности в формировании себорейного дерматита; к числу вероятных маркеров заболевания отнесены антигены I класса A10 и A23, обнаруженные нами.*

Показано также, что в развитии себорейного дерматита принимают участие и бактериальные возбудители (стафилококки, стрептококки), рост которых становится возможным у пациентов, страдающих дисбактериозом. С помощью масс-спектрометрии микробных маркеров были получены более полные и точные данные о составе и динамике изменения микробиоты и себума кожи.

Исследование состава микрофлоры кишечника при себорейном дерматите показало увеличение численности главных анаэробов кишечника *Eubacterium*, *Clostridium* группы *C. ramosum*, актинобактерий *Nocardia* и *Streptomyces* при дефиците *Lactobacillus*, *P. freudenreichii* и *Corynebacterium*.

Иммунные процессы, протекающие в коже, способны обеспечить локальную и системную защиту, направленную на удаление чужеродных антигенов. Однако эти процессы могут быть включены в патогенетические механизмы различных заболеваний, ведущих к разрушению структуры и функций кожи. Дисбаланс в работе клеток иммунной системы приводит к повреждению кожи, развитию аллергических реакций и хронических дерматозов.

В ходе иммунологических исследований было показано, что распространенность себорейного дерматита у больных с иммунодефицитными состояниями достигает 30–55%. Заболевание у этой группы больных протекало намного тяжелее, с развитием диссеминированных форм и присоединением вторичной инфекции. Были также установлены признаки хронической иммунной реактивности, которая подтверждалась наличием активно участвующих фагоцитов, НК-клеток, CD4+ Т-хелперов, CD8+ Т-киллеров, а также антител классов IgG и IgA. Изменения иммунограммы нарастали с увеличением степени выраженности клинических проявлений болезни. Вероятно, именно особенности

иммунного ответа организма влияют на перерождение *Malassezia furfur* из условно-патогенного возбудителя в патогенный микроорганизм, а возникающий при этом в коже патологический процесс связан с развитием сбоя в защитных механизмах.

Проведенный анализ клинических особенностей десквамативных поражений кожи волосистой части головы, микробиологического пейзажа, типа иммунного реагирования, полиморфизма генов HLA позволил по-новому оценить патогенез десквамативных поражений кожи, и в том числе себорейного дерматита, где в качестве пускового механизма выступают микробные антигены как экзогенного, так и эндогенного происхождения.

Было установлено, что появление в крови бактериальных антигенов реализуется в условиях повышенной проницаемости сосудистой стенки и снижения уровня антибактериальных антител в сыворотке крови. В результате в общем кровотоке возрастает концентрация эндотоксина, что приводит к фиксации бактериальных антигенов на субстрате кожи волосистой части головы, очевидно, на фоне генетической предрасположенности.

Появление бактериальных антигенов в коже, сопровождающееся образованием антигенных комплексов по типу бактериальные антигены–собственные белки кожи обеспечивает включение кожи в иммунопатологический процесс с развитием хронической воспалительной реакции с преобладанием Th-2 иммунного ответа.

Так создается порочный круг, в котором инфекция выступает главным пусковым фактором в условиях генетической предрасположенности. Роль инфекционного агента берут на себя условно-патогенные микроорганизмы (клостридии, ацинетобактерии, грибы рода *Malassezia* и др.), обладающие родственными к белкам кожи волосистой части головы рецепторами и способные образовывать антигенные комплексы.

### Морфологическая картина

Для себорейного дерматита характерны неравномерный акантоз и относительно тонкий ортопаракератотический роговой слой, спонгиоз и спонгиотические пузырьки, а также экзоцитоз лимфоцитов.

### Клиническая картина

Себорейный дерматит может протекать остро, подостро или приобретать хроническое течение. Клинически он сопровождается шелушением, воспалением и зудом с преимущественным поражением участков кожи, содержащих большое количество сальных желез. В основном себорейный дерматит локализуется на коже волосистой части головы. Нередко процесс может переходить на границу роста волос и лба, носогубные складки, брови,

ресницы, область усов, бороды и заушные области. При диффузном поражении может вовлекаться кожа туловища: область грудины, пупка, аногенитальной зоны, подмышечные и паховые складки.

Часто с себорейным дерматитом волосистой части головы сочетается характерный блефарит. При этом вдоль краев век образуются небольшие корки, после отделения которых остаются рубцовые изменения. Могут повреждаться и отдельные ресницы. Осложнения возникают, как правило, при несвоевременном назначении лекарственных препаратов. Среди них следует отметить вторичные пиодермии: остиофолликулиты, фолликулиты, сикоз, стрептодермии волосистой части головы. Нередко наблюдается диффузная себорейная алопеция.

## Триходерматоскопия

Существуют многочисленные методы, которые позволяют определить плотность, темп роста, диаметр волос, а также соотношение волос, находящихся в анагене/телогене. Среди них выделяют агрессивные, травмирующие волосистую часть головы, например полуагрессивные (трихограмма), или неинвазивные: глобальный счет волос и фототрихограмма.

**Стандартная трихограмма** — метод, используемый для определения общего количества, потери волос, контроля за эффективностью терапии и для оценки индекса анаген/телоген. Классическая трихограмма проводится путем эпиляции волос в двух зонах и, как правило, очень болезненна. При андрогенетической алопеции эпиляция проводится на лысеющей области (теменной) и на области, не подверженной облысению (затылочной), — в качестве контроля. Микроскопический подсчет корней волос позволяет вычислить индекс анаген/телоген и таким образом определить серьезность потери волос. Для надежности и достоверности трихограммы необходимо удалить более 50 волос. Для получения достоверных результатов следует воздержаться от мытья головы в течение нескольких дней перед процедурой. Кроме того, должен быть опыт получения образца неповрежденных волос.

**Фототрихограмма** (фотографическая трихограмма) — более простой и чувствительный, чем трихограмма, метод, предложенный M. Saitoh в 1970 г. Он позволяет в естественных условиях исследовать циклы роста волос, найти норму роста волос для каждого пациента индивидуально, измерить диаметр, плотность волос и частоту телогена. Было предложено несколько вариантов фототрихограммы, которые стали популярными для оценки состояния волос.

M. Saitoh и соавт. (1970) предложили метод, позволяющий измерить отношение анагена, катагена и телогена к полному ци-



клу роста волос на человеческом скальпе. Все волосы на участке  $2 \text{ см}^2$  в двух зонах подрезаются на 1 мм выше поверхности кожи и фотографируются. Через неделю фотографируют ту же самую область и волосы вновь подрезают. Так повторяют несколько раз, пока не будет получено достаточно фотографий для сравнения. При сравнении с первой фотографией можно наблюдать отрастающие волосы — анагеновые и находящиеся в телогене; определяют также норму роста волос (длина волос через 5 дней), плотность волос (количество волос на фотографии). Можно выполнить татуировку в зоне подбритых волос для того, чтобы в динамике через несколько месяцев провести повторную диагностику в той же зоне.

Вначале фототрихограмму проводили вручную, помещали рядом фотографии, сделанные в 1-й и 5-й дни. Линейкой измеряли длину и диаметр волос и вычисляли средний темп их роста. Эта техника была улучшена фотоанализом с использованием иммерсионной микроскопии и последующим преобразованием в цифровое контрастное изображение. При этом фотографируют увеличенный при помощи иммерсионного микроскопа участок волосистой части головы, что улучшает контрастность и четкость изображения (контрастно-расширенная фототрихограмма). Непосредственно перед процедурой волосы окрашивают в черный цвет: это делает метод более чувствительным для исследования малопигментированных и тонких волос.

Тем не менее все эти методы утомительны и очень трудоемки, поэтому фототрихограмму обычно не используют в общей клинической дерматологии. Этим обусловлено использование компьютера и специализированной программы для создания фототрихограмм.

В 2001 г. была изобретена полностью *компьютеризированная фототрихограмма* с автоматизированным программным обеспечением — программа Trichoscan. При проведении этой методики выбривают зону обследования (при андрогенетической алопеции у мужчин это участок между зонами нормального роста и поредения волос, у женщин — теменная зона) диаметром  $1,8 \text{ см}^2$ . Центральную часть выбранного участка татуируют. Волосы в пределах исследуемой зоны окрашивают и фотографируют после сбривания немедленно и через 2–3 дня, затем с помощью эпифлуоресцентного микроскопа фотографируют крупным планом камерой. Две эти фотографии далее анализируются специальной программой, которая может распознать каждый стержневой волос на фотографии и определить, какие волосы растут, а какие нет. Trichoscan можно использовать, чтобы контролировать эффективность лечения в динамике. Преимущество этой методики состоит в том, что она позволяет сравнивать эффективность различных лекарственных препаратов, применяемых для ускорения

роста волос, между собой и с плацебо в клинических исследованиях. Фототрихограмму можно использовать для изучения андрогенетической алопеции или других форм диффузного поредения волос, а также для оценки эффективности лекарственных препаратов и лазера при гипертрихозе и гирсутизме.

*Трихоскопия* — один из новых методов диагностики и мониторинга заболеваний волос и кожи головы (Guarrega M. et al., 2005), который позволяет оценить плотность расположения, скорость роста волос и их функциональное состояние, провести дифференциальную диагностику хронического телогенового выпадения волос и андрогензависимой алопеции. Этого достигают с помощью компьютера, специализированной видеокамеры ARAMO SG, обеспечивающей визуализацию волос у пациента, и программного обеспечения Trichoscience.

Исследование волосистой части головы проводят в двух зонах, андрогеннезависимой (теменной) и андрогензависимой (затылочной), в которых подсчитывают плотность волос и вариабельность их диаметра. В норме плотность волос в теменной зоне на 25% выше, чем в затылочной. В теменной области она составляет  $300 \pm 20 / \text{см}^2$  у брюнетов и  $340 \pm 25 / \text{см}^2$  у блондинов, в затылочной —  $195 \pm 13 / \text{см}^2$  и  $210 \pm 12 / \text{см}^2$  соответственно. В стадии анагена находится 80% волос, в стадии телогена — 20%. Количество диспластичных волос, диаметр которых меньше 0,04 мм, не превышает 10%.

Если плотность и диаметр волос равномерно уменьшены по всей поверхности кожи головы, но в теменной зоне количество волос все же остается превалирующим, можно говорить о диффузном телогеновом выпадении волос. Если отмечают значительное уменьшение плотности и среднего диаметра волос в теменной зоне, ставят диагноз андрогенетической алопеции.

В тех случаях, когда длительность заболевания непродолжительна и имеются незначительные изменения при компьютерной диагностике волос, необходимо проводить фототрихограмму.

Проведение фототрихограммы необходимо для точного подсчета количества волос на  $1 \text{ см}^2$ , для определения количества анагеновых и телогеновых волос на данном участке, подсчета количества диспластичных и нормальных волос. Полученные данные позволяют определить интенсивность выпадения волос, степень их истончения, провести дифференциальный диагноз между андрогенным и диффузным типом выпадения (для этого фототрихограмма выполняется в двух зонах — андрогензависимой и андрогеннезависимой). Важно, что фототрихограмма делает возможным динамическое наблюдение и быструю оценку результатов проводимого лечения. Для этого фототрихограмму целесообразно проводить 1 раз в 3–5 мес в одной и той же выбранной для оценки результатов зоне.

Для проведения фототрихограммы в выбранной зоне на волосистой части головы пациента необходимо подбрить волосы на участке около 8×8 мм. Для дифференциальной диагностики андрогенной и диффузной алопеции на одинаковую высоту подбрасываются два участка (в теменной и затылочной области). Спустя 3 дня проводят оценку полученных результатов. За это время на подбритом участке волосы в фазе анагена подрастут на 1 мм, волосы в фазе телогена останутся той длины, на которую были подбриты. Участки подкрашивают безаммиачным красителем и с помощью трихоскопа, подключенного к компьютеру (ув. 60), заносят данные в программу Trichoscience. Далее подсчитывают общее количество волос на 1 см<sup>2</sup>, долю диспластичных, анагеновых и телогеновых волос и сравнивают полученные в двух зонах данные.

При андрогенетической алопеции I степени плотность волос в теменной зоне у женщин составляет 260±30/см<sup>2</sup> у брюнеток и 280±9/см<sup>2</sup> у блондинок, в затылочной зоне остается в пределах нормальных значений. Количество диспластичных волос в теменной зоне — 20±4%, в то время как в затылочной зоне не более 10±3,5%.

Наблюдаемое снижение плотности, высокое процентное содержание телогеновых и диспластичных волос в теменной зоне при сохранении показателей в затылочной зоне в пределах нормальных значений свидетельствуют о развитии андрогенетической алопеции.

Таким образом, трихоскопия — неинвазивный метод, требующий немного времени, полезный для постановки диагноза и мониторинга андрогенетической алопеции.

## Лечение

Для эффективного лечения себорейного дерматита целесообразно применять препараты, действие которых направлено на подавление бактериальной флоры, восстановление нормального биоценоза кишечника и очагов поражения, сокращение факторов эндотоксиновой агрессии, подавление реакций иммунного воспаления с одновременным усилением реакций иммунологического реагирования.

В лечении себорейного дерматита широкое распространение получили синтетические антигрибковые средства из групп имидазолов, которые высокоспецифичны к грибам *Malassezia furfur*. Спектр антимикотической активности имидазолов включает также *Candida albicans*, грибы рода *Trichosporon*. Наиболее традиционными и изученными *in vitro* считаются кетоконазол (низорал\*), итраконазол (орунгал\*), флуконазол (дифлюкан\*), клотримазол, миконазол, вориконазол. Также используют пиритион цинк, который оказывает цитостатическое действие на клетки

базального слоя эпидермиса и обладает выраженным антигрибковым действием.

К природным веществам нерастительного происхождения, применяемым при лечении себорейного дерматита, относятся угольная смола и ихтаммол (сульфонированный сланцевый деготь).

Широкое применение в лечении себорейного дерматита получили глюкокортикоиды, обладающие противовоспалительным, антиаллергическим и антипролиферативным действием. При использовании топических глюкокортикоидов наступает сужение мелких сосудов, уменьшаются явления экссудации, замедляется миграция нейтрофилов, сокращается их количество в очагах воспаления, инактивация фагоцитоза.

Показаны витамины группы В ( $V_1$ ,  $V_2$ ,  $V_6$ ,  $V_{12}$ ), аскорбиновая и фолиевая кислота, витамины А, Е, РР. Для дезинтоксикации организма, особенно у больных с сопутствующей патологией желудочно-кишечного тракта (ЖКТ), целесообразно назначение энтеросорбентов (активированный уголь, полифепан<sup>а</sup>, энтеросгель<sup>а</sup> и др.) и препаратов, облегчающих процесс пищеварения (ферментные препараты, гепатопротекторы). Кроме того, в терапии себорейного дерматита широко применяют ангиотрофические средства: ксантинола никотинат, кальция добезилат (доксисем<sup>а</sup>) — для стимуляции микроциркуляторного русла в очагах поражения и ускоренного разрешения проблемных зон.

При сочетании себорейного дерматита с пищевой аллергией или атопией, при зуде и жжении в очагах поражения показаны антигистаминные средства.

Для коррекции состава кишечной микрофлоры применяются биологические препараты на основе бифидо- и лактобактерий, которые активизируют работу клеток слизистой оболочки кишечника, восстанавливают их барьерную функцию, улучшают обмен веществ, усиливают защитные свойства организма.

Кроме того, при лечении себорейного дерматита предпринимаются попытки применения иммунокорректирующих средств. Так, например, имеются данные об эффективном использовании тимодепрессина<sup>а</sup>, механизм действия которого заключается в нормализации соотношений субпопуляций Т-лимфоцитов и уровня концентрации провоспалительных цитокинов. Помимо системного введения лекарственных препаратов, используются средства локальной иммунотерапии, в частности иммуностропные цитокиновые препараты и топические иммуномодуляторы.

# Угревая болезнь

Угревая болезнь (угри, вульгарные угри, *acne vulgaris*) — хроническое заболевание сальных желез и волосяных фолликулов, которым страдают до 93% мужчин и женщин в возрасте 12–30 лет.

### Коды по МКБ-10

- L70. Угри.
  - ✧ L70.0. Угри обыкновенные (*acne vulgaris*).
  - ✧ L70.1. Угри шаровидные.
  - ✧ L70.2 Угри осповидные.
  - ✧ L70.3. Угри тропические.
  - ✧ L70.4. Детские угри.
  - ✧ L70.5. Экскориированные угри (*acne excoriee des jeunes filles*).
  - ✧ L70.8. Другие угри.
  - ✧ L70.9. Угри неуточненные.
  - ✧ L73.0. Угри келоидные.

### Этиология и патогенез

Установлено, что в семье, где больны акне оба родителя, частота возникновения его у ребенка превышает 50%, свидетельствуя о существовании генетической предрасположенности. Известно, что угревая болезнь тесно связана с гиперсекрецией кожного сала, повышенной пролиферативной активностью в зоне волосяного фолликула и избыточной колонизацией кожи и придатков *Propionibacterium acnes*.

Показано, что гиперсекреция кожного сала находится в прямой зависимости от гиперандрогении, связанной с непосредственной выработкой андрогенов, и функциональной активностью андрогеновых рецепторов по отношению к уровню андрогенов в сыворотке крови. Основные мишени андрогенов в коже — сально-волосяные фолликулы (СВФ), эпидермис, фибробласты и меланоциты.

Гиперсекреция кожного сала и гиперплазия сальных желез обусловлены воздействием свободного тестостерона, синтези-

руемого половыми железами, дегидроэпиандростерона и андростендиона, а также прогестерона, обладающего андрогенной и антиэстрогенной активностью. Повышение уровня андрогенов физиологически возникает перед менструацией, а также может быть обусловлено патологическими состояниями: поликистозом яичников, аденогенитальным синдромом, опухолями гипофиза, надпочечников и яичников, приемом глюкокортикоидов, тестостерона, прогестерона, анаболических гормонов, дефицитом тиреоидных гормонов (абсолютная гиперандрогения). Под влиянием повышенной активности 5 $\alpha$ -редуктазы типа I происходит превращение тестостерона в дегидротестостерон в себоцитах и повышается чувствительность рецепторов к дегидротестостерону, что обуславливает увеличение уровня свободной фракции тестостерона, снижение концентрации связывающих его глобулинов на фоне понижения синтеза гормона в печени и, таким образом, обеспечивает формирование относительной гиперандрогении.

В дальнейшем под влиянием линоленовой кислоты усиливается формирование патологического ороговения в верхней части протока СВФ, а под влиянием филлагрина в клетках зернистого слоя усиливается пролиферация кератиноцитов, обеспечивающая obturацию нижней части протока. На этом фоне возникают благоприятные анаэробные условия для размножения *P. acnes*, секретирующих липазу, расщепляющих триглицериды кожного сала до жирных кислот, приобретающих способность повреждать стенки СВФ. Показано, что при легкой степени тяжести акне определяется минимальное количество *P. acnes*, а при тяжелой — максимальное, сопровождающееся высокой обсемененностью кожи *S. epidermidis*, *S. aureus*, дрожжеподобными грибами рода *Candida*. Антигены клеточной стенки *P. acnes* активируют систему комплемента, обеспечивают миграцию свободных радикалов, нейтрофилов и макрофагов в зону СВФ, где начинается продукция протеолитических ферментов и провоспалительных цитокинов ИЛ-1 $\alpha$ , ИЛ-1 $\beta$ , ИЛ-8 и ФНО- $\alpha$ , осуществляющих развитие воспалительной реакции. Высказано предположение, что феномен развития себореи на ранних стадиях воспаления поддерживается CD4+ Т-лимфоцитами (Т-хелперы), которые инфильтрируют стенку СВФ и обеспечивают формирование папул. Показано, что воспалительная реакция при акне может развиваться на любом этапе, клинически проявляясь образованием папул, пустул, узлов, кист, разрешаясь стойкой дисхромией и обезображивающими рубцами.

### Клиническая картина

При оценке клинических проявлений акне основываются на классификации G. Plewig и A. Kligman (1991).

- Угри детского возраста: неонатальные, младенческие, конглобатные угри младенцев.
- Юношеские (обыкновенные, вульгарные) угри: комедональные, папулопустулезные, узловато-кистозные, конглобатные, фульминантные, твердый персистирующий отек лица при акне, механические угри.
- Угри взрослых: поздние, инверсные, тропические, постювенильные угри у женщин, постменструальные, синдром маскулинизации у женщин, поликистоз яичников, андролитеома у беременных, избыток андрогенов у мужчин, ХХУ-ассоциированные конглобатные угри, допинговые, тестостерон-индуцированные молниеносные угри у высоких подростков.
- Контактные угри: косметические, акне на помаду, хлоракне.
- Комедональные угри при воздействии физических агентов: единичные комедоны (болезнь Фавра–Ракушо), солнечные комедоны, акне Майорка, акне в результате воздействия ионизирующей радиации.

Согласно рекомендациям Американской академии дерматологии (1991), степень тяжести акне оценивают по количеству и характеру высыпаний, выделяя легкую, среднюю, тяжелую и очень тяжелую степень, однако отсутствие точной количественной градации затрудняет их практическое применение. Следует подчеркнуть, что при формировании нодулокистозных элементов степень тяжести акне всегда оценивается как тяжелая. Дополнительно рекомендуется учитывать наличие болезненности, ulcerации, образование фурункулов.

Степень тяжести угревой болезни можно определять с учетом площади поражения и количества высыпных элементов по шкале от 0 до 8, на основании которой невозможно четко охарактеризовать клинические проявления.

Согласно классификации, принятой на XX Всемирном конгрессе по дерматологии (Париж, 2002), выделяют легкую, среднюю и тяжелую степень тяжести угревой болезни; также предложен алгоритм лечения акне в зависимости от степени тяжести. При этом легкой степени тяжести считают комедональную и папулопустулезную (до 10 элементов) формы акне, средней — папулопустулезную (более 10 папулопустул и до 5 узлов) и узловатую (более 5 узлов), абсцедирующей — конглобатную.

Клинические проявления акне многообразны.

### Угри детского возраста

**Угри новорожденных** (*acne neonatorum*) возникают у новорожденных в первые 3–5 дней жизни под влиянием андрогенов матери или вследствие гормонального криза, обусловленного снижением эстриола в сыворотке крови; клинически проявля-

ются изолированными комедонами и папулопустулами в области лба, щек, подбородка и спонтанно регрессируют через 2–3 нед.

**Младенческие угри** (*acne infantum*) развиваются у детей в возрасте 3–6 мес; их возникновение связывают с временной гиперпродукцией тестостерона половыми железами, а при длительно существующих формах — с врожденной гиперплазией надпочечников или опухолью; клинически проявляются преимущественно воспалительными папулопустулами, реже — узловато-кистозными элементами.

### Юношеские угри

Юношеские (обыкновенные, вульгарные) угри возникают в пубертатном возрасте и полностью регрессируют к 17–20 годам. Патологический кожный процесс носит полиморфный характер и проявляется множественными открытыми и закрытыми комедонами на фоне себореи при легкой степени тяжести (**комедональные акне**, *acne comedonica*) с присоединением воспалительных милиарных папулопустул полушаровидной или конической формы при средней степени тяжести (**папулопустулезные акне**, *acne papulopustulosa*) и глубоких шаровидных узловато-кистозных элементов, разрешающихся с образованием рубцов, — при тяжелой (**узловато-кистозные акне**, *acne nodulocystica*).

При **конглобатных акне** (*acne conglobata*) развиваются множественные глубокие багрово-синюшного цвета узлы и абсцессы, локализующиеся на коже лица и спины, сливающиеся в плотные инфильтрированные очаги. При вскрытии акне формируются фистулы, разрешающиеся образованием атрофичных рубцов застойно-синюшного цвета, пятен гипер- и гипопигментации. Эта форма характеризуется торпидным течением, нередко резистентным к проводимой терапии.

**Фульминантные акне** (*acne fulminans*) — тяжелая форма угревой болезни, поражающая молодых мужчин, клинически характеризуется внезапным появлением болезненных плотных шаровидных узлов, локализующихся преимущественно на коже туловища, и явлениями общей интоксикации (слабость, головная боль, повышение температуры тела, артралгии и миалгии, лейкоцитоз и увеличение СОЭ), описано развитие узловой эритемы.

### Угри взрослых

**Поздние угри** (*acne tarda*) появляются в возрасте 20–22 лет и старше. Клинически характеризуются комедонами, папулопустулами, узлами, нередко сочетаются с андрогенетической алопецией, гирсутизмом, нарушениями менструального цикла, бесплодием. Описано развитие MARSH-синдрома (мелазма, акне, розацеа, себорея, гирсутизм). Показано, что поздние угри могут развиваться при патологии и опухолях яичников, надпочечни-



ков, гипопиза, а также бывают симптомом генетических заболеваний, для исключения которых целесообразны консультация гинеколога-эндокринолога и исследование кариотипа.

**Инверсные акне** (*acne inversa*) возникают вследствие сочетанного поражения СВФ и апокринных потовых желез. Проявляются плотными инфильтрированными узловатыми элементами, дренирующими синусами, фолликулитами волосистой части головы, рецидивирующим гидраденитом с формированием келоидных рубцов, свищей и рубцовой алопеции.

### Контактные угри

Контактные угри (косметические, акне на помаду, хлоракне) развиваются под влиянием экзогенных факторов, обладающих комедоногенным действием (косметические средства, содержащие ланолин, вазелин, растительные масла; контакт с соединениями хлора и др.), и характеризуются наличием комедонов, преимущественно в местах контакта с провоцирующим наружным средством.

### Дифференциальная диагностика

Вульгарные угри следует дифференцировать от розацеа, периорального дерматита, ретенционных кист салных желез, пустулезного сифилида, туберозного склероза, болезни Фавра–Ракушо.

**Розацеа** развивается преимущественно у женщин старше 35–40 лет и характеризуется персистирующей эритемой, нефолликулярными папулопустулами, телеангиэктазиями, отсутствием комедонов, нередко сопровождаясь поражением глаз (офтальморозацеа).

**Периоральный дерматит** развивается вследствие применения фторированных паст и порошков, характеризуется формированием стойкой эритемы с милиарными папулопустулами в периоральной зоне с белой каймой непораженной кожи вокруг красной каймы губ.

**Ретенционные кисты салных желез** (стеацитомы множественная, себоцистоматоз Гунтера, стеатома) — редкое генетически детерминированное заболевание с аутосомно-доминантным типом наследования, чаще встречается у мужчин. Клинически проявляется при рождении или в пубертатном возрасте множественными кистами желтоватого цвета мягкоэластичной консистенции, локализующимися на спине, груди, в подмышечных впадинах, реже — на лице; при вторичном инфицировании развивается гнойная стеацитомы, которую дифференцируют от конглобатных акне.

**Угревидный, или акнеформный, сифилид** — клиническая разновидность пустулезного сифилида, развивается преимущественно у ослабленных больных и проявляется безболезненными милиарными коническими пустулами при отсутствии комедонов

на инфильтрированном основании, желто-коричневыми корочками, при отторжении которых формируется рубец. Серологические реакции положительные.

**Туберозный склероз** (болезнь Бурневиля–Прингла) — наследственное заболевание с ауtosомно-доминантным типом наследования. Проявляется в детском возрасте ангиофибромами лица, гипопигментированными пятнами, околоногтевыми фибромами и шагреневыми бляшками в пояснично-крестцовой области в сочетании с умственной отсталостью, эпилепсией, опухолями почек и сердца.

**Болезнь Фавра–Ракушо** обусловлена развитием актинического эластоза кожи, поражает преимущественно мужчин пожилого возраста. Характеризуется множественными узлами, кистами желтоватого цвета и крупными комедонами на фоне глубоких кожных борозд и серовато-желтого оттенка кожи лица.

## Лечение

В зависимости от степени выраженности процесса при угревой болезни применяют системную или наружную терапию с одновременным устранением этиопатогенетических факторов.

Важное место уделяется диете с ограничением животных жиров и легкоусвояемых углеводов, повышением доли растительных жиров, витаминов, микроэлементов, клетчатки. Рекомендуется деликатно очищать кожу специальными средствами (синдеты) в виде лосьона или мыла с нейтральным или кислым рН, избегая применения механических скрабов, повреждающих водно-липидную мантию и роговой слой эпидермиса, что приводит к усилению секреции кожного сала.

При легких формах акне в качестве наружной монотерапии применяют местные синтетические ретиноиды в виде 0,1% геля и крема: адапален (дифферин\*), третиноин (весаноид\*), азелаиновую кислоту (Скинорен\*), бензоила пероксид (базирон АС\*, экларан\*), топические антибиотики (клиндамицин — далацин-Т\*, цинка ацетат + эритромицин — зинерит\*).

Определенный интерес в лечении акне вызывают топические ретиноиды, которые по клинической эффективности практически не уступают изотретиноину, а в связи с низкой абсорбцией кожей не оказывают системных побочных эффектов. Из синтетических ретиноидов последнего поколения адапален обладает выраженным противовоспалительным, себостатическим и комедонолитическим эффектом. Препарат выпускается в форме геля на водной основе и крема с концентрацией нафтойной кислоты 0,1%. Адапален наносят однократно на ночь на предварительно очищенную кожу очагов поражения. Терапевтический эффект наступает на 4–8-й день, а стойкий клинический результат — через 3–4 мес. Среди побочных эффектов возможны легкое жжение,

сухость и покраснение обрабатываемой гелем области, которые купируются самостоятельно после 1–2 дня перерыва и замены его кремом. В качестве поддерживающей терапии препарат назначают на период до 6 мес и более. Адапален не взаимодействует с другими противогревыми препаратами, поэтому при наличии пустулезных элементов возможно его комбинированное применение с топическими или системными антибиотиками. Не рекомендуется применять адапален во время беременности, кормления грудью и в сочетании с системными ретиноидами.

Азелаиновая кислота (Скинорен\*) в виде 20% крема или 15% геля воздействует на основные звенья патогенеза акне: обладает комедолитическим, бактериостатическим в отношении *P. acne* и *St. epidermidis* и противовоспалительным эффектами.

Для достижения стойкого терапевтического эффекта препарат применяют 2 раза в сутки в течение 1 мес, а для получения стойкого клинического результата — в течение 3–4 мес. Азелаиновую кислоту (Скинорен\*) применяют в качестве монотерапии при легких и среднетяжелых формах акне, в сочетании с топическими и/или системными антибиотиками при акне средней и тяжелой степени тяжести, а также с целью профилактики гиперпигментации. Из существенных преимуществ препарата следует отметить отсутствие резистентности бактериальной флоры и минимальное раздражающее действие (Katsambas A. et al., 2004; Горланов И.А. и др., 2005).

Из местных средств, согласно многочисленным работам, Скинорен рекомендуется в качестве первой линии монотерапии акне у женщин.

Скинорен дает выраженный клинический эффект, в первую очередь, за счет доказанного противовоспалительного действия.

Скинорен показывает равную эффективность с другими средствами терапии (топические антибиотики, ретиноиды и бензоил пероксид) в лечении легкой и средней степени акне, но имеет более благоприятный профиль переносимости и высокий уровень удовлетворенности пациентов.

Скинорен обладает антитирозиновой активностью, и поэтому рекомендуется для лечения поствоспалительной гиперпигментации.

В отличие от топических ретиноидов и бензоил пероксида Скинорен не участвует в развитии фототоксических реакций, что делает возможным применение Скинорена в любое время года вне зависимости от солнечной активности.

Скинорен разрешен для лечения акне у беременных и кормящих женщин.

*Печатается на правах рекламы.*

Бензоила пероксид в концентрации 2,5–10,0% в форме геля или крема, обладая выраженным бактериостатическим действием за счет окислительного эффекта, вызывает подавление роста *P. acnes*, *S. epidermidis*, *Pityrosporum ovale*, а его комедолитический эффект обусловлен уменьшением синтеза свободных жирных кислот. Чтобы уменьшить риск развития резистентности бактериальной флоры можно сочетать топические и/или системные антибиотики с бензоила пероксидом. Гель, содержащий 5% бензоила пероксида, хорошо переносится и применяется 1–2 раза в день на чистую сухую кожу в течение 1–3 мес. Из побочных эффектов возможны шелушение, покраснение кожи, более выраженное при применении высоких концентраций бензоила пероксида, а при длительном использовании — развитие повышенной фоточувствительности кожи, которое обусловлено кератолитическим действием препарата. Не рекомендуется дополнительное применение лекарственных препаратов и косметических средств, обладающих подсушивающим действием. Бензоила пероксид противопоказан детям до 12 лет, во время беременности и лактации. К основным средствам противовоспалительной терапии относят системные и наружные антибиотики. Местные антибиотики целесообразно применять при среднетяжелых воспалительных формах угревой болезни, а при тяжелых формах оправдано их сочетание с системными антибиотиками и ретиноидами. Из наружных антибактериальных препаратов назначают 1–3% тетрациклин или 1–2% эритромицин в форме крема, геля или растворов, 1% раствор или гель клиндамицина и 2% крем фузидовой кислоты (фуцидин<sup>®</sup>). К недостаткам топических антибиотиков относят развитие резистентности патогенной микрофлоры, в том числе перекрестную резистентность к другим антибиотикам. Для повышения эффективности местных антибиотиков и уменьшения резистентности микроорганизмов рекомендуют использовать комбинированные наружные препараты: ацетат цинка + эритромицин (зинерит<sup>®</sup>), бензоила пероксид + эритромицин (бензамин 55). Показана эффективность цинка гиалуроната (куриозин<sup>®</sup>) в форме геля или раствора, а также цинка хлорида + гиалуронат натрия (регексин<sup>®</sup>) в форме геля, содержание цинка в которых обеспечивает антибактериальное и противовоспалительное действие, а гиалуроновая кислота — регенерирующий эффект.

Внутри традиционно назначают тетрациклин по 50–100 мг в сутки, доксициклин по 50–100 мг в сутки, миноциклин<sup>®</sup> по 50–100 мг в сутки, эритромицин по 500–1500 мг в сутки и триметоприм по 100–200 мг в сутки курсом 1–6 мес.

При конглобатно-индуративной и фульминантой формах угревой болезни назначают изотретиноин (роаккутан<sup>®</sup>) по 0,1–1,0 мг/кг массы тела в сутки в общей кумулятивной дозе 120 мг/кг

в течение 4–12 мес. Установлено, что изотретиноин вызывает редуцию сальной железы на 90% и оказывает прямое анти-хемотаксическое действие, что обеспечивает себостатический, комедонолитический и противовоспалительный эффект и приводит к длительной, стойкой ремиссии угревой болезни. Учитывая возможность развития побочных эффектов при приеме изотретиноина (тератогенное действие, хейлиты, сухость кожи, конъюнктивит, нарушение ночного зрения, фоточувствительность, головная боль, артралгии, миалгии, симптоматическая алоpecia, печеночно-клеточная и почечная недостаточность), следует избегать длительной инсоляции, проводить контроль лабораторных показателей 1 раз в 1–3 мес (общий анализ крови, показатели функции гепатобилиарной системы), а женщинам назначать препарат на фоне эффективной контрацепции. При фульминантных формах акне рекомендуют короткий курс пероральных антибиотиков (цефотаксим по 1–2 г 2–3 раза в сутки или цефтриаксон по 1–2 г 1 раз в сутки в течение 7–10 дней) в сочетании с преднизолоном (по 2,5–40,0 мг в сутки в течение 1 мес с постепенным снижением дозы в течение 1 мес). Женщинам с явлениями гирсутизма, алопеции, нарушениями менструального цикла при поздних акне показаны консультация гинеколога-эндокринолога и исследование гормонального статуса: свободного тестостерона, дегидроэпиандростендиона сульфата (ДЭАС), лютеинизирующего гормона (ЛГ), фолликулостимулирующего гормона (ФСГ), прогестерона, гормонов гипофиза и щитовидной железы с последующим назначением антиандрогенных препаратов (ципротерон + этинилэстрадиол, диенгест + этинилэстрадиол, дроспиренон + этинилэстрадиол) в виде монотерапии в течение 6–12 мес или в комбинации со спиронолактоном, ципротероном. Ципротерон + этинилэстрадиол (диане-35\*) назначают по 1 драже ежедневно с 1-го по 25-й день менструального цикла курсом 4–6 мес. Спинонолактон рекомендуется женщинам старше 30 лет в дозе 25–200 мг в сутки в течение 6 мес, ципротерон (андрокур\*) – в дозе 10–100 мг с 5-го по 14-й день менструального цикла в течение 4 мес. К побочным эффектам гормональной терапии относят нарушение менструального цикла, головную боль, нагрубание молочных желез, депрессию.

С целью коррекции послевоспалительной гиперпигментации рубцов используют криомассаж, химические пилинги, дермабразию.

К альтернативным методам лечения угревой болезни относят фотодинамическую терапию (ФДТ), которая основана на локальной активации различных фотосенсибилизаторов светом определенной длины волны. Имеются данные об обнадеживающих результатах ФДТ угревой болезни с аминолевуленовой кислотой курсом из 6 сеансов с интервалом в 2 нед. Известно, что

фотохимическая реакция при ФДТ акне зависит от кислорода и реализуется при поглощении эндо- и/или экзогенными фотосенсибилизаторами светового излучения с последующим образованием синглетного кислорода, оказывающего бактерицидное действие. В качестве экзогенных фотосенсибилизаторов при ФДТ акне применяют производные порфиринов (10–20% аминолевуленовая кислота<sup>®</sup>), хлорина е<sub>6</sub> (0,1% радахлорин<sup>▲</sup>), наносимые аппликационно на 15–60 мин с последующим облучением светом красного или ультрафиолетового диапазона соответственно. По данным клинических исследований, при сравнении ФДТ с наружным применением 0,1% геля радахлорина<sup>▲</sup> и ультрафиолетового света (длина волны 365 и 254 нм, плотность мощности излучения не менее 2,5 Вт/м<sup>2</sup> на расстоянии 1 м) и лечения изотретиноином клинический эффект был достигнут у 91,7 и 90,0% пациентов соответственно. Полученные данные подтверждают высокую эффективность монотерапии ФДТ в сравнении как с местной, так и с системной терапией, включая изотретиноин. Проведенные исследования показали, что ФДТ с активацией эндо- и/или экзогенных порфиринов (10–20% аминолевуленовая кислота аппликационно под окклюзионную повязку с экспозицией 1,5–2 ч) и последующим облучением светом, имеющим длину волны 630 нм, в дозе 36 Дж/см<sup>2</sup> 1 раз в неделю курсом 4–10 сеансов способствует регрессу клинических симптомов у 84,3% больных.

# Болезни волос и потовых желез

Среди алопеций приобретенного генеза выделяют очаговую, андрогенетическую, сенильную. Андрогенетическая и сенильная алопеции возникают под влиянием эндокринного и метаболического дисбаланса, а также возрастных изменений. В эту группу можно отнести алопеции нейрогенного характера или возникшие под влиянием токсико-аллергических реакций, а также при длительном приеме цитостатиков, при кровопотере, истощении, во время беременности и в послеродовом периоде.

В особую группу относятся алопеции сифилитического и лепрозного генеза, формирующиеся под действием инфекционно-токсических факторов.

Микроспория, трихофития, фавус — ключевые заболевания детского возраста микотической и бактериальной природы с характерными изменениями коркового слоя волоса и луковицы.

К дегенеративно-атрофическим болезням волос относят псевдопелладу, красную волчанку, фолликулярный муциноз, синдром Литтла–Лассюэра и рентгеновские алопеции.

Нарушение функционального состояния сальных и потовых желез, гиперандрогения приводят к формированию андрогенетической алопеции, себореи, экземы, псориаза, воспалительных заболеваний бактериального происхождения, а также ангидротической дисплазии и эктодермальной гипотрихии.

---

## АЛОПЕЦИИ ПРИОБРЕТЕННЫЕ

---

### Алопеция гнездная

**Гнездная алопеция** (плешивость гнездная, круговая, очаговая) — часто встречающееся заболевание, проявляющееся неожиданным для больного выпадением волос на голове, лице, реже на туловище и конечностях.

## Коды по МКБ-10

- L63. Гнездная алопеция.
  - ✧ L63.0. Алопеция тотальная.
  - ✧ L63.1. Алопеция универсальная.
  - ✧ L63.2. Гнездная плешивость (лентовидная форма).
  - ✧ L63.8. Другая гнездная алопеция.
  - ✧ L63.9. Гнездная алопеция неуточненная.

## Этиология и патогенез

Заболевание известно с глубокой древности. Возникновение обусловлено трофоневротическими нарушениями, стрессовыми реакциями, нейрогуморальными расстройствами, травмами и ассоциировано с морфологическими изменениями в нервно-рецепторном аппарате кожи, а также функциональным состоянием тонуса сосудов скальпа.

## Эпидемиология

В 86% случаев алопеции диагностируется у детей в возрасте 6–15 лет, причем 89% составляет гнездная алопеция, 7% — тотальная, 2,7% — универсальная; а у 35% детей выявляются еще и изменения ногтевых пластинок.

Выявлена ассоциация гнездной алопеции с атопией у 20,0% пациентов, в 4,3% случаев — с гипотиреозом, в 3,5% — с витилиго, в 1,8% — с псориазом, в 0,9% — с системной красной волчанкой, гипопаратиреозом и сахарным диабетом, свидетельствуя о широком спектре заболеваний.

## Клиническая картина

Клинические проявления очаговой алопеции характеризуются появлением на волосистой коже головы, чаще в затылочной области, участков выпадения волос округлой формы без признаков воспаления в зоне выпадения.

Выделяют три стадии болезни: прогрессивная — увеличение зоны выпадения и появление новых очагов; стационарная — укрепление волос в периферической зоне очагов и отсутствие новых островков облысения; регрессивная — активный рост по всей поверхности очагов обесцвеченных, пушковых волос с последующим накоплением пигмента и приобретением структуры длинных волос.

В активной, прогрессивной стадии очаги облысения могут появиться по всей поверхности скальпа, а также в зоне бровей и ресниц с наличием гиперемии, жжения, зуда и гиперестезии. После выпадения длинных волос краснота исчезает, а кожа приобретает цвет слоновой кости с зияющими отверстиями в области волосяных фолликулов. Формируется зона «расшатанных волос»



по периферии очагов облысения. При пальцевой пробе волосы извлекаются мелкими пучками. Постепенно очаг облысения увеличивается в размере, становится заметным для окружающих.

В стационарной стадии активное выпадение волос приостанавливается; на проплешинах встречаются обломанные толстые волосы в виде восклицательных знаков, сужающиеся к корневой части — из-за этого они становятся похожими на волосы, пораженные патогенным грибом.

Течение очаговой алопеции чаще доброкачественное. Через 4–6 мес при улучшении общего состояния под влиянием комплексного лечения все очаги облысения покрываются вначале пушковыми, затем толстыми обесцвеченными волосами, которые накапливают пигмент и ничем не отличаются от сохранившихся волос. Однако в ряде случаев процесс не стабилизируется и приобретает упорный характер, количество участков облысения постепенно увеличивается, распространяясь по поверхности головы, бороды, кожи конечностей и туловища и рассматривается как рецидив заболевания, трансформирующийся в субтотальную алопецию.

При субтотальной алопеции выпадает большинство толстых и пигментированных волос с кожи головы при сохранении лишь отдельных пушковых и коротких в области затылка и висков. Увеличивается количество очагов, на которых имеются тонкие извитые обесцвеченные волосы или островки волос, при легком потягивании за свободный конец удаляющиеся из зон поредения. При этой форме алопеции нередко наблюдаются разреженные наружной зоны бровей и частичное выпадение ресниц.

Алопеция универсальная — редко встречающаяся разновидность, при которой выпадение волос происходит не только на волосистой коже головы и лица, но также на туловище и конечностях. Процесс выпадения волос начинается в виде крупных овальных и округлых участков облысения на лобке и в подмышечных впадинах в форме резкого поредения или полного отсутствия волос. Нередко отмечаются истончение, повышенная ломкость, онихолизис ногтей, лейконихии с продольными полосами и углублениями.

Злокачественность течения болезни определяется быстрым выпадением волос на коже волосистой части головы, лице (борода, брови, ресницы), а также пушковых волос на коже туловища и конечностей и длинных волос в области подмышечных впадин и половых органов.

Алопеция гнездовая краевая (лентовидная) возникает чаще у детей и характеризуется появлением первых очагов в краевой зоне висков или в области затылка. Выпавшие волосы образуют на краевой зоне лентоподобный очаг, лишенный длинных волос, при сохранении пушковых, которые в дальнейшем могут выпасть

полностью. Для этой формы алопеции характерно длительное течение. Один из вариантов краевой алопеции — выпадение волос в виде короны, встречающееся у женщин и детей. Отличается торпидным течением и с трудом поддается лечению.

Алопеция стригущая (трихоклазия идиопатическая, болезнь П.В. Никольского) — своеобразное заболевание волос, при котором волосы не выпадают, а обламываются на высоте 1–1,5 см от поверхности здоровой кожи. Эти короткие, как бы подстриженные волосы легко выдергиваются из волосяных фолликулов. При обследовании обнаруживают патологию нервной системы (шизофрению, эпилепсию, ипохондрическое состояние, истероидные реакции). Заболевание возникает внезапно, полного облысения не наступает, а через несколько недель при лечении седативными средствами длина волос восстанавливается и зоны поражения покрываются нормального цвета и длины волосами; возможны рецидивы.

### Диагностика

Диагноз гнездной алопеции при обычных формах не представляет затруднений, исключение составляют субтотальная, обнажающая и стригущая формы.

При этих формах алопеции наблюдаются существенные изменения в нервной системе, проявляющиеся головной болью, снижением слуха, болезненностью при вращении глазных яблок.

### Дифференциальная диагностика

Дифференцируют гнездную алопецию с сифилитической мелкоочаговой алопецией, лепрозным выпадением бровей при недифференцированном и туберкулоидном типах лепры, с алопецией у больных микозом волосистой части головы, трихотилломанией у детей. При отсутствии других клинических данных диагноз сифилиса уточняется с помощью современных серологических тестов (РИФ, РПГА, ИФА, РМП). При лепре проводятся поиск микобактерий со слизистой носа и в соскобах из лепром, тщательный сбор анамнеза и внимательный осмотр кожного покрова пациента, определение болевой, тактильной и температурной чувствительности.

### Лечение

Индивидуальный план лечения предусматривает соблюдение режима труда и отдыха, исключение вредных привычек, соблюдение молочно-растительной диеты, богатой витаминами, общее и местное лечение, уход за больной кожей и волосами. Не рекомендуется носить тяжелые головные уборы; расчесывать оставшиеся волосы следует осторожно.

Общее лечение предусматривает использование седативных средств, витаминов и микроэлементов, реже — глюкокортикоидов. Чаще других назначают отвары из корня валерианы, пустырника, транквилизаторы (феназепам\* и др.), нейролептики (перфеназин), нейронные препараты (пирацетам).

Положительное влияние оказывают адаптогены: настойка женьшеня, экстракт элеутерококка, настойка заманихи, экстракт левзеи, пантокрин. В комплексной терапии рекомендуют глицерофосфат железа<sup>®</sup>, меди сульфат и цинка сульфат (цинктерал\*).

На ранних стадиях болезни могут оказаться полезными методы рефлексотерапии с воздействием на биологически активные точки на расстоянии 1–2 см от очага. Широкое распространение получило лечение алопеции различной этиологии 2% раствором миноксидила в этиловом спирте, пропиленгликоле и воде. Препарат в дозе 1 мл наносят 1–2 раза в сутки на пораженные участки кожи головы, распределяя раствор от центра каждого очага с помощью специальных аппликаторов, прилагаемых к флакону. Суточная доза составляет 2,0 мл независимо от площади очага облысения. Миноксидил (регейн\*) обладает гипотензивным эффектом, поэтому необходимо точное выполнение рекомендованной методики лечения. При соблюдении инструкции регейн можно применять длительно в форме монотерапии и комбинировать с другими препаратами (биотин<sup>®</sup> и др.).

Применение глюкокортикоидов показано в случаях тяжелого течения болезни у пациентов, не имеющих противопоказаний. Целесообразно использовать нефторированные глюкокортикоиды: мометазон фуорат (элоком\*), метилпреднизолон ацепонат (адвантан\*), гидрокортизон бутират (локоид\*), которые наносят на отдельные очаги 1 раз в сутки в течение 3–4 нед. Применение 0,05% клобетазола в виде пены 2 раза в сутки 5 дней в неделю в течение 12 нед активизирует рост волос в 89% случаев. Применение глюкокортикоидов в виде парентеральных и внутриочаговых инъекций или в виде таблеток считается методом выбора у больных с тотальной или универсальной алопецией. Отмечена эффективность приема преднизолона внутрь в течение 6 мес по 10 мг в сутки с последующим наружным применением 2% или 5% миноксидила курсом 14 нед.

В стационарной стадии болезни рекомендуется мытье головы 1 раз в неделю горячей водой (40–41 °С) с мылом; втирание спиртовых растворов с настойкой красного перца в повышающихся концентрациях. При восстановлении волос показан криомассаж жидким азотом; местное применение УФ-лучей в осенне-зимний период.

При упорных случаях алопеции и отсутствии противопоказаний показана локальная или общая ПУВА-терапия с использованием фотосенсибилизаторов (бероксан\*, пувален<sup>®</sup>, псор-

лен). Применение 8-метоксипсоралена рекомендуется из расчета 0,6 мг/кг на прием однократно за 1,5–2 ч до облучения ультрафиолетовыми лучами длиной волны 320–400 нм. Начальная доза 1,5–2,0 Дж/см<sup>2</sup>, через каждые 2 процедуры дозу увеличивают до 12–14 Дж/см<sup>2</sup>; курс составляет 12–16 сеансов при очаговом и 20–35 сеансов при субтотальном и тотальном облысении. Лучшие результаты получены у больных очаговой и субтотальной формой алопеции с небольшим сроком болезни. В детской практике ПУВА-терапия имеет ограниченное применение.

В настоящее время в комплексной терапии гнездной алопеции применяют импульсный инфракрасный диодный лазер с длиной волны 904 нм (4 сеанса периодичностью 1 раз в неделю).

Одним из перспективных методов лечения гнездной алопеции признана иммунотерапия 2% раствором дифенципрона, который наносят на кожу волосистой части головы 1 раз в неделю до появления эритемы и не смывают в течение 48 ч, что позволяет достичь восстановления роста волос в 83,3% случаев после 3,5 мес применения.

У больных с различными формами алопеции с сопутствующей патологией желудочно-кишечного тракта уместно применять препараты системной энзимотерапии (вобэнзим<sup>▲</sup>, флогэнзим<sup>▲</sup> и др.), которые обладают противовоспалительным действием и активизируют рост волос. Курс лечения состоит из приема вобэнзима<sup>▲</sup> по 3–5 таблеток 2–3 раза в сутки (за 30 мин до еды или через 1,5 ч после еды) в течение 6 нед, а также фосфоглив<sup>▲</sup> по 2 капсулы 3 раза в сутки в течение 3 мес.

Обоснованно рекомендовать больным гнездной плешивостью курортное лечение в нежаркое время года.

### Профилактика

Профилактика рецидивов включает устранение причин болезни (стресс, переутомление) и других факторов, санацию очагов хронической инфекции.

## Алопеция андрогенетическая

В отдельную нозологию выделена андрогенетическая алопеция, возникающая под влиянием гормональной нестабильности.

### Коды по МКБ-10

- L64. Андрогенная алопеция.
  - ✧ L64.0. Андрогенная алопеция, вызванная приемом лекарственных средств.
  - ✧ L64.8. Другая андрогенная алопеция.
  - ✧ L64.9. Андрогенная алопеция неуточненная.

## Этиопатогенез

В патогенезе этой формы заболевания у мужчин ведущую роль играют повышенный уровень половых гормонов в крови и высокая экспрессия в коже рецепторов к андрогенам, находящихся в активном состоянии во всех фазах роста волоса. При этом экспрессия генов *ARA70beta/ELE1beta* в дермальном сосочке у больных с алопецией сильнее, чем у здоровых доноров, что указывает на их активацию циркулирующими андрогенами. Отмечено, что у мужчин алопеция может протекать на фоне нормального содержания андрогенов в крови.

Определенное значение в формировании патологии у мужчин могут иметь злоупотребление алкоголем, курение, наличие себореи, нерегулярное мытье головы, применение средств и методов лечения, которыми широко пользуются женщины.

Причиной андрогенетической алопеции у женщин бывают дисфункция эндокринных желез, включая надпочечники, гипопиз, щитовидную и половые железы. Эти изменения могут вызывать нарушение менструального цикла, формирование синдрома Кушинга, развитие опухоли яичников и других состояний. В патогенезе андрогенетической алопеции чаще других участвуют андрогены надпочечников и яичников. Показано, что у молодых женщин андрогенетическая алопеция может быть связана с наличием кист и опухолей яичников или надпочечников, что требует во всех случаях тщательного обследования и адекватного лечения. Так, у 5–10% женщин репродуктивного возраста диагностируется синдром поликистозных яичников, который клинически проявляется андрогенетической алопецией, гирсутизмом и вульгарными угрями и может сочетаться с симптомами черного акантоза.

При сопоставлении уровня тестостерона в крови с типом алопеции у генетически предрасположенных женщин была прослежена четкая зависимость: умеренная андрогенная алопеция коррелировала с умеренным уровнем циркулирующих андрогенов. Высокий уровень андрогенов у женщин коррелировал с развитием выраженной алопеции по мужскому типу. Известно, что андрогенетическая алопеция формируется у женщин на фоне повышенного уровня тестостерона, андростендиона и дегидротестостерона. В то же время у некоторых женщин с нормальным уровнем андрогенов в крови в пред- и постменопаузе наблюдался интенсивный рост волос в виде местного или общего гирсутизма. При этом в последующем у них развивалось слабовыраженное выпадение волос височных зонах в сочетании с умеренным или выраженным облысением в лобно-теменной области.

Фолликулы волос при андрогенетической алопеции являются мишенью для дегидростеронов. Заболевание может начаться во

время полового созревания, когда накопление дегидростеронов вокруг фолликулов носит временный характер. Известно, что андрогензависимые клетки дермального сосочка волосяных луко-виц в области подбородка и лобной зоны волосистой части голо-вы экспрессируют рецептор к андрогенам и мРНК-5 $\alpha$ -редуктазы типа 2. При культивации *in vitro* клеток дермального сосочка волосяных луковиц, выделенных с области подбородка, и фол-ликулярных кератиноцитов установлено, что андрогены стиму-лируют пролиферацию кератиноцитов. Также было определено ингибирующее действие андрогенов, опосредованное трансфор-мирующим фактором роста  $\beta_1$  (TGF $\beta_1$  — от англ. transforming growth factor  $\beta_1$ ).

### Клиническая картина

Принято делить андрогенетическую алопецию на женский и мужской типы.

Клиническая картина андрогенетической алопеции у жен-щин характеризуется поредением волос в лобно-теменной обла-сти, напоминая облысение, которое встречается у мужчин. На-чавшись в пубертатном или постпубертатном периоде, болезнь неуклонно прогрессирует, обостряется во время беременности, в период кормления грудью, а затем во время менопаузы. Отмече-но, что чаще признаки заболевания обнаруживаются у женщин молодого и среднего возраста. При этом полного облысения не наступает, хотя с возрастом волосы становятся тоньше, менее пигментированными и короткими, что связано с переходом от активного роста к телогеновой фазе смены волос, сопровождаю-щейся аплазией и атрофией волосяных фолликулов.

Андрогенетическая алопеция у мужчин может начаться в юношеском возрасте (13–14 лет), сочетаться с угревой болезнью, затем пройти все шесть степеней развития и привести к субто-тальной или тотальной алопеции. У мужчин формируется пол-ное облысение с сохранением волос на небольшом участке между лобно-теменной и затылочной областями.

### Дифференциальная диагностика

Дифференцировать следует от алопеции пожилых женщин в постменопаузальном периоде. В этих случаях алопеция огра-ничивается заушными зонами и теменной областью. У женщин старше 50 лет выпадение волос носит диффузный характер, про-являясь поредением в лобно-теменной области и истонченными волосами, так как они находятся преимущественно в стадии ка-тагенеза, при котором роста новых волос не происходит. Важно внимательно проанализировать семейный анамнез у пожилых женщин с себорейной алопецией и проконсультироваться с гине-кологом-эндокринологом.

## Лечение

Пациентам с наследственной предрасположенностью рекомендуется не носить тесные головные уборы, избегать длительного пребывания на солнце, ограничить употребление в пищу углеводов, жиров; сбалансировать диету с повышенным содержанием животных и растительных белков; санировать органы пищеварительного тракта, избавиться от интоксикаций.

Следует правильно ухаживать за больными волосами, соблюдать режим мытья и аккуратного применения лечебного массажа, а также райц-массажа жидким азотом и др.

Вопрос о применении антиандрогенов (эстрадиол, прогестерон) и препаратов, подавляющих овуляцию (ципротерон), следует обсудить с гинекологом-эндокринологом. У женщин применяется антиандрогенный препарат ципротерон + этинилэстрадиол (диане-35<sup>▲</sup>), который дает лишь временный эффект, а при длительном применении может привести к нарушению менструального цикла. Другие гормональные препараты обладают гепатотоксичностью и могут вызвать феминизацию плода мужского пола. Сегодня широко применяется при андрогенетической алопеции миноксидил в виде 2% раствора (регейн<sup>▲</sup>, косилон<sup>▲</sup>).

Было продемонстрировано значительное улучшение при использовании 2% раствора миноксидила по 1,0 мл 2 раза в сутки в течение 1–3 мес, которое, однако, оказалось непродолжительным при прекращении лечения, что делало необходимым комбинированное применение миноксидила с биотином<sup>®</sup>, кремобальзамом «Мивал», лечебными шампунями «Фридерм» и «Прегейн». В результате использования финастерида (ингибитора 5 $\alpha$ -редуктазы II) в дозе 1 мг в сутки у мужчин с андрогенетической алопецией было достигнуто увеличение толщины волос и активизация их роста. Под влиянием лечения также наблюдалось снижение содержания дегидротестостерона в коже и сальном секрете.

В тяжелых случаях алопеции возможна пересадка волос — аутотрансплантация или трансплантация зародышевых клеток волосяной луковицы и дермального сосочка.

В случаях сочетания андрогенетической алопеции с себорей и перхотью целесообразно комплексное лечение, в том числе применение лечебных шампуней «Низорал» или «Себорин».

## Алопеция диффузная

Диффузная алопеция — телогеновое выпадение волос у женщин по мужскому типу — наиболее частое заболевание, обусловленное переходом волос из одной физиологической стадии в другую.

## Код по МКБ-10

L65.0. Телогенное выпадение волос.

### Патогенез

В норме у человека ежедневно выпадает от 40 до 80 волос, что связано с окончанием анагенового цикла их развития; на месте выпавших вырастают новые той же толщины, длины и цвета. Это может происходить под влиянием сильного стресса, лихорадки, кровотечения, голодания, беременности, злокачественного заболевания, длительного приема лекарственных препаратов, что позволяет волосным фолликулам переориентироваться на фазу катагена или телогена, которые сопровождаются повышенным выпадением волос (до 250 в сутки). Как только неблагоприятный фактор устраняется, выпадение волос снижается и прекращается.

### Клиническая картина

При телогеновой алопеции волосы выпадают по всей поверхности волосистой части головы. Диффузную алопецию называют многофакторной неслучайно.

**Алопеция, вызванная стрессовыми воздействиями**, возникает спустя 2 нед–3 мес после сильных нервных переживаний, чаще у женщин. Волосы вначале выпадают диффузно, а затем у части больных развивается типичная гнездная алопеция.

**После лихорадки алопеция** возникает спустя 8–10 нед, проявляется заметным разрежением волос по всей поверхности головы, но полного облысения не наступает.

**При беременности алопеция** чаще всего возникает в II–III триместре и связана с гормональной перестройкой организма женщины. Изучение трихограмм показывает, что во второй половине беременности увеличивается количество волос, находящихся в фазе телогена (25%), скорость роста волос снижается. В последнем триместре у беременных можно наблюдать либо алопецию лобно-височной области, либо признаки гирсутизма.

**Послеродовые алопеции** развиваются в первые месяцы после родов и носят характер диффузного облысения, в основном в височно-теменной области, сопровождающиеся резким увеличением телогеновых волос (до 30%). Волосы восстанавливаются полностью через 4–12 мес.

**Алиментарные алопеции, связанные с голоданием**, проявляются диффузным выпадением волос по всей поверхности скальпа, сопровождаются истончением волос, которые становятся сухими, ломкими.

**Алопеция при массивной кровопотере**, очевидно, обусловлена развивающимся дефицитом белков и железа. Диффуз-



ное выпадение волос в этих случаях связано с переходом физиологической смены волос в телогеновую фазу.

В некоторых случаях **алопеция** развивается у женщин, длительно принимающих гормональные контрацептивы без соответствующего контроля. В подобных случаях процесс может начаться через 2–4 нед и продолжаться в течение 3–4 мес приема контрацептивов. Выпадение волос при этом обусловлено воздействием высоких концентраций эстрогенов на физиологическую смену волос — переход в телогеновый тип. Выздоровление наступает после отмены контрацептивов.

**Токсическая алопеция** возникает при длительном приеме цитостатических препаратов, глюкокортикоидов, антикоагулянтов (гепарин натрия, кумарины), тиреостатиков, психотропных средств, при передозировке ретиноидов и других препаратов. Длительный прием диэтилстильбэстрола ведет к увеличению анагеновых волос; одновременно волосы становятся мягче и тоньше. После приема циклофосфида, кроме выпадения волос, меняется их окраска. В дистрофически измененных луковицах волос обнаруживается скопление меланина. У 80% онкологических больных, длительно принимающих цитостатические препараты, наблюдается выпадение волос на всей поверхности головы, на лобке и в подмышечных впадинах, замедляется рост волос на подбородке. При анализе клинических вариантов анагенового выпадения волос во время химиотерапии у 71,9% пациентов была выявлена алопеция, из них у 31,3% — тотальная, у 20,3% — фронтальная, у 18,8% — алопеция затылочной области. При этом у мужчин была обнаружена алопеция преимущественно затылочной области, а у женщин тотальная алопеция. После прекращения приема цитостатиков рост волос полностью восстанавливается. Длительный прием преднизолона приводит к дистрофии матрицы волоса, фолликулы волос переходят в катагеновую фазу развития. Изучение трихограмм в таких случаях помогает установить диагноз. В норме 85% волос находится в фазе анагена, 14% — в фазе телогена и 1% — в фазе катагена. Увеличение количества телогеновых волос до 20% считают неблагоприятным показателем.

### Дифференциальная диагностика

Дифференциальная диагностика при этом виде алопеций проводится на основании анамнеза и изучения трихограммы (микроскопия растущих и выпавших волос). Дифференцировать диффузную алопецию следует от обычного облысения, себорейной и андрогенетической алопеции.

### Лечение

Прежде всего следует установить причину заболевания и по возможности ее устранить. Наружно назначают препараты серы,

дегтя, салициловой кислоты, в том числе лечебные шампуни в форме «Скин-капа», содержащего пиритион цинк.

### Профилактика

Профилактика заключается в устранении факторов, которые способствуют возникновению заболевания.

## Алопеция преждевременная

**Алопеция преждевременная** (код по МКБ-10 — L65.9) обусловлена наследственной предрасположенностью, начинается в период полового созревания и формируется к 20–25 годам, иногда позже (в 35 лет). Основной симптом — патологическая смена длинных и толстых волос на тонкие, мягкие и короткие, а затем на пушковые волосы в лобной, теменной и височных областях. В патогенезе этой алопеции лежит укорочение анагенной фазы роста волос под влиянием гормональных дисфункций.

К этой группе алопеций относят также пресенильную и сенильную алопеции, встречающихся у женщин старше 50 лет; волосы выпадают диффузно, поредение начинается с лобно-теменной области.

**Сенильная (старческая) алопеция** развивается после 65–70 лет, волосы становятся сухими, редкими, короткими, теряют свойственный им блеск, цвет их становится светло-желтым; количество седых волос резко увеличивается. Полного облысения даже при длительном течении заболевания не наступает.

### Лечение

Симптоматическое: назначают богатую белками диету, режим мытья головы, применение лосьонов и средств, увеличивающих жирность кожи головы (касторовое масло, спирт, сок лимона, костный мозг в равных частях).

## Алопеции рубцующие

Этот вид алопеций сопровождает многие кожные заболевания, в том числе красную волчанку, склеродермию, подрывающий фолликулит головы, сикоз паразитарный, травмы, лучевые повреждения, фолликулярный муциноз, синдром Литтла–Лассюэра, ложное выпадение волос (псевдопелада) и другие заболевания, в основе которых лежит развитие воспалительного процесса в зоне волосистой части головы.

### Коды по МКБ-10

- L66. Рубцующая алопеция.
  - ✦ L66.0. Алопеция пятнистая рубцующая.

- ✧ L66.1. Лишай плоский волосяной.
- ✧ L66.2. Фолликулит, приводящий к облысению.
- ✧ L66.3. Перифолликулит головы абсцедирующий.
- ✧ L66.4. Фолликулит сетчатый рубцующий эритематозный.
- ✧ L66.8. Другие рубцующие алопеции.
- ✧ L66.9. Рубцующая алопеция неуточненная.

### Клиническая картина

При дискоидной красной волчанке на очагах поражения отмечают гиперемию, фолликулярный гиперкератоз, рубцовую атрофию.

Алопеция при ограниченной склеродермии характеризуется линейным расположением очагов от теменной области до середины лба в виде «сабельного удара», где рубцовая атрофия захватывает не только кожу, но и подлежащие ткани.

При глубоких подрывающих фолликулитах головы формируются рубцы неправильной формы, лишенные волос, которые располагаются на местах гнойных очагов; иногда они сгруппированы, в других случаях рассеяны в зоне затылочной области и на границе волосистой части головы.

При зоофильной трихофитии и фавусе (парша) гнойное расплавление и последующее рубцевание могут носить локальный характер: при трихофитии — в виде глубоких фолликулитов, расположенных группами, а при фавусе — в виде характерных скутул-щитков. При этом для подтверждения диагноза необходимы лабораторные исследования.

**Рентгеновые алопеции** возникают под влиянием поверхностной лучевой терапии волосистой части головы. Такие процедуры осуществляли в прошлом при эпиляции волос по поводу микроспории, а в настоящее время — при лечении онкологических заболеваний, при несчастных случаях.

Выделяют ранние и поздние рентгеновые алопеции. *Ранняя рентгеновская алопеция* развивается вскоре после воздействия высокими дозами рентгеновского излучения, а *поздняя* формируется в более отдаленные сроки после воздействия лучевого фактора. В зоне, подвергшейся облучению, появляются сухость, шелушение. Волосы теряют свойственный им блеск, становятся ломкими, редкими, раздваиваются на концах и начинают выпадать. Параллельно развивается атрофия участков волосистой кожи головы, которые подверглись облучению. Кожа при рентгеновской алопеции истончена, атрофична и характеризуется разнообразными оттенками от де- или гипопигментированных до пигментированных и ярко-красных пятен. На измененной коже встречаются изолированно расположенные короткие, извитые волосы, которые при легком потягивании за концы свободно извлекаются из кожи.

При *гистологическом исследовании* отмечают атрофию эпидермиса, умеренный акантоз и очаговый гиперкератоз, дистрофические изменения в клетках шиповатого и базального слоев эпидермиса. Наблюдается склерозирование сосудов, эластического и аргирофильного каркаса, а также грубая дистрофия коллагеновых и нервных волокон и рецепторов, что сопровождается набуханием, разволокнением, гомогенизацией, пикринофилией и склерозом соединительной ткани.

**Диагноз** рентгеновской алопеции не вызывает трудностей, если в анамнезе есть указание на контакт с ионизирующим излучением. Иногда эту алопецию приходится дифференцировать от других рубцовых алопеций.

**Лечение** — наиболее трудная задача, поскольку атрофия кожи волосистой части головы будет неуклонно прогрессировать. В каждом случае следует уточнить дозу и физико-технические условия облучения — эти данные позволят определить объем лечебных мероприятий и прогноз заболевания. С учетом индивидуального плана лечения целесообразно четко обозначить режим труда и отдыха, исключить дополнительное ультрафиолетовое (солнечное) облучение; назначают инъекции мильгаммы. Проводят региональную терапию, направленную на смягчение местной симптоматики; кремы и мази с 1–2% серы и салициловой кислоты, экстракт алоэ. Приготовление мази: свежий костный мозг трубчатых костей животных растирают в ступке, затем добавляют равные части свежеприготовленного сока лимона, смесь этанола и касторового масла в равных частях; мазь хранят в холодильнике. Втирание мази в корни волос проводят ежедневно, моют голову 1 раз в 7–10 дней горячей водой с мылом. Если рентгеновская алопеция протекает на фоне себореи, мыть голову следует на 4-й день и втирать в кожу 2% серно-салициловую мазь на масле какао и касторовом масле; могут оказаться полезными лечебные шампуни «Фридерм рН-баланс», «Фридерм-цинк», «Скин-кап», так как они содержат схожие лечебные препараты (серу, салициловую кислоту и пиритион цинк).

Внимание к уходу за больной кожей, общее и рациональное местное лечение будут способствовать устранению субъективных ощущений, уменьшению шелушения и укреплению волос, а также приостанавливать атрофию и сохранять те волосяные фолликулы, которые мало пострадали после лучевой терапии. Все больные с рентгеновской алопецией подлежат наблюдению у дерматолога, рентгенотерапевта и онколога, поскольку на фоне лучевой алопеции может развиваться лучевая саркома или базалиома.

**Псевдопелада** (облысение рубцовое атрофическое, алопеция рубцующаяся, псевдопелада Брока) — редкое заболевание волосистой кожи головы, которое встречается у людей среднего

(30–40 лет) и пожилого возраста, чаще у мужчин. Этиология и патогенез неизвестны. Первые признаки псевдопелады появляются на лобной и теменной частях головы, имеют неправильную форму, напоминают языки пламени, располагаются асимметрично, склонны к слиянию. В пределах очагов волосы выпадают не полностью; среди опустевших волосяных фолликулов встречаются обычные волосы, но они растут на явно атрофичной коже, причем атрофия захватывает все ее слои. При появлении новых участков поражения можно заметить гиперемию и шелушение, корки отсутствуют. Заболевание имеет длительное прогрессирующее течение.

На гистологии преобладает атрофия эпидермиса; выявляются выраженная дистрофия аргирофильных волокон, разрушение сально-волосяных фолликулов, перифолликулярные лимфоцитарные инфильтаты из плазматических и тучных клеток вокруг сосудов и фолликулов, фолликулярный гиперкератоз в дерме. Диагноз в типичных случаях не представляет трудностей.

**Дифференцировать** заболевание следует от красной волчанки, фолликулярного муциноза, декальвирующего фолликулита, синдрома Литтла–Лассюэра.

**Фолликулярный муциноз** (код по МКБ-10 — L65.2) протекает с выпадением волос, при этом на месте поражения образуются зудящие шелушащиеся бляшки, на поверхности которых определяются зияющие отверстия волосяных фолликулов.

Гистологически вокруг волосяных фолликулов выявляются воспалительные инфильтраты, муцинозные кисты на месте измененных сальных желез. Гистохимическая окраска толуидиновым синим, реакция с мунакармином и реактивом Шиффа позволяют дифференцировать муцинозную фолликулярную алопецию от псевдопелады.

**Декальвирующий фолликулит** (код по МКБ-10 — L66.2) волосистой кожи головы характеризуется появлением пустулезных высыпаний вокруг волосяных фолликулов, которые в процессе эволюции разрушаются, что приводит к неравномерной алопеции, чаще располагающейся по краевой зоне роста волос в виде короны.

**Стойкие рубцовые алопеции** (код по МКБ-10 — L66.8) наблюдаются у детей, подвергавшихся вакуум-экстракции во время родов. При этом вначале развивается кефалогематома в затылочной области, а затем выраженная атрофия только в местах воздействия вакуум-экстрактора. Алопеция полностью формируется через 1–2 года. В центре поражения сохраняются пушковые волосы, остальная часть представлена сплошным рубцом, фолликулы отсутствуют.

При **синдроме Литтла–Лассюэра** ведущими симптомами считаются рубцовая алопеция, выпадение волос в подмышечных

впадинах и на лобке, фолликулярные элементы красного плоского лишая на туловище типа шиповидного лишая; у отдельных пациентов — патология ногтей. На волосистой коже головы отмечают атрофические участки облысения, которые напоминают псевдопелладу. В подмышечных впадинах и на лобке облысение не сопровождается клинически выраженной атрофией кожи. На разгибательных поверхностях конечностей может встречаться очаговая атрофия, которая распространяется и на пушковые волосы (атрофический кератоз).

## Лечение

Лечение рубцовых алопеций — исключительно трудная задача. Показан щадящий режим мытья головы с последующим применением кремов, мазей и лосьонов, повышающих жирность кожи. При декальвирующем фолликулите целесообразно назначение антибиотиков широкого спектра действия, изотретиноина (роаккутан\*), стафилококкового антифагина, анатоксина, метилурацила\*, дезинфицирующих спиртовых растворов («молочко Видаля», серно-касторовый спирт и др.).

## Себорейная алопеция

### Код по МКБ-10

L65.8. Другая уточненная нерубцующая потеря волос.

### Эпидемиология

Развивается у 25% людей, страдающих себореей, начинается в пубертатном периоде и встречается с одинаковой частотой у девушек и юношей.

### Патогенез

Выпадению волос предшествует повышенное выделение кожного сала, которое прекращается через 2 года—5 лет. У части пациентов этот процесс не нормализуется и формируется картина стойкой себореи (жидкой, густой или смешанной), которая приводит к стойкому расширению сальных желез, окружающих волосяные фолликулы, изменению химического состава кожного сала, обеспечивая повышенное выпадение волос, трактуемое как себорейная алопеция.

У некоторых пациентов мужского пола наблюдается снижение половой функции, у женщин — снижение содержания эстрогенов при сохранении менструальных циклов, нерегулярные овуляторные, болезненные менструации. Выявлено повышение экскреции суммарных 17-кетостероидов в суточной моче, а также снижение содержания фолликулостимулирующего гормона (ФСГ), лютеи-

низирующего гормона (ЛГ) и соматотропного гормона (СТГ) в крови. Уровень тестостерона в крови увеличен, что указывает на снижение активности передней доли гипофиза и увеличение чувствительности инкреторного аппарата гонад к воздействию гонадотропинов. Наиболее выражены указанные нарушения в возрасте 23–24 лет.

### Клиническая картина

Больные с себорейной алопецией предъявляют жалобы на зуд, болезненность, неприятные ощущения и чувство стягивания кожи в области волосистой части головы.

При жидкой себорее у мужчин выпадение волос начинается в пубертатном периоде; волосы в области висков и темени истончаются, постепенно выпадают, и к 26–30 годам в лобно-теменной области образуется зона разреженных волос, которые становятся сухими и тонкими. При тяжелом течении болезни вскоре образуется проплешина, которая захватывает большую часть темени, при этом в области висков и затылка сохраняются разреженные волосы.

У женщин себорейная алопеция также может возникнуть в пубертатном возрасте в виде диффузного поредения волос в лобной области, выраженного шелушения (перхоть) и на волосистой коже головы. При жидкой себорее волосы выпадают по всей поверхности скальпа, долгое время не истончаются, стойкая плешивость развивается к 30–35 годам. При смешанной себорее выпадение волос наблюдается в пределах зон воспаления и сопровождается гнойным расплавлением волосяных фолликулов.

### Диагностика

На гистологическом препарате выявляют поверхностный гиперкератоз, расширение мелких сосудов дермы, лимфоцитарную инфильтрацию вокруг сосудов, расширение устьев волосяных фолликулов, истончение их стенок. В устьях волосяных фолликулов скапливаются роговые массы; дистрофические изменения внутреннего и наружного корневых влагалищ, сосочков и луковиц приводят к невозможности замещения выпавших волос. В связи с этим происходит неполное восстановление волосяного покрова, нарушается процесс физиологической смены волос.

### Дифференциальная диагностика

Заболевание следует дифференцировать с андрогенетической и преждевременной алопеций.

### Лечение

Необходимо предусмотреть рациональное питание с ограничением животных жиров, углеводов, поваренной соли и экстрак-

тивных веществ. Целесообразно применение аевита<sup>▲</sup> по 1 капсуле 2 раза в сутки; мильгаммы по 2 мл через день 10–15 инъекций. Уместно назначение аскорбиновой кислоты по 0,2 г 3 раза в сутки после еды, аскорутозида<sup>▲</sup> по 0,05 г 2 раза в сутки продолжительностью 1,5–2 мес.

При сочетании с жирной себореей и гнойной инфекцией показано назначение оксациллина по 0,25 г 4 раза в сутки или рифампицина по 300 мг 2 раза в сутки. В амбулаторных условиях назначают олететрин<sup>▲</sup> по 0,25 г 4 раза в сутки, фузидин-натрия<sup>▲</sup> по 0,5 г 3 раза в сутки в течение 8–10 дней.

У больных с тяжелым течением себореи лечение проводят одновременно с использованием стафилококкового антифагина<sup>▲</sup> в повышающих дозах (от 0,1–0,2 до 1,0–2,0 мл подкожно или с аутокровью; ежедневно или через день, на курс 8–10 инъекций) либо стафилококковым анатоксином (по 0,2–1,0 мл подкожно под лопатку с интервалами 3–4 дня в зависимости от выраженности реакции, курс 8–10 инъекций).

Широко используются лечебные шампуни «Прегейн», «Себорин», «Скин-кап», а также «Фридерм рН-баланс», «Фридерм-цинк», «Фридерм-тар» (действующие вещества — салициловая кислота, сера, пиритион цинк, деготь и др.). При многосимптомных алопециях (себорея, перхоть, вызванная дрожжевыми грибами рода *Pityrosporum*, возбудителями отрубевидного лишая) рекомендуется применять лечебный шампунь Низорал<sup>▲</sup> с 2% содержанием кетоконазола — противогрибкового вещества широкого спектра действия, хорошо зарекомендовавшего себя в лечении микозов.

## БОЛЕЗНИ ПОТОВЫХ ЖЕЛЕЗ

---

Потоотделение — одна из важных приспособительных реакций человека, которые осуществляются эккринными и апокринными потовыми железами.

**Эккринные потовые железы** участвуют в процессе терморегуляции кожи. При перегреве резко увеличивается отдача тепла за счет усиления потоотделения. Пот представляет собой гипотонический раствор, состоящий из 98–99% воды и 0,5–1,0% химических соединений продуктов жизнедеятельности организма. Пот имеет кислую реакцию поверхности кожи (рН 3,8–5,6).

Суточное количество пота в норме колеблется в пределах 600–800 мл. Максимальная интенсивность потоотделения у человека в условиях жары может достигать до 14 л в сутки.

Активация экскреции пота происходит под действием ацетилхолина, эпинефрина и пилокарпина. Наиболее интенсивно потовые железы работают в подмышечной впадине и в области



половых органов. Выделения пота на ладонях и подошвах почти не происходит при воздействии тепла, а возникает при эмоциональном возбуждении, боли и т.п. Этот процесс потообразования атропин не блокирует.

**Апокринные потовые железы** расположены в преддверии полости и на крыльях носа, в области век, наружного слухового прохода, подмышечных впадин, в окружности сосков и в области лобка, больших половых губ, входа во влагалище и в анальной области.

Апокринные железы крупнее эккринных; их выводной проток впадает в волосяной фолликул. Деятельность апокринных желез тесно связана с эндокринной и нервной системами. Железы начинают функционировать в пубертатном периоде, а с началом климакса их функция угасает.

Апокринные железы не принимают участия в терморегуляции и реагируют прежде всего на стресс. Выделение ими пота контролируется циркулирующим в крови адреналином. Считается, что апокринные железы определяют запах тела.

Расстройство потоотделения характеризуется качественными и количественными характеристиками, включая окраску и запах (хромогидроз, уридроз, стеатгидроз, гематидроз и др.), а также количество (ангидроз, олигогидроз, гипергидроз).

### Коды по МКБ-10

- L74. Болезни мерокринных (экринных) потовых желез.
  - ✧ L74.0. Потница красная.
  - ✧ L74.1. Потница кристаллическая.
  - ✧ L74.2. Потница глубокая.
  - ✧ L74.3. Потница неуточненная.
  - ✧ L74.4. Ангидроз.
  - ✧ L74.8. Другие болезни мерокринных потовых желез.
  - ✧ L74.9. Нарушение мерокринного потоотделения неуточненное.
- L75. Болезни апокринных потовых желез.
  - ✧ L75.0. Бромгидроз.
  - ✧ L75.1. Хромгидроз.
  - ✧ L75.2. Апокринная потница.
  - ✧ L75.8. Другие болезни апокринных потовых желез.
  - ✧ L75.9. Поражение апокринных потовых желез неуточненное.

### Гипергидроз

Гипергидроз (повышенное потоотделение) — одна из социально значимых медицинских проблем. Тяжелыми формами гипергидроза страдает от 1 до 5% населения, среди них большую

часть составляют люди молодого возраста. Повышенное потоотделение может быть патологическим и физиологическим.

Физиологический гипергидроз — защитная реакция организма.

Патологический гипергидроз обусловлен нейроэндокринными нарушениями с преимущественным участием центральных и вегетативных отделов нервной системы.

### Коды по МКБ-10

- R61. Гипергидроз.
  - ✧ R61.0. Локализованный гипергидроз.
  - ✧ R61.1. Генерализованный гипергидроз.
  - ✧ R61.9. Гипергидроз неуточненный.

### Клиническая картина

Гипергидроз проявляется усиленным потоотделением вследствие гиперсекреции потовых желез. Он может быть первичным и вторичным, генерализованным и локальным.

Расстройства потоотделения часто составляют часть симптомокомплекса различных заболеваний нервной системы и внутренних органов.

*Генерализованный гипергидроз* — один из симптомов сахарного диабета, гипертиреоза, ожирения, а также ряда инфекционных болезней. Он часто наблюдается при сердечно-сосудистой патологии, у истощенных, ослабленных людей. Хорошо известен симптом «ночного пота» у больных туберкулезом легких, хроническим тонзиллитом.

*Гипергидроз ограниченный (локальный)* — повышенная потливость какой-либо области тела, чаще подмышечных впадин, половых органов, лица, головы, ладоней и подошв. Возникает при психическом возбуждении, вегетососудистой дистонии, у больных с гемиплегией, сухоткой спинного мозга, сирингомиелией, тромбозом нижних конечностей.

При выраженном гипергидрозе подмышечных областей гистологически определяют гиперплазию потовых желез до 1,5 см<sup>2</sup>. Гипергидроз в зоне молочных желез и паховых складок способствует развитию мацерации и экзематизации.

*Гипергидроз кистей* сопровождается акроцианозом, возникает преимущественно у женщин в молодом возрасте. Характерна повышенная чувствительность рук к холоду: кожа кистей при незначительном охлаждении покрывается холодным потом, кончики пальцев становятся красными и блестящими.

*Гипергидроз стоп* также может сопровождаться акроцианозом. Ухудшает состояние ношение обуви из непористых материалов, затрудняющих испарение пота, в результате чего происходит разложение его бактериями, приводящее к сдвигу кислотно-

щелочного равновесия кожи в щелочную сторону. Особенно выражен этот процесс у страдающих плоскостопием.

*Гипергидроз асимметричный* наблюдается при органическом поражении нервной системы: сухотке спинного мозга, аурикуло-темпоральном синдроме.

## Лечение

Лечение гипергидроза должно быть комплексным и направленным как на этиопатогенетический фактор, так и непосредственно на потоотделение.

Общая терапия заключается в применении транквилизаторов и антихолинергических препаратов (пахикарпина гидрохлорид по 0,1 г 2–3 раза в сутки; нанофин® по 0,1 г 2–3 раза в сутки; димеклония йодид по 0,025 г 2–3 раза в сутки). Хорошие результаты дает назначение атропина, кальция хлорида, рутозида.

При гипергидрозе, возникающем на фоне эмоциональных расстройств, выраженный эффект наступает при внутривенном введении транквилизаторов (по 2–4 мл 0,5% раствора диазепам). Рекомендуют прием внутрь настоя шалфея и крапивы (15 г сухих листьев на 0,5 л воды) по  $\frac{1}{2}$  стакана 2 раза в сутки в течение 4 нед; курс лечения можно повторить через 3–4 мес. Назначают косвенную диатермию области шейных симпатических узлов (ежедневно по 15–20 мин, курс 20 процедур); целесообразно проведение электрофореза холинолитиков.

Местное лечение потливости проводят вяжущими, высушивающими и дезинфицирующими средствами (растворы борной, салициловой, уксусной кислот, танин\*, квасцы\*, алюминия хлорид\*, метенамин, формальдегид, тальк и др.).

При повышенной потливости области складок кожи, осложненной опрелостью, отрубевидным лишаем, можно использовать пасту Теймурова.

Для лечения гипергидроза стоп рекомендуется следующая пропись:

Рр.: *Ac. Borici: Rp: Alumnis 0,5*  
*Urotropini 1,0 : Urotropini*  
*Formalini 30,0 : Formalini aa 2,5*  
*Boracis aa 5,0 : Plumbi acetici 0,2*  
*Ac. Salicylici 1,0*  
*Zinci oxydati Glycerini 8,0*  
*Talci veneti aa 20,0 Spir. Vini rect. 96% – 90 ml*  
*Ol. Menthae V gtt.*  
*M.D.S. Наружное.*

Вымытые с мылом ноги нужно протереть тампоном, смоченным этим раствором, через 2–3 ч надеть чистые носки. Процедуру повторяют 1 раз в сутки в течение 15–20 дней.

При сочетании гипергидроза ладоней с акроцианозом необходимо держать руки в тепле, делать частые теплые ванночки для рук с дезодорирующими и дезинфицирующими средствами, с 0,01% раствором калия перманганата.

Большое значение при гипергидрозе имеет профилактический гигиенический уход за кожей. Рекомендуют воздушные ванны, купания, контрастные обтирания. Необходимо ежедневно принимать душ утром и вечером с туалетным мылом, особенно тщательно обрабатывать складки кожи, менять белье. Людям, склонным к повышенной потливости, не следует носить изделия из синтетической ткани (особенно в жаркую погоду). После мытья желательно применять специальные дезодоранты, устраняющие запах пота. Рекомендуется обтирание тела слабым раствором уксуса (1 часть столового уксуса на 4 части воды) или 10% отваром коры дуба.

При повышенной потливости рук можно делать ванночки с нашатырным спиртом (1 чайная ложка на 1 л воды). Людям, страдающим потливостью рук и акроцианозом, нужно избегать работы, связанной с переохлаждением и влагой, при понижении температуры носить перчатки.

При потливости стоп необходимо корректировать плоскостопие, избегать ношения обуви, чулок и носков из синтетических материалов. Ноги следует ежедневно мыть с мылом, тщательно вытирать мягким полотенцем и протирать средствами, уменьшающими потливость (лосьон «Гигиена», кремы «Турист», «Триви», «Эффект»).

Поскольку повышенная потливость приводит к мацерации, эрозиям и трещинам кожи, больные гипергидрозом должны быть проконсультированы дерматологом для раннего выявления грибковых заболеваний.

**Лечение локального первичного гипергидроза.** Введение препаратов ботулотоксина — принципиально новый подход к лечению локального гипергидроза. Механизм действия этих препаратов заключается в пресинаптической блокаде выброса ацетилхолина в холинергических синапсах. При внутрикожном введении в область гипергидроза препарата ботулотоксина — ботулинического нейротоксина типа А-гемагглютинин комплекса (ботокс<sup>а</sup>, диспорт<sup>а</sup>) происходит блокада транспорта ацетилхолина — медиатора симпатической нейротрансмиссии потовых желез. В результате уменьшается или полностью прекращается потоотделение на срок от 6 до 12 мес. Данная методика позволяет добиться стойкого клинического эффекта без серьезных побочных явлений и осложнений.

Введение ботулотоксина выполняют только врачи (дерматовенерологи, неврологи), прошедшие специальное обучение и имеющие опыт работы и соответствующее разрешение на при-

менение данной методики. Учреждение должно иметь лицензию на медицинскую деятельность.

Показание к ее использованию — повышенное потоотделение (локальный гипергидроз) аксиллярной области, ладоней, стоп.

Для выполнения методики необходим препарат диспорт<sup>а</sup>, содержащий 500 ЕД токсина ботулизма типа А, который разводится непосредственно перед проведением процедуры 2,5 мл 0,9% раствора натрия хлорида. Во время процедуры пациент находится в положении лежа. Перед введением препарата рекомендуется проведение предварительного теста в зоне инъекции для определения области и интенсивности потоотделения (проба Минора, или гидрометрия). После проведенного лечения тесты на потоотделение повторяют в динамике. Выбор оптимальных доз препарата зависит от области введения и интенсивности потоотделения. Действие препарата начинается через 2–3 дня, максимальный эффект наблюдается через 2 нед, длительность действия от 3 до 12 мес.

## Бромгидроз

Бромгидроз — запах пота. Различают нейтрально пахнущий пот — номидроз, запах которого едва ощутим; пот с резким запахом — осмидроз и вонючий пот — бромгидроз. При номидрозе и бромгидрозе превалирует функция эккринных желез, при осмидрозе — апокринных. Запах тела носит специфический характер при некоторых заболеваниях, особенно кожных, например при пемфигусе, активных формах сифилиса.

При бромгидрозе необходимо строго соблюдать правила личной гигиены: ежедневное мытье с мылом, обтирание 1–2% раствором уксусной кислоты. Внутрь назначают папаверин, седативные средства.

Если применение консервативных методов при подмышечном бромгидрозе оказывается неэффективным, в подмышечных впадинах иссекают участки кожи с последующей пластикой кожным лоскутом.

## Хромгидроз

Хромгидроз — выделение окрашенного пота. Окраска пота может быть фиолетовой, голубой, что связано с повышенным содержанием в крови индикана либо оксида железа. Красный пот может наблюдаться при приеме йодида калия.

Псевдохромгидроз обусловлен включением в пот красящих частиц меди, кобальта, попавших в потовые железы. Окрашенный пот может быть красного, синего, черного, желтого, зеленого цвета и встречается у людей, работающих с медью, латунью, метиленовым синим, перманганатом калия.

## Гематидроз

Гематидроз — кровавый пот, относится к псевдохромгидрозам. Кровавый пот наблюдается у женщин с дисменореей в предменструальном периоде.

Лечение направлено в первую очередь на устранение причины гематидроза. Рекомендуют пить больше теплой воды, протирать пораженные участки кожи 2% спиртовым раствором формальдегида.

## Уридроз

Уридроз — избыточное выделение потовыми железами (более 50% общего состава) мочевины и мочевой кислоты при гломерулонефрите, злокачественном нефросклерозе, уремии и других болезнях. При испарении пота мочевины кристаллизуется на поверхности кожи в виде мельчайших кристаллов красновато-оранжевого цвета, которые, разлагаясь, выделяют аммиак. Раздражая кожу, мочевины вызывает появление упорного зуда, расчесы. Иногда могут наблюдаться пузырьковые, пустулезные и папулезные высыпания.

Показана диета с ограничением белка и поваренной соли. Рекомендуют гигиенический уход за кожей, протирание противозудными, дезодорирующими и дезинфицирующими средствами. Необходимо лечение основного заболевания.

## Гипогидроз

Гипогидроз — сниженное потоотделение. Выделяют общий, местный гипогидроз и ангидроз. Ангидроз возникает при снижении функции, атрофии или полном отсутствии потовых желез. Врожденный общий ангидроз в сочетании с гипотрихозом и гиподонтией наблюдают при эктодермальной дисплазии. Гистологически выявляют аплазию потовых желез, гипоплазию волос и сальных желез.

Снижение функции потовых желез отмечается при ихтиозе, атопическом дерматите, красном волосяном лишае, а также при ряде инфекционных заболеваний. Так, при малярии снижение потоотделения обусловлено гиперкератозом выводных протоков потовых желез, а также отрицательным воздействием противомалярийных препаратов на секреторные клетки. Экскреция пота уменьшается при сахарном диабете, микседеме, болезни Аддисона, системной красной волчанке, ретикулезах, органических поражениях головного мозга, сирингомиелии, проказе, синдроме Шегрена, Криста–Сименса и др.

При ангидрозе часто поражаются не только потовые, но и сальные железы, что приводит к выраженной сухости и шелушению кожи, появлению на ней трещин. Кроме того, у больных наблюдаются тяжелые расстройства терморегуляции.

Местный гипогидроз возникает при сирингомиелии: потоотделение снижено в областях, соответствующих поражению иннервации кожи.

Поскольку ангидроз или гипогидроз затрудняет тепловую адаптацию, больным показано пребывание в комфортных температурных условиях и противопоказана физическая работа. Назначают в умеренных дозах пилокарпин и хлорохин внутрь или с помощью электрофореза, поливитамины, ретинол. При гипогидрозе кожи следует применять жирные кремы, масляные компрессы и другие средства.

## Потница

Потница — часто встречающееся заболевание потовых желез у детей, связанное с гипергидрозом. Обычно наблюдается в жаркие дни, когда высокая температура воздуха сочетается с повышенной влажностью.

### Клиническая картина

Усиленное выделение пота и замедленное его испарение вызывает появление на туловище и шее, реже на конечностях большое количество мельчайших просвечивающихся пузырьков диаметром 1–2 мм, наполненных прозрачной жидкостью. Появление пузырьков сопровождается жжением и зудом. Высыпания могут быть изолированными или сгруппированными. Подсыхая, пузырьки оставляют после себя незначительное шелушение кожи.

У детей грудного и младшего возраста встречаются разновидности потницы: кристаллическая, красная, белая, желтая.

При **кристаллической потнице** мельчайшие пузырьки с прозрачным содержимым расположены в роговом слое эпидермиса на коже туловища и конечностей. Высыпания появляются одновременно. Просуществовав несколько дней, покрывки пузырьков высыхают с образованием чешуек и корочек.

**Красная потница** сопровождается появлением красных узелков, окруженных воспалительными венчиками. Возникает при перегреве ребенка вследствие высокой температуры окружающей среды или в период лихорадки при детских инфекциях. В центре воспалительных узелков имеются небольшие пузырьки с мутным (гнойным) содержимым. Излюбленная локализация — туловище, шея, складки кожи.

Для **белой потницы** характерна молочно-белая окраска пузырьков, которая обусловлена вторичным инфицированием кокковой флорой.

При **желтой потнице** на коже образуются истинные интраэпителиальные пузырьки с гнойным содержимым желтого цвета.

### Диагностика и дифференциальная диагностика

Диагноз потницы не представляет трудностей. Сезонное течение, начало после перегревания, наличие характерных пузырьков — все это дает основание быстро поставить диагноз.

### Лечение

Рекомендуют теплые ванны без мыла, протирание кожи 1% раствором борной кислоты, припудривание цинк-тальковой присыпкой. Эффективно цинковое масло (*Zinci oxydati* 30–40; *Ol. Persicorum ad* 100) или взбалтываемая смесь:

Рр: *Zinci oxydati*  
*Talci veneti aa* 25,0  
*Glycerini*  
*Ag. Calcis aa* 30 ml  
*M.D.S. Наружное.*

Также рекомендуют декспантенол (аэрозоль пантенол\* или мазь бепантен\*, пантенол-ратиофарм\*). Пустулезные элементы смазывают 2–3% спиртовым раствором метиленового синего\* или бриллиантового зеленого.

Внутри назначают антигистаминные препараты (дифенгидрамин, хлоропирамин, клемастин) и препараты красавки (*Tinctura belladonnae*) по 5–8 капель 3–4 раза в сутки.

## Зернистость носа красная

Этиология и патогенез заболевания неизвестны. Частые семейные случаи этого дерматоза допускают возможность генетической предрасположенности. Определенное значение придают туберкулезной интоксикации, хроническим заболеваниям верхних дыхательных путей, нейроэндокринной дисфункции, вазомоторным нарушениям.

### Клиническая картина

Заболевание характеризуется появлением мелких остроконечных узелков от светло-розового до темно-красного цвета с признаками гипергидроза преимущественно в хрящевой части носа; на поверхности некоторых из них иногда обнаруживают пузырьки. Отличительный признак — капельки пота («росинки»). Иногда аналогичные изменения могут возникать на верх-



ней губе и прилегающих к носу участках щек. Поскольку субъективные ощущения отсутствуют, заболевание можно расценивать как косметический дефект. Прогноз благоприятный. К периоду полового созревания высыпания в большинстве случаев регрессируют.

### **Диагностика и дифференциальная диагностика**

Диагноз не вызывает затруднений.

В ряде случаев красную зернистость носа необходимо дифференцировать от мелкоузелкового саркоидоза, розовых, бромистых (йодистых) угрей.

*Мелкоузелковый саркоидоз* развивается преимущественно у взрослых. Высыпания обычно расположены не на кончике носа, а рассеянно на коже лба, щек, подбородка. Элементы при этом имеют полусферовидную форму, а не остроконечную, как при красной зернистости носа, и отчетливую буроватую окраску, сохраняющуюся при диаскопии (феномен запыленности).

*Розовые (красные) угри* развиваются у взрослых с характерной яркой окраской, с локализацией на коже лба, щек, иногда шеи, которые сопровождаются пустулизацией, телеангиэктазиями.

*Бромистые (йодистые) угри*, как правило, отличаются более распространенным характером сыпи: они локализуются не только на лице, но и на спине, груди; сопровождаются пустулизацией, не встречающейся при красной зернистости носа. Отмена препаратов брома (йода), как правило, способствует исчезновению высыпаний.

### **Лечение**

Рекомендуется общеукрепляющая терапия: пиридоксин, цианокобаламин, фовлеровский раствор и др. Местно применяют мази с ихтаммолем и глюкокортикоидами (2–3%), криотерапию жидким азотом, электрокоагуляцию.

# Клинические аспекты патологии ногтей

Прежде чем приступить к изложению клинических проявлений патологических изменений ногтей, нам представляется уместным назвать наиболее часто встречающиеся проявления этих изменений и дать им определение. Так, термин «дистрофия ногтей» обозначает трофические изменения ногтевой пластинки, ногтевого ложа и ногтевых валиков под влиянием экзогенных и эндогенных факторов, проявляющиеся их истончением или утолщением.

Клинические проявления ониходистрофии, как и типы изменений ногтевых пластинок, многообразны и представляют собой один из симптомов механических, физических, биологических воздействий или органосоматических состояний, приводящих к структурному изменению ногтевой пластинки, а в ряде случаев и дистальной фаланги пальцев.

Дистрофические поражения ногтей могут быть ранними проявлениями системной патологии или синдрома, например при циррозе печени, диабете или псориазе, красном плоском лишае, являясь маркером этих заболеваний при отсутствии других клинических проявлений.

### Коды по МКБ-10

L60.0. Вросший ноготь.

L60.1. Онихолиз.

L60.2. Онихогрифоз.

L60.3. Дистрофия ногтя.

L60.4. Линии Бо.

L60.5. Синдром желтого ногтя.

L60.8. Другие болезни ногтей.

L60.9. Болезнь ногтя неуточненная.

L62.0\*. Булавовидный ноготь при пахидермопериостозе (M89.4+).

L62.8\*. Изменения ногтей при других болезнях, классифицированных в других рубриках.

## Эпидемиология

В отечественной и зарубежной литературе имеются единичные сведения о частоте встречаемости ониходистрофий. Считается, что около 50% всей патологии ногтей вызывается грибковой инфекцией, остальные заболевания являются неинфекционными. Достаточно часто ониходистрофии встречаются при различных дерматозах: при псориазе они обнаруживаются у 15–45% больных, при красном плоском лишае — у 12–20%.

При ониходистрофиях могут встречаться атрофические, гипертрофические и нормотрофические изменения, сопровождающиеся в ряде случаев изменением окраски ногтей.

## Вросший ноготь

Вросший ноготь — заболевание, при котором происходит врастание ногтевой пластины в боковую часть ногтевого валика. Данная патология встречается достаточно часто, в основном поражаются большие пальцы стоп, в редких случаях могут врастать ногти на других пальцах стопы.

Причинами возникновения вросшего ногтя являются неправильное подрезание ногтей; ношение сдавливающей пальцы узкой обуви; врожденная предрасположенность; плоскостопие; онихомироз; травма пальца; избыточная масса тела, в том числе и во время беременности.

Отмечается покраснение и отек ногтевого валика, появляется болезненность, может выделяться гной и сукровица из-под ногтевой пластинки. При отсутствии терапии развивается грануляционная ткань, так называемое дикое мясо. В запущенных случаях возможно гнойное воспаление костной ткани фаланги и развитие гангрены пальца.

Для терапии на современном этапе применяются лазерная коррекция, хирургическое лечение. Также существует методика нехирургической коррекции с помощью специальных скобок.

## Онихолиз

Онихолиз — часто встречающийся тип дистрофии ногтей, характеризующийся отслоением неповрежденной ногтевой пластинки от ногтевого ложа.

Отделение ногтевой пластинки от ложа начинается с дистального края и постепенно прогрессирует по направлению к проксимальному краю. В большинстве случаев отделившаяся от ложа часть ногтя составляет не более половины, реже отслаивается весь ноготь. Отделившаяся часть ногтевой пластинки обычно сохраняет нормальную консистенцию, гладкую поверхность,

приобретая беловато-сероватую окраску. При грибковой и бактериальной природе онихолиза ногтевая пластинка приобретает серовато-желтый (грибы) или зелено-желтый (синегнойная палочка) цвет.

В зависимости от площади отделившейся части ногтя выделяют онихолиз частичный (*O. partialis*) и тотальный (*O. totalis*). При частичном онихолизе отделяется только небольшой участок ногтевой пластинки вдоль свободного края ногтя различной конфигурации, при тотальном — ноготь отслаивается полностью. Различают следующие виды онихолиза:

- травматический;
- симптом псориаза, экземы, АД и др.;
- онихолиз как проявление грибковых и бактериальных инфекций;
- системный онихолиз при приобретенном или врожденном сифилисе;
- при повышенной фоточувствительности при применении фотосенсибилизаторов или от воздействия УФЛ или как проявление токсико-аллергических реакций на антибиотики, сульфаниламиды, ретиноиды с развитием воспаления;
- при заболеваниях щитовидной железы.

Лечение этого вида ониходистрофии направлено на устранение факторов, спровоцировавших его развитие, и должно проводиться с учетом этиопатогенетических механизмов.

## Онихогрифоз

Онихогрифоз — термин, введенный Вирховым для обозначения резко утолщенного, гипертрофированного, твердого и искривленного ногтя. Онихогрифоз обычно поражает единичные ногтевые пластинки, главным образом большие пальцы стоп.

Изменения ногтя при онихогрифозе заключается в резкой его гипертрофии, изменении консистенции, цвета, направления нормального роста. Ноготь становится выпуклым, растет сначала вверх, затем начинает удлиняться за пределы верхушки пальца; искривляется, загибается, наподобие птичьего клюва. Иногда деформированный ноготь принимает форму рога или закручивается в виде спирали, так что длина его может достигать в запущенных случаях 6–8 см и более. Поверхность ногтя обычно неровная, шероховатая, нередко бугристая, иногда может быть гладкой. Цвет ногтевой пластинки грязно-желтый, бурый, часто почти черный, консистенция очень плотная, подобна рогу животных.

В патогенезе онихогрифоза большая роль принадлежит различным механическим, физическим, химическим травмам, а также биологическим факторам. В подобных случаях речь идет

о постоянном, хроническом травмировании, на которое ногтевое ложе и матрица ногтя реагируют избыточным образованием быстро ороговевающих клеток.

Однако механические повреждения не являются единственной причиной развития онихогрифоза. Этот вид ониходистрофии часто встречается у людей пожилого или старческого возраста. Определенное значение в формировании деформации пальца и онихогрифоза имеет плоскостопие, нарушение кровообращения в конечностях из-за обморожения пальцев, онихомикоз.

## Дистрофии ногтя

### Продольные борозды ногтя

Образование продольных борозд связывают с нарушениями периферического кровообращения, травматическими повреждениями матрицы или ложа ногтя, они возникают при красном плоском лишае, псориазе, болезни Дарье, подагре, ревматоидном артрите.

Борозды на ногтевых пластинках могут быть единичными, располагаясь преимущественно в центральной области ногтевой пластинки, или множественными, занимая всю поверхность ногтя. Встречаются случаи образования двух борозд по боковым краям ногтя (гипертензия, коронарная недостаточность, заболевания спинного мозга, болезнь Дарье), при этом центральная часть ногтевой пластинки представляется более широкой и несколько уплощенной с двумя узкими зонами по бокам. Лечение этой формы дистрофии также предусматривает устранение и профилактику провоцирующих факторов.

### Онихорексис

Онихорексис (онихоклазия) — термин, обозначающий расщепление ногтевой пластинки в продольном направлении со свободного края за счет повышенной ломкости. Вначале борозда расщепляется на свободном крае ногтя, затем образовавшаяся трещина увеличивается в длину, по направлению к матриксу ногтя. В зависимости от характера заболевания, лежащего в основе дистрофии ногтей, онихорексис чаще возникает на пальцах кистей, реже на отдельных пальцах стоп.

Онихорексис нередко сочетается с наперстковидной дистрофией, онихолизом при экземе, псориазе и особенно отчетливо выражен при красном плоском лишае. Продольные борозды и трещины ногтей нередко развиваются у больных лепрой, с варикозной болезнью, эндокринной патологией, могут возникнуть при онихомикозе, контакте с химическими веществами. Необхо-

димо тщательно анализировать анамнез, проводить обследование больных.

### **Онихошизис**

Онихошизис — расщепление ногтевой пластинки в поперечном направлении, параллельно свободному краю ногтя. При этом ноготь растет до свободного края нормально, после чего он начинает расщепляться на слои, обламываясь или продолжая расти в виде тонких пластинок, лежащих одна на другой. Воспалительные явления мягких тканей отсутствуют.

Если ногтевые пластинки коротко остригать, они приобретают нормальный вид, но отросший свободный край может вновь расслаиваться.

Механизм развития онихошизиса неясен. Он нередко развивается у больных экземой, красным плоским лишаем, а также после часто повторяющихся травм.

Лечение онихорексиса и онихошизиса направлено на устранение провоцирующих факторов, применяются ангиопротекторы, седативные препараты. Из наружных средств используются ванночки, аппликации нафталано-дегтярных мазей, парафина, озокерита, другие физиотерапевтические методы. Следует избегать травм, мацерации кожи пальцев и коротко обрезать ногти.

### **Онихомадезис**

Онихомадезис — отделение ногтевой пластинки от ложа с проксимального края. В отличие от медленно прогрессирующего онихолиза, онихомадезис развивается обычно бурно и в короткие сроки, сопровождается деструкцией ногтевой пластинки

Онихомадезис ногтей кистей и стоп может возникнуть на одном или нескольких пальцах. Процесс чаще протекает остро, с воспалительными явлениями, болезненностью, реже без субъективных ощущений.

Онихомадезис может возникнуть после травмы ногтевой фаланги пальца, при повреждении кутикулы и последующем присоединении кандидозной или бактериальной инфекции, при тяжелой форме гнездной алопеции.

Причина онихомадезиса чаще всего связана с нарушением кровообращения и патологией матрицы ногтя. При восстановлении кровообращения отрастает новая здоровая ногтевая пластинка, однако при рецидивирующем онихомадезисе процесс может завершиться атрофией ногтевого ложа и анонихией.

Лечение больных, страдающих онихомадезисом, может быть эффективным лишь в случаях, когда удастся установить этиологию этой дистрофии, поэтому необходимо провести лабораторные исследования на наличие возбудителя и его идентификацию,

клинические и биохимические анализы крови и мочи. Терапевтические мероприятия должны быть направлены на восстановление нормальной функции матрицы и матрикса ногтя, улучшение кровоснабжения, устранение расстройств нейротрофического характера. Больным проводятся витаминотерапия, массаж пальцев, новокаиновые блокады, рекомендуются назначение ангиопротекторов, желатина внутрь, лечение соответствующего заболевания.

### **Ломкость ногтей**

Ломкость ногтевых пластинок относится к числу наиболее часто встречающихся дистрофий, развивающихся преимущественно у женщин и сочетающихся с другими проявлениями ониходистрофий. Процесс, как правило, начинается со свободного края ногтевой пластинки, разрушаются все слои или лишь верхний слой, оставляя неровный бахромчатый край. Повышенная ломкость ногтей может возникать в результате маникюра, воздействия различных химических веществ.

Она может развиваться при гипотиреозе, лепре, сифилисе. В этих случаях лечение основного заболевания может привести к устранению ломкости ногтей. Встречаются случаи врожденной ломкости ногтей. Особенно ломки тонкие ногтевые пластинки.

Для лечения ломкости ногтей рекомендуются витамин А по 200 тыс. ЕД внутрь в течение длительного времени, препараты кальция и желатина. Полезен ежедневный массаж пальцев на ночь.

### **Койлонихия**

Койлонихия характеризуется образованием более или менее глубокого блюдцеобразного вдавления на поверхности ногтевой пластинки, при этом ее толщина и цвет не меняются.

Койлонихия формируется обычно на ногтевых пластинках кистей, наиболее часто на II и III пальцах, очень редко встречается на стопах. Чаще поражается несколько ногтевых пластинок, но иногда в патологический процесс вовлекаются все ногти кистей.

Точный механизм койлонихии не выяснен, однако существует мнение, что она может быть наследственной. Описаны случаи койлонихии в нескольких поколениях, что дает возможность отнести их к врожденным аномалиям.

В ряде случаев койлонихия формируется у больных онихомикозами, при онихофагии.

### **Симптом наперстка**

Симптом наперстка (наперстковидная или точечная ониходистрофия ногтей) нередко встречается при некоторых дерматозах

и системных заболеваний. Чаще такие изменения наблюдаются на кистях.

Клинически эта дистрофия характеризуется появлением на поверхности ногтевой пластинки мелких, точечных вдавлений или ямок. При псориазе они имеют округлую форму, при позднем сифилисе — овальную или удлинненную. Число ямочек на поверхности ногтя колеблется в широких пределах — от 1–2–3 до большого количества, при этом ногтевая пластинка становится шероховатой и напоминает поверхность наперстка. Наперсткообразные углубления при экземе большей частью незначительны, при псориазе, сифилисе они более выражены. В одних случаях ямки беспорядочно рассеяны на поверхности ногтя, в других расположены параллельными рядами, в виде коротких поперечных или продольных линий.

Симптом наперстка встречается при псориазе, экземе, эксфолиативном дерматите, алопеции, витилиго и других заболеваниях.

Наперстковидная ониходистрофия может предшествовать развитию красного плоского лишая, экземы, псориаза, что дает основание рассматривать ее как маркер и предвестник серьезного дерматоза.

### **Срединная каналIFORMная дистрофия ногтей Хеллера**

Этот вид дистрофии может быть проявлением красного плоского лишая, других дерматозов, возникать в результате травмы, опухоли в зоне матрикса. Клинически чаще наблюдается глубокая каналобразная борозда шириной 4–5 мм в центральной части ногтевой пластинки, берущая начало у корня ногтя, постепенно продвигающаяся к свободному краю и разделяющая его на две равные половины. Иногда продольные борозды бывают большей ширины, но менее глубокие, с пластинчатым шелушением на дне, с трещинами и расщеплением на дистальном крае ногтевой пластинки, встречается локализация борозды на боковых частях ногтевой пластинки. Чаще поражаются ногтевые пластинки I пальцев кистей, реже — все остальные ногти. Описаны случаи возникновения этой патологии у членов одной семьи.

### **Гапалонихия**

Гапалонихия характеризуется выраженным размягчением ногтевых пластинок, которые легко сгибаются и обламываются с образованием трещин по свободному краю. Патогенез этой ониходистрофии сложен и связан с нарушением метаболизма серы в процессе образования кератина в ногтевых пластинках.



## Узуры ногтей

Узуры ногтей возникают на свободном крае ногтевой пластинки в результате профессиональных травм ногтевых пластинок, онихофагии, постоянного расчесывания кожи при зудящих дерматозах. Поэтому свободный край ногтевых пластинок кистей от постоянного трения о кожу стачивается, становится закругленным, несколько вогнутым, их площадь уменьшается, поверхность приобретает глянцевый, лоснящийся, полированный вид.

## Анонихия

Анонихия — отсутствие ногтевых пластинок наследственно-го генеза или возникающее вследствие некоторых дерматозов, например красного плоского лишая, буллезного эпидермолиза, истинной пузырчатки. Разрушение ногтевых пластинок происходит в случае формирования патологического процесса в зоне матрицы, ногтевого ложа, дистальных фаланг кистей или стоп.

Отторжение ногтевой пластинки может произойти после сильной травмы ногтевой фаланги пальца, сопровождавшейся развитием подногтевой гематомы. Анонихия может быть необратимой, если процесс заканчивается гибелью матрикса или рубцовой атрофией ногтевого ложа, либо временной.

Таким образом, анонихия может быть как врожденной (*anonychia congenita*), так и приобретенной (*anonychia acquisita*). Своевременная диагностика анонихии определяет тактику терапии и прогнозирование течения процессов.

## Птериgium ногтя

Птериgium характеризуется крыловидным разрастанием эпонихия (кутикулы) в длину и его перемещением в сторону дистального края ногтевой пластинки по мере отрастания.

Птериgium может быть врожденной аномалией или одним из симптомов эктодермальной дисплазии. В норме эпонихий переходит с ногтевого валика на ногтевую пластинку менее чем на 1 мм. В норме явления птериgiumа можно наблюдать у здоровых людей на IV и V пальцах стоп.

На кистях птериgium встречается у людей, страдающих онихофагией (привычкой грызть ногти), болезнью Рейно, склеродактилией, облитерирующим эндартериитом. При этом ногтевые пластинки истончаются, задний ногтевой валик атрофируется; кутикула увеличивается в длину, стираются границы между ногтевым валиком и эпонихием, а также между апонихиумом и ногтевой пластинкой.

В редких случаях птериgium формируется у больных красным плоским лишаем и псориазом при дистрофических изменениях.

Лечение птеригиума состоит в устранении травмирующих факторов в области ногтевых валиков и ногтевой кожицы, осторожном ее отделении от ногтевой пластинки с помощью тупого скальпеля и последующего удаления тонкими ножницами.

### Платонихия

Платонихия — довольно редко встречающаяся дистрофия ногтевых пластинок, при которой их поверхность выглядит плоской, без физиологических выпуклостей (*Heller J.*, 1910).

Платонихия может быть результатом врожденной аномалии или приобретенной под влиянием профессиональных факторов, при некоторых хронических заболеваниях, например псориазе, циррозе печени и др. И в том и в другом случае обычно наблюдается поражение всех или большинства ногтевых пластинок.

### Трахионихия

Трахионихия носит полиэтиологический характер, может быть идиопатической и симптоматической (при псориазе, экземе, АД, красном плоском лишае, гнездной алопеции). При трахионихии ногтевая пластинка становится шероховатой, тусклой, покрытой мелкими тонкими чешуйками и продольными бороздками. Могут наблюдаться в большом количестве точечные вдавления, зазубренность, трещины свободного края ногтей, исчезновение луночки. Форма ногтевых пластинок изменяется по типу койлонихии.

### Старческие ногти

Установлено, что ногтевые пластинки кистей и стоп с возрастом часто претерпевают выраженные дистрофические изменения. Наиболее характерные стигмы для сенильных ногтей — появление продольных борозд с расщеплением и образованием продольных поверхностных трещин.

Одним из частых признаков такой ониходистрофии является постепенная утрата прозрачности. Ногти становятся тусклыми, приобретая сероватую или желтоватую окраску, на их поверхности появляются продольные бороздки, число их с возрастом увеличивается. Толщина ногтей у одних пациентов может оставаться нормальной, у других истонченные ногтевые пластинки теряют кривизну, становятся плоскими, рост их замедляется. Луночки ногтей нередко становятся незаметными, и их можно обнаружить, лишь отодвинув назад кутикулу.

Дистрофия ногтей наступает и при преждевременном старении (синдром Клода Гужеро). Кожа становится сухой, дряблой, морщинистой, выпадают зубы и волосы, отмечается атрофия гениталий.

## Поперечная борозда ногтя (линии Бо)

Этот тип ониходистрофии является одним и наиболее частых видов поражения ногтевых пластинок. Поперечная борозда, иногда со слегка возвышающимся гребешком по заднему ее краю, появляется на поверхности ногтевой пластинки после либо перенесенного воспаления, либо травмы околоногтевого валика при повреждении кутикулы при маникюре. Возникновение этих борозд наблюдается при экземе, псориазе, особенно если высыпания локализуются на тыльной поверхности кистей. Борозды Бо могут возникать через 1–2 нед на ногтях пальцев кистей и стоп после перенесенных нервно-психических, инфекционных или системных заболеваний, сопровождающихся нарушением функции и питания матрицы ногтя.

При незначительной травме борозда Бо располагается поверхностно, но при значительном повреждении матрицы ногтя может быть глубокой, разделяя ногтевую пластинку на две половины. В таких случаях дистальная часть ногтя постепенно теряет связь с ногтевым ложем, становится белесоватой, отделяется от ложа, тогда как в проксимальной области продолжается нормальный рост ногтя.

Если повреждение матрицы повторяется с небольшими интервалами, то возникают несколько поперечных борозд, расположенных последовательно, одна за другой, в результате чего поверхность ногтевой пластинки становится волнистой. Таким образом, по глубине борозды можно судить о тяжести травмы матрицы ногтя и частоте ее повторяемости.

Лечение предусматривает устранение и предупреждение травмирующих факторов в области матрицы ногтя, ногтевого валика, ногтевой кожицы, в том числе и при маникюре.

## Лечение дистрофий ногтей

Лечение ониходистрофий должно быть комплексным и включать несколько важных моментов. Если ониходистрофия вызвана каким-либо заболеванием, то терапию необходимо начинать с мероприятий, направленных на излечение основного заболевания. Пациентам назначаются сосудистые препараты, направленные на улучшение микроциркуляции, — пентоксифиллин (трентал\*), аскорбиновая кислота + рутозид (аскорутин\*) по 1 таблетке 3 раза в день. В качестве кератопластических средств рекомендуются витамины А, Е — аевит\*, ретинола пальмитат\* по 200 тыс. ЕД/сут. Назначаются также препараты кальция и цинка, меди. Можно рекомендовать прием в течение 3–4 мес желатина в виде фруктового желе в суточной дозе 5–7 г.

Очень важны адекватный уход за ногтевыми пластинками и щадящий режим. Необходимо исключить или свести к миниму-

му контакт с раздражающими веществами, исключить вероятность травмирования ногтевых пластинок и околоногтевой зоны. В качестве местного лечения можно порекомендовать теплые ванночки с морской солью, контрастный душ, массаж пальцев.

## Расстройства пигментации ногтей

Изменения цвета ногтей бывают врожденными (невусонихии), наследственными (альбинизм) или приобретенными. Расстройства пигментации могут идти по типу депигментации или гиперпигментации. Изменения цвета ногтей варьируют от белого (лейконихия), светло-желтого, оранжевого, коричневого до красного, синего, зеленого и черного.

### Желтое окрашивание ногтей

Желтое окрашивание части пораженного ногтя характерно для онихомикоза. Кроме того, желтый цвет может быть обусловлен желтухой любой этиологии, каротинодермией, приемом ряда медикаментов. Сочетание утолщения ногтей с желтым окрашиванием всей поверхности ногтевой пластинки диагностируется при хроническом лимфостазе (так называемый синдром желтых ногтей) и при эритродермиях различного генеза. Желтое окрашивание открытой части ногтя бывает обусловлено длительным использованием низкокачественных декоративных лаков.

### Другие болезни ногтей

#### Лейконихия

Лейконихия — один из часто встречающихся типов дистрофических расстройств и нарушения пигментации ногтей, главным образом на руках, редко — на ногах. Этим термином обозначают наличие в толще ногтевой пластинки участков белого цвета разной величины и формы.

Различают следующие формы лейконихий:

- точечную (пятнистую) в виде мелких, иногда точечных белых пятен различной величины и формы;
- полосовидную — в виде одной или нескольких полос, расположенных поперечно по отношению к длинной оси ногтя;
- тотальную, характеризующуюся побелением всей ногтевой пластинки;
- частичную (субтотальную), при которой становится белой только часть ногтевой пластинки. На одной и той же ногтевой пластинке могут быть одновременно несколько форм лейконихий.

Точечная и полосовидная формы лейконихий с ростом ногтя постепенно продвигаются к свободному краю и исчезают, мало изменяясь в размерах.

При тотальной и субтотальной лейконихии клиническая картина остается постоянной, стойкой. Тотальная лейконихия развивается чаще всего в детстве, при этом ногти утрачивают нормальную окраску начиная с луночки. Все клинические формы лейконихии, кроме пятнистой, могут возникать после перенесенных тяжелых заболеваний, отравлений, кори, скарлатины, дизентерии и др.

При всех формах лейконихии общая структура и конфигурация ногтевой пластинки остаются нормальными, так же как и кожа, окружающая ноготь.

Этиология лейконихий многообразна. Различают лейконихию приобретенную и врожденную.

При приобретенной лейконихии встречаются все клинические формы, наиболее часто точечная, пятнистая, намного реже — полосовидная и частичная, реже всех — тотальная форма лейконихии. В развитии лейконихии играют роль эндогенные факторы, физические воздействия, химические вещества, нарушения трофики, интоксикации, перенесенные инфекции. Некоторые исследователи считают, что причиной является неполная кератинизация ногтевой пластинки. Частичная и тотальная лейконихия могут быть следствием повторяющихся локальных травм в области ногтевой фаланги пальца.

Все клинические формы лейконихии, кроме пятнистой, встречаются при врожденной, наследственной патологии.

### Гиперпигментация

Изменение окраски ногтей может быть обусловлено накоплением меланина, гемосидерина и других пигментов.

Пигментированной может быть вся ногтевая пластинка, пигментация бывает частичной, в виде продольных и поперечных пятен и полос. Пигментированными могут быть все или несколько ногтевых пластинок кистей и стоп. Нормальная окраска ногтей может изменяться по самым разным причинам как экзогенного, так и эндогенного характера.

### Эритрони́хия

Эритрони́хия является отражением состояния микроциркуляции в ногтевом ложе. Сплошное красновато-синюшное окрашивание характерно для венозного стаза и встречается при сердечной недостаточности в сочетании с акроцианозом и цианозом губ. Неравномерное розовато-красное окрашивание над луночкой ногтя бывает при недостаточности артериального кровообращения в дистальных фалангах пальцев. Кроме того, эритрони́хия

характерна для псориаза, красного плоского лишая, вторичного амилоидоза, болезни Дарье, буллезного эпидермолиза. При псориазе в случае подногтевой папулы имеется также онихолиз.

Эритронихия может быть признаком новообразований в области ногтевого ложа (гемангиома, гломусная опухоль, энхондрома и др.). Этот симптом бывает выражен при заболеваниях системы кроветворения, васкулитах и нарушениях коагуляции и гемостаза (например, при гемофилии, тромбоцитопении, приеме антикоагулянтов). Фиолетово-красное окрашивание ногтя характерно для ранних стадий подногтевой посттравматической гематомы. Геморрагические высыпания в области паронихия могут свидетельствовать о дебюте системной красной волчанки, дерматомиозита, геморрагического васкулита.

### Меланонихия

Меланонихия (коричневое или черное окрашивание) вызывается рядом инфекционных агентов (грибы-дерматофиты, дрожжеподобные грибы, протей и др.). В других случаях оно бывает связано с искусственным прокрашиванием ногтя при использовании различных препаратов (нитрат серебра, марганцевокислый калий) и декоративных покрытий, а также с контактом с табаком.

Такое окрашивание характерно для меланоцитарных образований в области ногтевого ложа (невусы, меланома).

Начальные проявления меланомы в области концевой фаланги пальца характеризуются вовлечением в процесс только одного пальца, нечеткими границами очага поражения, первичной локализацией в области лунки ногтя, постепенным распространением пигментации на окологтевой валик и подушечку пальца, а также сохранением темного участка по мере отрастания ногтевой пластинки.

Продольная полоса на ногтевой пластинке (продольная меланонихия) бывает признаком некоторых этнических особенностей, витилиго и описана у ВИЧ-инфицированных пациентов на фоне длительного приема различных медикаментов.

### Зеленый цвет ногтей

Зеленый цвет ногтевой пластинки может быть обусловлен эволюцией подногтевой гематомы или инфекционным процессом (вызванным кокковой флорой, синегнойной палочкой и др.).

### Голубое (серое) окрашивание ногтей

Голубое (серое) окрашивание ногтей встречается при длительном приеме некоторых медикаментов (антималарийные препараты, фенотиазиды и др.), а также при аргиррии (избыточное содержание ионов серебра в организме). Кроме того, изменение

цвета ногтей на голубой бывает и при использовании в дерматологических целях растворов, содержащих сульфат меди.

## Гипертрофические изменения ногтей

Многие дерматозы, системные и наследственные заболевания сопровождаются гипертрофией, утолщением ногтей. Различают три разновидности этой ониходистрофии: онихауксис — увеличение размера, толщины отдельных ногтевых пластинок кистей или стоп; онихогрифоз — искривление и утолщение ногтевых пластинок; пахионихия — неконтролируемая пролиферация текстуры ногтевой пластинки и ногтевого ложа, обусловленная наследственной патологией.

При псориазе, красном плоском лишае, экземе, а также при онихомикозах в результате хронического воспаления в виде инфильтрата ногтевого ложа происходит активизация процессов ороговения от матриксной зоны, распространяющихся на всю структуру ногтевой пластинки, что сопровождается интенсивным формированием гиперкератоза ногтя и ногтевого ложа.

### Онихауксис

Клинически онихауксис характеризуется увеличением размеров, утолщением ногтя, потерей прозрачности и нормальной окраски за счет развития подногтевых роговых масс и вследствие утолщения самой роговой пластинки. Поверхность ногтя становится неровной, цвет — серым, темно-серым, бурым, почти черным, в зависимости от характера заболевания или повреждения, лежащих в основе развившейся гипертрофии ногтей.

Гипертрофия ногтя может развиваться на одном или нескольких пальцах рук и ног. Наиболее часто поражаются ногти больших пальцев. В зависимости от причины, обусловившей изменение ногтя, онихауксис может сопровождаться гиперкератозом ладоней, подошв, а также паронихией.

В патогенезе гипертрофии ногтей наибольшее значение имеют травмы ногтевого ложа или ногтевых валиков. Известен гипертрофический тип поражения ногтей при псориазе, экземе, грибковых инфекциях — трихофитии, руброфитии, эпидермофитии и др., при воспалительных процессах ногтевого ложа и ногтевых валиков, эндокринопатиях, обморожениях, ожогах и других травматических повреждениях ногтевых фаланг пальцев.

### Пахионихия

Пахионихия является наследственным заболеванием гетерогенного типа и характеризуется поражением ладоней и подошв, ногтевых пластинок, слизистых оболочек, описанным в 1906 г. J. Jadassohn, F. Lewandowsky.

Все или почти все ногтевые пластинки утолщаются за счет выраженного подногтевого гиперкератоза. Ногтевые пластинки становятся очень плотными, особенно в дистальной части, и приобретают мутный желто-коричневый или темно-коричневый цвет. С увеличением толщины ногтя усиливается давление на ногтевое ложе и формируется болезненность в этой области. Возникают затруднения по выполнению элементарных действий в быту или на работе, что ухудшает качество жизни.

Для размягчения ногтевых пластинок используют 30–40% уреопласт<sup>®</sup>, 35% салициловый коллодий, бифоназол (пластырь «Микоспор») с последующим удалением гиперкератотических масс. Внутрь назначают витамин А по 200 тыс. ЕД/сут в течение длительного времени, ацитретин (тигазон\* или неотигазон\*) из расчета 1–2 мг на 1 кг массы тела на 6 мес с постепенным снижением дозы.

### Склеронихия

Склеронихия — это приобретенная ониходистрофия, характеризующаяся особой твердостью всех ногтевых пластинок кистей и стоп.

Клинически склеронихия проявляется утолщением ногтевых пластинок, потерей эластичности и отделением их от ложа по типу онихолизиса. При этом ногти приобретают желтоватый или коричневый цвет, луночка исчезает. Поперечная и продольная оси ногтя становятся изогнутыми. Рост ногтей резко замедлен, кутикула исчезает. Процесс начинается обычно на всех пальцах одновременно и длится от нескольких месяцев до нескольких лет, с тенденцией к самоизлечению.

### Гиппократовы ногти

Термином «гиппократовы ногти» обозначают деформацию ногтей и пальцев рук. Концевые фаланги пальцев увеличиваются в размерах, становятся широкими, выпуклыми, а ногти приобретают куполообразную форму или форму часового стекла, сохраняют блестящую поверхность и нормальную окраску, но становятся более мягкими. Усилена кривизна ногтевой пластинки в поперечном, продольном, переднезаднем направлениях, иногда свободный край ногтя несколько изогнут книзу. Ногтевые валики обычно имеют синюшную, застойную окраску.

В начальной фазе заболевания эти изменения выражены слабо, позднее деформация становится все более отчетливой. Эта дистрофия наблюдается при эмфиземе, туберкулезе, бронхиальной астме, опухолевых процессах в легких, у больных лейкозами, язвенным колитом, а также при сердечно-сосудистых заболеваниях, венозном застое в конечностях и т.д.



Гиппократовы ногти представляют собой обычно стойкие изменения, однако в ряде случаев наступает больший или меньший регресс изменений при устранении факторов, обусловивших их развитие.

## Онихии и паронихии при кожных болезнях

### Онихии и паронихии при псориазе

Изменения ногтей при псориазе выявляются примерно у 50% больных, а при псориатическом артрите — у 80%.

Различают три основных типа ониходистрофий при псориазе:

- связанные с поражением матрицы ногтя;
- изменение ногтя, обусловленное поражением ногтевого ложа;
- поражение ногтевой пластинки, формирующееся при первичном псориазе, с локализацией процесса в зоне ногтевых валиков.

Наиболее часто встречающейся формой псориатической онихии является наперстковидная дистрофия. Ко второй форме относят псориатический онихолиз. При этом важным клиническим симптомом служит появление на ногтевой пластинке узкой розовой или красной полоски, отторгающейся от ложа части ногтя. Третья клиническая разновидность псориатической онихии характеризуется разнообразными изменениями цвета, конфигурации, толщины и консистенции пораженных ногтевых пластинок. Изменения чаще начинаются с проксимальной части ногтя. Деформация начинается с появления в области луночки глубоких борозд Бо. В начальной стадии поражение очень напоминает клиническую картину руброфитии, что вызывает большое количество диагностических ошибок. Нередко онихия протекает в виде эритематозных («масляных») пятен розово-красного цвета, просвечивающих сквозь ногтевую пластинку, и в виде точечных и полосовидных кровоизлияний темно-красного, позднее черного цвета, напоминающих занозу.

Из других видов ониходистрофий при псориазе наблюдается онихомадезис, а также псориатическая паронихия.

Терапия псориатического поражения ногтей представляет определенные трудности и зачастую бывает малоэффективна. Наиболее эффективными препаратами для лечения являются адалимумаб, алефацет<sup>®</sup>, эфализумаб<sup>®</sup>, этанерцепт и инфликсимаб (ремикейд<sup>®</sup>).

K. Saleem и W. Azim предложили методику введения триамцинолона в зону матрицы ногтя после проводниковой анестезии. Разрешение онихолизиса было отмечено в 40,5% случаев, гиперкератоза — в 57%, исчезновение симптома наперстка — у 57,7% больных.

### **Онихии и паронихии при красном плоском лишае**

Клиническая картина ониходистрофий у больных красным плоским лишаем отличается большим разнообразием. Основной клинической формой являются продольные борозды, чередующиеся с продольными гребешками на поверхности ногтевой пластинки. На дне борозд в результате расщепления ногтевой пластинки происходит образование трещин, развивается гапалонихия (размягчение ногтевых пластинок).

Нередко при красном плоском лишае наблюдаются симптом наперстка, онихошизис, узуры и койлонихия в дистальной части ногтевой пластинки. Реже при этом дерматозе встречаются анонихия и птеригиум ногтя.

Все клинические формы онихий при красном плоском лишае могут быть в различных сочетаниях у одного и того же больного и часто являются стадиями развития одного и того же процесса.

### **Онихия при экземе и атопическом дерматите**

При экземе поверхность ногтевых пластинок становится неровной, шероховатой, тусклой, цвет желтовато-серый, могут появиться борозды Бо, в некоторых случаях исчезают луночки. При вовлечении в процесс ногтевого ложа может развиваться подногтевой гиперкератоз, на поверхности ногтя появляется симптом наперстка. У больных АД, помимо аналогичных изменений, иногда появляются узуры и «лаковые ногти» — ногтевая пластинка становится выпуклой и блестящей за счет постоянного расчесывания зудящих очагов.

### **Онихия при алопеции**

Основным клиническим проявлением ониходистрофии при алопеции является симптом наперстка. В отличие от псориаза, точечные углубления обычно поверхностны и расположены рядами в виде линий или полос. Иногда на поверхности ногтевых пластинок возникают борозды Бо, лейконихия, онихошизис.

## **Поражение аппарата ногтя при внутренних, инфекционных, нервных, психических, эндокринных и других системных заболеваниях**

### **Синдром желтых ногтей**

Синдром желтых ногтей сопровождается наличием желтой пигментации, дистрофических изменений ногтей, чаще на кистях, на фоне патологии лимфатической системы, органов дыхания, либо злокачественного новообразования. При этом рост ногтевых пластинок резко замедляется, окраска становится

бледно-желтой, позже исчезают луночка и кутикула. В ряде случаев желтая пигментация ногтей предшествует развитию лимфатических отеков, в других — лимфедема является первичной.

### **Грибковые заболевания**

Грибковые инфекции ногтей — онихомикозы остаются одной из наиболее сложных проблем дерматологии. В зависимости от типа возбудителя и длительности процесса клиническая картина может варьировать от онихолизиса до онихогрифоза. Сходство грибковых и негрибковых заболеваний ногтей часто обуславливает определенные диагностические трудности. Можно выделить следующие клинические формы онихомикоза: поверхностный белый, при котором поражается только дорсальная поверхность ногтевой пластинки; нормотрофический тип поражения, характеризующийся изменением цвета ногтя, он становится белесым, желтым, серым, иногда черным; поражение по типу онихолизиса, когда ногтевая пластинка разрушается или отслаивается от ногтевого ложа; гипертрофический тип поражения, вплоть до онихогрифоза, — при этом ноготь утолщается, изменяется его цвет.

### **Первичный сифилис других локализаций**

В первичном периоде сифилиса шанкр может локализоваться в мягких тканях вокруг ногтя и выглядеть как эрозия или ссадина. При гипертрофическом шанкре образование напоминает пиогенную гранулему. Шанкр-панариций имеет большое сходство с пиококковым панарицием. Он отличается сильной болезненностью и длительным течением — иногда до нескольких месяцев.

У больных вторичным сифилисом дистрофические изменения ногтей характеризуются появлением на поверхности ногтевой пластинки продольных гребешков, реже — поперечных борозд. Может возникнуть язвенная паронихия за счет появления папул в области заднего и бокового валиков и на ногтевом ложе. Иногда наблюдается симптом наперстка с крупными, глубокими вдавлениями на ногте.

### **Поражение ногтей при генерализованной гонорее**

При гонорее ногтевые пластинки становятся тусклыми, с явлениями подногтевого гиперкератоза. Иногда наблюдаются явления частичного или полного онихолизиса, вплоть до анонихии.

### **Туберкулезные поражения ногтей**

У больных туберкулезом легких часто встречаются гиппократовы пальцы с изменениями ногтевых пластинок в виде часовых стекол. Первичное поражение кожи в области ногтевых фаланг является разновидностью бородавчатого туберкулеза кожи и

характеризуется появлением небольшого гладкого серовато-красного бугорка, на поверхности которого в дальнейшем появляются бородавчатые разрастания.

### **Новообразования аппарата ногтя**

Новообразования ногтей подразделяются на доброкачественные и злокачественные. К доброкачественным относятся бородавки, фибромы, хондромы, синовиальные и дермоидные кисты, гломусные опухоли, пиогенная гранулема.

Основным злокачественным новообразованием ногтей является меланома.

Первыми признаками подногтевой меланомы являются паронихии (симптом Хатчинсона). Если меланома располагается в области ногтевой матрицы, ее проявления могут ограничиваться коричневой продольной линией на ногтевой пластинке. Цвет меланомы может быть от черного до желтовато-коричневого, от прозрачно-серого до красного. Характерны боль, увеличение размера пигментации и ее интенсивности, продольное расщепление и дистрофия ногтя, стойкие паронихии. Подногтевая меланома составляет около 10% меланом и обнаруживается преимущественно на подошвах и под ногтями больших пальцев ног. Лечение зависит от гистологической оценки степени инвазии опухоли и наличия метастазов. Производят широкое иссечение очага поражения с захватом здоровой кожи на 5 см, экстирпацию лимфатических узлов, рентгено- и химиотерапию.

## Розацеа

Розацеа (*acne rosacea*, розовые угри) — хроническое мультифакториальное рецидивирующее заболевание, преимущественно кожи лица, клинически проявляющееся эритемой, телеангиэктазиями и папулопустулами. Название заболевания происходит от лат. *rosaceus* — розовый.

### Коды по МКБ-10

- L71. Розацеа.
  - ✧ L71.1. Ринофима.
  - ✧ L71.8. Другой вид розацеа.
  - ✧ L71.9. Розацеа неуточненного вида.

### Классификация

- По классификации G. Plewig, A.M. Kligman (1993) классическая розацеа:
  - ✧ эпизодическая эритема (розацеа-диатез);
  - ✧ розацеа I степени — эритематозно-телеангиэктатическая, персистирующая эритема и единичные телеангиэктазии;
  - ✧ розацеа II степени — папулопустулезная, персистирующая эритема, многочисленные телеангиэктазии, папулы, пустулы;
  - ✧ розацеа III степени — пустулезно-узловатая, персистирующая эритема, обилие телеангиэктазий, папулы, пустулы, воспалительные отечные узлы.

Клинические варианты розацеа:

- ✧ персистирующий отек лица (болезнь Морбигана);
- ✧ офтальморозацеа;
- ✧ люпоидная или гранулематозная;
- ✧ стероидная;
- ✧ грамнегативная;
- ✧ конглобатная;
- ✧ молниеносная;
- ✧ галогенобусловленная;

- ✧ фимы при розацеа — гнатофима (подбородок), отофима (ухо), метафима (лоб) и блефарофима (веки).

## Эпидемиология

Заболеваемость розацеа колеблется от 0,5 до 52%, у женщин встречается в 3 раза чаще, чем у мужчин, в возрасте старше 30 лет, достигая пика в 40–60 лет. У мужчин розацеа протекает тяжелее, включая формирование ринофимы. Заболевание выявляется у всех рас, но преимущественно страдают светлокожие и светловолосые люди. Так, например, англичане называют розацеа «приливы кельтов».

## Этиология и патогенез

Определенную роль в развитии розацеа играют физические факторы (перепады температур, ионизирующая радиация, сильный ветер, инсоляция), активные физические упражнения, лекарственные препараты и технологии (раздражающие косметические процедуры, длительное местное применение глюкокортикоидных препаратов), употребление горячей пищи, острых приправ, перца и консервантов, кофе, злоупотребление алкоголем. Приведенные факторы вызывают дилатацию сосудов, прилив крови к коже лица за счет как непосредственного сосудорасширяющего эффекта, так и возможного рефлекторного воздействия на сосуды через *n. vagus*.

Считается, что причиной формирования розацеа могут быть заболевания желудочно-кишечного тракта, обусловленные инвазией *Helicobacter pylori*, нейроэндокринными дисфункциями в перименопаузе у женщин, нарушениями иммунной системы, активизацией *Demodex folliculorum*, что дает основание отнести розацеа к полиэтиологичным заболеваниям.

Есть данные о развитии розацеа на фоне гипербактериемии *Helicobacter pylori*, известного как этиологический агент хронического активного гастрита типа В, язвенной болезни желудка и двенадцатиперстной кишки.

Остается спорным значение патогенных микроорганизмов при розацеа. Одним авторам удалось обнаружить у 63,1–75,2% больных розацеа *St. epidermidis* и *St. haemolyticus*, другими было показано, что содержимое пустул в большинстве случаев оказывалось стерильным.

Частота обнаружения *Demodex folliculorum* (*longo* и *brevis*) у больных варьирует от 40 до 95%, они выявляются преимущественно при папулопустулезной форме и в меньшем проценте — при эритематозной и инфильтративной.

Определяющими заболеваниями желудочно-кишечного тракта и гепатобилиарной системы являются рефлюкс-эзофагит, хро-

нический гастрит, гастродуоденит, язвенная болезнь желудка и двенадцатиперстной кишки, энтероколит, холецистоангиохолит, желчнокаменная болезнь, хронический панкреатит.

Показана возможность развития розацеа при овариальной и гипофизарной дисфункции, патологии щитовидной железы и других эндокринопатиях. Некоторые женщины указывают на связь появления розацеа с беременностью, менструацией, приемом пероральных контрацептивов, климаксом, что свидетельствует о функциональных нарушениях в системе гипофиз–гонады–надпочечники.

Дисфункция центральных отделов нервной системы сопровождается снижением  $\beta$ -эндорфина — опиатного нейропептида, приводя к микроциркуляторным нарушениям в области лица. При этом развивается венозный стаз в зоне оттока *venae facialis sive angularis*, что соответствует наиболее частой локализации розацеа. Объективно уменьшается кровоток в области лицевой артерии, обусловленный ангионеврозом в зоне иннервации тройничного нерва, это выявляется при ультразвуковой доплерографии. При обследовании больных розацеа выявлены вегетососудистые реакции, связанные с дисбалансом симпатической и парасимпатической нервной системы.

В настоящее время считается, что дилатация сосудов при розацеа обусловлена повреждением соединительнотканного каркаса дермы и формированием актинического эластоза. Методом электронной микроскопии выявляются аномалии эндотелия капилляров.

Известно, что ряд медиаторов, включая эндорфины, брадикинин, субстанцию P и гистамин, вызывают реакцию приливов. Сообщается, что у больных розацеа выявляется активация каллекреин-кининовой системы плазмы крови с увеличением продукции брадикинина, который вызывает дилатацию преимущественно артериол кожи лица и повышение их проницаемости, обеспечивая развитие стойкой гиперемии и отечности.

Имеются данные о развитии дисбаланса в клеточном и гуморальном звене иммунитета, обусловленного достоверным повышением CD3, CD4 на фоне снижения CD8 и повышением циркулирующих иммунных комплексов у 70% больных *acne rosacea*. Обнаружение антинуклеарных антител к лимфоцитам, коллагену IV типа, отложений иммуноглобулинов в зоне базальной мембраны является признаком солнечного эластоза и свидетельствует о формировании аутоиммунных реакций. С помощью морфологического исследования были выявлены периваскулярные и перифолликулярные лимфогистиоцитарные инфильтраты и фрагментация коллагеновых и эластических волокон, сходные с изменениями при актиническом эластозе. Известны ассоциации

розацеа с карциноидным синдромом, мастоцитозом, мигренью, себореей, болезнями фолликулов и сальных желез.

Таким образом, приведенные данные свидетельствуют о многообразии этиологических факторов в развитии розацеа. На сегодняшний день рассматривают розацеа как вариант патологической реакции сосудов на эндо- и экзогенные факторы, приводящей к формированию полиморфной клинической картины.

## **Клиническая картина**

### **Эпизодическая эритема (прерозацеа, розацеа-диатез)**

Эпизодическая эритема (прерозацеа, розацеа-диатез) характеризуется преходящей ливидной эритемой с субъективными ощущениями жара и покалывания, преимущественно центральной зоны лица, возникающей под влиянием провоцирующих факторов.

### **Розацеа I степени (эритематозно-телеангиэктатическая)**

Эритема становится персистирующей, ярко-красного цвета, распространяясь на лоб, боковые поверхности щек, подбородок, шею. Формируются единичные телеангиэктазии. Гистологически выявляют расширенные кровеносные и лимфатические сосуды, иногда неспецифический периваскулярный лимфоцитарный инфильтрат.

### **Розацеа II степени (папулопустулезная)**

На фоне багрово-синюшной стойкой эритемы возникают множественные телеангиэктазии, изолированные или сгруппированные воспалительные розово-красные папулы размером 3–5 мм, склонные к персистенции, а также диффузное уплотнение кожи. В дальнейшем формируются папулопустулы и пустулы со стерильным содержимым. Гистологически определяют перифолликулярный и перигландулярный воспалительный инфильтрат из лимфоцитов, гистиоцитов, плазмочитов, полиморфноядерных лейкоцитов. При наличии пустул выявляют спонгиоз фолликулярной воронки, атрофию фолликулов и деструкцию коллагеновых волокон.

### **Розацеа III степени (пустулезно-узловатая)**

Сохраняются стойкая застойно-синюшная эритема, множественные телеангиэктазии, папулы и пустулы. Прогрессирующая гиперплазия сальных желез и соединительной ткани приводит к образованию воспалительных узлов и инфильтратов с формированием фим: ринофима (нос), гнатофима (подбородок), метафима (лоб), отофима (ушные раковины), блефарофима (веки). Ринофима встречается практически исключительно у мужчин и клинически проявляется увеличением размеров носа, его асимметрией, многочисленными крупными телеангиэктазиями, расширенными устьями сальных желез, из которых



при надавливании освобождается беловатый пастообразный секрет. Гистологически выделяют glandулярную (железистую), фиброзную, фиброангиоматозную и актиническую формы ринофимы.

При всех клинических формах розацеа в устьях сально-волосяных фолликулов могут быть обнаружены клещи *Demodex folliculorum* и личинки.

Рассмотрим атипичные клинические проявления розацеа.

### Офтальморозацеа

Частота поражения глаз при розацеа составляет от 20 до 60%. Клинически проявляется блефаритом, конъюнктивитом, халазионом, иритом, иридоциклитом, кератитом. Субъективно пациенты отмечают чувство жжения, слезотечение, светобоязнь, зуд, болезненность и ощущение инородного тела. При тяжелом течении розацеакератита возможно резкое снижение остроты зрения или его полная потеря.

### Люпоидная, или гранулематозная, розацеа

По клинической картине напоминает розацеаподобный туберкулез Левандовского и характеризуется наличием множественных розовато-коричневого цвета папул с блестящей поверхностью, плотно прилегающих друг к другу с формированием бугристой поверхности. При диаскопии возможно выявление желто-бурых пятен, похожих на симптом «яблочного желе» при туберкулезе.

### Стероидная розацеа

Стероидная розацеа формируется при длительном топическом применении сильных, преимущественно фторированных глюкокортикоидов и клинически проявляется феноменом «стероидной кожи» с легкой субатрофией, темно-багровой эритемой, множественными телеангиэктазиями и папулопустулами. Характерен синдром отмены.

### Конглобатная розацеа

Конглобатная розацеа характеризуется появлением папулонодулярных элементов и крупных абсцедирующих узлов, обусловленных приемом галоген-содержащих препаратов, гормональными дисфункциями и гинекологической патологией. *Rosacea fulminans* — наиболее тяжелый вариант конглобатной розацеа. Болеют только молодые женщины. На фоне отечной багрово-синюшной эритемы образуются воспалительные узлы, сливающиеся в мощные флюктуирующие конгломераты с синусами и фистулами. Общее состояние, как правило, страдает незначительно.

### Грамотрицательная розацеа

Грамотрицательная розацеа развивается как осложнение нерациональной антибиотикотерапии, клинически проявляясь многочисленными фолликулитами или кистами. При бактериологическом исследовании содержимого кист и фолликулов выделяют грамотрицательные бактерии (энтеробактерии, синегнойная палочка, протей).

### Розацеа с солидным персистирующим отеком (розацеа-лимфедема, или болезнь Морбигана)

Розацеа с солидным персистирующим отеком (розацеа-лимфедема, или болезнь Морбигана) — редкая, не всегда диагностируемая форма, при которой наблюдаются стойкий плотный отек верхней половины лица (лоб, веки, переносица), обусловленный лимфостазом и фиброзом, а также единичные телеангиэктазии и папулы.

### Диагностика

Диагностика основана на характерных клинических симптомах и данных анамнеза. Комплексное лабораторное и инструментальное исследование является скрининговым и направлено на выявление сопутствующих заболеваний как возможных этиологических факторов дерматоза. Рекомендуют проводить клинический анализ крови и мочи, биохимический анализ крови с определением печеночных проб, исследование гормонального статуса, ультразвуковое исследование органов брюшной полости и малого таза, щитовидной железы, фиброгастродуоденоскопическое исследование желудка и двенадцатиперстной кишки. По показаниям проводят консультации невропатолога, офтальмолога, гастроэнтеролога, эндокринолога, гинеколога.

### Дифференциальная диагностика

Розацеа дифференцируют с вульгарными угрями, периоральным дерматитом, розацеаподобным туберкулидом Левандовского, дискоидной красной волчанкой, красной зернистостью носа, карциноидным синдромом, фотодерматозом полиморфным, себорейным дерматитом, синдромом Рандю–Ослера–Вебера.

### Лечение

Целесообразной в лечении розацеа является диета с исключением алкоголя, острой, пряной пищи, копченостей. Рекомендуется исключить применение раздражающих косметических средств, провоцирующие факторы, вызывающие приливы крови к лицу, избегать чрезмерной инсоляции с нанесением фотопротекторов. Важен деликатный регулярный уход за кожей с использованием мягких очищающих эмульсий и кремов.

В начальной эритематозной стадии рекомендуют холодные примочки с настоями лекарственных трав (ромашки, череды, шалфея, зверобоя, корня алтея), 1–2% раствором борной кислоты, 1–2% раствором резорцина, оказывающими сосудосуживающее, противозудное и противовоспалительное действие.

Всем пациентам показан ротационный массаж, оказывающий лимфодренажный и противоотечный эффект. Процедура проводится ежедневно утром и вечером кругообразными поглаживаниями области носа, лба и щек в течение нескольких минут, можно использовать кубики льда из растворов, применяемых для примочек, жидкий азот или снег угольной кислоты. Показаны препараты, корректирующие состояние вегетативной нервной системы: сульпирид (эглонил\*) по 50–100 мг 2 раза в день, глицин по 1–2 таблетки под язык 3 раза в день, ново-пассит\* по 2,5–5,0 мл 3 раза в день во время еды, афобазол\* по 1 таблетке 3 раза в день.

При лечении воспалительной розацеа легкой степени (эритема, 5–10 папул, пустулы единичные или отсутствуют) рекомендуют применение наружной терапии в сочетании с метронидазолом (трихопол\*), а также плазмаферез.

В острой стадии показаны примочки и водные лосьоны (см. выше), в подострой — азелаиновая кислота (Скинорен\* Гель), полуспиртовые лосьоны с метронидазолом или серой 0,75%, или 1% гель, или 3–5% метронидазоловая паста или крем. Сера и метронидазол (трихопол\*) оказывают противовоспалительное, антибактериальное (в отношении *St. aureus*, *St. epidermidis*, *Propionibacterium acnes*, *Malassezia furfur* и др.) и акарицидное действие.

В более поздних стадиях применяют азелаиновую кислоту (Скинорен\* Гель), топические антибиотики (раствор эритромицина или мазь 1–5%), цинк ацетат + эритромицин раствор, гель клиндамицин 1%, гель или крем фузидовой кислоты 2% (фузидиевой кислоты\*). Уместно применение геля или крема метронидазола 1–2% (метрогил\*, розамет\*), адапалена, цинка гиалуроната.

Скинорен Гель относится к препаратам первой линии при лечении папуло-пустулезных форм розацеа.

Препарат может применяться как в качестве монотерапии, так и в комплексе с другими средствами и методами лечения розацеа.

Проведенные исследования продемонстрировали эффективность Геля Скинорен в терапии розацеа:

- уменьшение площади высыпаний у больных розацеа после 8 недель терапии — в 1,8 раза;

- значительное уменьшение и исчезновение воспалительной гиперемии, количества пустул, папул и инфильтратов после 8 нед лечения.

Пациенты с розацеа фиксировали снижение выраженности жирности кожи в 1,7–2,0 раза, численности высыпаний в 2,2 раза.

Все пациенты подчеркивали комплаентность проводимой терапии, были удовлетворены результатами лечения, высказали готовность к применению Геля Скинорен в терапии в будущем.

*Печатается на правах рекламы.*

При невозможности применения роаккутана можно использовать топические ретиноиды в связи с их низкой абсорбцией кожей и отсутствием побочных эффектов. Из синтетических ретиноидов последнего поколения адапален обладает выраженным противовоспалительным, себостатическим и комедонолитическим эффектом. Препарат зарегистрирован в России под названием дифферин\* и выпускается в форме геля на водной основе и крема с концентрацией нафтойной кислоты 0,1%. Показана высокая эффективность монотерапии при эритематозно-папулезной форме розацеа адапаленом в сравнении с метрогелем. В качестве поддерживающей терапии адапален назначается до 6 мес и более. Не рекомендуется применять адапален во время беременности, грудного вскармливания и в сочетании с системными ретиноидами.

В настоящее время глюкокортикоиды не рекомендуются для использования в местной терапии розацеа, поскольку длительное применение глюкокортикоидных мазей, особенно галогенизированных, приводит к трансформации дерматоза в стероидную форму. Наружное применение фторсодержащих стероидов обуславливает торпидность заболевания, извращает его клиническую и морфологическую картину. Однако при острой воспалительной розацеа допустимо применение негалогенизированных наружных глюкокортикоидных средств предпочтительно в форме эмульсии или нежирного крема [метилпреднизолона ацепонат (адвантан\*)] не более 7–10 дней.

Азелаиновую кислоту (Скинорен\* Гель), 2–5% препараты серы в виде лосьонов и кремов, 10% суспензию бензил-бензоата, мазь Вилькинсона, мазь «Ям», метод Демьяновича (смазывают кожу сначала 60% раствором тиосульфата натрия, а спустя 15–20 мин — 6% раствором соляной кислоты), спрегаль\*, кетоконазол в виде 2% крема применяют при обнаружении клещей.

Метронидазол влияет на клеточно-опосредованный иммунитет, подавляет функциональную активность нейтрофилов, снижает продукцию медиаторов воспаления, усиливает защитные и

регенераторные функции кожи. Препарат оказывает бактериостатический эффект в отношении грамотрицательных анаэробных палочек, а также антипаразитарный — в отношении *Demodex folliculorum*. Продолжительность лечения метронидазолом составляет 4–6 нед, у отдельных больных — до 8 нед, по 0,25 г 3–4 раза в день, принимают внутрь. В целом препарат переносится хорошо, однако в процессе терапии возможны побочные явления: головная боль, тошнота, рвота, сухость во рту, крапивница, кожный зуд. Применяются также другие производные имидазола, в частности орнидазол (тиберал\*) в суточной дозе 0,5 г в течение 9–10 дней.

При розацеа средней степени тяжести (эритема, 10–30 папул, 5–20 пустул) или тяжелой (эритема, свыше 30 папул и 20 пустул) наружное лечение проводят по вышеизложенным правилам, а в качестве общей терапии наиболее часто применяют метронидазол, антибиотики и изотретиноин.

Широко используют доксициклин и миноциклин, обладающие менее выраженными фототоксическими свойствами. Начальная суточная доза доксициклина составляет 200 мг/сут в 2 приема, поддерживающая — 100 мг; миноциклина — соответственно 100 и 50 мг. Длительность лечения тетрациклинами не должна превышать 2 нед. Терапевтический эффект системных антибактериальных препаратов связывают с санацией кишечника. Сообщается о положительном влиянии антибиотиков тетрациклиновой группы в терапии *Demodex folliculorum*. К побочным эффектам относятся нарушения со стороны желудочно-кишечного тракта, аллергические реакции, фотосенсибилизация.

В настоящее время доказан эффект приема внутрь антибиотиков из группы макролидов — эритромицина (0,5–1,5 г/сут), рокситромицина (150 мг 2 раза в сутки) и кларитромицина (150 мг 2 раза в сутки).

Механизм терапевтического действия антибиотиков при розацеа до конца не выяснен. Имеются сообщения о выраженном клиническом эффекте при местном лечении антибиотиками. Так, например, местно применяемый клиндамицин в виде лосьона не уступает по эффективности приему тетрациклина гидрохлорида внутрь. Хороший эффект был достигнут назначением тетрациклинов в сочетании с орнидазолом (тибералом\*) в течение 10 дней по 250 мг 2 раза в день. Клиническое выздоровление и значительное улучшение было достигнуто у 94% больных с папулезной и у 90% больных с пустулезной формами заболевания.

Среди системных препаратов наиболее эффективен при лечении папулезной и инфильтративной розацеа изотретиноин — синтетический аналог природного витамина А, широко используемый также в терапии акне. Высокая терапевтическая эффективность препарата связана с влиянием на процессы диф-

ференцировки и кератинизации клеток эпидермиса и сальных желез, обуславливающим выраженное себостатическое действие. Помимо этого, изотретиноин оказывает противовоспалительный и иммуномодулирующий эффект за счет ингибирования медиаторов воспаления. Лечение начинают с суточной дозы 1 мг/кг с последующим снижением в течение 4–6 мес (до достижения суммарной дозы 120 мг/кг). Улучшение в клинической картине наступает обычно через 1 мес после начала терапии и продолжается после отмены препарата. Суточная доза 0,1 мг/кг оказалась неэффективной. Возможно лечение изотретиноином (роаккутан\*) в начальной дозе 0,5 мг/кг в сутки, но оно должно быть более длительным для достижения суммарной дозы 120 мг/кг. В настоящее время доказан эффект приема внутрь антибиотиков из группы макролидов — эритромицина. При сочетании *acne vulgaris* с *acne rosacea* показано применение изотретиноина в малых дозах (по 10–20 мг/сут). К основным побочным эффектам лечения изотретиноином (роаккутан\*) со стороны кожных покровов относятся проявления гипervитаминоза А — сухость кожи и слизистых оболочек, развивающаяся в той или иной степени в начале лечения у 90–95% больных и устраняемая смягчающими и увлажняющими наружными средствами. Запрещается одновременный прием изотретиноина и фототоксичного тетрациклина. В связи с тератогенностью изотретиноина (роаккутан\*) женщинам детородного возраста, принимающим его, необходимо исключить беременность перед лечением и применять надежные методы контрацепции во время приема препарата и в течение 1 мес после окончания терапии.

В прошлом осталось лечение розацеа антималярийными препаратами, ингибиторами протеолитических ферментов ( $\epsilon$ -аминокапроновой и мекфенаминовой кислотами), левамизолом, дапсоном, спиронолактоном, а также применение аутогемотерапии.

При поздней розацеа лечение ринофимы, как правило, представляет собой хирургическое иссечение гипертрофированных тканей. Различные способы операций могут быть сведены к следующим основным вариантам: 1) клиновидное иссечение пораженных тканей с последующим наложением швов; 2) подкожное иссечение разрастаний соединительной ткани; 3) глубокая декортикация, вплоть до хрящевого остова. Для этого часто прибегают к использованию хирургических лазеров (аргонового и углекислого), при помощи которых осуществляется эффективная бескровная реконструкция мягких тканей носа, не оставляющая послеоперационных рубцовых изменений.

К методам оперативной дерматологии также относится дермабразия, суть которой сводится к удалению эпидермиса и сосочкового слоя дермы. В местах локализации высыпных элемен-

тов создается гладкая ровная раневая поверхность с расчетом на такую же ровную эпителизацию.

Дермабразия показана больным с папулопустулезной, кистозной и узловой формами розацеа. К послеоперационным осложнениям дермабразии относятся вторичная инфекция и посттравматические рубцы, лейкодерма, формирование эпидермальных кист.

Наилучшие результаты при лечении фульминантной розацеа (*rosacea fulminans*) достигаются проведением терапии по схеме: преднизолон по 1 мг/кг в течение 5–7 дней с последующим снижением дозы и отменой на 10–14-й день + изотретиноин начиная с 7-го дня приема преднизолона по 1,0 мг/кг с последующим снижением на протяжении 2–6 мес.

### Физиотерапия

Криотерапия оказывает противовоспалительное, сосудосуживающее и антидемодекозное действие и показана больным независимо от стадии заболевания. Аппликации жидкого азота проводятся через день или ежедневно. При этом в дерме уменьшается инфильтрация вокруг сосудов и фолликулов.

Электрокоагуляция применяется для разрушения телеангиэктазий, папулезных и папулопустулезных элементов. Количество процедур колеблется от 20 до 100 в зависимости от стадии и распространенности процесса.

Для деструкции телеангиэктазий применяются также длинноволновые (577 и 585 нм) лазеры. Световой пучок, генерируя тепловой эффект внутри поверхностного кровеносного сосуда, вызывает разрушение последнего, не затрагивая прилегающие ткани. Широко используется IPL-терапия в деструкции телеангиэктазий. Проведено клиническое исследование эффективности фототерапии у 148 больных розацеа с применением интенсивного импульсного света в диапазоне 550–1100 нм курсом 5–6 процедур с интервалом  $21 \pm 3$  дня. Клиническая ремиссия и значительное улучшение было достигнуто у 96,4% больных с эритематозно-телеангиэктатической формой заболевания, 94,1% — с папулезной, 87,1% — с пустулезной и 75,0% — с инфильтративно-пролиферативной. Проведенные исследования эффективности фотодинамической терапии опухолей с активацией эндогенных и/или экзогенных порфиринов и последующим облучением светом длиной волны 630 нм в дозе 36 Дж/см<sup>2</sup> курсом 4–10 сеансов 1 раз в 7–14 дней приводило к регрессу клинических симптомов у 83,8% больных.

### Профилактика

Больным розацеа необходимо придерживаться определенной диеты и образа жизни. Для профилактики приливов крови к лицу

следует воздержаться от алкоголя, очень горячих напитков и пищи, острых и пряных блюд. По той же причине нежелательны посещения бани и сауны, работа на открытом воздухе или в условиях повышенной температуры. Домохозяйкам полезно сократить время пребывания у плиты, особенно приготовление пищи на открытом огне или в духовке. При выполнении физических упражнений следует избегать положений с опущенной головой и поднятия тяжестей. Летом в жару желательно закрывать лицо широкополой шляпой и использовать фотозащитные кремы, зимой — защищать лицо от мороза и сильного ветра.

Подытоживая, подчеркнем, что в качестве профилактики необходимо соблюдение диетотерапии с ограничением спиртосодержащих продуктов, прием слегка охлажденной пищи, исключение раздражающих косметических средств, использование холодных протираний, влажно-высыхающих компрессов с дезинфицирующими растворами, фотопротекторов.



# Липоидный некробиоз

Липоидный некробиоз (ЛН) (дислипидоз кожный, некробиоз липоидный диабетический, болезнь Урбаха–Оппенгейма, псевдосклеродермиформный симметричный хронический гранулематоз Готтрона) представляет собой хронический дерматоз с упорным течением, связанный с микроциркуляторными и метаболическими нарушениями, приводящими к деструкции соединительной ткани и отложению липидов в местах дегенерации коллагена.

В настоящее время термин «липоидный некробиоз» (*necrobiosis lipoidica*) общепризнан, так как точно отражает сущность морфологических изменений, происходящих в очагах поражения.

### Код по МКБ-10

L92.1. Некробиоз липоидный, не классифицируемый в других рубриках.

### Эпидемиология

ЛН возникает в любом возрасте, от периода новорожденности до преклонных лет. У детей ЛН чаще сочетается с сахарным диабетом типа 1 (6,5%), чем 2 (0,4%). Изъязвления при ЛН у 25–33% пациентов осложняются присоединением пиококковой инфекции. У детей ЛН с сахарным диабетом выявляется большая частота микроальбуминурии и ретинопатии, что указывает на более высокий риск развития нефропатии и ретинопатии.

ЛН чаще возникает у женщин в возрасте 30–40 лет в соотношении 3:1. Примерно у 65% больных ЛН выявляется сахарный диабет, преимущественно типа 1. ЛН чаще развивается у пациентов с болезнью Крона, язвенным колитом, анулярной гранулемой и саркоидозом. У 30% больных в результате травмирования образуются язвы.

Встречается у людей обоего пола, чаще у женщин. Имеются сообщения о родственных случаях ЛН, что предполагает генетический характер наследования заболевания.

## Классификация

По клиническим формам липоидный некробиоз подразделяют на классический вариант, пятнисто-бляшечный, ксантоматозный, кольцевидный (или дискообразный) гранулематоз Мишера–Ледерера).

## Этиология и патогенез

Этиология заболевания не выяснена. Патогенез связан с метаболическими нарушениями, включая гормональный, углеводный и липидный обмен, с формированием микроциркуляторных расстройств.

Сочетание ЛН с сахарным диабетом встречается у 26–67% больных, а без сахарного диабета, как самостоятельное заболевание — в 10–50% случаев. ЛН с нарушением углеводного обмена целесообразно называть диабетическим ЛН, а без таких нарушений — гранулематозным ЛН. В настоящее время возросло количество пациентов с ЛН в сочетании с сахарным диабетом, а в ряде случаев — с признаками перерождения тканей в злокачественный процесс. Эти сведения дают основание включать ЛН в группу заболеваний, требующих тщательного диспансерного контроля.

Гиперлипидемия — важный патогенетический механизм при ЛН. В последние годы значительно увеличилось количество людей, у которых в организме повышено содержание различных компонентов липидов, включая триглицериды, общие липиды, холестерин, свободные жирные кислоты и  $\beta$ -липопротеиды, лизофосфатидилхолин, липопротеины низкой и очень низкой плотности на фоне снижения концентрации фосфатидилхолина и липопротеинов высокой плотности. Известно, что возможность развития патологического процесса в сосудистой стенке во многом определяется функциональными особенностями сосудистого эндотелия. Последние зависят от физико-химических свойств клеточных мембран, в состав которых входят фосфолипиды, жирные кислоты и триглицериды.

Большое патогенетическое значение при развитии диабетических ангиопатий имеют дислипидемии. Диабетические ангиопатии рассматривают как полипатогенетические нарушения сосудистой стенки, обуславливающие развитие и проявление самостоятельной патологии, а не осложнений сахарного диабета. ЛН следует рассматривать как дерматопатологический признак болезни, возникший вследствие нарушений углеводного обмена диабетического генеза в форме микроангиопатий даже при отсутствии клинических проявлений. Причиной возникновения сосудистой патологии может быть активация свободнорадикальных процессов в липидах клеточных мембран, усугубляемая гипоксией.

Это подтверждалось активацией перекисного окисления липидов у больных ЛН на фоне снижения антиоксидантной активности. Максимальные изменения показателей перекисного окисления липидов обнаруживаются у больных с длительно существующим ЛН и при значительной распространенности патологического процесса. Минимальные изменения наблюдаются при небольшой давности заболевания и малой площади поражения кожи. При изучении структуры и функции клеточных мембран эритроцитов было показано, что клеточные мембраны постоянно находятся в биохимическом взаимодействии со всеми органами и тканями организма и по их состоянию можно судить в целом о сосудистой системе и мембранном статусе. В ходе исследования у пациентов с патологией печени или поджелудочной железы было обнаружено достоверное повышение концентрации общего холестерина, триглицеридов и активности трансаминаз, что свидетельствовало о нарушении функционального состояния мембран гепатоцитов и кератиноцитов кожи. У больных с сахарным диабетом типа 2 отмечалось более упорное течение дерматоза, чем у пациентов с сахарным диабетом типа 1. Эти данные подтверждают наличие корреляционных связей между биохимическими параметрами, активностью кожного процесса и соматической отягощенностью. Повышенная концентрация общего холестерина в обеих группах свидетельствовала о различной степени нарушения функционального состояния гепатоцитов.

Повышенное содержание фракций липидов в сыворотке крови отражает гиперпродукцию липидов и, вероятно, связано с неполноценной утилизацией липидов и углеводов.

При анализе мембран эритроцитов в обеих группах было обнаружено снижение концентрации фосфолипидов и свободного холестерина, увеличение содержания эфиров холестерина. Это, вероятно, обусловлено высокой текучестью и деформацией мембран, ведущими к повышению количества указанных фракций в сыворотке крови и к дальнейшему накоплению их в тканях, в результате чего формируется асептическое воспаление.

### Клиническая картина

Обычная локализация очагов — на голених или лодыжках, но в процесс могут вовлекаться различные участки кожного покрова головы, кистей, предплечий, плеч, бедер, туловища. Тем не менее у большинства пациентов чаще бывают поражены нижние конечности; это связано с патологией мелких сосудов именно в нижних конечностях. На коже появляются папулезные или пятнистые элементы различной величины (от размера чечевицы до крупных бляшек) с широкой цветовой гаммой элементов (от желтовато-красных до синюшно-сиреневых). Границы элемен-

тов четкие, очертания варьируют от округлых до неправильных, отмечается легкое шелушение и небольшое уплотнение (за счет инфильтрации). Процесс завершается деструкцией: эрозиями или язвами с последующим рубцеванием.

Пятнисто-узелковые элементы трансформируются в возвышающиеся над поверхностью кожи бляшки полициклических очертаний диаметром 2–10 см и более. Нередко на поверхности бляшек отмечают многочисленные древовидно ветвящиеся телеангиэктазии с различным узором. По мере прогрессирования болезни центральная часть бляшек западает, кожный рисунок сглаживается с формированием уплотнения, напоминающего очаг склеродермии. Постепенно в очаге развивается атрофия, иногда рубцовая. В результате травматизации могут образовываться изъязвления со скудным серозным или серозно-геморрагическим отделяемым. В ряде случаев язвы достигают значительных размеров, имеют полициклические очертания и фестончатые края.

ЛН может проявляться и в виде очагов поражения, напоминающих кольцевидную гранулему. Высыпания чаще локализуются в дистальных отделах верхних конечностей, в области кистей, лучезапястных суставов, реже — на лице, шее, туловище. Очаги кольцевидные, диаметром 2–5 см, возвышаются над поверхностью кожи, имеют розоватый цвет.

В ряде случаев при ЛН единичные очаги носят склеродермоподобный характер, локализованы преимущественно на нижних конечностях, расположены симметрично, округлые или овальные, размером от 1×2 до 7×9 см, с четкими границами, цвета слоновой кости или желтоватые. Кожа над очагами поражения гладкая, в складки не собирается, при пальпации плотная на ощупь, по периферии очагов нередко определяется фиолетовое кольцо.

К редким формам ЛН относят мелкопапулезную эритему, саркоидоподобную, папулонекротическую эритему, пятнистую (стойкую возвышающуюся) эритему, узловатую эритему, панникулит, пурпурозно-пигментный ангиодерматит Фавра–Ше. Возможен переход, например, поверхностнобляшечной формы в склеродермоподобную, а папулезной — в поверхностнобляшечную и кольцевидную. Встречающиеся сочетания разных клинических вариантов ЛН у одного и того же больного подтверждают, что полиморфизм этой патологии обусловлен единством морфологического процесса.

Известно, что степень выраженности ЛН зависит от тяжести течения сопутствующего сахарного диабета.

Вместе с тем склеродермоподобный и поверхностнобляшечный дерматозы, а также дерматоз типа кольцевидной гранулемы могут возникать как на фоне сахарного диабета, так и при отсутствии нарушений углеводного обмена. Редко встречающиеся формы ЛН (например, папулезная, пятнистая, папулонекротиче-

ская, саркоидоподобная) иногда протекают без каких-либо нарушений углеводного обмена.

В связи с большим многообразием проявлений ЛН существуют определенные трудности при разработке адекватной клинической классификации. Наличие или отсутствие сахарного диабета не предопределяет клинического течения ЛН. Однако установлено преобладание определенных изменений (одиночные очаги на голенях с атрофией и нередко с изъязвлением) в сочетании с инсулинзависимым и инсулиннезависимым сахарным диабетом и появление множественных элементов на верхней половине туловища.

Уместно выделить две формы ЛН — часто и редко встречающуюся. Описаны следующие варианты течения.

- Часто встречающийся ЛН.
  - ✧ Классический вариант.
  - ✧ Склеродермоподобный вариант.
  - ✧ Типа кольцевидной гранулемы.
  - ✧ Пятнисто-папулезнобляшечный вариант.
- Редко встречающийся ЛН.
  - ✧ Ксантоматозный вариант.
  - ✧ Типа возвышающейся стойкой эритемы.
  - ✧ Типа СКВ.
  - ✧ Типа злокачественного атрофического папулеза (болезнь Дегоса).
  - ✧ Саркоидоподобный вариант.
  - ✧ Папулонекротический вариант.

Патогистологически принято выделять два типа изменений: по некробиотическому и гранулематозному типу.

При некробиотическом типе в глубоких отделах дермы выражены очаги некробиоза коллагеновых волокон с локализованным вокруг них воспалительным инфильтратом, состоящим из лимфоцитов, гистиоцитов и фибробластов. Кроме того, можно наблюдать эпителиоидные и гигантские многоядерные клетки, скопления плазматических клеток, цитоплазма которых богата РНК. В кровеносных сосудах отмечают характерные признаки микроангиопатии: фиброз и гиалиноз стенок, частичную или полную облитерацию просветов сосудов. С помощью иммуногистохимического исследования с нейрофиламентами и антителами к периферину показано, что в центральных областях некротических очагов ЛН наблюдалось уменьшение количества аксонов. Нервные волокна отсутствовали в центральной части очага, а по периферии их количество было значительно снижено.

При гранулематозном типе очаги некробиоза выражены слабо, видны гранулемы, состоящие из гистиоцитов, эпителиоидных клеток, клеток Лангерганса и многоядерных гигантских клеток в пределах некробиотических областей. Эпидермис обычно не изменен.

Рядом авторов выявлены гистологические особенности при типично и атипично расположенных очагах: меньше выражены альтерация сосудов и некробиотические изменения, в атипично расположенных очагах поражения меньше тенденция к отложению липидов, но больше активность гигантских многоядерных клеток и преобладает гранулематозная организация воспалительного инфильтрата. С помощью гистоморфологического исследования было установлено, что для типичного течения дерматоза характерны умеренный гиперкератоз, выраженный некробиоз коллагеновых волокон со значительным скоплением гистиоцитов и лимфоцитов. Это приводит к образованию периваскулярных инфильтратов и васкулиту.

При атипичном течении обнаружены признаки дистрофии коллагеновых волокон с различной выраженностью периваскулярной лимфогистиоцитарной инфильтрации.

### **Диагностика и дифференциальная диагностика**

Диагноз ставят на основании клинической картины и результатов гистологического исследования. Заболевание следует дифференцировать от хронического прогрессирующего дискообразного гранулематоза Мишера–Ледерера. Поражения кожи при этих заболеваниях почти идентичны. Диагностика зависит только от результатов гистологического исследования: при гранулематозе Мишера–Ледерера не наблюдают характерных для ЛН липоидных отложений в очагах фибриноидной дегенерации коллагена. По мнению У. Левера (1958), гранулематоз Мишера–Ледерера представляет собой ЛН, не сопровождающийся образованием липоидных отложений.

Склеродермоподобную форму ЛН следует дифференцировать с бляшечной склеродермией.

Дифференцировать ЛН надо от индуративной эритемы (болезнь Базена) и кольцевидной гранулемы.

### **Лечение**

Лечение больных представляет собой довольно сложную задачу из-за упорного течения ЛН, системности поражения, сочетания с сахарным диабетом, поздней диагностики и отсутствия четко отработанных схем.

При использовании бензафлавина\* в качестве монолечения положительный клинический эффект был достигнут у 84% больных ЛН.

Известен комплексный метод лечения, включающий диету с ограничением углеводов, бигуаниды как регуляторы утилизации глюкозы, теофиллин, улучшающий микроциркуляцию, витамин Е в течение 2–3 мес непрерывно; местно — нанесение глюкокорти-

коидной мази под окклюзионную повязку. Патогенетически обосновано включение в терапию пентоксифиллина, фосфолипидов в виде капельниц, наружно — террилин\*. Положительный эффект у 85% больных был достигнут при сочетанном применении лазеротерапии с тиклопидином, порошком пиявок (пиявит\*), инозином, при этом упор был сделан на коррекцию реологических и коагулопатических нарушений. Длительное лечение диизопропиламином в течение 6 мес позволило получить положительный эффект у 92,8% пациентов. Успешно проводили внутриочаговое введение глюкокортикоидов на ранних стадиях болезни.

Некоторые исследователи отмечают у больных ЛН на фоне сахарного диабета быстрое заживление некробиотических язвенных дефектов при лечении циклоспорином и пентоксифиллином.

Положительные результаты дает применение гипербарической оксигенации и воздействия магнитным инфракрасным лазером с частотой 5 Гц по 10 мин на очаги поражения или на сосудистый пучок в количестве 10–15 сеансов.

Появились данные о положительных опытах применения псоралена в сочетании с ультрафиолетовым излучением спектра А. Для терапии ЛН предлагаются глюкокортикоиды в сочетании с ацетилсалициловой кислотой и дипиридамолом. Используют также циклоспорин, инфликсимаб или такролимус, которые могут применяться местно или системно. Назначение инфликсимаба приводит к снижению уровней провоспалительных цитокинов и фактора некроза опухоли. Циклоспорин и такролимус уменьшают уровень интерлейкина-2, Т-хелперов, цитотоксических клеток и моноцитов.

В комплексе лечения используются фосфоглив\* (фосфолипиды + глицирризиновая кислота), тиоктовую кислоту (липамид\*) и препараты с ангиопротективным действием (пентоксифиллин, ксантинола никотинат и др.). Фосфоглив\* назначают по 2 капсулы 3 раза в сутки в течение 2 мес, тиоктовую кислоту — по 50 мг 3 раза в сутки 1 мес. В качестве препаратов с ангиопротективным действием применяют доксиум (по 500 мг 2 раза в сутки) или пентоксифиллин (по 400 мг 2 раза в сутки). Наружно на эритематозно-бляшечные элементы наносят мометазон (элоком\*), метилпреднизолон ацепонат (адвантан\*); на эрозивно-язвенные дефекты — актовегин\*, солкосерил\*.

## Профилактика

Своевременное выявление сахарного диабета и его лечение. Устранение очагов инфекции.

## Прогноз

Благоприятный, возможны рецидивы.

# Расстройства пигментации приобретенного генеза

Цвет кожи определяется присутствием в ней пигментов — меланина и каротиноидов, а также зависит от уровня гемоглобина в крови. Несмотря на уникальность пигментной системы меланина, когда вследствие взаимодействия двух видов клеток (меланоцитов и кератиноцитов) формируется конечный исход пигментации, исследователи достигли определенных успехов в частичном понимании механизма меланогенеза и терапии пациентов. Несомненно, что для клинической практики наибольшее значение имеют расстройства пигментации, связанные преимущественно с меланином. Именно он играет роль солнечного фильтра, защищая кожу от ультрафиолетовых лучей. Синтез меланина происходит в меланоцитах — клетках базального слоя эпидермиса. Пигментацию кожи, обусловленную гиперсинтезом меланина, подразделяют на врожденную и приобретенную. Врожденную пигментацию контролируют наследственные факторы; приобретенная возникает от воздействия солнечного света, интоксикаций или внутренних факторов. При патологии меланоцитарной системы изменения могут быть как количественными, так и качественными. При количественных клиническая картина соответствует дисхромии кожи, а при качественных возникают новообразования кожи — доброкачественные или злокачественные.

Основные разновидности нарушения пигментации кожи:

- ✧ гиперпигментация, гиперхромия — усиленная окраска от избыточного количества пигмента;
- ✧ гипохромия (ахромия) — ослабленная окраска от уменьшения количества или полного отсутствия пигмента.

Рассматривают также так называемое смещение пигмента, когда клинически наблюдают сочетание участка депигментации в центре очага с гиперпигментацией периферической зоны.

В своей практической работе врач-дерматовенеролог встречается с клиническими проявлениями дерматозов, связанных с расстройством пигментации как приобретенного, так и врожденного генеза. При этом гипопигментации встречаются реже, чем



гиперпигментации. В настоящее время возникает необходимость представления специалистам исчерпывающей информации о дерматозах, связанных с изменением окраски кожи, прежде всего тех, которые обусловлены нарушением синтеза меланина в эпидермальных меланоцитах.

## ГИПЕРМЕЛАНОЗЫ

---

Заболевания, при которых вследствие повышенного синтеза меланина и его распределения усиливается пигментация кожи, объединяют в группу гипермеланозов (болезнь Аддисона, болезнь Иценко–Кушинга, базедова болезнь, хлоазма, токсические меланодермии, отдельные синдромы и др.). Особое внимание следует обратить на гипермеланозы кожи, которые могут быть одним из первых симптомов патологического процесса внутренних органов и длительное время доминировать в клинической картине болезни.

### Токсические меланодермии

#### Код по МКБ-10

#### L81.4.

Вариантами одного и того же дерматоза исследователи считают меланоз Рилля, меланодермит Гофмана–Габермана, пойкилодермию Сиватта. Расстройство пигментации при этих дерматозах развивается после солнечного ожога, контакта с углеводородами, одеждой из синтетических тканей, резиновыми изделиями.

Процесс начинается с поражения тыла кистей и предплечий, в последующем болезнь затрагивает и кожу лица. Проявляется сетевидной синевато-коричневой пигментацией, которой предшествует легкий зуд, слабый отек, эритема и телеангиэктазии. На этих участках видны небольшие узелковые высыпания фолликулярного кератоза, а в дальнейшем — легкая атрофия. При меланозе Рилля пигментные пятна могут локализоваться на слизистой оболочке щек, определяют желтую окраску конъюнктивы. При меланодермите более выражен гиперкератоз, возможны фолликулиты, пузыри, особенно при контакте с углеводородами; возникает он только у мужчин. Меланоз Рилля, пойкилодермия Сиватта встречаются преимущественно у женщин 30–50 лет, чаще с расстройствами функций надпочечников или яичников. Гистологические изменения при всех формах дерматозов идентичны. Прогноз относительно благоприятный.

## **Линейный невоидный гипермеланоз (прогрессирующая церебриформная и зостериформная гиперпигментация)**

### **Код по МКБ-10**

L81.8.

Заболевание впервые описано в 1988 г. Обычно начинается на 1-м году жизни с тенденцией к периферийному распространению к 2–3 годам. Иногда клиническая картина не меняется, но прогрессирует на протяжении всей жизни. В отдельных наблюдениях исследователи указывают на ассоциацию с системными заболеваниями. Имеются данные, свидетельствующие о связи заболевания с хромосомным или генным мозаицизмом, а пигментаций линейного характера — с клональной миграцией и пролиферацией меланоцитов. В последнее время исследователи чаще описывают различные клинические, патогистологические особенности данного дерматоза, при этом подчеркивая редкость данной патологии. Клинически дерматоз характеризуется пятнистой гиперпигментацией кожи в виде сгруппированных зостериформных полос вдоль линий Блашко. Как правило, поверхность пятен гладкая. Для диагностики используют патоморфологическое исследование, гистологическая картина соответствует интрадермальному меланоцитарному невусу. Радикальный метод терапии — хирургическая эксцизия с последующей пластической реконструкцией.

## **Болезнь Аддисона**

### **Код по МКБ-10**

E27.1.

В основе патологии лежит хроническая недостаточность функций коркового слоя надпочечников под влиянием различных заболеваний, включая туберкулез, амилоидоз, сахарный диабет, опухоли и др.

Гиперпигментация кожи и слизистых оболочек — важный диагностический признак болезни Аддисона, обусловленный повышенным содержанием в коже и слизистых оболочках меланина, на фоне недостаточности поступления в организм гормонов коркового слоя надпочечников.

Один из важных симптомов — выраженная гиперпигментация кожи, распространяющаяся по всей поверхности и имеющая разнообразные оттенки, от золотисто-коричневого до темно-бронзового. Особенно выражена интенсивность окраски в местах, не защищенных одеждой, соприкасающихся со складками одежды, в области рубцов после травм и операций. Интенсивная пигментация также наблюдается в области сосков, мошонки, про-

межности, средней линии живота, а также складок кожи ладоней и подошв, тыла пальцев и локтевых сгибов. Характерна очаговая гиперпигментация на слизистой оболочке полости рта в виде серых пятен. Позже в процесс могут вовлекаться конъюнктивы глаз, слизистая прямой кишки, половых органов. Участки гиперпигментации могут чередоваться с витилигоподобными пятнами. У ряда больных волосы приобретают более темную окраску.

Среди клинических признаков болезни Аддисона выделяют адинамию, апатию, гипотензию, потерю массы тела, отсутствие аппетита, тошноту, рвоту, боль в животе, нарушение стула, снижение уровня 17-гидрокси- и 17-кетокортикостероидов в суточной моче, а в сыворотке крови — кортизона, альдостерона, натрия, калия, сахара. На рентгенограмме определяют кальцификацию надпочечников. Гистологические изменения неспецифичны. В эпидермисе и верхних слоях дермы иногда обнаруживают увеличение содержания пигмента.

Окончательный диагноз основан на перечисленных клинических признаках, результатах лабораторных исследований.

Дифференцировать следует с гиперпигментацией от солнечного загара, малярией, пернициозной анемией, тиреотоксикозом, пеллагрой, циррозом печени, болезнью иммунных комплексов, злокачественных новообразований, порфириновой болезни, пигментно-сосочковой дистрофии кожи, гипофизарной кахексии (болезни Симмондса), меланодермической формы красного плоского лишая и др.

## **Меланодермия кахектическая**

### **Код по МКБ-10**

L81.8.

Возникает при тяжелых хронических заболеваниях, которые сопровождаются выраженной кахексией вследствие злокачественных опухолей, туберкулеза, перитонита и др. Проявляется в виде грязно-коричневой окраски шеи, живота и половых органов. Некоторые авторы расценивают данное явление как abortивную форму болезни Аддисона и называют ее «аддисонизм». При этом не происходит потемнения кожи лица, конечностей и отсутствуют высыпания на слизистых оболочках.

## **Хлоазма**

### **Код по МКБ-10**

L81.1.

Дерматоз относят к заболеваниям кожи из группы ограниченных меланодермий. Пигментация развивается медленно в обла-

сти кожи лба, щек, верхней губы в виде пятен однородного цвета, от желтого до темно-коричневого, расположенных нередко симметрично. Веки и подбородок пигментируются крайне редко. Величина пятен различна: нередко очаги хлоазмы занимают все лицо. Субъективные ощущения отсутствуют. Явлений воспаления или шелушения кожи в области хлоазмы тоже нет.

Возникновение хлоазмы может быть обусловлено беременностью, приемом эстрогенных препаратов, соматической патологией, метаболическими нарушениями, генетической предрасположенностью. Бесспорно, основной провоцирующий фактор — инсоляция.

При хлоазме, связанной с беременностью, пигментируется не только лицо, но и соски, и ареолы молочных желез, белая линия живота, наружные половые органы. Обычно в I триместре беременности наблюдают пигментацию белой линии живота, особенно выраженную у блондинок. Пигментируется также и область вокруг пупка с усилением пигментации к концу беременности. Хлоазму у женщин можно наблюдать и при воспалительных заболеваниях половых органов (метриты, аднекситы и др.). У обоих полов хлоазма может возникнуть при заболеваниях печени (печеночные пятна), при гельминтозах, патологии щитовидной железы.

Дифференциальную диагностику проводят с поствоспалительными гиперпигментациями, лентиго.

В лечении используют солнцезащитные средства от ультрафиолета А и В, азелаиновую кислоту (крем Скинорен\*), отбеливающие кремы и поверхностные отшелушивающие средства.

Прогноз благоприятный.

## **Бронзовый меланоз**

### **Код по МКБ-10**

L81.8. Другие уточненные нарушения пигментации.

Представляет собой особую разновидность меланоза, наблюдаемую в странах Азии у коренного населения и у живущих там европейцев. Гиперпигментация при этом меланозе располагается не только на коже лица и шеи, но и на коже груди (редко). Окраска пятен — темно-коричневая с характерным бронзовым оттенком. У европейцев после отъезда из этих районов интенсивность пигментации уменьшается и может исчезнуть полностью без лечения.

## **Дерматоз пигментный околоротовой Брока**

### **Код по МКБ-10**

L89.

Встречается почти исключительно у женщин средних лет, страдающих желудочно-кишечными заболеваниями, неврозами; в отдельную нозологическую форму этот гипермеланоз был выделен в 1923 г. Процесс начинается с появления нечетко очерченных пигментных пятен вокруг рта, как правило, симметричных. Аналогичные поражения могут находиться в области подбородка и носогубных складок. Течение длительное, интенсивность пигментации может меняться вплоть до полного ее исчезновения. Шелушение и зуд отсутствуют.

## **Пигментация лба линейная**

### **Код по МКБ-10**

L81.8.

Встречается дерматоз чаще у девушек, женщин в возрасте 20–50 лет; нередко может быть первым клиническим симптомом тяжелых заболеваний ЦНС (опухолей мозга, сирингомиелии, нейросифилиса, болезни Паркинсона и др.). Клинически проявляется полосовидной пигментацией кожи лба, доходящей до висков, иногда захватывающей кожу щек и симметрично спускающейся на боковые поверхности шеи. Между гиперпигментированной линией и волосистой частью головы остается полоса нормальной кожи. Ширина полос редко превышает 1 см.

## **Печеночные пятна**

### **Код по МКБ-10**

L81.8.

Дерматоз возникает при хронических диффузных заболеваниях печени, свое название получил за светлую желто-бурую окраску, сходную с цветом печени. Пятна имеют различные размеры, неправильные очертания, гладкую поверхность. Локализация эфлоресценций самая различная, но наиболее часто они располагаются на боковых поверхностях груди, животе и бедрах. Прогноз благоприятный.

## Меланодермии медикаментозные

### Код по МКБ-10

L27.0.

Пигментация, связанная с приемом лекарств, представляет собой в основном косметическую проблему. Механизмы возникновения этих пигментных расстройств различны. За редким исключением такие изменения на коже — не проявление аллергии на лекарственный препарат, но они оказываются основой взаимодействия кожи с лекарством при длительном его применении. К лекарственным средствам, обладающим пигментообразующими свойствами, относят хлорпромазин, фторурацил, амиодарон, псорален и др. Пигментацию могут вызвать отложения в коже тяжелых металлов: висмута, мышьяка, ртути и др. Такой вид гиперпигментаций часто имеет серовато-голубой оттенок, поскольку вещества накапливаются в дерме. Следует помнить и о хронической алкогольной интоксикации, приводящей к гиперпигментации кожи.

## Очаговый меланоз половых органов

### Код по МКБ-10

L27.1.

При этом заболевании на половых органах или вокруг заднего прохода возникают пятна округлой или овальной формы, окрашенные в оттенки от светло-коричневого до черного. Диаметр пятен 5–15 мм. Болеют взрослые. Частота заболевания среди мужчин и женщин одинакова. Для диагностики дерматоза используют люминесцентную микроскопию, биопсию (нет пролиферации меланоцитов). Лечение не требуется, однако необходимо наблюдение за пациентом для исключения меланомы *in situ*.

## Меланодермия актиническая

### Код по МКБ-10

L56.0.

В результате целенаправленного воздействия солнечных или искусственных ультрафиолетовых лучей происходит стимуляция меланоцитов в коже, которая завершается изменением окраски кожи. Ее интенсивность зависит от генетического типа кожи, продолжительности облучения и длины волны. Потемнение кожи после ультрафиолетового воздействия вызывают два различных фотобиологических эффекта: немедленный либо отсроченный загар.

Немедленный загар формируется под воздействием ультрафиолетовых лучей длиной волны от 320 до 380 нм (зона А). Скорость немедленной реакции в виде потемнения кожи достигает максимума в течение 1–2 ч после воздействия и снижается между 3 и 24 ч после облучения.

Отсроченный загар формируется под воздействием спектра лучей в диапазоне 290–320 нм и возникает спустя 48–72 ч после ультрафиолетового облучения. Хуже всего, с высокой вероятностью развития рака кожи, загорает кожа I и II типов (у людей с белой кожей), сильно обгорая. Хорошо загорает, почти не обгорая, кожа III и IV типов (у людей с обычной смуглой кожей). Кожа V и VI типов (азиаты, африканцы, американские индейцы) никогда не обгорает, но и проявлений загара на ней не видно, так как она исходно имеет интенсивный желтый, красный, темно-коричневый и черный цвет. В практической работе рекомендовано использовать классификацию фототипов кожи по шкале Фитцпатрика в модификации Д. Фултона, учитывающую расовые особенности ответа кожи на ультрафиолетовое излучение.

## **Пигментация кожи мраморная Бушке–Эйхорна**

### **Код по МКБ-10**

L81.8.

Данная патология представляет собой сетчатую интенсивную гиперпигментацию кожи, возникающую на месте стойкой сетчатой гиперемии при длительном воздействии тепловых лечебных процедур (припарка, грелки), а также на производстве (при работе в мартеновском цехе) или в быту (при приготовлении пищи).

## **Меланодермия паразитарная**

### **Код по МКБ-10**

L81.8.

Возникает при чесотке или педикулезе в местах наиболее распространенной локализации высыпаний, расчесов и при присоединении вторичной инфекции. Для клинической картины характерен полиморфизм сыпей: на фоне пойкилодермической гиперпигментации в виде папуловезикулезно-пустулезных элементов выделяются более интенсивно окрашенные пятна, полосы, эксфолиации и обесцвеченные рубцы. В запущенных случаях процесс приобретает генерализованный характер, уже не связанный с местами скопления паразитов. Пигментные пятна наблюдаются даже на слизистых оболочках. Такие случаи рассматривают как внешние проявления так называемой болезни бродяг и расценивают как следствие общих вегетативных и гормональных

расстройств, вызванных хроническим генерализованным паразитарным процессом.

## **Поствоспалительные расстройства пигментации**

### **Код по МКБ-10**

L81.0.

Появление гиперпигментированных образований на коже нередко наблюдают на месте разрешения элементов многих остро или хронически протекающих дерматозов. Преходящая дисхромия часто возникает как инфекционные, паразитарные поражения в виде импетиго, эктимы, фурункулеза, герпеса, чесотки, педикулеза, так и рецидивирующие дерматозы, например псориаз. Гиперпигментированные пятна часто оставляют после себя вторичные сифилиды в виде лейкомеланодермии («ожерелье Венеры»), когда на фоне гиперпигментации, чаще в шейно-воротниковой области, возникают гипопигментированные участки, образующие причудливый сетчатый, кружевной или мраморный рисунок. Вокруг рубцующихся гумм на коже (при третичном сифилисе) часто возникает гиперпигментация.

## **Синдром Нельсона**

### **Код по МКБ-10**

L81.9.

Синдром Нельсона может быть следствием билатеральной адреналэктомии у лиц с синдромом Кушинга и аденомой гипофиза (которая активно выделяет меланинстимулирующий гормон). Кроме того, очень редко встречается эктопический АЕТН-синдром: малигнизирующая опухоль неэндокринного происхождения может продуцировать меланинстимулирующий гормон или подобные ему другие гормоны с меланинстимулирующей активностью. Изменения на коже характеризуются пигментными пятнами и поверхностной атрофией.

## **Дерматит Берлока**

### **Код по МКБ-10**

L81.9.

После длительного солнечного или длинноволнового ультрафиолетового облучения в месте контакта кожи с фоточувствительным веществом часто возникает эритема, пузырь, а после разрешения формируется интенсивная гиперпигментация. Аналогичные реакции кожи можно наблюдать у людей невысокого



роста и с пониженной способностью к загару. Многие растения содержат фурукумарины, при контакте с которыми возникает фитодерматит, принимающий причудливые конфигурации в виде линий и полос с интенсивной меланодермией, которая локализуется в основном на открытых участках кожи нижних конечностей, чаще у детей. К растениям, содержащим фурукумарины, кроме лайма, можно отнести сельдерей, петрушку, зеленую морковь, укроп, инжир, пшеницу, клевер, лютик, пастушью сумку, ряску и др.

## **Эритема дисхромическая**

### **Код по МКБ-10**

L81.9.

Это хроническое прогрессирующее заболевание характеризуется голубоватой или пепельно-серой гиперпигментацией, локализуется чаще на туловище, верхних конечностях, лице в виде очагов с четкими границами и размерами от нескольких миллиметров до нескольких сантиметров в диаметре. Пятна могут сливаться, образуя полициклическую конфигурацию, иногда с эритематозным бордюром и инфильтрацией по периферии очага.

## **Врожденный дискератоз**

### **Код по МКБ-10**

L81.9.

Чаще встречается у мужчин, проявляется в виде прогрессирующей, коричневого цвета, крапчатой гиперпигментации с телеангиэктазиями. Заболевание начинается в раннем детстве, первые признаки особенно заметны на шее, плечевом поясе, подбородке, груди. Также имеются рассеянные гипопигментированные пятна с атрофией, похожие на сосудистую атрофическую пойкилодермию. Это заболевание дифференцируют с дерматомиозитом, пигментной ксеродермой, синдромами Блума, Ротмунда–Томсона, Вернера.

## **Меланоз Риля и эритроз Брока**

### **Код по МКБ-10**

L81.9. Нарушение пигментации неуточненное.

Это очаговая меланодермия, локализующаяся на лице и обусловленная повышенной фоточувствительностью и развитием воспаления. Провоцирующий фактор — косметические препараты. Обычно сочетается с телеангиэктазиями и себореей.

К настоящему времени каких-либо специальных методов лечения гиперпигментаций не существует (Эрнандес Е.И., 2003). Между тем исследователи выделяют три основных компонента при лечении гиперпигментаций (Олисова О.Ю. и др., 2006):

- ✧ ежедневное использование фармакопейных средств или космецевтиков с отбеливающим эффектом в периоды неактивного ультрафиолетового воздействия под контролем косметолога на протяжении достаточного количества времени;
- ✧ регулярное использование фотозащитных средств;
- ✧ профессиональные косметологические процедуры в условиях лечебного учреждения.

Следует подчеркнуть, что при первичных приобретенных гипермеланозах положительный эффект лечения наблюдают после устранения причины их возникновения. Вторичные гипермеланозы вообще не требуют лечения, поскольку они обычно нестойкие и постепенно разрешаются самопроизвольно в течение определенного времени.

## ГИПОМЕЛАНОЗЫ

---

Развитие гипомеланозов может быть обусловлено генетическими (альбинизм), профессиональными (профессиональная лейкодерма) факторами, действием лекарственных средств (лекарственная лейкодерма), а также комплексом не до конца изученных влияний (витилиго).

### Витилиго

#### Код по МКБ-10

L80.

Витилиго (от лат. *vitilus* — теленок) — приобретенное заболевание кожи. По некоторым данным, около 1% населения земного шара страдают этим заболеванием, без четкого распределения по возрасту, полу и цвету кожи. В последние годы регистрируют не только рост заболеваемости среди детей, также выявлено ранжирование в зависимости от возраста. Так, в первые 12 лет жизни дерматоз начинается в 25% случаев, у половины пациентов — до 20 лет.

Этиология и патогенез дерматоза по-прежнему изучены недостаточно.

К главным классическим теориям витилиго исследователи относят:

- ✧ теорию меланоцитарной деструкции (аутоиммунной, нейрогенной и нарушения окислительно-восстановительного статуса);

- ✧ теорию ингибирования меланоцитов или нарушения их адгезии.

Рассматривают витилиго как общее психосоматическое заболевание со сложным патогенетическим механизмом. Между тем в настоящее время активно обсуждается новая теория, в которой за основу взято меланоцитарное истощение как первоначальная причина заболевания. Не вызывает сомнений доказательство потери меланоцитов для участков кожи с уже развившимся витилиго. Однако остается дискуссионным вопрос, происходит ли разрушение меланоцитов локально или же централизованно за счет других «общих» механизмов.

В то же время установлены основные предрасполагающие и провоцирующие факторы. Имеются данные о роли дисфункции нервной системы, стрессовых факторов, хронических воспалительных заболеваний урогенитального тракта, внутренних органов, дефицита меди и цинка в крови, интоксикаций, нарушений функций желез внутренней секреции, иммунной системы, наследственной предрасположенности.

Клинически витилиго характеризуется четко ограниченными участками депигментации молочно-белого цвета, без шелушения и атрофии, очагами различной формы и размеров, склонными к медленному периферическому росту и слиянию, нередко вплоть до универсального поражения кожи. Иногда их возникновение сопровождается поседением волос. У пожилых людей в пределах депигментированных пятен может развиваться солнечная ксеродермия. Часто очаги поражения окружены пигментированным венчиком. Излюбленная локализация — кожа в области конечностей, перифокально в зонах естественных отверстий, изолированное поражение губ и ареолы сосков (форма *lip-tip*), но не исключено появление витилиго на любых других участках кожного покрова. Такое разделение поражений, а именно не только локально, но и по всей поверхности кожи, можно объяснить с позиций современного представления о механизме подобного клинического проявления дерматоза. Так, когда потеря меланоцитов недостаточно выражена, кожа остается неизменной до тех пор, пока в областях, подвергающихся интенсивным или длительным механическим действиям (трению), например на конечностях или веках, не происходит массивного отделения и потери меланоцитов. Одна из особенностей клинического проявления дерматоза — высыпания в виде линейных или необычных по форме пятен на месте травмы (феномен Кебнера).

Обращает на себя внимание тот факт, что витилиго может сочетаться с алопецией, склеродермией, красным плоским лишаем, ограниченным нейродермитом (депигментированный нейродермит), псориазом и др. Среди клинических разновидностей витилиго следует отметить витилиго Сеттона и синдром Фогта–

Койянаги. В настоящее время зарегистрирован рост характерных высыпаний на коже в виде обесцвеченного ореола вокруг пигментного невуса — витилиго Сеттона. Одни исследователи считают, что галоневус и витилиго имеют общий механизм развития, другие считают ассоциацию этих двух феноменов случайной. Вместе с тем в клинической практике нередко встречается инволюция невуса с исчезновением витилиго.

Для постановки диагноза «витилиго» дерматологу обычно бывает достаточно профессионально оценить клиническую картину.

В постановке диагноза может помочь проведение следующих диагностических мероприятий:

- ✧ осмотр очагов в лучах лампы Вуда — они имеют молочно-белую окраску;
- ✧ оценка расположения меланоцитов с использованием аппаратных методов (к примеру, аппарат «Эритема-меланин-метр» ЕММ-02Е);
- ✧ патоморфологическое исследование — при световой микроскопии биоптата в пределах пятна не определяются меланоциты, только в краевой зоне имеется либо нормальное количество неактивных меланоцитов, либо сниженное количество активных меланоцитов и отдельных лимфоцитов;
- ✧ на электронограммах верифицируют спонгиоз, экзоцитоз, вакуолизацию клеток базального слоя, некроз кератиноцитов, отсутствие меланоцитов, наличие внеклеточных гранул, клеток Лангерганса и лимфоцитов.

При диагностике семейного витилиго дерматологу следует учитывать мнение исследователей об отношении заболевания к HLA-зависимым. Это важно в плане прогноза и формирования группы риска возникновения дерматоза при планировании семьи.

В качестве вспомогательных исследований изучают гемограмму, уровень тироксина, тиреотропного гормона, меди, глюкозы, показатели функций печени (печеночные пробы).

Дифференциальную диагностику проводят с хроническим эритематозом, склеродермией, белым лишаем, простым лишаем, частичным альбинизмом, отрубевидным лишаем, лекарственной лейкодермой, лепрой, анемическим невусом, туберозным склерозом, постлевоинфекционной депигментацией, депигментацией при меланоме, депигментированным невусом.

В настоящее время предложены новые подходы к лечению витилиго. С учетом негеномного механизма, реализующегося благодаря способности витамина D увеличивать внутриклеточную концентрацию кальция, гомеостаз которого нарушен при витилиго, для местной терапии рекомендован кальципотриол (дайвонекс\*) в комбинации с инфракрасным светом (ПУВА)

и узкополосным УФО-излучением. Следует подчеркнуть, что монотерапия дайвонексом\* без УФО более не является эффективным методом в отношении репигментации, хотя успешна в случае комбинации с УФО-терапией, несмотря на неудобства и присущие ей побочные эффекты.

Теоретическим обоснованием для использования иммуномодуляторов в лечении витилиго послужили данные о нарушениях как гуморального, так и клеточного иммунитета. Основываясь на наблюдениях аутоиммунных феноменов при витилиго, исследователи применяли пимекролимус (элидел\*) в лечении заболевания. Однако, согласно рекомендациям FDA (2005), следует помнить о потенциальном канцерогенном риске при применении элидела\*.

В последние годы для местного лечения витилиго предложены препараты каталазы. Исследователи исходили из данных, что каталаза способствует нормализации функций культур меланоцитов, изолированных от пациентов с витилиго, или восстановлению их функций после воздействия перекиси водорода. На рынке России появился новый препарат, содержащий комбинацию растительной каталазы и супероксиддисмутазы — витикс<sup>®</sup>. Наилучший эффект отмечен при использовании комбинации витикс<sup>®</sup> + NB-UVA.

Несмотря на появившиеся в последние годы новые подходы к терапии витилиго, его лечение весьма затруднительно. Основные методы лечения разделяют на четыре группы:

- ✧ не связанные с хирургическим вмешательством;
- ✧ связанные с аутологической трансплантацией в очаге депигментации;
- ✧ депигментирующие (метод обесцвечивания кожи с помощью монобензилового эфира гидрохинона или депигментации с использованием рубинового лазера с модуляцией добротности) для устранения контраста между пятнами и здоровой кожей;
- ✧ дополнительная (защита от инсоляции, камуфляж, микропигментация, психотерапия).

Наш опыт терапии витилиго, особенно сегментарной, не дает оснований однозначно высказаться об эффективности методов наружного лечения дерматоза такими препаратами, как мелагенин-плюс\*, витикс в комбинации с инфракрасным светом, ПУВА. Более приемлемо достижение взаимного доверия между врачом и пациентом для совместного принятия решений по вопросам применения существующих подходов к эффективному облегчению его состояния. В этом определенным подспорьем является применение косметических маскирующих средств Dermablend, Teucaver, Tolerian и др.

## Профессиональное витилиго

### Код по МКБ-10

L80.

Профессиональное витилиго вызывают акрил- или алкоксипарапроизводные фенола либо пирокатехина и некоторые другие вещества, которые избирательно нарушают меланогенез при контакте с кожей (витилигогены). У пользующихся промышленными товарами, содержащими витилигоопасное вещество, встречается бытовой вариант экзогенного витилиго. Поражение при дерматозе может быть ограниченным или распространенным. Клинически профессиональное витилиго характеризуется отсутствием участков депигментаций на лице обычно с сохранением пигментации пушковых волос в очаге. Профилактика профессионального витилиго основана на устранении или максимальном ограничении контакта витилигоопасных веществ с кожей.

## Поседение волос

### Код по МКБ-10

L89.

Обычно поседение волос связано с потерей меланоцитов в корне волоса (волосяной луковице). Механизм этого процесса подобен механизму возникновения витилиго на коже. Эта связь очевидна, если учитывать, что преждевременное поседение волос часто возникает у атопиков, а витилиго — при каких-либо аутоиммунных нарушениях. Иногда феномен внезапного поседения волос наблюдают у людей с алопецией, при которой выпадают только пигментированные волосы. Гистологически это выглядит как лимфоцитарная инфильтрация вокруг луковиц пигментированных волос. Поседение волос может быть следствием лучевой болезни, его наблюдают при нейрофиброме, трихофолликуломе (пучки обесцвеченных волос в центре папулезной или узловой формы опухоли).

# Фотодерматозы<sup>1</sup>

Фотодерматозы (от греч. *phos, photos* — свет и *derma* — кожа) — большая группа различных по патогенезу, клинической картине, тяжести течения и прогнозу группа наследственных и приобретенных болезней, в патогенезе которых важную роль играет солнечное облучение.

### Классификация

Общепринятой классификации фотодерматозов не существует. Приведена классическая классификация, в основу которой положены патогенетические принципы. Многообразие ответных реакций организма может быть сведено к следующим типам:

- ✧ фототравматические реакции, обусловленные избыточным облучением кожи;
- ✧ фототоксические и фотодинамические реакции, связанные с присутствием в организме химических веществ, обладающих свойствами фотосенсибилизаторов;
- ✧ фотоаллергические реакции в виде классического иммунологического ответа на образованный под влиянием света аллерген;
- ✧ идиопатические и прочие фотодерматозы, при которых причина фоточувствительности не выявлена, или их патогенез не связан с фотодинамическими либо фотоаллергическими механизмами ответной реакции организма;
- ✧ отсроченные реакции, запускаемые ультрафиолетовым облучением, но проявляющиеся спустя много лет.

---

<sup>1</sup> В сокращенный вариант главы не вошли редкие дерматозы — актиниче-ский ретикулоид, стойкая солнечная эритема, болезнь Хартнуп, световая оспа, врожденная эритропоэтическая порфирия. (*Примеч. ред.*)

## ДЕРМАТОЗЫ, ИМЕЮЩИЕ В ОСНОВЕ ФОТОТРАВМАТИЧЕСКИЕ РЕАКЦИИ

---

В эту группу мы включили фотодерматозы, вызванные избыточным облучением кожи (например, солнечный дерматит) или ставшие избыточными при дефиците естественных факторов защиты: солнечный ожог кожи у альбиносов; пеллагра и болезнь Хартнуп при дефиците витамина РР и триптофана; синдром Блума при снижении активности ДНК-лигазы.

### Солнечный дерматит

#### Код по МКБ-10

L55

#### Клинические проявления

Солнечный дерматит проявляется эритемой и отеком кожи, а в более тяжелых случаях — пузырями, отслоением эпидермиса и общими реакциями. По интенсивности клинических проявлений солнечную эритему разделяют на четыре степени: от I степени в виде бледно-розовой эритемы, возникающей через 6–24 ч после инсоляции и исчезающей спустя 24–72 ч без появления шелушения и пигментации, до IV степени в виде пузырей на отечном и эритематозном фоне. Если поражение захватывает значительную поверхность кожного покрова, то отмечаются общие признаки интоксикации: головная боль, тошнота, головокружение, повышение температуры тела, преходящая анурия. Процесс завершается шелушением кожи без ее пигментации.

#### Лечение

В легких случаях назначают влажно-высыхающие повязки с 2–4% раствором танина или с 10% отваром коры дуба. В более тяжелых применяют глюкокортикоидные кремы наружно и антигистаминные препараты внутрь в течение 2–3 дней.

#### Прогноз и профилактика

Прогноз благоприятный. Пациенту следует соблюдать ряд рекомендаций. Избегать находиться на солнце с 11 до 15 ч, когда оно близко к зениту. Носить рациональную одежду во время пребывания на открытом воздухе. Постепенно, начиная с нескольких минут, увеличивать экспозицию при загаре. Пользоваться фотозащитными кремами с высоким уровнем защиты [фактор защиты от солнца (SPF) не менее 30].



## Пеллагра

Название болезни происходит от итальянского *pelle agra* — шершавая кожа.

### Код по МКБ-10

E52.

### Этиология и патогенез

Развитию заболевания способствует недостаток в пище аминокислоты триптофана и витамина РР, а также других витаминов: В<sub>1</sub> (полиневриты), В<sub>2</sub> (хейлиты, заеды), В<sub>6</sub> (миастения).

Способствующими возникновению болезни факторами являются некоторые лекарственные препараты: противотуберкулезные — изониазид, фтивазид и близкие к ним другие производные изоникотиновой кислоты; антиконвульсанты — фенитоин и производные гидантоина; антибиотики широкого спектра и сульфаниламиды.

### Клинические проявления

Развернутая картина пеллагры складывается из трех «Д»: дерматита, деменции, диареи, к которым добавляют четвертое — *death* (смерть).

Под действием солнечных лучей на коже открытых участков (на лице, шее, верхней части груди, предплечьях, тыле кистей и стоп) возникают интенсивная эритема и отек. Эритема, охватывающая заднюю и боковые поверхности шеи, напоминает воротник («воротник Казалья») и придает клинической картине характерный вид. Цвет эритемы в ранних стадиях — вишнево-красный, затем он становится красно-коричневым, появляется крупнопластинчатое шелушение, распространяющееся от центра к периферии, постепенно возникает интенсивная пигментация. Кожа сухая, покрыта трещинами. В острых случаях на фоне эритемы могут появляться крупные пузыри с мутным или геморрагическим содержимым, после вскрытия которых образуются медленно рубцующиеся язвы и вторичная лейкодерма, особенно заметная на темной коже. Субъективные ощущения в виде легкого жжения или зуда кожи обычно не беспокоят больных или могут отсутствовать совсем.

Одновременно у большей части больных наблюдаются проявления со стороны желудочно-кишечного тракта: рвота, боль в животе, понос, иногда с примесью крови, и тенезмы. Язык отечен, по его краю видны отпечатки зубов. Сосочки языка чаще сглажены или отсутствуют, цвет становится малиновым. В углах рта — трещины. Реже поражаются слизистые оболочки рта, носа, прямой кишки, половых органов. Снижается аппетит, появляется

чувство давления и жжения в подкожной области. Характерны нарушения в нервной системе в виде полиневритов, парестезий, изменения кожной чувствительности. Значительно реже — психическая симптоматика в виде депрессивных состояний, чувства страха, галлюцинаций и психозов с попытками суицида. При отсутствии лечения болезнь прогрессирует и нередко заканчивается кахексией и смертью.

Легкие формы течения болезни с отсутствием желудочно-кишечных или нервно-психических нарушений обозначаются как пеллагроидные эритемы.

### **Диагностика и дифференциальная диагностика**

Заболевание дифференцируют с солнечным дерматитом, розей, пеллагроидной эритемой.

### **Лечение**

Витамин РР по 300–500 мг/сут длительно, до полного исчезновения всех симптомов. При желудочно-кишечных расстройствах целесообразно начать лечение с внутримышечного введения никотинамида, а затем перейти на прием таблеток. Одновременно назначают витамины группы В ( $B_1$ ,  $B_2$ ,  $B_6$ ). Пищевой рацион должен включать полноценные белки. Больных следует информировать о полном отказе от алкоголя.

### **Прогноз и профилактика**

При своевременно начатом лечении прогноз благоприятный. У больных, длительно принимающих противотуберкулезные, противосудорожные средства и анальгетики, необходимо регулярно проводить осмотр кожных покровов и слизистых оболочек, а также с профилактической целью назначать прием витаминов РР и группы В.

## **ДЕРМАТОЗЫ, ИМЕЮЩИЕ В ОСНОВЕ ФОТОДИНАМИЧЕСКИЕ РЕАКЦИИ**

---

В эту группу входят все фотодерматозы, имеющие общий патогенетический признак — наличие в организме эндогенного или экзогенного вещества, способного усиливать действие света: эритропоэтические и печеночные порфирии; солнечные дерматиты, спровоцированные приемом внутрь лекарств или нанесением их на кожу; фотодерматиты от контакта с производственными химическими соединениями или косметическими средствами; фотодерматиты от контакта с растениями и их экстрактами.

## Порфирии

Порфирины — промежуточные продукты синтеза гема, небелковой части гемоглобина. Могут синтезироваться в различных органах, но их основное количество производится в костном мозге и печени. Порфирины костного мозга используются для образования гема, а порфирины печени — для образования различных ферментов, в состав которых входит гем каталазы, пероксидазы, цитохромов и др. Нарушение синтеза порфиринов в эритрокариоцитах костного мозга или в печени лежит в основе деления всех видов порфирий на две группы — эритропоэтические и печеночные.

Код по МКБ-10

E80. Нарушение обмена порфирина и билирубина.

### Классификация порфирий

Приводим одну из наиболее употребляемых классификаций (Идельсон Л.И., 1968, 1981).

#### Эритропоэтические порфирии

- Эритропоэтическая уропорфирия (врожденная эритропоэтическая порфирия, болезнь Гюнтера).
- Эритропоэтическая протопорфирия.
- Эритропоэтическая копропорфирия.

#### Печеночные порфирии

- Пирролопорфирия (острая перемежающаяся порфирия, порфирия шведского типа).
- Наследственная печеночная копропорфирия.
- Протокопропорфирия (вариегатная порфирия, доминантная порфирия южноафриканского типа).
- Урокопропорфирия (поздняя кожная порфирия).

Помимо перечисленных, выделяют еще несколько форм неклассифицированных порфирий, представляющих собой клинические разновидности известных нозологических форм. В этой главе не рассматриваются редкие формы порфирий, практические не встречающиеся в России.

#### Эритропоэтическая протопорфирия

##### Клинические проявления

Заболевание обычно начинается в первые 5 лет жизни: через несколько минут после пребывания под солнечными лучами возникают жжение и зуд кожи, а через 6–12 ч — ее покраснение и отек. Эритематозно-отечная форма эритропоэтической порфи-

рии встречается чаще других клинических вариантов — в 56,1% случаев.

После исчезновения острых признаков дерматоза на лице, кистях, задней поверхности шеи остаются гиперкератотические чешуйко-корочки и эскориации. Рисунок кожи подчеркнутый, сама кожа утолщена, на ней нередко видны поверхностные атрофические рубчики, которые придают ей своеобразный зернистый вид, напоминающий апельсиновую корку.

Буллезно-геморрагическая форма (29,4%) отличается тем, что после развития эритемы и отека появляются пурпурозные и пузырьные элементы.

### Диагностика

В активную фазу болезни спектрофлюориметрический метод выявляет высокое содержание протопорфирина в эритроцитах, умеренное — в плазме и отсутствие — в моче. Содержание копропорфирина в эритроцитах также может быть повышенным, но в меньшей степени. В стадии ремиссии количественное содержание протопорфиринов в эритроцитах уменьшается, но остается на достаточно высоком уровне для установления и обоснования диагноза эритропоэтической протопорфирии.

### Дифференциальная диагностика

Дифференцировать эритропоэтическую протопорфирию необходимо с поздней кожной порфирией, эритропоэтической порфирией, световой оспой.

### Лечение

Антиоксиданты [бетакаротен ( $\beta$ -каротин\*) по 15–25 мг/сут, витамин E ( $\alpha$ -токоферол\*) по 50 мг/сут]. При повышенном содержании железа — дефероксамин (десферал\*) по 0,5–1,0 мл 10% раствора внутримышечно 1 раз в сутки в течение 15 дней. При выраженной эритеме и отеке открытых участков кожного покрова — антигистаминные препараты внутрь и глюкокортикоидный крем наружно.

### Прогноз и профилактика

В большинстве случаев болезнь протекает относительно благоприятно. Создается впечатление, что с годами уменьшается интенсивность рецидивов, а сами пациенты доживают до 50–60 лет. Рациональная одежда, фотозащитные средства, прием антиоксидантов в качестве противорецидивного лечения оказывают благоприятный эффект. Антиоксиданты принимают начиная с конца февраля двухнедельными курсами с недельным перерывом.

## Печеночные порфирии

### Поздняя кожная порфирия

Поздняя кожная порфирия (урокопропорфирия) — наиболее часто встречающаяся форма нарушения порфиринового обмена.

### Клиническая картина

На открытых участках кожи (лицо, лоб, ушные раковины, шея, тыльная поверхность кистей) локализуются пузыри, микроцисты, пигментные пятна, эрозии и атрофические рубчики.

Обычно пузыри немногочисленные, плотные, округлой или овальной формы, размером до 1 см в диаметре, реже крупнее, с серозным, серозно-геморрагическим или мутным (в случае присоединения вторичной инфекции) содержимым. В последнем случае они покрываются импетигиозными корками, долго не заживают и оставляют после себя рубцы. Повышенная ранимость кожи — постоянный и характерный признак поздней кожной порфирии, причем этот симптом может в течение нескольких месяцев оставаться главным клиническим проявлением болезни. Садины округлой или продолговатой формы возникают после самых незначительных травм и обычно локализуются на кистях, но их можно наблюдать и на предплечьях, лице и других открытых участках кожного покрова. Эрозии довольно быстро закрываются, оставляя после себя более светлые участки атрофии, которые впоследствии пигментируются.

Милюмподобные элементы почти всегда обнаруживаются у длительно болеющих поздней кожной порфирией на коже тыла кистей и пальцев, в области лица, ушных раковин, затылка. Элементы белесоватого цвета диаметром 2–3 мм, клинически близкие к белым угрям или ретенционным кистам потовых желез, располагаются чаще группами.

Гипертрихоз наблюдается преимущественно в височно-скуловых областях. Отмечают также усиление роста ресниц и бровей, а в стадии ремиссии эти признаки могут несколько сглаживаться или даже полностью исчезать.

### Диагностика

При лабораторном исследовании выявляется характерное преобладание в моче уропорфина над копропорфином, отсутствие порфиринов в эритроцитах и умеренное их содержание в сыворотке крови.

### Дифференциальная диагностика

Позднюю кожную порфирию необходимо дифференцировать с другими формами порфирии и световой оспы.

### Лечение

Лечение следует начинать с полного исключения алкоголя, а также с защиты от солнечных лучей. Кроме того, больным противопоказано назначение эстрогенов, барбитуратов, сульфаниламидов, гризеофульвина, препаратов железа и других медикаментозных средств, обладающих порфириногенным действием.

Хорошие результаты получены при лечении дефероксамином (десферал\*), образующим комплексные соединения с железом. Десферал\* вводят по 0,5–1,0 мл 10% раствора внутримышечно 1 раз в сутки в течение 15 дней.

Используются синтетические противомалярийные препараты, назначается по 125 мг хлорохина или 100 мг гидроксихлорохина 2 раза в неделю в течение 3–6 мес и больше. Механизм действия антималярийных препаратов основан на их способности образовывать с порфиринами водорастворимые комплексы, что облегчает их выведение с мочой. Антиоксиданты ( $\alpha$ -токоферол\* по 50–100 мг/сут или  $\beta$ -каротин\* по 10–20 мг/сут) способствуют снижению активности свободнорадикальных процессов в организме больных.

### Прогноз и профилактика

Больным противопоказана работа на производствах, связанных с контактом с бензином и другими нефтепродуктами, тяжелыми металлами, постоянным пребыванием вне помещения. Рекомендуются ношение рациональной одежды, прикрывающей открытые солнцу участки кожи, применение фотозащитных средств, антиоксидантов ( $\alpha$ -токоферол\* по 50 мг/сут,  $\beta$ -каротин\* по 10–15 мг/сут) в качестве противорецидивного лечения 2 раза в год начиная с конца февраля–начала марта, двумя двухнедельными курсами с недельным перерывом и 2-й раз — в августе.

## Фотодерматиты лекарственного или химического происхождения

Многие химические вещества, поступающие в организм или наносимые на кожу, способны усиливать действие света по аналогичному с порфиринами фотодинамическому механизму. Ими могут быть лекарства, косметические средства и входящие в них компоненты, сок или экстракты растений и др. Ответные реакции зависят как от количества, силы и длительности воздействия продукта, так и от индивидуальных особенностей организма. В результате на коже возникают воспалительные реакции разной степени интенсивности.

Список лекарств, способных при их приеме внутрь повышать чувствительность кожи к солнечным лучам, давно превысил

100 наименований и постоянно пополняется. Чаще других ими являются следующие.

- Нестероидные противовоспалительные средства: диклофенак (вольтарен\*), ибупрофен, индометацин, кетопрофен, напроксен, пироксикам, фенилбутазон.
- Противоопухолевые средства: винбластин, метотрексат, фторурацил.
- Диуретики: гидрохлортиазид, фуросемид.
- Гипотензивные и сердечно-сосудистые средства: 3-адреноблокаторы, каптоприл, амиодарон (кордарон\*), нифедипин.
- Антидиабетические пероральные средства: толбутамид, хлорпропамид.
- Амитриптилин, изотретиноин, третиноин, прометазин, препараты золота, пероральные контрацептивы, хлорпромазин, хинидин, эфиры парааминобензойной кислоты и многие другие.

### Код по МКБ-10

L56. Другие острые осложнения кожи, вызванные ультрафиолетовым излучением.

### Клинические проявления

Клинически такие реакции обычно не отличаются от острого солнечного дерматита и проявляются эритемой и отеком открытых участков кожного покрова, чувством покалывания или зуда. Признаки такого дерматита возникают, как правило, в первые 6–12 ч после инсоляции.

Возникновение покраснения, отека, кожных высыпаний на открытых участках кожного покрова у соматических больных во время медикаментозной терапии дает основание подозревать индуцированный лекарствами фотодерматит. Если нельзя отменить прием препарата, вызвавшего нежелательный эффект, больной должен избегать пребывания под прямыми солнечными лучами, наносить на кожу открытых участков фотозащитный крем, пользоваться одеждой, максимально закрывающей кожу от солнца. На губы наносить губную помаду с солнцезащитными компонентами.

### Фотодерматиты от косметических средств, парфюмерии и растений

В состав многих косметических средств: лосьонов, пудр, кремов, мыла, духов, одеколонов, туалетной воды — входят бергамотовое, лимонное, лаймовое, сандаловое, кедровое масла,

отдушки 6-метилкумарин и метилантранилат, дезинфектант гексахлорофен, способные при нанесении на кожу усиливать действие света, т.е. быть фотосенсибилизаторами и вызывать усиленную пигментацию.

### **Клинические проявления**

Характеризуются эритемой, отеком, пузырями, возникающими через 24–48 ч после контакта с растением. Пузыри обычно неправильной формы, диаметром от нескольких миллиметров до 2 см, но могут быть линейными — от вытекающего сока растений. После удаления пузырей образуется эрозия с серозным отделяемым, на месте которой остается длительная депигментация, а на участках воспаления, где не было пузырей, — гиперпигментация. Субъективные ощущения в виде зуда, жжения и боли появляются одновременно с клиническими проявлениями и зависят от их интенсивности.

### **Лечение**

Для лечения дерматита в острой стадии применяются влажно-высыхающие повязки и цинк-взбалтываемые взвеси, а также глюкокортикоидные кремы.

### **Профилактика**

Ношение во время работы спецодежды (рукавицы, нарукавники, брюки или плотные чулки), исключающей контакт с растением. Не рекомендуется приступать к работе непосредственно после утренней росы или дождя.

## **Дерматозы, имеющие в основе фотоаллергические реакции**

Фотоаллергические реакции возникают при сочетанном воздействии химического вещества и света, что облегчает образование антигена и ведет к сенсибилизации через иммунокомпетентные клетки. Повторное действие фотоантигена сопровождается ответной аллергической реакцией.

Код по МКБ-10

L56. Другие острые изменения кожи, вызванные ультрафиолетовым излучением.

### **Полиморфный фотодерматоз**

Клинические проявления

Фотодерматоз может развиваться в любом возрасте, но чаще всего в период от 10 до 30 лет. Женщины заболевают чаще, чем



мужчины. Процесс начинается обычно весной, причем между инсоляцией и клиническими проявлениями болезни при отсутствии повторных облучений может пройти 7–10 дней. Развившись, заболевание течет волнообразно: обостряется в среднем через сутки после пребывания на открытом воздухе в солнечный день и несколько стихает при наступлении пасмурных дней.

Характерными клиническими признаками болезни являются пруригинозные и/или везикулезные зудящие высыпания, расположенные преимущественно на открытых участках кожного покрова: лице, шее, тыле кистей. Течение болезни носит сезонный характер: высыпания регулярно появляются весной и прекращаются с наступлением осени. При обострении процесса поражения могут распространяться и на закрытые одеждой участки кожи. В тех случаях, когда заболевание не проходит полностью, оно значительно ослабляется зимой. Высыпания отличаются значительным полиморфизмом: встречаются мелкие лихеноидные папулы или крупные, по типу пруриго; по типу полиморфной эритемы или кольцевидной гранулемы; по экзематозному типу; уртикарные высыпания. Наиболее характерными являются высыпания папул розово-красного цвета диаметром 0,2–1 см, расположенных на эритематозном фоне. При слиянии отдельных папул образуются бляшки, иногда клинически сходные с очагами красной волчанки. Вследствие сильного зуда кожа больных изобилует эскориациями и линейными геморрагическими корочками. У  $1/3$  больных папуловезикулезные высыпания на открытых участках кожного покрова нередко сопровождаются явлениями мокнутия, что соответствует клинической картине солнечной экземы.

Кроме кожных проявлений, у  $1/4$  части больных отмечались явления актинического хейлита разной степени выраженности. Процесс сопровождается жжением и болью.

### Диагностика

Диагноз базируется на клинико-анамнестических и лабораторных данных. Связь высыпаний с солнечным облучением, их локализация на открытых участках кожного покрова, клинические проявления не ранее чем через 48–72 ч после инсоляции помогают в постановке диагноза.

### Дифференциальная диагностика

Полиморфный фотодерматоз дифференцируют с красной волчанкой, эритропозитической протопорфирией, световой оспой.

### Лечение

Лечение полиморфного фотодерматоза остается сложной проблемой. В комплекс лечебных мероприятий включают анти-

гистаминные препараты, глюкокортикоиды для наружного нанесения и приема внутрь, антималярийные средства и фотопротекторы (Vega-Memije M.E. et al., 2002; Crouche R. et al., 2002). Гидроксихлорохин назначают по 0,2 г/сут, пятидневными циклами, 6–8 циклов. Периодически, не реже 1 раза в 4–6 нед, необходимо делать общие анализы крови и мочи и следить за функцией печени. Показано включение в комплексное лечение  $\alpha$ -токоферола\* внутрь по 100 мг через день.

### Прогноз и профилактика

Прогноз для жизни благоприятный, для выздоровления — осторожный. Рекомендуются ношение рациональной одежды и головных уборов, защищающих от прямых солнечных лучей, использование фотозащитных кремов с высокой степенью защиты (SPF до 30). Больные с различными соматическими заболеваниями, вынужденные принимать лекарства, повышающие чувствительность кожи к свету, должны быть предупреждены врачом о необходимости защиты от солнечных лучей.

Наилучшие результаты получены при фотохимиотерапии, начиная с очень малых доз с постепенным увеличением экспозиции, и при комбинированном применении преднизолона в дозах 15–20 мг/сут с цитостатиками. Проспидия хлорид (проспидин\*) по 100 мг/сут в курсовой дозе 3 г существенно улучшает объективное и субъективное состояние больных.

**Профилактика** заключается в применении фотозащитных средств и ношении подходящей одежды.

## Идиопатические фотодерматозы

### Солнечная крапивница

Редкий фотодерматоз, отличающийся от других форм исключительно быстрым (в течение ближайших нескольких минут) появлением уртикарных элементов после облучения кожи солнечным светом и таким же быстрым исчезновением (от 15 мин до 2–3 ч). Выделяют шесть типов солнечной крапивницы, из которых только при типе 1 (высыпания возникают при облучении в спектре 285–320 нм) и типе 4 (400–500 нм) доказано участие иммуноглобулинов, особенно IgE. Остальные четыре типа не могут быть отнесены к болезням аллергической природы.

Код по МКБ-10

L56.3. Солнечная крапивница.

### Клинические проявления

Клинические проявления своеобразны: сразу после облучения на открытых участках кожного покрова появляются вы-

сыпания, характер которых зависит от времени экспозиции. При кратковременной инсоляции чаще возникают высыпания в виде мелких розово-красных зудящих уртикарных элементов на неизменной коже, которая вскоре краснеет. После продолжительной инсоляции высыпания представлены крупными волдырями бледно-розового цвета с более интенсивно окрашенной каймой по периферии. Уртикарии, как правило, исчезают в течение 15–30 мин, эритема — через 2–3 ч. Для больных солнечной крапивницей характерно появление локальной толерантности к облучению. На постоянно открытых участках кожи (лицо, шея, кисти) высыпания перестают появляться через некоторое время, но воздействие солнечных лучей на обычно закрытые одеждой части кожного покрова сопровождается ответной реакцией.

Таким образом, под названием солнечной крапивницы существует не менее двух ее вариантов с одинаковой клинической картиной и различным патогенезом: аллергической и неаллергической природы. Причины, по которым реакции запускаются в каждом конкретном случае лишь видимыми или ультрафиолетовыми лучами определенной длины волны, остаются неизвестными, как и причины нередкого спонтанного излечения части пациентов после 4–6–8 лет болезни.

### Диагностика и дифференциальная диагностика

Диагноз базируется на характерной клинической картине. Заболевание дифференцируют с уртикарноподобной формой эритропоэтической протопорфирии, для чего необходимо провести исследование на наличие протопорфиринов в эритроцитах. Другие виды крапивницы, клинически неотличимые от солнечной, не имеют столь четкой связи с солнечным облучением.

### Лечение

Лечение солнечной крапивницы представляет определенные трудности. Антигистаминные препараты лишь у части больных вызывают улучшение. Наибольшее распространение получили фототерапия и ПУВА-терапия солнечной крапивницы.

Рекомендуется сочетание антигистаминных препаратов с дозированными солнечными ваннами или ПУВА-терапией, а также постоянное применение солнцезащитных кремов.

**Профилактика** рецидивов заключается в комплексе мер, направленных на защиту кожи от повреждающего солнечного облучения: ношение подходящей одежды, использование фотопротекторов с высокой степенью защиты (SPF до 30). Фототерапия в постепенно нарастающих дозах также является эффективным средством профилактики.

## Отсроченные реакции, запускаемые ультрафиолетовым облучением

### Актинический порокератоз

Код по МКБ-10

L57. Изменения кожи, вызванные хроническим воздействием неионизирующего излучения.

#### Клинические проявления

Заболевание проявляется у взрослых, обычно в возрасте от 30 до 60 лет, без различия пола, только у представителей белой расы. Часто наблюдаются семейные формы, указывающие на аутосомно-доминантный характер наследования. Элементы многочисленные, локализуются симметрично на открытых участках кожного покрова, особенно на разгибательных поверхностях предплечий и голеней. Лицо, шея, верхняя часть груди, плечи и тыльная поверхность стоп поражаются в меньшей степени. Первичным элементом является мелкая кератотическая папула, которая уплощается, увеличивается в размере и превращается в пятно розовато-коричневого цвета диаметром 5–10 мм, плоское или слегка атрофичное. При рассматривании элементов под лупой у большинства из них обнаруживается очень тонкий роговой бортик более темного цвета, окаймляющий пятно. При пальпации определяется легкая шероховатость.

#### Диагностика

Основывается на характерной клинической картине и данных гистопатологического исследования.

#### Дифференциальная диагностика

Дифференцируют от порокератоза Мибелли, который возникает в детском возрасте и образует одиночную бляшку неправильных очертаний диаметром до 10 см, чаще на тыльной поверхности кисти. Центр бляшки слегка западает, атрофичен, окружен валиком, по краю которого проходит бороздка с вертикально поднимающимся роговым гребнем. Реже встречается линейное (зостериформное) расположение элементов, преимущественно локализованных на разгибательных поверхностях конечностей, на кистях и стопах. Морфологическая картина при порокератозе Мибелли идентична актиническому порокератозу.

#### Лечение

Эффективных методов лечения не существует. Возможно разрушение элементов с помощью лазерного испарения.

### **Актинический кератоз (синоним — солнечный кератоз)**

Результат длительного кумулятивного действия ультрафиолетовых лучей на участках кожи, подвергающихся инсоляции, обычно у людей старше 50 лет.

#### **Клинические проявления**

Элементы представляют собой резко очерченные, сухие, слегка инфильтрированные пятна диаметром до 0,5 см, покрытые плотно прилегающими желтовато-коричневыми чешуйками, после снятия которых появляются точечные кровотечения. Прилежащие участки кожи под влиянием длительного воздействия солнечного света часто атрофичные с телеангиэктазиями и депигментацией. Локализуются обычно на лице и тыльной стороне кистей, реже в нижней трети предплечий. Актинический кератоз может трансформироваться в плоскоклеточный рак, реже — в базалиому.

#### **Дифференциальная диагностика**

Дифференцируют от себорейного кератоза, который чаще локализуется на закрытых участках кожного покрова, имеет большие размеры, толстые темные корки, покрытые трещинами; от базалиомы (обычно с валикообразным краем, состоящим из мелких узелков); от дискоидной красной волчанки (рубцевидная атрофия в центре, снежно-белое свечение в лучах лампы Вуда).

#### **Лечение**

Криотерапия, лазерная деструкция, фотодинамическая терапия. Местно: 1–2% мазь с 5-фторурацилом 2 раза в сутки в течение 1 нед, перерыв 1 нед, курс — 4–6 нед.

Хирургическое удаление единичных очагов (с последующим гистологическим исследованием), криодеструкция, лазерное испарение, нанесение 20–25% раствора подофиллина, фотодинамическая терапия с фотосенсибилизатором (10%  $\delta$ -аминолевулиновая кислота). При множественных очагах применяется изотретиноин по 10–20 мг/сут в течение 3–5 нед в комбинации с 1–2% фторурациловой мазью 2 раза в сутки в течение 1 нед, перерыв 1 нед, курс 4–6 нед.

# Мастоцитоз

Термин «мастоцитоз» объединяет заболевания, которые обусловлены аномальной пролиферацией и накоплением в одном или нескольких органах тучных клеток, высвобождающих биологически активные вещества.

### Краткие исторические сведения

Впервые мастоцитоз описали E. Nettleship и W. Tay в 1869 г. Авторы рассматривали изменения кожи как «хроническую крапивницу, оставляющую бурые пятна». В 1878 г. A. Sangster предложил определение патологии кожи «пигментная крапивница», а в 1953 г. R. Degos ввел термин «мастоцитоз», ставший общепризнанным.

### Код по МКБ-10

Q82.2. Мастоцитоз.

### Эпидемиология

Мастоцитоз — редкое заболевание. В дерматологической практике на каждую 1 тыс. пациентов приходится 0,12–1 случай. Мастоцитоз встречается в любом возрасте. Женщины и мужчины заболевают одинаково часто.

### Этиология и патогенез

Этиология и патогенез мастоцитоза неизвестны. Источником формирования патологического процесса служат мастоциты (тучные клетки, лаброциты, тканевые базофилы), имеющие обычно овальную форму, что придает им сходство с фибробластами. В нормальной коже мастоциты располагаются преимущественно вокруг ее придатков и мелких кровеносных и лимфатических сосудов. Своеобразная особенность мастоцитов состоит в обилии гранул в цитоплазме, которые легко определить с помощью азур-эозина, толуидинового или метиленового синего. Под электронным микроскопом различима кристаллоидная структура гранул. Гранулы содержат биологически активные вещества, в

том числе гистамин, гепарин и ряд пептидаз. Их высвобождение происходит в процессе дегрануляции, когда гранулы выходят в экстрацеллюлярное пространство.

Дегрануляция вызвана воздействием на мастоциты иммунных и неиммунных активаторов. Механизм первых связан с наличием у мастоцитов гликопротеиновых рецепторов, высокочувствительных к IgE. Неиммунные активаторы представлены лекарственными средствами (кодеин, ацетилсалициловая кислота, полимиксин В, тиамин, хинин, морфин), бактериальными токсинами, ядами змей и пчел, пищевыми продуктами (специи, сыры, спиртные напитки), физическими факторами (тепло, холод, трение, давление, инсоляция, ультрафиолетовые лучи), физическим и эмоциональным напряжением, а также рядом других воздействий. Допускают возможность высвобождения гистамина и без дегрануляции.

Эффекты высвободившегося гистамина многообразны: это увеличение сосудистой проницаемости, расширение капилляров, венул и терминальных артериол, приводящие к снижению давления, сокращению больших кровеносных сосудов; стимуляция желудочной секреции и др. Гистамин повреждающе действует на тромбоциты, помогая высвобождению из них серотонина, вследствие чего повышается уровень 5-оксииндолуксусной кислоты.

Гепарин, обуславливающий метахроматичность гранул, способствует развитию геморрагических проявлений (носовое кровотечение, мелена, петехиальные и пурпурозные высыпания в очагах поражения).

Эозинофильный хемотаксический фактор анафилаксии обуславливает умеренную эозинофилию — частый симптом при мастоцитозе.

Патоморфологическую суть мастоцитоза составляет скопление в пораженных тканях пролиферирующих мастоцитов без признаков атипии. Только у взрослых в пролифератах иногда обнаруживают незрелые мастоциты, служащие основой для малигнизации процесса. Малигнизация в некоторых случаях приводит к летальному исходу в течение 2 лет. Наиболее ярким примером злокачественного мастоцитоза может служить тучноклеточный лейкоз. По своей природе мастоцитоз — доброкачественная неоплазия, которая может подвергаться злокачественной трансформации.

До настоящего времени генетическая обусловленность при мастоцитозе не получила четкого обоснования, хотя описано несколько семей, члены которых страдали этим заболеванием, в том числе однойцевые близнецы. Существует наблюдение у однойцевового близнеца (девочки) пигментной крапивницы при отсутствии этого заболевания у ее сестры.

Возможна связь мастоцитоза со злокачественными заболеваниями кроветворной ткани и лимфомами.

### **Классификация и клиническая картина**

Мастоцитоз традиционно подразделяют на кожный и системный (последний не подлежит рассмотрению в настоящей главе). Многообразие форм и пестрота клинических проявлений мастоцитоза, в том числе кожного, обусловили появление многих классификаций этого заболевания. Однако ни одна из них не стала общепринятой. Из вариантов кожного мастоцитоза наиболее известны пигментная крапивница, узловатый мастоцитоз, диффузный мастоцитоз, мастоцитомы, эритродермический мастоцитоз, пятнистая стойкая телеангиэктазия, буллезный мастоцитоз, атрофический мастоцитоз.

Наиболее характерными и общими стигмами мастоцитоза кожи, помимо феномена Дарье–Унны, следует считать зуд, приливы, уртикарный дермографизм и буровато-коричневую окраску очагов поражения. Зуд кожи и приливы отмечают примерно у трети больных. Приливы проявляются ярко-красными, отечными пятнами на лице (нос, прилежащие участки щек) и груди. Они возникают спонтанно или чаще в результате воздействия различных провоцирующих факторов (физические упражнения, горячие ванны, холод, лекарственные препараты, эмоциональные стрессы и др.). Уртикарный дермографизм определяют у половины больных. Буровато-коричневая окраска — самый общий и постоянный признак кожного мастоцитоза. Ее интенсивность варьирует от едва заметной светло-серой до темно-коричневой, почти черной. К этой основной окраске под влиянием различных причин может присоединяться розово-красный оттенок, иногда полностью маскируя ее, особенно в раннем детском возрасте. Своеобразная окраска элементов мастоцитоза кожи обусловлена увеличением числа меланоцитов в эпидермисе и отложением значительного количества пигмента в его нижних рядах, что можно объяснить сложными межклеточными взаимоотношениями меланоцитов с тучными клетками. Подтверждением этому служат исследования, в которых не только наблюдали в очагах крапивницы тучные клетки, содержащие, помимо обычных гранул, меланосомы, но и установили наличие так называемого энзиматического потенциала, позволяющего *in vitro* тучным клеткам регулировать процесс образования меланина из тирозина.

### **Пигментная крапивница**

Это самая частая форма мастоцитоза кожи, возникающая, как правило, у детей. Высыпания при пигментной крапивнице по-



являются по типу многократных атак с интервалами различной продолжительности.

У взрослых возникают гиперпигментированные пятна, реже папулы или их сочетание. Пятна и папулы обычно округлые, плоские, имеют небольшую величину (редко превышают 0,5 см), резкие границы и гладкую, без признаков шелушения поверхность. Вначале пятна и папулы располагаются на коже туловища и количество их ограничено. Окраска пятен варьирует от светло-серой до розово-буровой. Со временем количество высыпаний увеличивается, и спустя много лет они могут сплошь покрывать не только туловище, но и верхние и нижние конечности, за исключением ладоней и подошв. Иногда высыпания распространяются на лицо и даже видимые слизистые оболочки. Преобладают сферические папулы темно-бурой или темно-коричневой окраски, иногда с розово-красным оттенком. Возможно сочетание классических проявлений пигментной крапивницы с крупными пятнами и бляшками. Дальнейшее прогрессирование способствует развитию эритродермии, поражению костей и внутренних органов. Такое течение пигментной крапивницы у взрослых не приводит к летальному исходу. Нередко процесс приостанавливается, сохраняясь в течение многих лет (иногда до смерти больного от других причин) без существенных изменений. Возможен полный регресс заболевания, что встречается, впрочем, крайне редко. В детском возрасте пигментная крапивница протекает более доброкачественно. Заболевание обычно дебютирует в первые 2 года жизни ребенка и заканчивается спонтанным выздоровлением в пубертатном периоде. Клинически пигментная крапивница у детей отличается четким экссудативным компонентом. Она начинается с появления зудящих волдырей, нередко пузырей, особенно у новорожденных. В последующем волдыри и пузыри возникают на здоровой коже или на пятнах и папулах, отличающихся отечностью и отчетливым розово-красным оттенком. Спустя 5–6 лет после начала болезни экссудативные проявления исчезают и клиническая картина ограничивается пигментированными пятнами и папулами, которые постепенно полностью регрессируют. Однако такой благополучный исход бывает не всегда. Процесс может прогрессировать и принимать системный характер.

Высыпания при пигментной крапивнице на местах давления и трения, после тепловых процедур, особенно горячих ванн, инсоляции и других физических воздействий становятся отечными (у детей вплоть до образования пузырьков), усиливается розово-красный фон, который может полностью маскировать основную буро-коричневую окраску. Присоединяется зуд, от умеренного до мучительного. Высыпания (пятна и папулы) приобретают уртикарноподобный вид. Искусственно вызванный отек кожи и

розово-красный цвет в пределах элемента известны как феномен «воспаменения», или феномен Дарье–Унны, который может выходить далеко за пределы участка трения. Диагностическая роль этого феномена велика: он может быть легко воспроизведен трением пальцами или шпателем либо уколом иглой.

## Мастоцитоз узловатый

Узловатый мастоцитоз встречается преимущественно у детей в первые 2 года жизни, особенно у новорожденных. Однако узловатому мастоцитозу подвержены и взрослые. Этот вариант мастоцитоза описан у больных 84 лет.

Клинически различают три разновидности узловатого мастоцитоза: ксантелазмоидную, многоузловую и узловато-сливную.

Для ксантелазмоидной разновидности характерны изолированные или сгруппированные плоские узелки либо узловатые элементы диаметром до 1,5 см, овальные, с резкими границами. Узелки имеют плотную консистенцию, гладкую или типа апельсиновой корки поверхность и светло-желтую либо желтовато-коричневую окраску, что придает им сходство с ксантелазмами и ксантомами. Одиночные элементы иногда становятся крупными и темноокрашенными, напоминая пигментированный невус.

При многоузловом мастоцитозе розовые, красные или желтоватые полусферические высыпания диаметром 0,5–1,0 см в большом количестве рассеяны по всему кожному покрову. Поверхность их гладкая, консистенция плотная.

Узловато-сливная разновидность отличается от многоузловой слиянием элементов, особенно в подмышечных ямках, паховых и межъягодичных складках, с образованием крупных конгломератов.

При узловатом мастоцитозе независимо от его разновидностей феномен Дарье–Унны выражен слабо или его не выявляют вовсе. Возможны приступы локальной (вокруг высыпаний) и распространенной на весь кожный покров гиперемии, сопровождающиеся выделением с мочой повышенного количества гистамина. Приступы могут возникать внезапно, спонтанно или под влиянием различных воздействий (механическое раздражение, теплая ванна, перегревание, инсоляция, плач и др.). Пузыри появляются как на поверхности узловатостей, так и на внешне здоровой коже. Их эволюция сопровождается образованием эрозий и корок. Симптом Никольского отрицательный.

## Мастоцитоз диффузный

Заболевание поражает как взрослых, так и детей. Клиническая картина весьма вариабельна. Обычно болезнь манифестирует

крупными элементами в подмышечных ямках, паховых и межъягодичных складках. Очаги имеют неправильные очертания или они округлые, с резкими границами, плотной (до деревянистой) консистенции, желтовато-коричневой окраски. Иногда схожи с нейродермитом, папиллярно-пигментной дистрофией кожи, эластической псевдоксантомой. На поверхности очагов легко возникают изъязвления, трещины, эксфолиации.

При прогрессировании диффузный мастоцитоз может распространиться на большие участки кожного покрова и закончиться эритродермией. Субъективно отмечают сильный, порой мучительный зуд. Легкая травма приводит к образованию пузырей. Диффузный мастоцитоз, как правило, со временем переходит в системный, особенно у детей.

## Мастоцитома

Этот вариант составляет примерно 10% всех форм мастоцитоза. Поражает в основном детей, хотя описаны наблюдения и у взрослых. Мастоцитома развивается в первые недели жизни ребенка или уже имеется при его рождении. Это четко выступающая над поверхностью кожи желтовато-бурая или цвета загара, с розовым оттенком овальная или округлая бляшка с резкими границами, диаметром от 2 до 6 см и более, каучукоподобной консистенции; поверхность напоминает апельсиновую корку. Мастоцитомы, как правило, одиночные, реже могут одновременно существовать 3–4 элемента и даже больше. Преимущественная локализация — шея, туловище, предплечья, особенно запястья. Феномен Дарье–Унны положительный, может сопровождаться развитием пузырьков и пузырей. Иногда появляются высыпания пигментной крапивницы. Мастоцитомы обычно спонтанно регрессируют.

## Мастоцитоз эритродермический

Окраска эритродермически измененной кожи варьирует в широких пределах — от розово-красной с желтовато-бурым оттенком до темно-коричневой. Консистенция тестоватая при эритродермии, возникшей на фоне пигментной крапивницы, и плотная — при эритродермии, источником которой был диффузный мастоцитоз. Лицо, ладони и подошвы обычно свободны от поражения. Эритродермия формируется много лет. Она всегда сочетается с поражением внутренних органов, что говорит о системном мастоцитозе.

## Телеангиэктазия пятнистая стойкая

Это редкая форма мастоцитоза кожи, встречающаяся обычно у взрослых, преимущественно у женщин. Клинически манифестирует различной величины и очертаний пятнами, состоящими из телеангиэктазий на пигментированном фоне. Первоначальная локализация — кожа головы и верхней половины туловища. Заболевание может дебютировать с поражения кожи голени и тыла стоп в виде крупнокалиберных телеангиэктазий, располагающихся на неизменной коже. Пигментацию нельзя относить к числу облигатных признаков этой формы мастоцитоза.

Окраска пятен колеблется от светло-розовой до темно-вишневой в зависимости от давности процесса, морфологических особенностей и количества телеангиэктазий. Часто телеангиэктазии вследствие их обилия и густого расположения неразличимы невооруженным глазом и могут формировать обширные очаги красновато-фиолетового цвета. Симптом Дарье–Унны положительный, дермографизм уртикарный.

У больных с этой формой нередко развивается системный мастоцитоз. Наиболее часто в патологический процесс вовлекаются трубчатые кости, печень, селезенка, лимфатические узлы, а также пищеварительный тракт.

## Мастоцитоз буллезный

Буллезные высыпания, появляющиеся у детей, особенно грудного возраста, предшествуют разнообразным высыпаниям мастоцитоза или сопутствуют им. Этим обстоятельством можно объяснить тот факт, что далеко не все авторы выделяют буллезные изменения при мастоцитозе в качестве отдельной формы. Буллезные высыпания диаметром до 2 см вначале имеют напряженную покрывку и прозрачное или геморрагическое содержимое. Жидкость в пузырьках обладает гепариновыми антикоагулянтными свойствами, в ней обнаруживают только полинуклеары. При цитологическом исследовании дна пузырей в большом количестве выделяют мастоциты. Постепенно содержимое пузыря рассасывается, что делает его покрывку вялой, морщинистой. Образуется корка. Иногда пузыри вскрываются, в результате чего возникают эрозии. Симптом Никольского отрицательный. Эволюция буллезных высыпаний заканчивается полным восстановлением тканей, без атрофии. У новорожденных при мастоцитозе, особенно при пигментной крапивнице, на местах давления и трения легко образуются пузыри, которые следует рассматривать как вариант феномена Дарье–Унны.

## Мастоцитоз атрофический

Атрофический мастоцитоз выделяют как особую форму, хотя основания для этого сомнительны. Как правило, это исход папулезных и узловатых высыпаний, особенно типа ксантелазмоида. Для атрофического мастоцитоза характерны атрофия кожи и ее мелкая складчатость, напоминающая смятую папиросную бумагу. При обострении процесса в зоне этих изменений вновь могут возникать типичные проявления мастоцитоза. Следует заметить, что некоторые авторы выделяют своеобразную анетодермическую форму мастоцитоза, указывая в то же время на ее исключительную редкость.

### Диагноз и дифференциальная диагностика

Диагноз мастоцитоза кожи основан на характерных клинических проявлениях, положительном феномене Дарье–Унны и увеличенном количестве тучных клеток в очагах поражения. Положительный феномен Дарье–Унны, по мнению ряда исследователей, может быть более надежным доказательством мастоцитоза, чем гистологическое исследование. Это справедливо при незначительном увеличении количества тучных клеток (пятнистые проявления мастоцитоза) и затруднении их идентификации (погрешности биопсии, фиксации и окрашивания). Феномен Дарье–Унны не характерен для узловатого мастоцитоза и может полностью отсутствовать, если обследуемый очаг поражения подвергнулся травмированию в течение предшествовавших 2–3 дней, так как для восстановления гранул тучными клетками необходимо время. Из всех кожных форм мастоцитоза гистологически наиболее достоверно выглядит мастоцитомы, имеющая невоидную структуру. В остальных случаях постановка диагноза мастоцитоза по результатам гистологического исследования без учета клинических данных сомнительна.

При распознавании мастоцитоза может оказаться полезным определение уровня гистамина в крови и особенно в моче и сывороточной триптазе.

Дифференциальную диагностику мастоцитоза кожи проводят с многочисленными заболеваниями. Высыпания пигментной крапивницы могут напоминать поздние невусы, изолированные мастоцитомы — пигментные невусы, генерализованные узловатости — ксантомы, эруптивные гистиоцитомы, дерматофибромы и даже метастазы рака, особенно при одновременном поражении костей; телеангиэктатические проявления — наследственную геморрагическую телеангиэктазию. Положительный феномен Дарье–Унны и повышенное содержание мастоцитов в биоптате позволяют исключить эти заболевания кожи.

## Лечение

Излечение мастоцитоза не разработано: отсутствуют методы, которые обеспечивали бы полный регресс тучноклеточных инфильтратов и накоплений. При ведении больных мастоцитозом в настоящее время необходимо делать акцент на предупреждение дегрануляции тучных клеток и смягчение симптомов.

С целью предупреждения дегрануляции тучных клеток следует исключить воздействия:

- физических стимулов (жары, холода, инсоляции, трения, давления);
- бактериальных токсинов;
- ядов (змеиных, насекомых и др.);
- биологических полипептидов, выделяемых аскаридами, медузами, речными раками;
- алкоголя;
- лекарств (ацетилсалициловая кислота, кодеин, морфин, полимиксин В, хинин, резерпин, аспирин, антихолинергические препараты, лидокаин, бета-блокаторы, амфотерицин В, этomidat<sup>®</sup>, тиопентал натрия, энфлуран<sup>®</sup>, изофлуран и др.).

Нужно избегать и укусов насекомыми.

Для контроля симптомов, ассоциированных с мастоцитозом (приливы, зуд, волдыри и окружающая их гиперемия), показаны антигистаминные препараты. Из них предпочтение следует отдать кетотифену (задитен\*), обладающему как антигистаминными, так и стабилизирующими тучные клетки свойствами, особенно в комбинации с ранитидином.

Зуд и формирование волдырей можно уменьшить с помощью ПУВА-терапии. Однако этот метод не влияет на другие симптомы, ассоциированные с мастоцитозом, и не устраняет на перманентной основе тучноклеточные инфильтраты кожного покрова. По этой причине рецидивы зуда и волдырей неизбежны.

При очаговых формах мастоцитоза кожи весьма эффективны топические глюкокортикоидные гормоны, применяемые под окклюзионной повязкой в течение 6 нед и более. В результате существенно уменьшается количество тучных клеток и симптомы, ассоциированные с мастоцитозом. Курс введений триамцинолона (триамцинолона ацетонид\*) внутрь очагов успешно устранял тучноклеточные инфильтраты. Системные глюкокортикоидные гормоны при мастоцитозе дают, как правило, незначительный эффект. У одного больного получены обнадеживающие результаты от сочетания системных глюкокортикоидов с циклоспорином.

Солитарная мастоцитоза редко требует лечения: обычно она подвергается спонтанному регрессу. При необходимости следует прибегать к местной терапии глюкокортикоидными препаратами или к иссечению мастоцитомы.

# Саркоидоз

Впервые термин «саркоидные опухоли» ввел Капоши в 1893 г. для обозначения поражений кожи при саркоме, саркоматозе, лимфолейкозе, грибовидном микозе. В современном понимании этого слова история саркоидоза начинается с 1899 г., когда С. Бек описал заболевание под названием «множественные доброкачественные саркоиды». Следует отметить, что еще в 1889 г. Е. Бенье сообщил об ознобленной волчанке, которую в настоящее время относят к саркоидозу. В 1914 г. Ж. Шауманн доказал, что при саркоидозе может быть поражение нескольких органов, и с тех пор это заболевание с вовлечением в процесс нескольких органов стали называть болезнью Бенье–Бека–Шауманна, а поражения кожи — саркоидами.

В настоящее время применяют термин «саркоидоз», под которым понимают заболевание неизвестной этиологии, характеризующееся образованием в нескольких органах или тканях эпителиоидноклеточных бугорков. Наиболее часто при саркоидозе поражены медиастинальные лимфатические узлы (80–100%), легкие (80%), печень (10–60%), кожа (20–35%), селезенка (20%), глаза (10%), кости кистей и стоп (10%). Практически любой орган или ткань могут быть вовлечены в процесс. Саркоидоз может протекать остро с поражением медиастинальных лимфатических узлов и легких, артралгиями, повышением температуры и высыпаниями на коже по типу узловатой эритемы, но чаще заболевание характеризуется хроническим течением со специфическими изменениями кожи. При этом в прогностическом плане более благоприятен первый вариант течения заболевания.

### **Код по МКБ-10**

D86. Саркоидоз.

### **Эпидемиология**

Саркоидоз поражает все расы, оба пола и все возрасты. Заболеваемость обычно достигает максимума между 25 и 35 годами; второй пик наблюдают у женщин в возрасте от 45 до 65 лет. Забо-

леваемость саркоидозом в различных странах варьирует от 1,4 до 64 на 100 тыс. человек соответственно (в Испании и Швеции).

### **Этиология и патогенез**

Этиология саркоидоза неизвестна. Взгляды на возможные причины развития заболевания сгруппированы следующим образом: саркоидоз — полиэтиологичный синдром; самостоятельная болезнь, вызываемая еще не открытым специфическим агентом, возможно инфекционным; особая форма туберкулеза.

На протяжении истории изучения саркоидоза последняя гипотеза первоначально была господствующей, затем возобладала вторая, а в последнее время отмечался перевес в пользу первой.

Провоцирующий фактор при формировании гранулемы индуцирует депонирование постоянного или плохо растворимого антигенного материала в ткани, где последний фагоцитируют или эндоцитируют антигенпрезентирующие клетки — макрофаги или дендритические клетки. Обработанный антигенный материал экспрессируется на поверхности клетки, что активизирует CD4+. Гранулема продолжает формироваться при выработке и секреции некоторых ключевых цитокинов и хемокинов. Хотя провоцирующий антиген при саркоидозе четко не идентифицирован, иммунный ответ, который ведет к клиническим проявлениям и функциональным нарушениям, имеет первый вариационный тип — повышение IFN- $\gamma$ , ИЛ-2 и Th1 иммунорегуляторного монокина ИЛ-12. TNF- $\alpha$  (критический цитокин в этом процессе) увеличивает хемокинсвязанное вовлечение макрофагов в гранулему.

### **Клиническая картина**

Существуют различные классификации специфических поражений кожи при саркоидозе, однако наиболее логически обоснована классификация, основанная на глубине залегания гранулем. Различают саркоиды, локализующиеся в собственно коже (мелкоузелковый, крупноузелковый, диффузно-инфильтративный); саркоиды, локализующиеся в подкожной клетчатке (узловатый); а также атипичные формы.

Для мелкоузелкового саркоида характерны папулы величиной от булавочной головки до горошины, полушаровидные или уплощенные, незначительно возвышающиеся над уровнем кожи. Отмечают эволюцию окраски элементов от желтовато-розовой до коричневато-красной. При диаскопии обнаруживают мельчайшие коричневато-желтые пятнышки или сплошную коричневатую окраску. Количество их варьирует от нескольких штук до тысяч.

Крупноузелковый саркоид характеризуется папулами размером от крупной горошины до лесного ореха синюшного или



красно-коричневого цвета. При диаскопии отмечают желтовато-коричневатую окраску. Узелки локализуются чаще на лице, шее, верхних конечностях. Количество их варьирует от одного до десяти.

Для диффузно-инфильтративного саркоида характерно развитие бляшек плотной консистенции, буроватого или буровато-синего цвета, слегка выступающих над уровнем кожи. При диаскопии обнаруживают желтовато-коричневую окраску. Элементы локализуются чаще всего на лице, в области щек и носа, на верхних конечностях, в том числе на тыле пальцев. Своеобразный вариант диффузно-инфильтративного саркоида — ознобленная волчанка (*lupus pernio*), которая клинически представлена бляшкой, плотной при пальпации, с напряженной поверхностью и выраженным сосудистым компонентом.

Узловатый саркоид проявляется одним или несколькими резко ограниченными узлами полушаровидной формы, средним размером с грецкий орех, плотной консистенции, буроватого или буровато-синюшного цвета. При диаскопии выявляют желтовато-коричневые пятнышки. Локализуются элементы чаще на лице и нижних конечностях. Просуществовав месяцы или годы, узлы постепенно полностью разрешаются, нередко оставляя рубцовую атрофию.

Среди атипичных форм саркоидоза кожи наиболее часто описывают пятнистые, лихеноидные, псориазиформные, верруциформные, ихтиозиформные поражения, эритродермию, рубцовую алопецию.

### Диагностика

При гистологических исследованиях саркоидных элементов обнаруживаются эпителиоидно-клеточные инфильтраты, окруженные по периферии более или менее выраженной зоной лимфоцитов. В случае примеси большого количества лимфоцитов диагностика саркоидоза значительно усложняется. В первую очередь это относится к дифференциальной диагностике с туберкулезной волчанкой.

Саркоидоз кожи дифференцируют также от диссеминированной милиарной волчанки лица, папулонекротического туберкулеза, гранулематозного варианта розацеа, липоидного некробиоза, лимфоцитомы, красного плоского лишая.

### Иммунные нарушения при саркоидозе

Иммунные нарушения при саркоидозе неспецифичны и не имеют диагностической ценности, проявляются угнетением клеточного и активацией гуморального иммунитета. Кроме того, отмечается резкое угнетение функциональной активности моноцитов и повышение ее у макрофагов.

## Лабораторные данные

Результаты лабораторных анализов при саркоидозе неспецифичны. Описывают следующие изменения: лимфопению, гипергаммаглобулинемию, гиперкальциемию и преходящую гиперкальциурию. По мнению большинства авторов, эти нарушения встречаются лишь у  $1/3-1/5$  больных при активном и распространенном саркоидозе, что не имеет диагностической ценности. Данные по ангиотензин-превращающему ферменту свидетельствуют о том, что его уровень в сыворотке крови повышается при активном и системном саркоидозе, но не коррелирует с распространенностью высыпаний.

## Лечение

Важным этапом в терапии саркоидоза было внедрение в практику глюкокортикоидов, эффективность которых в данном случае можно объяснить их супрессивными свойствами. Известно, что после отмены глюкокортикоидов возникают рецидивы саркоидоза; длительное их применение вызывает побочные эффекты. В связи с этим показания к назначению глюкокортикоидов ограничены.

Показания:

- поражение сердца и нервной системы;
- поражение глаз;
- прогрессирующее поражение легких;
- стойкая гиперкальциурия и гиперкальциемия;
- обширные, обезображивающие или язвенные поражения кожи;
- патологические изменения бронхопульмональной жидкости.

Лечение саркоидоза глюкокортикоидами не удовлетворяет ни врачей, ни больных. Это связано с тем, что они влияют на процесс временно, хотя и сохраняют жизненно важные органы, их отмена вызывает у трети больных обострение заболевания, порой рецидивы протекают более тяжело; не все пораженные органы одинаково хорошо реагируют на препараты; их применение должно быть длительным (не менее 6 мес), что увеличивает риск возникновения осложнений.

Из других групп медикаментозных средств, используемых для лечения саркоидоза, наиболее широкое применение получили цитостатики, в частности метотрексат. Следует отметить, что этот препарат дает временный эффект, после его отмены возникают рецидивы. К тому же метотрексат токсичен и не имеет преимуществ перед глюкокортикоидами.

В нашей стране для лечения саркоидоза кожи применяют схему лечения, которая включает глюкокортикоиды и отечествен-

ный цитостатик проспидин, угнетающий продукцию моноцитов костным мозгом. Лечение начинают, как правило, с 30 мг преднизолона и 100 мг проспидина в сутки. Снижение дозы преднизолона проводят в течение 3–4 мес, при необходимости курсы проспидина повторяют (один курс — 3–4 г).

Наиболее эффективен этот метод при активном саркоидозе. Наружное лечение при саркоидозе кожи включает применение глюкокортикоидных мазей под пленку, инъекционное введение стероидов в очаги поражения, однако эффективность такого лечения незначительна.

В современной литературе есть сообщения о лечении антималярийными средствами, иммунокорректирующими препаратами, ретиноидами, циклоспорином А, пентоксифиллином, инфликсимабом, однако существенного терапевтического эффекта при этом не отмечалось, ряд препаратов требует дальнейшего изучения.

В заключение следует отметить, что основные показания для назначения глюкокортикоидов и проспидина больным саркоидозом кожи (при отсутствии прямых показаний со стороны других органов) — активность и распространенность процесса, а также те случаи, когда заболевание вызывает косметические недостатки, травмирующие психику больного. При ограниченном и спокойном течении саркоидоза кожи целесообразно динамическое наблюдение, поскольку возможно самопроизвольное разрешение очагов поражения.

# Гистиоцитозы

Гистиоцитозы — неоднородная группа заболеваний, обусловленных патологической пролиферацией клеток двух родственных семейств, относящихся к моноцитарно-макрофагальной системе и дендритическим клеткам, включая клетки Лангерганса.

### Общие сведения

Основная функция моноцитарно-макрофагальной системы — фагоцитоз, а дендритические клетки практически не участвуют в фагоцитозе, но представляют антигены и обеспечивают инициацию иммунного ответа. Антигены и гистохимические маркеры, позволяющие отличить эти клетки друг от друга, — CD1a, CD11c, CD15, CD45, CD68, S100, HLA-DR, Mac387. В некоторых случаях прибегают к электронной микроскопии для выявления гранул Бирбека в клетках Лангерганса.

### Этиология и патогенез

Не выяснены. У части больных предполагают роль генетической предрасположенности либо наличие вируса герпеса типа 6, Эпштейна–Барр или иммунодефицитных состояний, но убедительных данных об этом нет.

### Классификация

В зависимости от типа вовлеченных в патологический процесс клеток гистиоцитозы по течению подразделяют на неопластические и реактивные. Существует мнение о целесообразности деления гистиоцитозов на четыре группы:

- реактивные макрофагальные гистиоцитозы;
- злокачественные макрофагальные гистиоцитозы;
- реактивные гистиоцитозы из клеток Лангерганса;
- злокачественные гистиоцитозы из клеток Лангерганса.

К реактивным макрофагальным гистиоцитозам относят «доброкачественный цефальный гистиоцитоз» — клинкоморфологический вариант ювенильной ксантогранулемы, а генерализованная эруптивная гистиоцитоза трансформируется в

диссеминированную ксантому, что позволяет отнести оба заболевания к первой группе.

Злокачественные пролиферации макрофагов относят к группе гематологических заболеваний, и в практике дерматолога они практически не встречаются.

Реактивные гистиоцитозы из клеток Лангерганса представлены изолированной эозинофильной гранулемой и врожденным самопроизвольно излечивающимся гистиоцитозом.

Из неопластических, преимущественно злокачественных гистиоцитозов из клеток Лангерганса поражение кожи наблюдают при гистиоцитозе X. Злокачественные лимфомы из клеток Лангерганса и дендритических клеток относятся к практике онкогематологов.

## **Доброкачественный цефальный гистиоцитоз**

### **Код по МКБ-10**

D76.3. Другие гистиоцитозные синдромы.

### **Эпидемиология**

Очень редкое заболевание. На сегодняшний день в мире описано не более 40 случаев болезни. Преимущественно болеют дети грудного возраста, чаще мальчики.

### **Клиническая картина**

Характерно образование мелких (2–5 мм в диаметре) эритематозных и папулезных элементов красновато-коричневого цвета, появляющихся вначале на коже лица и распространяющихся на ушные раковины и шею. В редких случаях высыпания обнаруживают на коже туловища и конечностей. Общее состояние детей не страдает, системных изменений нет. Кожные высыпания самопроизвольно регрессируют в течение нескольких месяцев или лет, оставляя после себя непродолжительную гиперпигментацию.

### **Диагностика**

Диагноз ставят на основании характерной клинической картины и гистологических данных, при которых под эпидермисом выявляют четко отграниченный инфильтрат, состоящий из крупных гистиоцитов. При иммуногистохимическом исследовании выявляют положительную реакцию на антигены CD11, CD14, CD68, HAM56, фактор XIIIa. На электронограмме гранулы Бирбека отсутствуют.

## **Дифференциальная диагностика**

Дифференциальную диагностику проводят с другими самопроизвольно излечивающимися гистиоцитозами, характерными для детского возраста.

## **Лечение**

Лечение не проводят. Необходимо длительное диспансерное наблюдение.

## **Прогноз**

Благоприятный. Возможно рецидивирующее течение.

## **Генерализованная эруптивная гистиоцитома**

### **Код по МКБ-10**

D76.3. Другие гистиоцитозные синдромы.

### **Эпидемиология**

Редкое заболевание. В мире описано около 30 случаев. Может развиваться в любом возрасте, но чаще болеют взрослые мужчины.

### **Клиническая картина**

Характерны рецидивирующие высыпания симметрично расположенных множественных мелких папулезных элементов красновато-коричневого цвета с локализацией на лице, туловище, проксимальных участках конечностей. Иногда выявляют на слизистых оболочках, у детей отдельные элементы могут напоминать ксантомы. Обычно высыпания самопроизвольно регрессируют, на их месте могут оставаться поверхностные рубчики и временная гиперпигментация. Общее состояние не страдает, системных нарушений нет. Прогноз благоприятный.

### **Диагностика**

Диагноз ставят на основании клинической картины и наличия гистиоцитарного инфильтрата и единичных лимфоцитов. На гистиоцитах выявляют лизоцим и положительную реакцию на антигены CD11b, CD14b, CD68, фактор XIIIa. В цитоплазме гистиоцитов гранулы Бирбека отсутствуют.

### **Дифференциальная диагностика**

Дифференциальную диагностику проводят с другими видами гистиоцитозов, пигментной крапивницей.

## Лечение

Лечение не проводят. Необходимо длительное диспансерное наблюдение.

## Гистиоцитоз из клеток промежуточного типа

### Код по МКБ-10

D76.3. Другие гистиоцитозные синдромы.

### Эпидемиология

Редкое заболевание. Встречается в любом возрасте, чаще у взрослых.

### Клиническая картина

Характерны единичные или множественные папулезные высыпания красновато-коричневого или желтоватого цвета. Преимущественная локализация — кожа туловища и конечностей, возможно поражение кожи лица. Отдельные элементы могут изъязвляться. Системные нарушения нехарактерны.

### Диагностика

Наличие клинической картины и данных гистологии (в дерме выявляют мноморфный гистиоцитарный инфильтрат), клеток Лангерганса и моноцитарно-макрофагального ряда, гранулы Бирбека не обнаруживают.

### Дифференциальная диагностика

Дифференциальную диагностику проводят с другими формами гистиоцитозов.

### Лечение

Лечение не разработано. Необходимо длительное диспансерное наблюдение.

### Прогноз

Благоприятный. Заболевание имеет рецидивирующее течение, обычно происходят спонтанные ремиссии.

## Некробиотическая ксантогранулема

### Синонимы

Ретикулогистиоцитарная гранулема, гигантоклеточная гистиоцитома.

## Код по МКБ-10

D76.3. Другие гистиоцитозные синдромы.

### Эпидемиология

Редкое заболевание, описано не более 100 случаев заболевания у взрослых и лиц преимущественно пожилого возраста.

### Клиническая картина

Характерно наличие множественных узловатых образований и инфильтрированных бляшек с желтоватым оттенком, расположенных преимущественно на коже лица в периорбитальной области с развитием эктропиона, птоза, воспалением оболочек глаза. Характерны рецидивирующее течение, изъязвление элементов, при заживлении которых остаются рубцы, локальная атрофия кожи, телеангиэктазии. К признакам системности следует отнести парапротеинемию, лейкопению, повышенное СОЭ. У больных развивается гепатоспленомегалия, возможно массивное поражение других внутренних органов, повышен риск развития миеломной болезни и лимфопролиферативных заболеваний.

### Диагностика

Диагноз ставят на основании клинической картины и гистологии при наличии в глубоких слоях дермы и подкожной клетчатке палисадообразных гранулем с очагами некробиоза в центре и лимфоидных фолликулов, а также гистиоцитов с пенистой цитоплазмой, положительной реакции на лизоцим и антигенов CD68, Mac386, CD11b.

### Дифференциальная диагностика

Дифференциальную диагностику проводят с другими видами системных гистиоцитозов, липоидным некробиозом, кольцевидной гранулемой.

### Лечение

Лечение не разработано. Хирургическое иссечение не рекомендовано. Есть сообщения о лечении кожных высыпаний хлорамбуцилом или лучевой терапией.

### Прогноз

Неблагоприятный.

## Диффузный кожный ретикулогистиоцитоз

### Код по МКБ-10

D76.3. Другие гистиоцитозные синдромы.



## Эпидемиология

Редкое заболевание. В мире описано около 200 случаев, чаще у женщин (3:1).

## Клиническая картина

Характерны папулезные и нодулярные элементы телесного или желтовато-коричневого цвета, от 0,5 до 2 см в диаметре на коже лица и дистальных участков верхних конечностей, в области мелких суставов кистей и в виде ревматических узелков. Часто отмечают наличие ксантелазм в области век. При сочетанном поражении кожных покровов с изменениями в коленных суставах (деструктивная артропатия) говорят о мультицентрическом ретикулогистиоцитозе.

При этой форме у многих больных выявляют гиперхолестеринемию, поражение слизистых оболочек ротовой полости и носоглотки, лимфатических узлов, легких, костного мозга, слюнных желез, желудка, параренальной жировой клетчатки.

## Диагностика

Диагноз ставят на основании клинической картины и гистологии при обнаружении гистиоцитарной инфильтрации дермы с эозинофильной мелкозернистой цитоплазмой и гигантскими многоядерными клетками с положительной реакцией на антигены CD45, CD68, HAM56 и лизоцим. На электронограмме имеется большое число лизосом, гранулы Бирбека отсутствуют.

## Дифференциальная диагностика

Дифференциальную диагностику проводят с заболеваниями из группы гистиоцитозов, саркоидозом, гиперлиппротеинемией типа 2.

## Лечение

Лечение не разработано. Можно удалять хирургическим путем отдельные элементы. Наиболее эффективна терапия метотрексатом<sup>®</sup> при системном поражении в комбинации с циклофосфамидом<sup>®</sup> и системными глюкокортикоидами.

## Прогноз

Относительно благоприятный и обычно через 5–10 лет завершается самопроизвольной стойкой ремиссией. Примерно у 25% больных с системными проявлениями развиваются злокачественные новообразования внутренних органов, в первую очередь бронхогенный рак легких, желудка, шейки матки, молочной железы.

## Болезнь Розаи-Дорфмана

### Синоним

Синусный гистиоцитоз с массивной лимфаденопатией.

### Код по МКБ-10

D76.3. Другие гистиоцитозные синдромы.

### Эпидемиология

Одинаково часто заболевание встречается у представителей различных рас в любом возрасте, но чаще болеют мальчики у гомозиготных близнецов. Описано около 450 случаев заболевания.

### Клиническая картина

В типичных случаях первый симптом — симметричное безболезненное увеличение шейных лимфатических узлов, сопровождающееся высокой температурой тела, анемией, повышением СОЭ и гипергаммаглобулинемией. Высыпания на коже представлены эритематозно-папулезными элементами, напоминающими ксантомы, узлами, которые могут достигать нескольких сантиметров в диаметре. Преимущественно поражается кожа лица, в том числе век.

### Диагностика

Клиническая картина и гистология при наличии в дерме диффузного инфильтрата из гистиоцитов и гигантских многоядерных клеток являются определяющими. В гистиоцитах выявляют антигены S100, CD14, CD68, Mac-387, лизоцим с отсутствием гранул Бирбека.

### Дифференциальная диагностика

Дифференциальную диагностику проводят с другими гистиоцитозами, лимфопролиферативными состояниями, саркоидозом, инфекционными заболеваниями.

### Лечение

Лечение не разработано. Кожные высыпания, как правило, спонтанно регрессируют. Имеются сообщения о лучевой терапии, назначении системных глюкокортикоидов и цитостатиков.

### Прогноз

Относительно благоприятный. Заболевание имеет длительное, хроническое течение с развитием в редких случаях иммунодефицита и поражения печени, почек, легких, что приводит к летальному исходу.

## ГИСТИОЦИТОЗ Х

Собирательный термин «гистиоцитоз Х» включает три заболевания, имеющих сходную клиническую картину, обусловленную пролиферацией клеток Лангерганса в костях, коже, слизистых оболочках и внутренних органах. Эозинофильная гранулема в этой группе — наиболее доброкачественное, изолированное поражение костной ткани, встречается реже генерализованных форм. Хронический диссеминированный гистиоцитоз (болезнь Хэнда–Шюллера–Крисчена) и острый диссеминированный гистиоцитоз Х (болезнь Леттерера–Сиве) характеризуются обширным поражением скелета и других органов.

### Эозинофильная гранулема

#### Синоним

Болезнь Таратынова.

#### Код по МКБ-10

D76.0. Гистиоцитоз из клеток Лангерганса, не классифицированный в других рубриках.

#### Эпидемиология

Редкое заболевание. Обычно болеют дети и люди молодого возраста, чаще мужчины.

#### Клиническая картина

Заболевание проявляется одним или несколькими остеолитическими очагами в длинных трубчатых или плоских костях скелета, вызванными гранулематозными разрастаниями. Описаны случаи изолированных эозинофильных гранулем в коже и внутренних органах.

Основные жалобы пациента — боль в пораженных костях и припухлость прилежащих мягких тканей в области верхней или нижней челюсти, сопровождающиеся воспалением и отеком слизистой оболочки, болезненной при пальпации, некрозом и изъязвлением десен. Кожные высыпания неспецифичны и характерны для мультифокальной локализации гранулем. Встречают нодулярные элементы с изъязвлением в перианальной области, ретроаурикулярно. У больных часто развиваются аллергические реакции, у младенцев — пеленочный, себорейный дерматит.

#### Диагностика

Диагноз ставят на основании данных рентгенологического и гистологического исследований при выявлении массивных ин-

фильтратов из крупных овальных клеток с обильной цитоплазмой и ядрами неправильной бобовидной формы, а также обнаружением маркеров CD1a, HLA-DR, S100 на клетках Лангерганса.

### **Дифференциальная диагностика**

Дифференциальную диагностику проводят с остеомиелитом, остеогенным раком, саркомой, лимфомой, экстрамаммарной болезнью Педжета, миеломной болезнью, синдромом Папийона-Лефевра.

### **Лечение**

Показано хирургическое иссечение небольших остеолитических очагов или кюретаж. При локализации гранулем в зонах роста костей применяют лучевую терапию низкими дозами или химиотерапию (винбластин в комбинации с преднизолоном, метотрексатом).

### **Прогноз**

Благоприятный. Частота рецидивов после лечения составляет 16%.

## **Болезнь Хэнда-Шюллера-Крисчена**

### **Код по МКБ-10**

D76.0. Гистиоцитоз из клеток Лангерганса, не классифицированный в других рубриках.

### **Эпидемиология**

Редкое заболевание. Первые признаки болезни появляются в детском возрасте, чаще от 2 до 6 лет.

### **Клиническая картина**

Поражения кожи в виде эритематозно-папулезных высыпаний с желтовато-коричневым оттенком, чаще локализуются в области волосистой части головы, грудины и межлопаточной области, их наблюдают примерно в 30% случаев. Кроме того, в крупных складках отмечают узловатые элементы с изъязвлением. Могут поражаться слизистые оболочки ротовой полости и промежности.

Развернутая клиническая картина встречается у взрослых относительно редко триадой признаков в виде остеолитических дефектов костей черепа, экзофтальма и несахарного диабета. Поражение костей отмечают примерно у 80% пациентов, диабет — у 50% и экзофтальм — у 10%. В процесс могут вовлекаться ребра, лопатки, кости таза. Экзофтальм вызван инфильтрацией

костей орбиты, несахарный диабет — поражением гипоталамуса. У трети пациентов поражаются легкие, возможно развитие гепатоспленомегалии.

### **Диагностика**

Диагноз ставят на основании клинической картины и гистологии, в пораженных органах наблюдается диффузная инфильтрация клетками Лангерганса с примесью нейтрофилов, эозинофилов, лимфоцитов с характерным эпидермотропизмом в дерме. Компьютерная томография и ультразвуковое сканирование позволяют обнаружить поражение внутренних органов и скелета.

### **Дифференциальная диагностика**

Дифференциальную диагностику проводят с себорейным дерматитом, болезнью Дарье, Хейли–Хейли. При наличии изъязвленных гранулематозных элементов требуется исключить туберкулез кожи, онкогематологические и лимфопролиферативные состояния.

### **Лечение**

Для лечения используют глюкокортикоиды в сочетании с винбластином или метотрексатом. Для коррекции несахарного диабета используют вазопрессин. Возможна лучевая терапия низкими дозами (в основном остеолитических очагов).

### **Прогноз**

Неблагоприятный. Заболевание имеет хроническое течение, возможны спонтанные ремиссии с постепенным прогрессированием.

## **Болезнь Леттерера–Сиве**

### **Код по МКБ-10**

C96.0. Болезнь Леттерера–Сиве.

### **Эпидемиология**

Встречается в 2 раза чаще у мальчиков в возрасте 1–3 лет, примерно 2–5 случаев на 1 млн детей ежегодно. Описано внутриутробное развитие признаков болезни у монозиготных близнецов.

### **Этиология**

У многих пациентов выявляются мутации в локусе 17p13 (ген *P53*).

## Клиническая картина

Болезнь Леттерера–Сиве — самая тяжелая форма гистиоцитоза X. Заболевание начинается остро, характерно молниеносное течение.

Кожа поражена зудящими эритемато-сквамозными участками преимущественно на голове и в крупных складках с мокнутием и эрозированием поверхности, напоминающими тяжелый себорейный дерматит со вторичным инфицированием и образованием гнойничковых элементов и корок. В тяжелых случаях высыпания на коже приобретают генерализованный характер, поражаются даже ладони и подошвы. Характерны мелкие папулезные высыпания диаметром 1–2 мм, телесного или красновато-коричневого цвета, иногда с геморрагическим компонентом. Нарушение барьерной функции кожи и сниженная резистентность к инфекциям нередко приводят к бактериальному сепсису, сопровождающимся лихорадкой, потерей массы тела и лимфаденопатией.

Развивается гепатоспленомегалия. Поражение легких сопровождается кашлем и одышкой, вплоть до пневмоторакса. Поражение костного мозга приводит к анемии. В костях выявляют остеолитические очаги.

Прогноз неблагоприятный. Летальность составляет не менее 50% (зависит от тяжести поражения внутренних органов и возраста больных). Наиболее неблагоприятный прогноз у детей в возрасте до 2 лет.

## Диагностика

Диагноз ставят на основании клинической картины и гистологии, которые аналогичны болезни Хэнда–Шюллера–Крисчена. Компьютерная томография и ультразвуковое сканирование позволяют выявить поражение внутренних органов и скелета.

## Дифференциальная диагностика

Высыпания на коже дифференцируют с себорейным дерматитом, атопическим дерматитом, чесоткой, кандидозом, болезнью Дарье. Общее состояние ребенка требует исключить системный инфекционный процесс, злокачественную опухоль, в первую очередь лимфопролиферативные заболевания.

## Лечение

Для лечения применяют полихимиотерапию.

## Прогноз

Неблагоприятный. Летальность составляет не менее 50%.

## Врожденный саморазрешающийся гистиоцитоз

### Синоним

Болезнь Хашимото–Прицкера.

### Эпидемиология

Редкое заболевание. Описано около 70 случаев заболевания. Наблюдается чаще у новорожденных мальчиков.

### Клиническая картина

Основные симптомы — множественные красновато-коричневые папулы и более глубокие нодулярные элементы плотнoэластической консистенции, размерами от 1 до 10 мм, с преимущественной локализацией на коже лица и волосистой части головы, реже на коже туловища и конечностей, которые выявляют у новорожденных. Прогноз благоприятный. К 3 мес высыпания самопроизвольно проходят, оставляя после себя стойкую пигментацию.

### Диагностика

Диагноз ставят на основании клинической картины и гистологии. При гистологическом исследовании выявляют инфильтрацию дермы крупными гистиоцитами. Эпидермотропизм не характерен. В клетках инфильтрата выявляют маркеры клеток Лангерганса, однако при электронной микроскопии гранулы Бирбека в этих клетках отмечают лишь в 5–25% случаев.

### Дифференциальная диагностика

Дифференциальную диагностику проводят с другими формами саморазрешающегося гистиоцитоза, прежде всего с ювенильной ксантогранулемой. Следует также исключать лимфопролиферативные заболевания, лейкомическую инфильтрацию кожи. Быстрая инволюция элементов позволяет, наряду с гистологическим исследованием, провести дифференциальную диагностику.

### Лечение

Лечение не разработано. Необходимо длительное диспансерное наблюдение.

# Паранеоплазии

### Общие сведения

Паранеоплазии — группа заболеваний с поражением кожных покровов, указывающая на возможность наличия у пациента злокачественного новообразования внутренних органов, даже на ранней стадии развития, без жалоб и клинических проявлений. Распознавание кожных паранеопластических симптомов и синдромов способствует повышению онкологической настороженности.

В конце 1950-х годов Н. Curth предложила критерии для определения паранеопластического синдрома:

- одновременное начало дерматоза и злокачественного заболевания внутренних органов;
- параллельное течение дерматоза и злокачественного заболевания внутренних органов;
- наличие определенного типа или места развития рака, связанного с кожным заболеванием;
- статистические подтверждения свидетельства развития злокачественных заболеваний у пациентов с определенными дерматозами;
- генетическая связь между синдромом с кожными проявлениями и злокачественным заболеванием внутреннего органа.

Практически описано около 30 паранеопластических кожных синдромов:

- черный акантоз;
- паранеопластический акрокератоз Базе;
- некротизирующая мигрирующая эритема;
- ползучая извилистая эритема;
- приобретенный ограниченный пушковый гипертрихоз;
- приобретенный ихтиоз;
- паранеопластическая пузырьчатка.

При подозрении на паранеопластическую симптоматику кожных высыпаний необходимо тщательно и неоднократно обследовать пациентов с целью выявления опухоли методом компью-



терной и магнитно-резонансной томографии, ультразвукового сканирования, ангиографии и молекулярно-генетических исследований маркеров опухолевого роста. Эти маркеры можно обнаружить в опухолевых клетках, в крови и других тканевых жидкостях организма.

### **Современные представления о механизмах возникновения кожных паранеопластических синдромов**

Любая клетка организма человека потенциально злокачественна. По современным представлениям, для ее перерождения необходимо 5–10 мутаций ДНК в ключевых генах (*p53*, *pRb*, *bcl2*, *mdm2*, *ras* и др.). По мере прогрессии накапливается все больше мутаций из-за общей нестабильности генома, при этом на опухолевые клетки оказывается как внутреннее, так и внешнее воздействие. В норме клетка с мутациями в «важных» генах должна погибнуть: самостоятельно уйти в апоптоз (запрограммированная клеточная гибель) или быть узнана и уничтожена иммунной системой.

Известно, что хроническое воспаление — благоприятный фон для развития неоплазий. Присутствие лимфоцитов и макрофагов в опухоли может быть маркером как благоприятного, так и неблагоприятного прогноза.

Высказано мнение, что опухоль, находясь в органе, может изменять нормальные компоненты окружающей ткани, делая их антигенными. В результате развивается воспалительный ответ, направленный как на опухоль, так и на молекулы, экспрессирующиеся в эпителии и вызывающие паранеопластические проявления. Это предположение подтверждено на модели паранеопластической пузырчатки.

Уместно предположить, что возникновение паранеопластических синдромов у части онкологических пациентов может быть связано с общим состоянием иммунной системы или аллельным полиморфизмом, при котором сочетание нормальных вариантов одних и тех же генов может определять предрасположенность и к онкологическим заболеваниям.

В данной главе будут рассмотрены облигатные паранеопластические дерматозы.

### **Акантоз черный**

Термином «черный акантоз» (дистрофия кожи папиллярно-пигментная) обозначаются различные по этиологии и патогенезу состояния, общими клиническими признаками которых являются наличие симметричных гиперпигментированных очагов гиперкератоза и папилломатоза, преимущественное поражение складок.

**Код по МКБ-10**L83. *Acanthosis nigricans*.**Классификация**

Выделяют четыре клинические разновидности черного акантоза.

- Доброкачественная, или юношеская, форма акантоза связана с гормональным дисбалансом, развивается в раннем детском возрасте, имеет аутосомно-доминантный характер наследования. С наступлением половой зрелости высыпания регрессируют или остаются стационарными.
- Симптоматическая форма возникает под влиянием сахарного диабета, в результате приема глюкокортикоидных гормонов, эстрогенов, никотиновой кислоты, сочетается с ожирением и нередко ассоциирована с наследственными заболеваниями.
- Псевдоакантоз, возникающий в основном у тучных брюнеток с дисфункцией яичников. Повышенная потливость сопровождается травматизацией кожи. При этой форме черного акантоза никогда не поражаются слизистые оболочки. Регресс может наступить при снижении массы тела.
- Злокачественная форма черного акантоза связана с паранеоплазиями и развивается у взрослых вследствие поражения внутренних органов. В основе патогенеза этой формы лежит клеточная пролиферация кератиноцитов, обусловленная бластомным процессом.

**Клиническая картина**

Главные клинические симптомы черного акантоза — гиперпигментация, гиперкератоз и папилломатоз, возникающие в аксиллярных и паховых складках, шейно-воротниковой и аногенитальной областях, сопровождающиеся зудом. Первоначально возникают гиперпигментация, сухость и огрубение кожи, которые в последующем приобретают серовато-аспидный оттенок. На этом фоне формируются повышенная складчатость кожи и многочисленные мелкие рассеянные или сливающиеся ворсинчатые и бородавчатые разрастания величиной от зерна до горошины. Процесс принимает симметричный характер, распространяется на лицо, шею, в подмышечные впадины, на внутренние поверхности бедер, наружные половые органы, в паховые области, реже — в зоне кожных складок молочных желез, локтевых сгибов, слизистых оболочек полости рта и языка. Заболевание сопровождается сухостью волос, повышенным ороговением ладонно-подошвенных поверхностей и дистрофией ногтей.

Такая клиническая картина в 80% случаев наблюдается при раке желудка, реже — при саркоме яичников, поражении печени, желчного пузыря, кишечника, мочевого пузыря и лимфомах кожи. Описано сочетание с раком матки, пищевода, предстательной железы, почек. Одинаково часто это заболевание встречается у мужчин и женщин, чаще в возрасте от 40 до 50 лет. При паранеопластическом поражении кожи гиперкератоз, папилломатоз и пигментация более выражены, чем при других формах заболевания.

### **Диагностика**

Диагностика основывается на трех характерных клинических признаках: гиперпигментации, папилломатозе, гиперкератозе. На гистологии выявляют выраженный папилломатоз, гиперкератоз, небольшой акантоз. В дерме — незначительные периваскулярные воспалительные инфильтраты.

### **Дифференциальная диагностика**

Черный акантоз дифференцируют от гидротической эктодермальной дисплазии, при которой гиперпигментация развивается в подкрыльцовых впадинах вместе с явлениями сосочковой дистрофии; от болезни Аддисона, сопровождающейся выраженной гиперпигментацией без сосочковых разрастаний в типичных областях. В возникновении мышьяковистых и дегтярных дистрофий важную роль играют экзогенные факторы, приводящие к бородавчатым разрастаниям преимущественно в зонах контакта с раздражителем.

### **Лечение**

Своевременная диагностика и удаление опухоли на ранних фазах заболевания. Иногда наблюдается улучшение на фоне химиотерапии антагонистами фолиевой кислоты.

## **Акрокератоз паранеопластический**

### **Эпидемиология**

Редко встречающийся паранеопластический акрокератоз (синдром Базе) наблюдают исключительно у мужчин старше 50 лет, злоупотребляющих алкоголем и табакокурением.

### **Клиническая картина**

Заболевание относят к облигатным параонкологическим дерматозам, в большинстве случаев выявляют опухоли головы и шеи, в первую очередь ротовой полости, носоглотки, верхних дыхательных путей. Морфологически опухоли представлены

плоскоклеточным раком. Описаны случаи сочетания сходных кожных изменений с опухолями легких и пищевода.

Проявляется застойной эритемой и шелушением участков кожи акральной локализации — кистей, стоп, носа, ушных раковин и волосистой части головы. Нередко высыпания носят псориазиформный характер. При прогрессировании онкологического процесса очаги поражения выявляются также в области коленных и локтевых суставов, развивается дистрофия ногтей. Возможно сочетание с другими паранеопластическими синдромами и симптомами (приобретенный ихтиоз, эритема Гаммела, пойкилодермия, кожный зуд и др.).

Изменения на коже, как правило, появляются не менее чем за 10–12 мес до установления диагноза рака.

### Диагностика

Диагностика на ранних стадиях представляет затруднения. На гистологии выявляют гиперкератоз, очаговый паракератоз, акантоз. В дерме — периваскулярные лимфоцитарные инфильтраты.

### Дифференциальная диагностика

Напоминает псориаз, красную волчанку, фотодерматит, микоз гладкой кожи и онихомикоз (возможна суперинфекция *Trichophyton rubrum*).

### Лечение

Лечение малоэффективно, есть сообщения о положительном эффекте от системных ретиноидов (ацитретин). При успешном лечении опухоли или длительном безрецидивном периоде изменения на коже самопроизвольно регрессируют.

## Эритема извилистая ползучая

Эритема извилистая (эритема Гаммела) — заболевание из группы фигурных эритем, являющееся облигатным паранеопластическим процессом.

### Эпидемиология

Встречается у пациентов в возрасте 40–60 лет, имеющих онкологическое заболевание внутренних органов.

### Клиническая картина

Участки пораженной кожи представлены концентрическими эритематозными шелушащимися высыпаниями причудливых очертаний в виде гирлянд, напоминающих рисунок ствола дерева. Края элементов слегка приподняты, высыпания симметрично расположены на коже туловища и проксимальных участках ко-

нечностей. Очаги эритемы мигрируют, нередко перемещаясь до 1 см в день. Как правило, больных беспокоит кожный зуд. Может наблюдаться лимфаденопатия. Описано сочетание этих симптомов с ихтиозом и ладонно-подошвенной кератодермией. По данным некоторых авторов, у 84% пациентов с эритемой Гаммела выявляется рак внутренних органов, в первую очередь бронхогенный рак легких, реже — опухоли молочной железы, мочевого пузыря, матки, пищеварительного тракта и предстательной железы.

### **Диагностика**

Диагноз основывается на типичной клинической картине, гистологическая картина малоинформативна. В крови выявляют гиперэозинофилию, но этот признак не является постоянным.

Дифференциальную диагностику проводят с другими фигурами эритемами.

### **Лечение**

На фоне лечения основного заболевания высыпания на коже обычно регрессируют или наблюдается значительное улучшение.

## **Эритема некротическая мигрирующая**

Некротическая мигрирующая эритема (глюкагономный синдром, синдром глюкагономы) вызывается гиперглюкагонемией вследствие глюкагон-секретирующей опухоли поджелудочной железы. Встречается как спорадически, так и на фоне наследственного синдрома множественных эндокринных опухолей.

### **Эпидемиология**

Заболевание редкое. Встречается преимущественно у женщин в постменопаузе.

### **Клиническая картина**

Высыпания распространенного характера в виде эритемы ярко-красного цвета с папулосквамозными элементами возникают преимущественно на коже промежности, живота, ягодиц и нижних конечностей. По периферии очагов характерен венчик из отслаивающегося эпидермиса. При прогрессировании процесса на поверхности очагов формируются пузырьки, самопроизвольно вскрывающиеся с образованием эрозий; экссудат засыхает в виде корочек. У большинства пациентов можно наблюдать алопецию и поражение слизистых оболочек с развитием хейлита, атрофического глоссита и стоматита, а также уретрита и ваги-

нита с возможно острым развитием сахарного диабета, анемии, диареи и снижения массы тела. Процесс быстро метастазирует в печень.

### Диагностика

Диагноз устанавливают по клиническим проявлениям на коже в сочетании с системными нарушениями и наличием на гистограмме некробиотических изменений в эпидермисе с формированием субкорнеальных или внутриэпидермальных щелей и субкорнеальных пустул. В дерме — выраженные периваскулярные лимфоцитарные воспалительные инфильтраты. В крови повышен уровень глюкозагона (более 1000 нг/л), снижена концентрация цинка и белка (гипопротеинемия).

### Дифференциальная диагностика

На ранних стадиях высыпания могут напоминать экзему, себорейный дерматит, энтеропатический акродерматит, пустулезный псориаз, субкорнеальный пустулез, а также приобретенный дефицит цинка и биотина.

### Лечение

В случае радикальной резекции опухоли кожные изменения самопроизвольно регрессируют. Химиотерапия (дакарбазин, фторурацил) значительно улучшает прогноз для жизни пациентов. При выявлении метаболических нарушений показана соответствующая заместительная терапия (цинк, биотин, растворы аминокислот). Есть сообщения об эффективности парентерального введения аналогов соматостатина.

## Ихтиоз приобретенный (*ichthyosis acquisita*)

Приобретенный ихтиоз — паранеопластический процесс; развивается у взрослых и по клинической картине напоминает наследственно обусловленный обычный ихтиоз.

### Клиническая картина

Клинические проявления представлены шелушением и сухостью кожи. Отличительная особенность — ромбовидная форма грубых чешуек, края их неплотно прилегают к поверхности кожи. У многих больных одновременно наблюдают гиперкератоз ладоней и подошв, алопецию. В отличие от наследственного обычного ихтиоза, могут поражаться крупные складки кожи, наблюдается зуд. По данным Н. Агам (1984), у 70% пациентов с паранеопластическим ихтиозом выявляется лимфогранулематоз. Реже встречается сочетание с ретикулолимфосаркомой,

Т-клеточной лимфомой, миеломной болезнью, а также раком легких, молочной железы и шейки матки.

### **Диагностика**

Установление диагноза не представляет затруднений. При гистологическом исследовании обнаруживаются ретенционный гиперкератоз, фолликулярный гиперкератоз. Зернистый слой истончен или отсутствует, дерма — без особенностей.

### **Дифференциальная диагностика**

Поздний возраст начала заболевания позволяет исключить генодерматоз. Необходимо также обследовать больных для исключения других возможных причин развития ихтиоза (системные аутоиммунные заболевания, инфекционные заболевания, гипотиреоз, болезнь Крона).

### **Лечение**

Проводят симптоматическое лечение. Назначают мази и кремы с кератолитиками, увлажняющие средства.

## **Пузырчатка паранеопластическая**

Аутоиммунное заболевание, характеризующееся поражением кожи и слизистых оболочек с развитием пузырей в результате акатолиза.

### **Эпидемиология**

Паранеопластическая пузырчатка в 70% случаев развивается у пациентов с лимфопролиферативными заболеваниями. Диагностика кожного процесса предшествует выявлению онкологического заболевания.

### **Клиническая картина**

Клиническая картина паранеопластической пузырчатки сходна с другими формами этого заболевания, характеризуется преимущественным поражением слизистых оболочек в виде болезненных эрозий и более глубоких язвенных дефектов. Первым признаком заболевания обычно является тяжелый персистирующий стоматит с переходом на красную кайму губ. На коже туловища и конечностей имеются полиморфные высыпания, преобладают вялые пузыри с прозрачным содержимым, располагающиеся, как правило, на неизменной коже. Пузыри быстро вскрываются с образованием болезненных эрозий, имеющих красную мокнущую поверхность и увеличивающихся даже при легкой травме. Иногда высыпания напоминают элементы многоформной экссудативной эритемы с поражением кожи ладоней и

подошв. Описано сочетание паранеопластической пузырьчатки не только с лимфопролиферативными процессами (лимфогранулематоз, В-клеточная лимфома, хронический лимфолейкоз, Т-клеточная лимфома), но также с опухолями тимуса и матки. Для паранеопластической пузырьчатки характерна высокая смертность больных (по некоторым данным — 75–80%).

### **Диагностика**

Диагноз устанавливают на основании клинической картины и гистологического исследования с наличием щелей, редко — пузырей с акантолитическими клетками, локализующихся преимущественно надбазально. Характерны вакуольная дистрофия клеток базального слоя, дискератоз. В дерме выявляют полосовидный лихеноидный инфильтрат с экзоцитозом лимфоцитов, единичные эозинофилы, нейтрофилы. С помощью прямой РИФ в межклеточном пространстве и вдоль базальной мембраны выявляется отложение IgG, реже — компонента комплемента С3.

### **Дифференциальная диагностика**

Дифференциальный диагноз проводят с различными формами пузырьчатки, мнгоформной экссудативной эритемой, рубцующимся пемфигоидом, болезнью Хейли–Хейли. Дифференциально-диагностическим признаком считается выявление комбинации IgG аутоантител против плакина и десмоглеина.

### **Лечение**

В целом лечение малоэффективно. Пациентам назначают преднизолон в дозе 2–3 мг/кг с последующим снижением дозы до поддерживающей (5–40 мг в сутки) при отсутствии новых пузырей. Возможно сочетание преднизолона с бетаметазоном (дипроспаном\*). Одновременно назначают цитостатики (иммуносупрессоры), например метотрексат внутримышечно в дозе 25–30 мг в неделю, 4–5 инъекций на курс; азатиоприн по 100–200 мг 1–2 раза в неделю в течение 1 мес. Наружно назначают средства, ускоряющие заживление эрозий. При инфицировании показаны антибиотики.

### **Приобретенный ограниченный пушковый гипертрихоз (*hypertrichosis lanuginosa acquisita*)**

Облигатный паранеопластический процесс проявляется избыточным оволосением кожных покровов благодаря усиленному росту пушковых волос, напоминающих по структуре лануго новорожденных.



## Эпидемиология

Редкое заболевание. Описано около 60 случаев в мировой литературе. Наблюдается у людей в возрастной группе 40–70 лет, преимущественно у женщин.

## Клиническая картина

Заболевание проявляется внезапным избыточным оволосением кожных покровов в области лба, щек, конечностей, груди и живота. Растущие волосы, обычно гипопигментированные, напоминают по виду лануго новорожденных или птичий пух. К моменту манифестации гипертрихоза у большинства больных онкологический процесс носит уже метастатический характер. Нередко у больных присутствуют общие симптомы интоксикации: потеря массы тела, недомогание и др. У женщин наиболее частой является колоректальная локализация злокачественной опухоли, реже диагностируется рак легких или молочных желез. У мужчин приобретенный гипертрихоз обычно развивается на фоне рака легких или толстой кишки.

## Диагностика

Диагноз ставят на основании клинической картины.

## Дифференциальная диагностика

Диагностика обычно не представляет затруднений. Необходимо исключить другие возможные причины приобретенного гипертрихоза, а именно: метаболические и эндокринные нарушения, побочное действие лекарственных препаратов (глюкокортикоиды, пеницилламин, фенитоин, стрептомицин и др.). Необходимо тщательное инструментальное и лабораторное обследование больных, в том числе исследование серологических онкомаркеров.

## Лечение

Лечение не разработано. После удаления опухоли гипертрихоз, как правило, регрессирует в течение нескольких месяцев. Рецидив опухоли сопровождается возобновлением усиленного роста волос.

# Псевдолимфомы кожи

Псевдолимфомы кожи — дерматозы, обусловленные гиперплазией лимфоидной ткани и имеющие клиническое и/или патогистологическое сходство со злокачественными лимфомами. От последних псевдолимфомы отличаются доброкачественным течением.

### Краткие исторические сведения

Изучение псевдолимфом кожи началось в конце XIX — начале XX в. Капоши, Шпиглером и Фендтом, которые обнародовали первые наблюдения над этим заболеванием, назвав его саркоматозом кожи. Многие годы исследование псевдолимфом кожи сводилось к клиническому изучению локальных проявлений.

Со второй половины XX в. стали появляться сообщения о генерализованных псевдолимфомах кожи и псевдолимфомах кожи, связанных с системными симптомами. На разных этапах изучения псевдолимфом кожи их обозначали различными терминами, например «доброкачественная лимфоплазия кожи», «актинический ретикулоид» и «истинная псевдолимфома».

К настоящему времени термины «саркоматоз кожи», «саркоид Шпиглера–Фендта», «лимфаденоз круговой кожи», «лимфаденоз кожи доброкачественный» устарели, а «лимфоцитомы кожи», «доброкачественная лимфоплазия кожи» и «лимфоидная гиперплазия» применяются как синонимы.

В американской литературе в группу псевдолимфом кожи без достаточного обоснования включены болезнь Кастлемена, фолликулярный муциноз, ангиоиммунобластная лимфаденопатия, лимфоматоидный гранулематоз. Эти нозологические формы как варианты кожных псевдолимфом не получили общего признания.

Болезнь Кимуры и ангиолимфоидную гиперплазию с эозинофилией, согласно нашему определению псевдолимфом, не следует относить к этой группе заболеваний: основу первой болезни составляет воспалительный инфильтрат, основу второй — гиперплазия кровеносных сосудов в сочетании с воспалительным инфильтратом.

Таким образом, в строгом понимании термин «псевдолимфома кожи» может быть использован по отношению лишь к следующим заболеваниям: доброкачественной лимфоплазии кожи (синонимы — лимфоцитомы кожи, лимфоидная гиперплазия), истинной псевдолимфоме кожи, актиническому ретикулоиду, лимфоцитарной инфильтрации Джесснера–Канофа.

### Эпидемиология

Псевдолимфомы кожи — частые заболевания, особенно в поликлинической практике, главным образом из-за локальных, ограниченных форм, встречаются преимущественно у молодых женщин. Могут болеть и дети. Ассоциации обширных и эритродермических форм с каким-либо определенным контингентом не установлено, за исключением актинического ретикулоида, поражающего, как правило, мужчин.

### Этиология и патогенез

Этиология псевдолимфом кожи неизвестна. Основу их патогенеза составляет гиперплазия лимфоидной ткани. Факторы, провоцирующие возникновение псевдолимфом кожи, многочисленны и разнообразны, имеют экзогенную, значительно реже — эндогенную природу. При неизвестном провоцирующем факторе псевдолимфому рассматривают как идиопатическую. Гиперплазия лимфоидной ткани обуславливает общие закономерности течения псевдолимфом кожи и общие особенности их клинических и патогистологических проявлений.

Первичный элемент псевдолимфом кожи — папула плотноэластической консистенции, имеющая вначале гладкую поверхность и бледно-розовую или телесную окраску, округлые очертания и резкие границы диаметром до 1,0–1,5 см. Папулы в результате периферического роста и/или слияния трансформируются в бляшки. Папулы при псевдолимфомах кожи, как и свойственно этим элементам, не подвергаются ни эрозированию, ни изъязвлению, ни трансформации в узлы, а при полном регрессе не оставляют рубцов, склонны к рецидивам. Бляшки, увеличиваясь и сливаясь друг с другом, образуют обширные очаги поражения, вплоть до парциальных и тотальных эритродермий.

В формировании клинических проявлений псевдолимфом кожи, помимо основного механизма патогенеза — гиперплазии лимфоидной ткани, несомненную роль играют отклонения в иммунной системе (общие и локальные), природа провоцирующего фактора, дисфункции кожного покрова и его морфологические особенности, а также нарушения в общем балансе регуляторных систем организма. Разнообразное представительство и выраженность этих составляющих патогенеза, а также различное их со-

четание обуславливают многообразие клинических вариантов псевдолимфом кожи.

Особо следует отметить, что псевдолимфома кожи и злокачественная лимфома кожи медленного и относительно доброкачественного течения на определенном этапе могут быть вполне идентичными не только гистологически, но и иммунофенотипически, и даже молекулярно-биологически. В подобных случаях лишь длительное наблюдение позволяет понять биологическое поведение лимфопрролиферативного процесса.

### **Классификация**

Единой классификации псевдолимфом кожи нет. Наиболее распространена классификация, основанная, по предложению O. Braun-Falco и G. Burg, на архитектонике инфильтрата в коже. В зависимости от преобладающего типа лимфоцитов различают В-клеточные и Т-клеточные псевдолимфомы кожи.

В-клеточные псевдолимфомы кожи отличает очаговый, реже — диффузный инфильтрат, занимающий обычно сетчатый слой дермы. Эпидермис нормален и отделен от инфильтрата узкой зоной не вовлеченного в патологический процесс сосочкового слоя дермы — зоной Гренза. Эта группа псевдолимфом представлена доброкачественной лимфоплазией кожи.

Т-клеточные псевдолимфомы характеризует плотный лосовидный инфильтрат в дерме, ограниченный, как правило, ее сосочковым слоем. Инфильтрат прилежит к эпидермису. Зона Гренза отсутствует. К таким псевдолимфомам кожи относят актинический ретикулоид, истинную псевдолимфому, включая синдром псевдолимфомы, лимфоцитарную инфильтрацию Джесснера–Канофа.

### **Доброкачественная лимфоплазия кожи**

Доброкачественная лимфоплазия кожи обусловлена относительно плотным инфильтратом в сетчатом слое дермы. Инфильтрат обычно богат В-клетками. Болеют взрослые и дети; женщины чаще, чем мужчины.

#### **Провоцирующие факторы**

В большинстве случаев доброкачественная лимфоплазия кожи имеет идиопатический характер: провоцирующий фактор остается неизвестным. Вместе с тем провоцирующую роль могут играть давление (например, очки), татуировка, иглоукалывание, травма, прокалывание ушей, ношение украшений из золота и никеля, инъекции гипосенсибилизирующих средств, укусы, ужаления и инвазии пиявок, членистоногих, насекомых, инфекции (болезнь Лайма, опоясывающий и рецидивирующий герпес), вакцинация.

## Клиническая картина

Клинически доброкачественная лимфоплазия кожи проявляется одиночной папулой, значительно реже — одиночной бляшкой. Возможны единичные и даже множественные папулы и бляшки, расположенные асимметрично на ограниченном участке кожного покрова. Обычная локализация и папул, и бляшек — голова, шея, молочные железы, гениталии, конечности. Описаны и другие локализации, в том числе на слизистой оболочке полости рта. Генерализованные варианты редки. Они характеризуются распространением папул, порой милиарных, и бляшек по всему кожному покрову.

Папулы представлены полусферическими округлыми образованиями от 2 мм до 2 см, четко отграниченными от окружающей кожи. Поверхность их гладкая, блестящая; кожа истончена, нередко покрыта телеангиэктазиями; подчас выявляют скудное шелушение. Папулы имеют окраску от розовой до красно-коричневой и консистенцию от тестоватой до плотной; при локализации на веках напоминают ксантелазму. При витропрессии обнаруживают желтую окраску. Папулы не вызывают субъективных ощущений и экссудативных явлений на фоне хорошего общего состояния. Иногда формируется регионарный лимфаденит. Особое место занимают папулы, возникновение которых связано с пиявками, членистоногими и насекомыми: в результате укусов, ужалений и инвазий такие элементы могут сопровождаться зудом, подвергаться эрозированию и изъязвлению, покрываться корками; папулы, как правило, множественные и распространенные.

Бляшки по клиническим характеристикам сходны с папулами. Их отличают лишь более крупные размеры, плоская форма и большая плотность. Иллюстрацией может служить наблюдение Н.С. Потекаева и О.Ю. Олисовой доброкачественной лимфоплазии кожи, спровоцированной ВПП, — первое описанное наблюдение такой лимфоплазии.

У 40-летнего больного в течение 2 мес в нижней части лица с переходом на подбородок сформировалась крупная бляшка кирпично-красного цвета, плоской формы, округлых очертаний и с резкими границами. Поверхность бляшки была покрыта скудными чешуйками и тонкими полупрозрачными корочками, расположенными отдельными группами. Пальпаторно определялся массивный, чрезвычайно плотный инфильтрат. Субъективно отмечалось легкое покалывание. Из анамнеза удалось выяснить, что появлению бляшки в течение 2 лет предшествовали приступы высыпаний везикул в виде групп, мало беспокоившие больного, так как в течение 1 нед наступало спонтанное разрешение.

Эти анамнестические данные и групповое расположение тонких полупрозрачных покрывок везикул дали основание для диа-

гноза доброкачественной лимфоплазии кожи, спровоцированной ВПГ. Регресс бляшки на фоне лечения противовирусными препаратами подтвердил диагноз.

Из общей группы доброкачественной лимфоплазии кожи выделяют боррелиозную лимфоцитому и постскабиозную лимфоплазию. Постскабиозная лимфоплазия кожи возникает в ответ на воздействие чесоточных клещей и их предшественников, проявляется в виде папул и бляшек полусферической формы, четко отграниченных от окружающей кожи, розово-красного или буровато-красного цвета, с гладкой поверхностью и плотной консистенцией. Преимущественная локализация — кожа живота, бедер и половых органов. Ранее для обозначения подобных высыпаний у больных, перенесших чесотку, использовали термины «персистирующие узелки», «узелковая чесотка», «стойкие чесоточные узелки» и др. В основе их формирования лежит реактивная гиперплазия лимфоидной ткани в местах наибольшего ее скопления, а непосредственной причиной служит, как предполагают, иммунопатологический процесс по типу гиперчувствительности замедленного типа к компонентам клеща. В то же время после полноценного противочесоточного лечения постскабиозные папулы и бляшки могут долго сохраняться и подвергаются регрессу лишь после применения глюкокортикоидов в виде мазей или обкалывания очагов.

### Патогистология

Эпидермис нормален или мало изменен. Как правило, имеется зона Гренза. В дерме, преимущественно в сетчатом слое, располагается диффузный или, чаще, узелковоподобный инфильтрат, связанный с сосудами и придатками кожи. Инфильтрат четко отграничен, полиморфен: это мелкие лимфоциты, смешанные с плазматическими клетками и эозинофилами. Среди них имеются лимфобласты и гистиоциты (макрофаги), которые образуют картину «звездного неба». Отдельные гистиоциты могут быть многоядерными и содержать в цитоплазме фагоцитированный материал (полихромные тельца). В краевой зоне инфильтрата, помимо эозинофилов, иногда располагаются нейтрофилы и тканевые базофилы.

Часто выявляют фолликулярные структуры с герминативными центрами. Как и в лимфатических узлах, в этих структурах визуализируются центробласты, центроциты, герминативный центр, макрофаги и многочисленные митозы. Иммуногистохимическим окрашиванием можно идентифицировать дендритные ретикулярные клетки. Лимфоциты поликлональны: они содержат  $\kappa$ - и  $\lambda$ -легкие цепи. Соотношение В- и Т-лимфоцитов в клеточном составе равно 2:1. Частыми находками бывают разре-

жение структур придатков кожи, новообразование сосудов, пролиферация эндотелиальных клеток венул дермы.

### Течение и прогноз

Прогноз благоприятный. Идиопатическая доброкачественная лимфооплазия кожи может закончиться спонтанным регрессом с возможным рецидивом. В других случаях заболевание приобретает персистирующий характер — необходим регулярный мониторинг на предмет выявления злокачественной лимфомы.

Доброкачественные лимфооплазии кожи, обусловленные провоцирующими факторами, заканчиваются выздоровлением при их устранении. При длительном воздействии этих факторов течение доброкачественной лимфооплазии кожи становится упорным и весьма длительным, продолжаясь порой несколько лет, а ее высыпания распространяются на обширные области кожного покрова.

Примером может служить наблюдавшаяся Н.С. Потекаевым и И.П. Приколабом чесотка давностью 20 лет у 40-летнего больного. Генерализованная сыпь практически покрывала весь кожный покров: на туловище, руках и ногах она была представлена мелкими папулами, а в области ушных раковин, подкрыльцовых впадин, паховых складок и мошонки — крупными полусферическими папулами и бляшками. Перед поступлением под наблюдение авторов сыпь рассматривали как злокачественную лимфому.

### Диагностика

Диагноз доброкачественной лимфооплазии кожи устанавливают, сопоставляя данные анамнеза (выявление провоцирующего фактора, за исключением идиопатических вариантов), клиническую картину заболевания, результаты гистологического и иммунофенотипического анализа. При упорной персистенции высыпаний показаны повторные биопсии с использованием, помимо гистологического и иммунофенотипического подхода, молекулярно-биологических исследований.

В дифференциально-диагностическом отношении следует иметь в виду лимфоцитарную инфильтрацию Джесснера-Канофа, эритематоз, папулезные сифилиды, лейкемиды, бляшечную лимфому, саркоидоз, туберкулезную волчанку, эозинофильную гранулему лица, болезнь Кимуры.

### Лечение

При идиопатической доброкачественной лимфооплазии кожи с разной степенью успешности применяют криотерапию, антималярийные препараты, фторированные глюкокортикоиды в виде мазей (в том числе под окклюзией) и растворов для внутриоча-

гового обкалывания. В случае резистентности бляшек к проводимой терапии хороший эффект оказывает локальное применение электронного пучка и рентгеновских лучей, которому может предшествовать хирургическое иссечение очага поражения.

Лечение доброкачественной лимфоплазии кожи, спровоцированной какими-либо факторами, подразумевает прежде всего их устранение.

При постскабиозной лимфоплазии показана 33% серная мазь пополам с лоринденом С\*, предложенная Н.С. Потеевым.

## **Истинная псевдолимфома кожи**

Истинная псевдолимфома кожи имеет наибольшее клиническое и патогистологическое сходство с грибковидным микозом до появления при нем узловатых высыпаний, т.е. до развития III, опухоловой стадии. В зарубежной литературе истинная псевдолимфома кожи известна как псевдогрибовидный микоз, лекарственно обусловленная псевдолимфома кожи и лимфоматоидный контактный дерматит. Обозначаемые этими терминами проявления псевдолимфомы кожи следует рассматривать, на наш взгляд, как варианты истинной псевдолимфомы.

Истинная псевдолимфома кожи обычно обусловлена провоцирующими факторами, в части случаев может быть идиопатической; поражает мужчин и женщин в любом возрасте, чаще после 50 лет.

### **Провоцирующие факторы**

Факторы, провоцирующие истинную псевдолимфому кожи, многочисленны и разнообразны. Как правило, они имеют экзогенную природу и представляют собой лекарственные средства, в основном вводимые внутрь. Чаще всего указывают карбамазепин, фенитоин и другие противосудорожные препараты, а также производные сульфонилмочевины. Реже встречаются указания на аллопуринол, атенолол, азатиоприн, циклоспорин, дилтиазем, филграстим, плаквенил\*, пириметамин, нитрофурантоин, пеницилламин, пенициллин и др. Псевдолимфомы как реакции на противосудорожные средства и ацетилхолинэнзимные ингибиторы сопровождаются системными симптомами. В таких случаях осложнения лекарственной терапии рассматриваются как синдром псевдолимфомы. Аллергические дерматиты от наружных лекарственных средств могут приобретать персистирующее течение. В этих очень редких случаях дерматит сопровождается гистологическими изменениями, напоминающими грибковидный микоз.

Весьма обширна группа химических раздражителей, вызывающих истинную псевдолимфому кожи: технические масла, аро-



матические вещества, бензолы, бензин, керосин, резина, фотореактивы и др. Воздействуют они наружно (в основном), а также проникая в организм через органы дыхания.

Провоцирующую роль могут сыграть черная смородина, вода, пиво, красные вина и дерматомицеты.

### Клиническая картина

Клинически истинная псевдолимфома кожи манифестирует пятнами, папулами, бляшками и эритродермиями. Все эти высыпания, особенно эритродермии, сопровождаются субъективными ощущениями в виде зуда и экссудативными явлениями. Количество пятен, папул и бляшек колеблется от единичных до множественных. Обычно они поражают кожный покров в различном сочетании друг с другом. Локализация повсеместная. Изолированные пятна, папулы и бляшки имеют четкие границы, округлые или овальные очертания. При слиянии высыпаний очертания становятся фестончатыми и даже причудливыми, границы остаются четкими. Диаметр пятен, как правило, не превышает 5–6 см, папул — 1,5–2 см, бляшек — 10–15 см.

Основная окраска высыпаний розово-красная. К ней могут примешиваться синюшные (чаще всего), желтоватые, буроватые, темные и другие тона. Для истинной псевдолимфомы кожи, обусловленной производными сульфонилмочевины, характерен отчетливый фиолетовый оттенок, что имеет диагностическое значение.

Поверхность пятен, папул и особенно бляшек покрыта в разном количестве и в разном сочетании чешуйками, экскориациями, серозными и геморрагическими корочками; пушковые волосы частично или полностью выпадают. Папулы и небольшие пятна могут быть гладкими. Папулы и бляшки плоские. В случае массивного инфильтрата они приобретают полусферическую форму и резко выстоят над поверхностью кожи.

Эритродермическая разновидность истинной псевдолимфомы кожи характеризуется утолщением кожного покрова (главным образом в результате инфильтрации), утрированным рисунком кожи и синюшно-розовой окраской с буроватым оттенком. Этот фон покрыт мелкими, средними и крупными чешуйками, эрозиями, многочисленными экскориациями (последствие расчесов) и серозно-геморрагическими корочками. Пушковые волосы местами отсутствуют. Нередко развивается гиперкератоз ладоней и подошв, особенно в области пяток. Постоянны чувство стянутости кожи и зуд разной силы.

Разнообразные проявления истинной псевдолимфомы кожи могут сопровождаться лимфаденопатией и другими системными симптомами. В таких случаях речь идет о синдроме псевдолим-

фомы. Синдром псевдолимфомы чаще развивается у больных с эритродермической разновидностью истинной псевдолимфомы кожи. С разной частотой и в разной комбинации наблюдают следующие системные симптомы: генерализованную лимфаденопатию, гепатомегалию, ухудшение общего состояния, нарушение сна, субфебрильную температуру тела, общую слабость, анорексию, снижение массы тела. Наиболее частый симптом — генерализованная лимфаденопатия, почти закономерная при эритродермической разновидности, и самый редкий — снижение массы тела, возникающее при той же эритродермической разновидности. Увеличенные лимфатические узлы (обычно шейные, подкрыльцовые, кубитальные и паховые) имеют диаметр 1,5–2,5 см, плотноэластическую консистенцию, при пальпации безболезненны и подвижны: они не спаяны друг с другом и окружающими тканями. Нередко отмечается увеличение печени.

Примером истинной псевдолимфомы кожи может служить наше наблюдение синдрома псевдолимфомы, обусловленного двойной дерматомицетной инфекцией. У больного 67 лет клинически вполне типичная парциальная руброфитийная эритродермия сопровождалась сильным зудом, анорексией, субфебрильной температурой тела, общей слабостью, нарушением сна, снижением массы тела на 7 кг за последние 6 мес болезни. Культурально с гладкой кожи, стоп и ногтей стоп были получены *Trichophyton rubrum* и *Epidermophyton floccosum*.

Первоначально столь необычно тяжелое течение дерматомицетного поражения кожи предположительно связывали с фоном, обусловленным злокачественным новообразованием. Однако детальный онкологический поиск отверг это предположение. Патогистологическое исследование пораженной кожи выявило картину псевдолимфомы. Окончательный диагноз — «синдром псевдолимфомы, вызванный двойной дерматомицетной инфекцией (*Tr. rubrum* и *E. floccosum*)». Применение тербинафина (ламизил\*) по 250 мг/сут за 16 нед способствовало излечению: на 8-е сутки прекратился зуд, с 10-х суток началось угасание эритродермии, закончившееся к 40-м суткам полным ее регрессом. В течение этого времени пришли в норму температура тела и сон, появился аппетит и восстановилась масса тела. На гладкой коже патогенные грибы не были найдены. Однако в ногтях стоп, межпальцевых складках и на сводах стоп микроскопически обнаружены патогенные грибы. Долечивание стоп, включая ногти, проводили по месту жительства больного.

## Патогистология

Гистологически выявляют полосовидный инфильтрат, расположенный в дерме, преимущественно в сосочковом слое, плот-

но прилежащий к эпидермису. Дермоэпидермальное соединение «закрыто» для наблюдения. Зона Гренза отсутствует.

Иногда инфильтрат связан с сосудами и придатками кожи, принимает вид узелков. Инфильтрат состоит преимущественно из мелких, средних и крупных лимфоцитов, многие из которых атипичны: имеют щелевидно «разделенные» и церебриформные ядра, четко определяемые при электронной микроскопии. Есть примесь умеренного количества гистиоцитов и эозинофилов; плазматические и бластные клетки, клетки Березовского–Штернберга редки. Атипичные, бластные и клетки Березовского–Штернберга создают сходство истинной псевдолимфомы кожи с грибковидным микозом. Нередко в сосочковом слое определяют отек, не свойственный грибковидному микозу.

Изменения в эпидермисе разнообразны: гиперкератоз, паракератоз, акантоз, фокусы спонгиоза, эпидермотропизм и микроабсцессы Потрие. Они имеют различную степень выраженности и представлены во всевозможных сочетаниях. Сходство с грибковидным микозом придают псевдолимфоме эпидермотропизм и микроабсцессы Потрие, хотя их наблюдают редко. Эпидермотропизм обычно выражен слабо или умеренно, а небольшие скопления лимфоцитов только внешне напоминают микроабсцессы Потрие.

### Течение и прогноз

Прогноз благоприятный. Течение идиопатической истинной псевдолимфомы кожи неопределенно долгое. При провоцирующих факторах оно зависит от длительности воздействия этих факторов и может колебаться от краткого до весьма продолжительного.

При длительном течении заболевания первоначальные высыпания обычно единичны. Со временем пятна, папулы и бляшки увеличиваются в количестве и размерах, покрывая подчас большие участки кожного покрова. При слиянии высыпаний образуются обширные очаги поражения, вплоть до эритродермии.

### Диагностика

При сборе анамнеза делают акцент на выявлении провоцирующего фактора. Учитывают особенности клинического течения истинной псевдолимфомы кожи, а также сходство с грибковидным микозом. Диагноз следует подтвердить гистологически, а при необходимости — иммунофенотипически и молекулярно-биологически.

В некоторых случаях истинную псевдолимфому кожи необходимо дифференцировать от грибковидного микоза.

## Лечение

В основе лечения истинной псевдолимфомы кожи лежит устранение провоцирующего фактора. Высыпания постепенно угасают до полного регресса, иногда оставляя после себя пигментированные участки кожи. Чтобы ускорить регресс элементов при ограниченных высыпаниях, целесообразно назначать мази и кремы, содержащие глюкокортикоиды, а при распространенных высыпаниях к этой терапии присоединяют антигистаминные препараты и энтеросорбенты.

При эритродермических разновидностях истинной псевдолимфомы кожи применяют плазмаферез (6–10 процедур) и системные глюкокортикоиды: преднизолон, метилпреднизолон (метипред<sup>▲</sup>) в начальной суточной дозе 8–10 таблеток с последующим постепенным снижением, вплоть до полной отмены, и бетаметазон (дипроспан<sup>▲</sup>) по 2 мл на инъекцию, 2–3 инъекции с недельным интервалом.

При идиопатической разновидности показаны те же подходы, иногда псорален-ультрафиолетовая терапия.

## Актинический ретикулоид

Синонимы: хронический актинический дерматит, персистентная световая реакция, хронический светочувствительный дерматит, светочувствительная экзема. Из них наибольшее распространение получил синоним «хронический актинический дерматит».

Актинический ретикулоид впервые описан в 1969 г. F. Ive и соавт. как заболевание, при котором повышенная фоточувствительность ассоциирована с клиническими и гистологическими признаками злокачественной лимфомы.

В настоящее время актинический ретикулоид принято рассматривать как дерматоз, протекающий по типу псевдолимфомы кожи, провоцирующим фактором которого служит инсоляция. Подобная точка зрения обусловила двойственный подход к определению нозологического места актинического ретикулоида. В отечественной литературе Б.А. Беренбейн и В.Г. Акимов относят это заболевание к фотодерматозам, а Н.С. Потекаев, Ю.В. Сергеев, О.Ю. Олисова — к псевдолимфомам кожи.

Среди зарубежных авторов одни рассматривают актинический ретикулоид в группе фотодерматозов вместе с полиморфным фотодерматозом, фоточувствительной экземой и хроническим фоточувствительным дерматитом, интерпретируют клинические, гистологические и фотобиологические признаки актинического ретикулоида как результат фотоаллергической реакции.

Другие зарубежные авторы относят актинический ретикулоид к псевдолимфомам кожи, включая его в гетерогенную груп-

пу Т-клеточных псевдолимфом. Сторонники этой точки зрения считают, что актинический ретикулоид и фотодерматозы — разные заболевания.

Таким образом, до настоящего времени нельзя считать точно определенным нозологическое место актинического ретикулоида.

### **Эпидемиология**

Актинический ретикулоид — редкое заболевание. Поражает, как правило, мужчин пожилого возраста и лишь изредка — пожилых женщин.

### **Этиология и патогенез**

Этиология актинического ретикулоида не установлена. Вероятнее всего, она носит мультифакторный характер. Причиной может быть контактная аллергия или фотоаллергия. Предполагают, что фотосенсибилизатором при актиническом ретикулоиде выступает кинуреновая кислота. Как аллергены хорошо известны олеосмолы из композитных материалов, компоненты резины, бихромат калия и ароматические вещества, особенно мускус. Невыявленные контактные аллергены могут быть причиной внезапных вспышек болезни или хронизации заболевания, а устранение аллергии иногда приводит к полному разрешению высыпаний, но локальная гиперчувствительность к свету может персистировать в течение многих лет. Предполагают, что происходит активация аутореактивных клеток в области проявлений актинического ретикулоида.

К настоящему времени появились работы, в которых сообщается о возможности трансформации актинического ретикулоида в лимфому кожи. Описаны единичные наблюдения трансформации актинического ретикулоида: в первом случае в злокачественную лимфому, через несколько лет после начала заболевания, во втором — в ретикулярно-клеточную саркому, а в третьем — в болезнь Ходжкина. Однако большинство авторов считают, что актинический ретикулоид — не предзлокачественное заболевание, и эти наблюдения свидетельствуют о случайном сочетании двух различных заболеваний или не распознанной изначально лимфоме.

### **Клиническая картина**

В связи с высокой фоточувствительностью чаще поражаются преимущественно открытые участки кожного покрова: лицо, шея, область шейно-воротниковой зоны, реже тыл кистей и предплечья. Заболевание всегда дебютирует в весенне-летний период. После инсоляции появляются пятна и папулы розовато-синюшного цвета. Сливаясь, они образуют бляшки с отчетливой

инфильтрацией и четкими границами. Иногда заболевание развивается после многолетних предшествующих экземоподобных высыпаний. Со временем инфильтрация бляшек нарастает, они сливаются между собой. Кожа лица становится утолщенной, отеочной, с грубыми складками, синюшно-красной — возникает сходство с *facies leonina*.

Из 11 больных (10 мужчин и 1 женщина) с актиническим ретикулоидом, поступивших под наше наблюдение, *facies leonina* сформировалось у 4 (3 мужчин и женщины), причем эти пациенты поступили в клинику с предположительным диагнозом лимфомы кожи.

Иногда высыпания в виде эритематозно-сквамозных очагов могут распространяться на закрытые участки кожного покрова с возможной генерализацией процесса, вплоть до эритродермии. Вследствие постоянного сильного зуда имеются множественные серозно-геморрагические корочки и экскориации. Часто зуд бывает мучительным, что также заставляет предполагать лимфому кожи. Лимфатические узлы обычно не увеличены, но иногда отмечают генерализованную лимфаденопатию.

### Патогистология

В эпидермисе выявляют акантоз, порой по типу псориазиформного, очаговый паракератоз, выраженный спонгиоз.

Изменения в дерме можно охарактеризовать как плотный полосовидный инфильтрат, расположенный не только в ее верхней части, но и в более низких слоях. Инфильтрат может вплотную примыкать к базальному слою эпидермиса, однако при небольшом инфильтрате в сосочковом слое дермы подэпидермальную полосу коллагена сохраняет.

Очень часто отмечают переменный экзоцитоз лимфоцитов и формирование очаговых скоплений лимфоцитов в эпидермисе по типу микроабсцессов Потрие. Бывает тенденция к группировке лимфоцитов вокруг волосяных фолликулов с разрушением клеток базального слоя. Клетки дермального инфильтрата представлены главным образом лимфоцитами и гистиоцитами, редко — с примесью эозинофилов и плазматических клеток. Иногда видны единичные клетки с гиперхромными ядрами, напоминающие «микозные» клетки. Этот признак, а также проникновение клеток в эпидермис и наличие в нем очаговых скоплений, аналогичных микроабсцессам Потрие, делают гистологическую картину актинического ретикулоида весьма сходной с таковой при грибовидном микозе.

При длительном течении заболевания наблюдают подэпидермальные пучки грубых, вертикально ориентированных коллагеновых волокон.

## Течение и прогноз

Для актинического ретикулоида характерно волнообразное течение с обострением в весенне-летнее и ремиссией в осенне-зимнее время с нарастающей тяжестью клинических и патогистологических проявлений от экземоподобных пятен до стойких высыпаний псевдолимфомы, заканчивающихся обширным поражением кожи, которое сходно с грибвидным микозом. Прогноз для жизни благоприятный.

## Диагноз

Диагноз актинического ретикулоида, нередко представляющий трудности, особенно на его ранних этапах, можно поставить на основании следующих признаков:

- ✧ пожилой возраст больных, обычно мужчин;
- ✧ начало и обострение заболевания в весенне-летнее время;
- ✧ высокая чувствительность к ультрафиолетовым лучам, выражающаяся в резком снижении минимальной эритемной дозы;
- ✧ наличие стойких инфильтрированных папулезных элементов и бляшек на открытых участках кожи с постепенным распространением на другие места, вплоть до эритродермии с развитием *facies leonina*;
- ✧ выраженный зуд;
- ✧ гистологическая картина, напоминающая грибвидный микоз, которая характеризуется плотным дермальным инфильтратом с единичными атипичными клетками, изменениями в эпидермисе в виде акантоза, спонгиоза, гипер- и паракератоза, экзоцитоза лимфоцитов в эпидермис, иногда по типу микроабсцессов Потрие, преобладанием в дермальном инфильтрате CD8+-клеток;
- ✧ отсутствие клональности при ПЦР-диагностике.

Дифференциальную диагностику в ранних стадиях актинического ретикулоида проводят с экземой и фотодерматозами, в поздних — с грибвидным микозом.

## Лечение

При лечении актинического ретикулоида особое место отводят профилактическим мероприятиям с использованием средств защиты от инсоляции, начиная с перевода на другую работу, правильного проведения досуга, ношения солнцезащитной одежды и заканчивая применением местных фотозащитных средств с высоким индексом защиты. Следует по возможности отказаться от приема лекарственных средств, способствующих сенсibilизации к солнечному свету.

Основу лечения актинического ретикулоида, проявляющегося пятнами, папулами и бляшками, составляют глюкокортикоидные кремы и мази.

При генерализованных формах показано системное лечение. Согласно современным публикациям, методом выбора считается ПУВА-терапия. Согласно нашему опыту, хорошие результаты дают сеансы дискретного плазмафереза благодаря дезинтоксикационному, противовоспалительному и иммуномодулирующему действию. В случаях резистентности плазмаферез можно сочетать с системными глюкокортикоидами (дипроспан\*). Необходимо не менее десяти процедур плазмафереза, во время которых удаляют около 700 мл плазмы за сеанс с последующим замещением солевыми растворами (трисоль\*) в адекватном объеме. Для уменьшения зуда назначают антигистаминные препараты, а в тяжелых случаях — амитриптилин 0,025 г и левомепромазин (тизерцин\*) 0,025 г по «противозудной» схеме, предложенной Н.С. Потекаевым (утром амитриптилин по  $\frac{1}{4}$  таблетки, вечером тизерцин по  $\frac{1}{4}$  таблетки). При необходимости дозы постепенно увеличивают до 1 таблетки каждого препарата в день.

В комплексную терапию также следует включать смягчающие или глюкокортикоидные мази и кремы. В качестве альтернативных методов рекомендуются системные глюкокортикоидные гормоны и циклоспорин.

## Лимфоцитарная инфильтрация Джесснера–Канофа

Заболевание впервые описано М. Jessner и N. Kanof, которые определили его как самостоятельную патологию с лимфоцитарной инфильтрацией дермы. Связь лимфоцитарной инфильтрации с псевдолимфомами кожи прослеживалась К. Mach под термином «доброкачественная лимфоплазия кожи», который объединил лимфоцитому и лимфоцитарную инфильтрацию. С тех пор ее стали ассоциировать с псевдолимфомами кожи.

В последующем лимфоцитарная инфильтрация была отнесена к В-клеточным псевдолимфомам. Однако позже иммуногистохимические исследования показали, что инфильтрат при этой патологии состоит в основном из Т-лимфоцитов, и заболевание стали рассматривать как Т-псевдолимфому. Включение лимфоцитарной инфильтрации в группу псевдолимфом кожи опиралось на доброкачественное течение с возможностью спонтанного регресса и на гистологические признаки, напоминающие лимфому. Согласно Кильской классификации злокачественных лимфом кожи в модификации Н. Kerl и соавт. (1984), лимфоцитарная инфильтрация также входит в группу псевдолимфом кожи. В последние годы в отечественных журналах и руководствах лимфоцитарную инфильтрацию относят к псевдолимфомам кожи.



## Этиология и патогенез

В развитии лимфоцитарной инфильтрации немаловажную роль играет сопутствующая патология пищеварительного тракта (хронические гастрит, колит, холецистит, язвенная болезнь желудка и двенадцатиперстной кишки).

Иммуногистохимические исследования показали важную роль иммунных механизмов в развитии лимфоцитарной инфильтрации, в частности, что Т-лимфоциты при этом заболевании представлены преимущественно CD4<sup>+</sup>-клетками. Полагают, что антиген CD4<sup>+</sup> играет роль в процессе формирования иммунного ответа.

Вместе с тем предполагают связь заболевания с инсоляцией, приемом лекарственных средств и укусами клещей.

## Клиническая картина

Лимфоцитарная инфильтрация поражает преимущественно мужчин в возрасте от 30 до 50 лет. Проявляется единичными плоскими инфильтрированными бляшками диаметром от 2 до 5–7 см синюшно-розового цвета, округлых или неправильных очертаний, с гладкой поверхностью, крайне редко покрытой скудными белесоватыми чешуйками. Бляшки имеют четкие границы, плоскую форму, плотноватую или плотную консистенцию, из-за инфильтрации приподняты над окружающей здоровой кожей. При разрешении центральной части очага приобретают дугообразные очертания. По мнению А.А. Ляха, формированию бляшек может предшествовать стадия сгруппированных папулезных высыпаний розово-красного цвета, полусферической формы, плотных на ощупь, с четкими границами, 0,5–0,6 см в диаметре, с гладкой поверхностью и тенденцией к периферическому росту с образованием инфильтрированных бляшек. Обычно в течение 1-го года отмечают прогрессирование процесса в виде медленно-го роста очагов.

Как правило, высыпания лимфоцитарной инфильтрации локализируются в области лица: на щеках, скуловых дугах и лбу. Однако есть сообщения об их локализации на спине, шее и груди. Редко наблюдают множественные очаги.

Со временем лимфоцитарная инфильтрация приобретает волнообразное течение с сезонным ухудшением и тенденцией к спонтанной ремиссии. Атрофические явления или изъязвления в очагах поражения не развиваются. Сезонные ухудшения приходятся на осенне-весенний период, но обострения лимфоцитарной инфильтрации могут быть связаны и с рецидивами сопутствующих заболеваний пищеварительного тракта. Общие симптомы и субъективные ощущения отсутствуют. Изредка больных беспокоит незначительный зуд.

## Патогистология

Практически всегда определяют интактный эпидермис, крайне редко наблюдают незначительный акантоз и гиперкератоз. Инfiltrат отделен от неизмененного эпидермиса полосой неинfiltrированного коллагена.

В дерме отмечают плотный полосовидный инfiltrат с относительно четкой границей, состоящий из малых лимфоцитов и гистиоцитов, в некоторых наблюдениях — с примесью эозинофилов и плазматических клеток. Иногда клетки инfiltrата проникают в эпидермис без их скопления и образования микроабсцессов. Инfiltrат располагается вокруг придатков кожи, несколько реже — вокруг кровеносных сосудов.

В качестве гистологических критериев выделяют отсутствие лимфоцитарной инfiltrации в эпидермисе (что важно также при проведении дифференциальной диагностики с эритематозом), мономорфность лимфоцитарного инfiltrата и отложение муцина между коллагеновыми волокнами ретикулярного слоя дермы.

## Течение и прогноз

Течение лимфоцитарной инfiltrации длительное, волнообразное, со склонностью к спонтанному разрешению. Прогноз благоприятный.

## Диагностика

В качестве диагностического критерия было предложено определение содержания ДНК в клетках методом проточной цитофлуориметрии, которое показало при лимфоцитарной инfiltrации абсолютное преобладание диплоидных (нормальных) клеток, на 97,2% находящихся в фазе  $G_0-G_1$  клеточного цикла.

Дифференциальную диагностику следует проводить в первую очередь с дискоидной красной волчанкой, особенно с ее начальными проявлениями, и центробежной эритемой Биетта, лимфоцитомой, саркоидозом, медикаментозными токсидермиями, злокачественной лимфомой кожи.

Критерии распознавания лимфоцитарной инfiltrации:

- ✧ преимущественное поражение мужчин;
- ✧ длительное доброкачественное течение с тенденцией к спонтанному излечению;
- ✧ отсутствие прогрессирования процесса с вовлечением других органов и систем;
- ✧ улучшение в летний период;
- ✧ связь начала заболевания и обострений с сопутствующей патологией пищеварительного тракта, иногда с приемом лекарств;

- ✧ клиническая картина в виде одиночных бляшек, реже папул, в основном на лице, без шелушения на поверхности, изъязвлений, атрофии и рубцевания, как бы долго ни длился кожный процесс;
- ✧ данные гистологического исследования — интактный эпидермис, отсутствие вакуольной дистрофии базального слоя и микроабсцессов Потрие, густой лимфогистиоцитарный инфильтрат вокруг придатков кожи и сосудов без атипичных клеток, отделенный от эпидермиса полосой неизмененного коллагена;
- ✧ отсутствие свечения IgG- и С3-компонента комплемента на границе дермо-эпидермального соединения;
- ✧ преобладание Т-лимфоцитов, представленных Т-хелперами;
- ✧ отсутствие клоальности при проведении молекулярно-биологических исследований.

## Лечение

Согласно данным литературы, лечение лимфоцитарной инфильтрации проводят, как при эритематозе, местно — глюкокортикоидными кремами и мазями, внутрь — делагилом и гидроксихлорохином (плаквенил<sup>®</sup>). Целесообразна коррекция сопутствующих заболеваний, особенно желудочно-кишечного тракта. При интактном состоянии последнего О.Ю. Олисова и Е.В. Сотникова получили хорошие результаты от применения энтеросорбентов. В упорных случаях с частыми рецидивами показан дискретный плазмаферез (7–8 сеансов).

# Опухоли кожи

В главе представлены клинические данные наиболее распространенных новообразований кожи, в том числе предраковых или пограничных и злокачественных опухолей кожи.

### Общие сведения

Опухоль (новообразование, неоплазия, неоплазма) — патологический процесс, в котором изменения генетического аппарата клеток приводят к нарушению регуляции их роста и дифференцировки. Опухолевая ткань имеет три формы дифференцировки: атипизм, полиморфизм и неограниченный рост. Опухолевые ткани могут представлять собой признаки системного заболевания или носить метастатический характер.

По гистопатоморфологическим характеристикам и клиническим проявлениям опухоли кожи классифицируются на доброкачественные, пограничные состояния и злокачественные новообразования.

Клетки доброкачественных опухолей в процессе неопластической трансформации утрачивают способность контроля клеточного деления, но сохраняют способность (полностью или частично) к дифференцировке. По своей структуре доброкачественные опухоли соответствуют ткани, из которой они происходят (эпителий, мышцы, соединительная ткань). Клинически доброкачественные опухоли проявляются как медленно растущие новообразования, постепенно сдавливающие прилежащие структуры и ткани, но никогда не проникающие в них. Доброкачественные опухоли хорошо поддаются лечению и редко рецидивируют.

К доброкачественным новообразованиям относят гамартомы, невусы, кисты, аденомы.

Мальформация — аномальная структура, появляющаяся в результате aberrаций в процессе эмбрионального развития.

Термин «гамартома» предложен E. Albrecht в 1907 г. (от греч. *hamartia* — ошибка) — опухолеподобный незлокачественный процесс с противоестественным сочетанием нормальных компонентов тканей между собой.

Термином «невус» обозначают опухоли из невусных клеток (меланоцитарные невусы) и так называемые органоидные невусы — пороки развития (гамартомы) кожи. Именно поэтому невоидное образование целесообразно называть «невоклеточный врожденный невус».

Рак (карцинома) — злокачественное новообразование из эпителиальной ткани.

Рак *in situ* (лат. «рак на месте»), преинвазивный рак — злокачественная опухоль на начальных стадиях развития — внутриэпителиальный рак без прорастания в подлежащую ткань. Как правило, характеризуется небольшими размерами, медленным ростом и не дает метастазов. Именно поэтому лечение рака *in situ* дает наиболее благоприятные результаты.

Местнодеструктирующие опухоли (базально-клеточный рак кожи) обладают местным инфильтративным разрушительным ростом и характеризуются чрезвычайно редким метастазированием.

Предопухолевым состоянием, или предраком, считают врожденные либо приобретенные изменения тканей, способствующие возникновению злокачественных новообразований. С клинической точки зрения различают облигатный и факультативный предрак.

Облигатный предрак рано или поздно перерождается в злокачественную опухоль. Факультативный предрак трансформируется в злокачественное новообразование относительно редко.

### Диагностика новообразований кожи

Новообразования кожи — это опухоли, которые в большинстве своем можно определить визуально. Несмотря на это, их диагностика сложна как для онкологов, так и для дерматологов.

Учитывая выраженную зависимость результатов лечения злокачественных опухолей от стадии заболевания, а также довольно высокий риск развития рецидивов и прогрессирования процесса, в диагностике этих процессов следует руководствоваться онкологической настороженностью.

Для диагностики используют различные методы, включая оптические и звуковые. К оптическим методам относят конфокальную лазерную микроскопию кожи, позволяющую послойно исследовать структуру кожи без ее повреждения. Методика дает возможность в режиме реального времени оценить изменения в структуре кожи, не нарушая ее целостности.

В основе оптической когерентной томографии (ОКТ) лежит принцип, аналогичный ультразвуку (В-режим), но с использованием в качестве зондирующего излучения низкоинтенсивного света ближнего инфракрасного диапазона мощностью 1–1,5 мВт,

безопасного для исследуемых тканей. Метод имеет высокое разрешение (15 мкм), хорошую контрастность изображения, что позволяет получить достоверные характеристики образования.

Среди оптических методов изучения патологических образований кожи можно выделить эпилюминесцентную микроскопию (дерматоскопию) — неинвазивный диагностический метод визуальной оценки поражений кожи, позволяющий с различным увеличением изучить морфологические структуры. С помощью дерматоскопии можно проводить дифференциальную диагностику между доброкачественными и злокачественными новообразованиями, дифференцировать формы пигментных опухолей кожи.

Классический диагностический алгоритм в дерматоскопии — «анализ по образцу» (pattern analysis) — основан на одновременной оценке индивидуальных дерматоскопических признаков, что позволяет улучшить диагностику пигментных образований кожи на 10–30% по сравнению с клиническим осмотром. Однако из-за проблем надежности и воспроизводимости диагностических критериев, используемых в «анализе по образцу», используют два дополнительных диагностических метода, основанных на диагностических алгоритмах, которые были введены с целью увеличения чувствительности при диагностике меланомы — «правило ABCD» и «правило семи пунктов».

Для оценки характера меланоцитарного образования используют дерматоскопическое правило, именуемое ABCD, согласно которому выявляют асимметрию образования (A — asymmetry, асимметрия), неровные границы (B — border), полихромия (C — color) и структурные различия (D — differential structure, дифференцированные структуры). Правило ABCD основано на определении четырех критериев и с течением времени хорошо зарекомендовало себя при дерматоскопической оценке меланоцитарных новообразований.

Алгоритм, названный «правилом семи пунктов», обеспечивает количественную систему упрощенного классического алгоритма «анализа по образцу» и требует идентификации только семи дерматоскопических критериев, позволяя менее опытным клиницистам использовать дерматоскопию.

К звуковым методам исследования относят ультразвуковое сканирование кожи с помощью сканеров с частотой от 20 до 50 МГц для исследования эпидермиса, дермы и подкожно-жировой клетчатки. При ультразвуковом исследовании можно определить размеры и плотность опухолевых образований, глубину инвазии, характер роста, особенности границ и окружающих тканей, питающие сосуды, оценить природу метастазов опухолей в кожу по ультразвуковым признакам характера роста, плотности, расположению сосудистой сети.

Преимущество ультразвукового исследования кожи — неинвазивность, мгновенный результат, возможность проведения неоднократных исследований любого участка кожного покрова с анализом микроструктуры ткани *in situ*.

Возможность использования для исследования кожи датчиков не только узкоспециализированных высокочастотных (20 МГц и выше), но и полифункциональных с частотной характеристикой 7–12 МГц, входящих в стандартный комплект ультразвуковой аппаратуры, открывает широкие пути для применения ультразвуковой диагностики в амбулаторно-поликлинической практике для выявления новообразований кожи.

Среди звуковых методов исследования особое место занимает ультразвуковое биомикроскопирование с частотной характеристикой 50 МГц. Сравнительная оценка этого метода с результатами гистологического исследования выявила чувствительность ультразвукового биомикроскопирования от 78 до 86%, специфичность — от 37 до 69% при дифференциальной диагностике новообразований кожи.

Среди морфологических методов исследования опухолей кожи выделяют гистологическое и цитологическое исследования. Новообразования кожи имеют специфическую патоморфологическую картину, поэтому гистологическая диагностика в настоящее время является золотым стандартом верификации НОК.

Широкое распространение получают методы иммуноморфологического анализа биопсийного материала. С помощью меченых антител к различным компонентам наружной мембраны или цитоплазмы клеток можно уточнить гистогенез опухоли, степень ее дифференцировки, начальные этапы инвазии.

Известно, что морфологический метод является решающим в диагностике злокачественных новообразований.

Цитологическая диагностика мазков-отпечатков или соскоба с поверхности изъязвленной опухоли и пунктата из опухоли менее информативна.

## ОСНОВНЫЕ КЛИНИЧЕСКИЕ РАЗНОВИДНОСТИ ОПУХОЛЕЙ КОЖИ

---

### Эпителиальные новообразования и опухолеподобные процессы

#### Доброкачественные новообразования эпидермиса (эпителиальные)

##### *Папиллома (papilloma)*

Папиллома — доброкачественное новообразование, развивающееся чаще у людей средней и старшей возрастных групп.

Код по МКБ-10

D23. Другие доброкачественные новообразования кожи.

Клиническая картина

Папиллома проявляется возникновением солитарного или множественных элементов образования, возвышающихся над поверхностью кожи, с широким основанием, имеющих округлые или неправильные очертания. Поверхность ее ворсинчатая или покрыта легко отделяющимися роговыми массами (кератопапиллома, папиллома с гиперкератозом). Другим вариантом папилломы являются нитчатые образования на узком основании сероватого цвета диаметром 2 мм и длиной 2–4 мм, которые локализуются чаще всего на коже лица или туловища.

Диагноз

Диагноз основан на клинических данных или результатах гистологического исследования.

Дифференциальную диагностику проводят с папилломатозным невусом, себорейным кератозом, мягкими фибромами.

Лечение

Хирургическое удаление, электрокоагуляция, радиоволновое иссечение, лазерная хирургия.

##### *Себорейный кератоз (seborrheic keratosis)*

Себорейный кератоз (бородавка себорейная, кератома себорейная) — доброкачественная эпителиальная опухоль, которая развивается чаще в пожилом возрасте.

Код по МКБ-10

L82. Себорейный кератоз.



### Клиническая картина

Опухоль формируется в течение нескольких десятилетий. Вначале возникает ограниченное пятно желтоватой или коричневатой окраски, которое, постепенно увеличиваясь в размере, иногда достигает диаметра 4–6 см. Поверхность пятна постоянно покрывается жирными чешуйками. Со временем очаг гипертрофируется, возвышаясь над поверхностью кожи, гиперкератотические массы и корки становятся более плотными, создавая бугристую поверхность. Толщина опухоли может достигать 1–2 см и приобретает желто-коричневую, темно-коричневую или черную окраску. Чаще кератомы возникают на закрытых участках кожного покрова, но могут появиться на лице, в области шеи, на волосистой части головы, конечностях. Субъективные ощущения отсутствуют.

### Диагноз

Себорейный кератоз диагностируют на основании типичной клинической картины. В сложных случаях проводят гистологическое исследование.

Дифференцируют с актиническим кератозом, кератопапилломами, обыкновенными бородавками, базалиомами, меланомами.

### Лечение

Лазерная хирургия (эрбиевый лазер, CO<sub>2</sub>, диодный лазер, радиоволновое удаление).

### ***Кератоакантома (keratoakantoma)***

Кератоакантома (кисты сальные вегетирующие, псевдоэпителиома, веррукома эпителиоподобная, кератоз опухолевидный, рак ложный, акантома доброкачественная, моллюск роговой и др.) — сравнительно редко встречающееся эпителиальное доброкачественное новообразование. Характеризуется быстрым развитием и нередко спонтанным регрессом.

### Код по МКБ-10

D23. Другие доброкачественные новообразования кожи.

Синонимы:

Этиология неизвестна. В некоторых образцах опухоли определяют экспрессию вируса папилломы человека (ВПЧ).

### Клиническая картина

Кератоакантома возникает преимущественно в возрасте 40–70 лет, у людей обоего пола, несколько чаще у мужчин. Типичная локализация кератоакантомы — открытые участки кожи, особенно голова и лицо (область щек, виски, нос), редко опухоль располагается на красной кайме губ.

Кератоакантома в типичных случаях представляет собой одиночную, не спаянную с подлежащими тканями округлую или овальную опухоль, всегда выступающую над поверхностью кожи, серовато-розовой окраски или цвета нормальной кожи, плотной консистенции. Центральная часть опухоли имеет западение, заполненное плотными сероватыми роговыми массами, которые выступают над поверхностью опухоли. В пределах валикообразной зоны, окружающей роговые массы, кожный рельеф сглажен. Величина этой зоны зависит от длительности существования опухоли: в развивающихся опухолях она больше, в сформированных — меньше. Обычно кератоакантома имеет диаметр 10–20 мм, но описаны и опухоли гигантских размеров.

В развитии кератоакантомы различают периоды роста, стабилизации и регрессирования. Период роста продолжается в среднем 3–4 нед, но особенно быстрый рост происходит в первые 8–10 сут от момента ее возникновения, затем рост прекращается и наступает стадия стабилизации, которая продолжается 2–3 нед, после которой возможно регрессирование. В этот период кератоакантома уплощается, роговые массы отторгаются, границы опухоли на отдельных участках становятся менее четкими. Возможны малигнизация опухоли и развитие плоскоклеточного рака.

### Диагноз

Диагноз ставят на основании клинических проявлений и результатов гистологического исследования.

Дифференциальный диагноз: кератоакантому следует отличать от плоскоклеточного рака кожи, обыкновенной бородавки, гигантского контагиозного моллюска, старческой кератомы, кожного рога, базалиомы, а множественную форму кератоакантомы — от болезни Кирле.

### Лечение

Наиболее эффективно иссечение с обязательным гистологическим исследованием. Солитарные кератоакантомы небольшого размера можно удалять с помощью радиоволновой и лазерной хирургии, электроэксцизии.

## **Вирус-индуцированные доброкачественные новообразования**

Папилломавирусная инфекция (ПВИ) чрезвычайно распространена и разнообразна по клиническим проявлениям. Возбудители ПВИ — вирусы папилломы человека, ДНК-содержащие вирусы, широко распространены в природе, поражают высших позвоночных животных и человека, характеризуются генетиче-

ской гетерогенностью с различным онкогенным потенциалом. ВПЧ относятся к роду *Papillomavirus* семейства *Papovaviridae*.

На основании степени ассоциации с раком шейки матки (РШМ) и способности индукции канцерогенеза выделяют ВПЧ высокого и низкого онкогенного риска. В группу вирусов высокого онкогенного риска также входят типы вируса, которые достаточно редко выявляют при раке, однако наиболее часто они бывают связаны с развитием диспластических изменений, в связи с чем их выделяют в отдельную группу — ВПЧ среднего онкогенного риска (табл. 59-1).

**Таблица 59-1.** Классификация вируса папилломы человека по ассоциации со злокачественными новообразованиями

Степень риска	Тип ВПЧ
Низкая	6, 11, 42, 43, 44
Средняя	31, 33, 35, 51, 52, 58
Высокая	16, 18, 45, 56

### ***Вульгарные бородавки (verrucae vulgares)***

Код по МКБ-10

В07. Вирусные бородавки.

Вульгарные бородавки наиболее часто встречаются в детском и юношеском возрасте, обусловлены ВПЧ типов 1, 2, 3. Заражение происходит контактным путем, через микротравмы эпидермиса.

Клиническая картина

Локализуются на пальцах конечностей, тыльной поверхности кистей и ладоней. Обыкновенные бородавки представляют собой плотные, величиной 3–10 мм, плоские или полушаровидные, невоспалительные, чаще диссеминированные или малочисленные узелки розово-серого цвета, дольчатой структуры, с гиперкератозом на поверхности. Субъективными ощущениями не сопровождаются.

Диагноз

Диагностика основана на клинической картине и результатах гистологического исследования.

Дифференциальную диагностику проводят с папилломой, пиогенной гранулемой, кожным рогом, дерматофибромой.

### **Подошвенные бородавки (*verrucae plantares*)**

Код по МКБ-10

B07. Вирусные бородавки.

Подошвенные бородавки обусловлены ВПЧ типов 1, 3, 4.

Клиническая картина

Бородавки располагаются в области подошвы, в местах наибольшего давления и трения при движении. Представляют собой участки гиперкератоза, несколько возвышающиеся над поверхностью кожи, плоской или полушаровидной формы, диаметром от 0,5 до 5 см, желто-серого цвета, плотной консистенции. Нередко подошвенные бородавки сопровождаются болезненными ощущениями. После удаления роговых масс обнаруживают кратерообразное углубление с сосочковидной поверхностью, а также незначительное (точечное) кровотечение.

Диагноз

Диагностика основана на характерной клинической картине и данных гистологического исследования.

Дифференциальную диагностику проводят с омпозелостями, пустилезом Эндрюса, кератодермией, плоскоклеточным раком кожи.

### **Плоские бородавки (*verrucae planae juveniles*)**

Код по МКБ-10

B07. Вирусные бородавки.

Плоские бородавки чаще проявляются в детском и юношеском возрасте, инфекционный агент — вирус папилломы человека типов 3, 5, 8, 9, 10, 12, 14, 15.

Клиническая картина

Высыпания в виде множественных плоских узелков желто-коричневого или телесного цвета, до 1 см в диаметре, с четкими границами, располагаются на лице, тыле кистей, реже в области наружных половых органов. Субъективных ощущений не вызывают, могут подвергаться самопроизвольной инволюции.

Классификация

Клинические формы ВПЧ-инфекции следующие.

- Вульгарные бородавки.
- Подошвенные бородавки: а) тип *myrmecia*; б) тип *mosaic*.
- Плоские бородавки юношеские.
- Генитальные бородавки: а) остроконечные кондиломы; б) плоские кондиломы шейки матки; в) бовеноидный папулез; г) гигантские кондиломы Бушке–Левенштейна.

- Бородавки слизистых.
- Верруциформная эпидермодисплазия.

### Диагноз

Диагностика основана на характерной клинической картине и результатах гистологического исследования.

Дифференциальную диагностику проводят с папилломой и меланоцитарными невусами.

### ***Аногенитальные бородавки (урогенитальная папилломавирусная инфекция)***

#### Код по МКБ-10

A63.0. Аногенитальные (венерические) бородавки.

Бородавки обусловлены ВПЧ типов 6 и 11. Пути инфицирования различные — сексуальные и бытовые контакты, при медицинских исследованиях, в родах. Инкубационный период после первичного инфицирования составляет 2 мес и более.

#### Клиническая картина

Наиболее частое и специфическое проявление уrogenитальной папилломавирусной инфекции — генитальные бородавки, которые появляются в местах трения и травматизации при половом акте. У мужчин чаще поражаются головка полового члена, внутренний листок крайней плоти, венечная борозда и уздечка, тело полового члена, лобок, перианальная область, наружное отверстие уретры и мочеиспускательный канал. У женщин высыпания чаще выявляют в области больших и малых половых губ, задней спайки, влагалища и вульвы, шейки матки, кожи лобка и промежности, перианальной области. Появление генитальных бородавок в области анального отверстия и на перианальной коже встречается у практикующих анальный секс. В случае орально-генитальных контактов бородавки можно выявить на слизистой оболочке полости рта. У больных чаще диагностируют от 5 до 15 элементов, реже они бывают единичными. Слияние в крупные очаги наблюдают у иммунокомпроментированных пациентов.

Различают несколько типов генитальных бородавок. Остроконечные кондиломы — самая распространенная клиническая форма уrogenитальной ПВИ. Кондиломы имеют вид одиночных, множественных или сливных бородавчатых фиброэпителиальных узелков от бледно-розового до ярко-красного цвета, на короткой ножке, нередко напоминают цветную капусту, у женщин локализуются на влажных участках малых половых губ, во влагалище, у мужчин — на головке полового члена, венечной борозде и внутреннем листке крайней плоти, в области наружного отверстия мочеиспускательного канала.

## Диагноз

Основан на характерной клинической картине, выявлении методом ПЦР ДНК вируса, данных гистологического исследования.

Дифференциальную диагностику остроконечных кондилом проводят с папилломой, гигантскими кондиломами Бушке–Левенштейна и широкими кондиломами при сифилисе, жемчужными папулами полового члена; эндоуретральных кондилом — с эндоуретральной папилломой, кистами эндоуретральных желез, полипами уретры.

## *Кондилома гигантская Бушке–Левенштейна*

### Код по МКБ-10

A63.0. Аногенитальные (венерические) бородавки.

Гигантская кондилома вызвана ВПЧ типов 6 и 11. Чаще болеют молодые люди и люди среднего возраста, однако кондилома встречается и у маленьких детей.

### Клиническая картина

Новообразования локализуются на наружных половых органах, шейке матки, перианальной области у женщин; на половом члене, вокруг ануса и коже паховой области у мужчин; у маленьких детей наиболее часто поражается перианальная область. Гигантские кондиломы представлены бородавчатоподобным образованием, иногда до 10 см в диаметре, возвышающимся над уровнем кожи. На его поверхности имеются сосочковидные выросты, вегетации, бороздки с липким отделяемым, которые напоминают участки гиперкератоза.

Наряду с инвазивным ростом наблюдают случаи с преимущественно экзофитными разрастаниями папилломатозных очагов, сливающихся между собой и формирующих опухолевидные образования наподобие цветной капусты.

Характерные клинические особенности гигантской кондиломы Бушке–Левенштейна — ее прогрессирующий рост, вследствие чего опухоль разрушает подлежащие ткани, а также тенденция к рецидивам даже при широком ее иссечении. Гигантская остроконечная кондилома может трансформироваться в плоскоклеточный рак.

## Диагноз

Диагностика основана на характерной клинической картине, выявлении методом ПЦР ДНК вируса (ВПЧ типов 6 и 11), данных гистологического исследования.

Дифференциальную диагностику проводят с остроконечными кондиломами, широкими кондиломами при сифилисе, плоскоклеточным раком.

## Лечение

Используемые методы лечения ПВИ можно разделить на несколько основных групп: деструктивные (электро-, радиоволновая и лазеродеструкция, химиодеструкция), цитостатические и антимитотические (фторурацил, подофиллотоксин), противовирусные, иммунные (интерфероны  $\alpha$ ,  $\beta$ , панавир\*) и наиболее эффективные комбинированные методы лечения.

## Предраковые эпителиальные новообразования

### Плоскоклеточный рак *in situ*

Инфильтрирующей форме плоскоклеточного рака нередко предшествует внутриэпидермальная форма (плоскоклеточный рак *in situ*). В этом разделе рассмотрены болезнь Боуэна и эритроплазия Кейра. Их объединяет общность патогистологических изменений, в то же время они различаются склонностью к трансформации в инвазивный плоскоклеточный рак кожи. В меньшей степени это относится к болезни Боуэна и в большей — к эритроплазии Кейра.

### Болезнь Боуэна (*morbus Bowen*)

#### Код по МКБ-10

D04.9. Карцинома *in situ* кожи неуточненной локализации.

Болезнь Боуэна возникает в возрасте 70–80 лет, чаще у женщин, ее развитие связывают с действием ультрафиолетового облучения, травматизацией кожи, контактом с мышьяком (лекарственные препараты, производственные вредности). Болезнь Боуэна может развиваться на фоне очагов верруциформной эпидермодисплазии Левандовского–Лютца, связанных с ВПЧ типа 5. Ряд авторов расценивают ВПЧ в качестве основного фактора развития болезни Боуэна, при этом идентифицируют ВПЧ типов 15, 16, 31, 54, 58, 61, 62 и 73. Опубликованные данные о частоте ассоциации болезни Боуэна со злокачественными новообразованиями внутренних органов довольно противоречивы.

#### Клиническая картина

Выделяют несколько клинических разновидностей болезни Боуэна: экземопоподобную, бородавчатую и гиперкератотическую. Вначале очаги поражения представлены мелким пятном красного цвета или незначительно инфильтрированной бляшкой неправильных очертаний либо округлой формы с небольшим шелушением. Бляшки могут быть образованы слиянием красноватых лентиккулярных папул и узлов различной величины. Располагающиеся на поверхности очага белые или желтые чешуйки

легко удаляются без признаков кровоточивости, обнажая красную мокнушую поверхность. Очаг имеет четкие границы и постепенно приподнимается над уровнем кожи. По мере увеличения его размеров плоская поверхность становится гиперкератотической и в некоторых участках покрывается корками. Важными клиническими признаками также могут быть неравномерный рост очага по периферии, пестрая окраска (за счет участков атрофии, гиперкератоза, бородавчатых разрастаний), возвышение краевой зоны. Размер очага варьирует от 2 мм до 8–12 см. Иногда болезнь Боуэна представлена несколькими, в том числе широко распространенными, очагами, близко расположенными и сливающимися между собой по мере их увеличения.

Течение процесса неуклонно прогрессирующее, хотя в подавляющем большинстве случаев болезнь Боуэна остается раком *in situ* на протяжении всей жизни больного. Частота трансформации болезни Боуэна в инвазивный плоскоклеточный рак колеблется в широких пределах — от 11 до 80%. При трансформации в плоскоклеточный рак формируется плотная «узловатость» с последующим изъятием. В то же время поверхностная персистирующая язва в области ладоней может быть довольно ранним симптомом болезни Боуэна.

### Диагноз

Диагностика основана на клинических особенностях и результатах гистологического исследования.

Болезнь Боуэна дифференцируют с микробной экземой, псориазом, туберкулезом кожи (плоская форма туберкулезной волчанки и бородавчатая форма), базалиомой, метатипическим раком.

### Лечение

Применяют криодеструкцию, местно — мазь проспидина<sup>а</sup>, фторурацил или оперативные методы удаления.

### **Эритроплазия Кейра (*erythroplasia Queyrat*) (болезнь Боуэна головки полового члена), рак *in situ* головки полового члена**

Код по МКБ-10

D07.4. Карцинома *in situ* полового члена.

Эритроплазия Кейра клинически и гистологически имеет много общего с болезнью Боуэна, но ряд специфических особенностей позволяет рассматривать ее в качестве самостоятельной нозологической формы опухоли. Эритроплазия Кейра — довольно редкое заболевание, которым страдают не только люди пожи-



лого возраста; чаще встречается у мужчин с неудаленной крайней плотью и ассоциируется с ВПЧ типа 16.

### Клиническая картина

Очаг ярко-красного цвета, имеет плоскую форму, бархатистую или блестящую поверхность, при присоединении вторичной инфекции образуется бело-серый налет.

У эритроплазии Кейра более выражена тенденция к развитию плоскоклеточного рака кожи, чем у болезни Боуэна. При трансформации в плоскоклеточный рак (в 30% случаев) усиливается инфильтрация, при этом образование изъязвляется и покрывается гнойно-геморрагическими корками, причем у 20% больных опухоль метастазирует.

### Диагноз

Эритроплазию Кейра диагностируют на основании клинической картины и результатов гистологического исследования.

Дифференцируют эритроплазию Кейра от твердого шанкра, ограниченного плазмоцитарного баланита Зоона, лейкоплакии, дрожжевого баланопостита.

### Лечение

Применяют криодеструкцию, местно — мазь проспидина<sup>а</sup>, фторурацил или оперативные методы удаления.

## Злокачественные эпителиальные новообразования

### ***Плоскоклеточный рак (carcinoma spinocellulare, carcinoma planocellulare)***

Плоскоклеточный рак (эпителиома плоскоклеточная, спиналиома, рак спиноцеллюлярный) — наиболее злокачественная опухоль из всех эпителиальных новообразований кожи.

### Код по МКБ-10

C44. Другие злокачественные новообразования кожи.

Различают два варианта образования плоскоклеточного рака: первый возникает на фоне актинического кератоза (метастазирует в 0,5% случаев), второй развивается в рубцовой ткани на месте ожогов, механических повреждений, рентгеновского дерматита и др. (метастазирует в 20–30% случаев). Возникает чаще у мужчин старше 50 лет, живущих преимущественно в южных широтах.

### Клиническая картина

Поражаются открытые участки кожного покрова, а также области, подвергающиеся постоянной травматизации, и зона пере-

хода кожи в слизистую оболочку (губы, нос, аногенитальная область).

Клинически выделяют опухолевый и язвенный типы плоскоклеточного рака кожи, которые чаще бывают солитарными и реже — множественными.

Опухолевый тип характеризуется узлом или бляшкой краснорозовой окраски либо цвета неизменной кожи, покрытой корками, роговыми массами или бородавчатыми разрастаниями (бородавчатая, гиперкератотическая разновидность). За несколько месяцев опухоль прорастает в глубокие отделы кожи и подкожную жировую клетчатку, образуя куполообразный узел диаметром 2–3 см и более, плотной (хрящевой) консистенции, малоподвижный, легко кровоточащий при легкой травматизации, некротизирующийся и изъязвляющийся.

Язвенный тип делят на поверхностный и глубокий. Поверхностная разновидность растет не вглубь, а по периферии, характеризуется поверхностной язвой неправильной формы с четкими краями, покрытой коричневой коркой.

Глубокая разновидность распространяется и по периферии, и в подлежащие ткани. Проявляется язвой с крутыми подрытыми краями. Дно язвы сальное, бугристое, желтовато-красного цвета с желто-белым налетом. Регионарные метастазы при язвенном типе наблюдают раньше, как правило, на 3–4-й месяц заболевания. Лимфатические узлы при этом увеличиваются, становятся плотными (иногда приобретают хрящевую консистенцию), подвижность их ограничена (вплоть до полной спаянности).

Выделяют особые формы плоскоклеточного рака наружных локализаций: рак губы, рак полости рта, рак языка, рак полового члена, рак вульвы.

### Диагноз

Диагноз во всех случаях должен быть подтвержден цитологическим и гистологическим исследованиями.

Дифференциальную диагностику плоскоклеточного рака следует проводить с псевдоэпителиоматозной гиперплазией, базально-клеточным раком, болезнью Боуэна.

### **Базальноклеточный рак**

Базальноклеточный (базалиома, базальноклеточная карцинома, эпителиома эритематозная множественная Литгла, карциноид кожный, язва разъедающая) рак является наиболее распространенным эпителиальным новообразованием кожи и составляет, по данным различных авторов, 45–90% всех злокачественных эпителиальных опухолей кожи, который состоит из недифференцированных, плюрипотентных клеток, предположительно связанных с клетками волосяного фолликула.

## Код по МКБ-10

C44. Другие злокачественные новообразования кожи.

Заболевание возникает преимущественно у людей старше 50 лет, но имеются сведения о часто наблюдаемых случаях развития опухоли у пациентов молодого возраста. Базальноклеточный рак возникает одинаково часто как у мужчин, так и у женщин. В 80–90% случаев опухоль локализуется на открытых участках кожного покрова: на коже лица, шеи, волосистой части головы.

Этиология и патогенез базалиомы неизвестны. Факторы, способствующие развитию опухоли, — длительная инсоляция, поздний лучевой дерматит, пигментная ксеродерма и диспластическая форма верруциформной эпидермодисплазии Левандовского–Лютца; определенную роль отводят наследственным и иммунологическим факторам. Приблизительно у 40% больных базалиомой в течение 10 лет возникают еще одна или несколько опухолей.

Метастазы наблюдают в исключительно редких случаях, при резистентных к терапии инфильтративно-язвенных формах опухоли.

Среди многообразия клинических форм базально-клеточного рака можно выделить основные: узловой (нодулярный, опухолевый), поверхностный, склеродермоподобный базальноклеточный рак. К разновидностям нодулярной формы относят микроузловую, язвенную, пигментную, кистозную, конглобатную, инфильтративную; к разновидностям поверхностного базальноклеточного рака — пигментную, саморубцующуюся (педжетоидную) и язвенную (редко встречающаяся разновидность поверхностной формы базальноклеточного рака кожи). Разновидности склеродермоподобной формы — рубцово-атрофическая и язвенная базалиомы.

Узловой (опухолевый, нодулярный) базальноклеточный рак — классическая, наиболее частая форма, составляющая 60–75% всех форм. Характеризуется образованием восковидного, твердого на ощупь, округлого узелка диаметром 2–5 мм, перламутрового или цвета неизменной кожи (микроузловая разновидность). В течение нескольких лет опухоль приобретает плоскую форму, достигая 1–2 см в диаметре, реже — больших размеров. Поверхность узла гладкая, через жемчужную бляшку различного размера определяются телеангиэктазии. Центральная часть узла часто изъязвляется (язвенная разновидность базальноклеточного рака). В ряде случаев изъязвление становится более значительным, приобретая воронкообразную форму, и формируется процесс по типу *ulcus rodens* с плотным воспалительным инфильтратом по периферии шириной до 0,5–1 см — инфильтративная разновидность базальноклеточного рака.

Язвенный инфильтративный базальноклеточный рак может значительно разрушать ткани, особенно в случае локализации вблизи естественных отверстий (носа, ушных раковин, глаз) — прободающий базальноклеточный рак.

Узловые опухоли могут содержать меланин, который придает образованию коричневый, синий или черный цвет (пигментный базальноклеточный рак), что требует дифференциации с меланомой. Однако тщательный осмотр обычно позволяет обнаружить характерную для базально-клеточного рака жемчужную приподнятую границу.

Поверхностный базальноклеточный рак — наименее агрессивная форма, характеризующаяся обычно одиночным (редко множественным) округлым очагом поражения розового цвета диаметром от 1 см и более, на поверхности которого вариабельно выражены шелушение, небольшие корки, участки гипер- и гипопигментации, атрофии. Поверхностный базальноклеточный рак обычно локализуется на туловище и конечностях в зонах умеренной инсоляции, реже — на лице. Частота этой формы составляет 10% всех базалиом. Для этой формы базальноклеточного рака характерен медленный многолетний рост.

К разновидностям поверхностного базальноклеточного рака относят: пигментный базальноклеточный рак, отличающийся коричневым цветом очага; саморубцующийся базально-клеточный рак Литтла, характеризующийся выраженным центробежным ростом с формированием в центральной зоне опухоли очага рубцовой атрофии на месте самопроизвольно рубцующихся эрозивных узелков, по периферии которых продолжается образование и рост новых эрозивных участков.

Склеродермоподобный базальноклеточный рак (морфеа-подобный, склерозирующий, десмопластический) — редкая агрессивная форма рака, характеризующаяся образованием инфильтративной твердой бляшки, напоминающей бляшечную склеродермию, с желтоватой восковидной поверхностью и телеангиэктазиями.

### Диагноз

При постановке диагноза учитывают совокупность клинических, цитологических и гистологических данных.

### Лечение

В лечении базальноклеточного рака кожи используют оперативное, хирургическое иссечение очагов, удаление опухолей с помощью лазера, электрохирургии, радиоволн, местную химиодеструкцию (инъекции проспирина\*, интерферона, нанесение фторурациловой, тегафуровой мазей), криодеструкцию; системную химиотерапию — проспирин\* внутримышечно или

внутривенно; фотодинамическую терапию. Имеются указания на эффективность близкофокусной терапии, внутритканевой  $\gamma$ -терапии и электронной терапии. Однако наиболее рационально сочетание хирургических методик с операционной биопсией, удалением в пределах здоровых тканей и системной терапией.

Рецидивы базалиомы возникают приблизительно у 8–10% больных, а при лечении рецидивирующих опухолей — у 30–40%.

Больные с базалиомой должны находиться под диспансерным наблюдением не менее 5 лет. Рекомендуется пользоваться солнцезащитными кремами с высоким SPF-фактором.

## Новообразования меланоцитарной системы

### Доброкачественные новообразования меланогенной системы

Доброкачественные новообразования меланоцитарной системы — меланоцитарные, или невоклеточные, невусы. Меланоцитарные невусы очень распространены, однако их гистогенез и «жизненный цикл» еще не полностью изучены и дискутабельны.

У клеток меланоцитарного невуса (невусные клетки) отсутствуют типичные отростки, в связи с чем не происходит передачи меланина окружающим кератиноцитам, они характеризуются менее активным метаболизмом.

### *Пограничный меланоцитарный (невоклеточный) невус*

Клетки меланоцитарного невуса (интраэпидермальный невус, юнкциональный невус) расположены в нижних слоях эпидермиса и имеют интенсивную окраску.

Код по МКБ-10

D22. Меланоформный невус.

Клинически это пятно или узелок округлых либо овальных очертаний, с гладкой поверхностью и четкими границами, равномерной пигментацией от желтовато-коричневого до темно-коричневого цвета, лишенный волос, размером от 4–5 мм до 1 см. Элементы локализуются на коже лица, туловища, верхних и нижних конечностей.

Диагноз

Диагноз устанавливают на основании клинической картины и результатов дерматоскопического и гистологического исследований.

Дифференциальную диагностику проводят с лентиго, эфелидами, пятнами цвета кофе с молоком, злокачественным лентиго

и лентиго-меланомой, себорейной кератомой, гемангиомой, базалиомой.

### Лечение

Хирургическое иссечение, радиоволновое удаление, лазерная хирургия (СО<sub>2</sub>, диодные лазеры и др.), электрокоагуляция.

### ***Сложный (смешанный) невоклеточный невус***

Дермоэпидермальный невус сочетает черты пограничного и внутридермального невусов: располагается на границе эпидермиса и в толще дермы.

Код по МКБ-10

D22. Меланоформный невус.

### Клиническая картина

Внутриэпидермальный компонент обуславливает темную окраску, внутридермальный — возвышение над уровнем кожи, напоминающее папиллому или бородавку. Элементы темно-коричневого, иногда почти черного цвета. Форма плоская или куполообразная, с гладкой, реже бородавчатой поверхностью. Нередок рост щетинистых волос. Локализация: лицо, волосистая часть головы, туловище, конечности. Течение доброкачественное, без склонности к малигнизации.

### Диагноз

Диагноз устанавливают на основании клинической картины и результатов гистологического и дерматоскопического исследований.

Дифференциальную диагностику проводят с внутридермальным и пограничным невусами, диспластическим невусом, меланомой, гемангиомой, базалиомой.

### Лечение

Хирургическое иссечение, радиоволновое удаление, лазерная хирургия (СО<sub>2</sub>, диодные лазеры и др.), электрокоагуляция.

### ***Внутридермальный невус***

Этот невус (родинка, интрадермальный невус) располагается внутри дермы, существует иногда с рождения, но чаще появляется в период полового созревания, реже — в зрелом и пожилом возрасте.

Код по МКБ-10

D22. Меланоформный невус.

### Клиническая картина

Локализуется на коже лица и туловища. Количество элементов варьирует от одного до нескольких десятков, они возвышаются над уровнем кожи, безболезненные, мягкой или мягкоэластической консистенции, размером до 7–12 мм в диаметре, полушаровидной формы, телесного цвета, но могут иметь розовато-красную или светло-коричневую окраску. Поверхность ровная, нередко пронизана пушковыми и щетинистыми волосами.

### Диагноз

Диагноз устанавливают на основании клинической картины и результатов гистологического и дерматоскопического исследований.

Дифференциальную диагностику проводят со сложным невусом, полипом кожи, мягкими фибромами.

### Лечение

Хирургическое иссечение, радиоволновое удаление, лазерная хирургия (СО<sub>2</sub>, диодные лазеры и др.), электрокоагуляция.

### **Невус Шпиц**

Невус Шпиц (эпителиоидный и веретеночлечный невус, ювенильный невус, ювенильная меланома, невус Спитца) — доброкачественное образование, несмотря на быстрый рост и нередко агрессивную морфологическую картину.

### Код по МКБ-10

D22. Меланоформный невус.

### Клиническая картина

Примерно треть больных составляют дети младше 10 лет, треть — больные в возрасте 10–20 лет, еще треть — больные старше 20 лет. После 40 лет заболевание встречается редко. Невус Шпиц представляет собой небольшой, диаметром менее 1 см, куполообразный узелок розового, желто-коричневого или коричневого цвета с гладкой поверхностью, четкими границами. Волосы отсутствуют. Преимущественная локализация: голова и шея.

### Диагноз

Основан на гистологическом исследовании препарата.

Дифференциальную диагностику проводят с кистой сальной железы, меланомой, внутридермальным и сложным невусами.

### Лечение

Необходимо широкое иссечение невуса. При неполном иссечении в 10–15% случаев возникают рецидивы.

### ***Голубой невус (naevus caeruleus)***

Голубой невус (синий невус, меланоформный невус, синий невус Ядассона–Тиче) — нередкая разновидность пигментного невуса дермального меланоцитарного происхождения. Проявляется в детском или подростковом возрасте, реже — во время внутриутробного развития.

Код по МКБ-10

D22. Меланоформный невус.

Различают простой и клеточный голубой невусы.

Простой голубой невус клинически проявляется солитарным узелком не более 1 см в диаметре, цвет которого варьирует от светло-серого до черного с голубоватым оттенком; поверхность образования гладкая, лишена волос, консистенция — плотноэластическая. Располагается на любом участке кожного покрова, но преимущественно на тыльной поверхности стоп и кистей, лице, волосистой части головы и реже — на туловище.

Клеточный голубой невус — разновидность голубого, характеризуется обилием клеточных элементов. Клинически его часто расценивают как злокачественное новообразование из-за крупных размеров (от 5 мм до 3 см в диаметре) и выраженной пигментации.

Обычно новообразование представлено узелком синего цвета с гладкой или неровной поверхностью. В половине случаев локализуется на коже ягодиц и пояснично-крестцовой области, реже — на тыльной поверхности стоп и кистей.

#### **Диагноз**

Диагноз устанавливают на основании клинической картины и результатов дерматоскопического и гистологического исследований.

Дифференциальную диагностику проводят с пограничным невусом, гемангиомой, дерматофибромой, базалиомой, меланомой.

#### **Лечение**

Радиоволновое удаление, лазерная хирургия (CO<sub>2</sub>, диодные лазеры и др.), электрокоагуляция. При значительных размерах в косметически значимых зонах показано хирургическое удаление с пластическим замещением дефекта.

### ***Галоневус (halonaevus)***

Галоневус (невус Саттона, центробежная приобретенная лейкодерма, лейкопигментозный невус, невус окаймленный, витилиго преневоидное) — невоклеточный невус, окруженный депигментированным ободком.



Код по МКБ-10

D22. Меланоформный невус.

Депигментация обусловлена снижением содержания меланина в меланоцитах и исчезновением самих меланоцитов из эпидермиса. Галоневусы могут разрешаться самопроизвольно, при этом пигментация периферического ободка восстанавливается в последнюю очередь.

Встречается у представителей всех рас и обоих полов, чаще в первые 30 лет жизни. У 18–26% больных витилиго диагностируют галоневус, в некоторых случаях он предшествует витилиго. У больных галоневусом среди близких родственников нередко встречается витилиго, что указывает на патогенетическую связь этих дисмеланозов.

Клиническая картина

Образование представляет собой коричневый узелок диаметром около 5 мм, окруженный четко очерченным депигментированным или гипопигментированным ободком. Ширина ободка в 2–3 раза превышает размеры гиперпигментированного узелка. Очертания правильные, округлые или овальные. Обычно на коже выявляют 5–6 элементов. Локализация: любой участок кожного покрова, но чаще кожа туловища.

Диагноз

Диагноз устанавливают на основании клинической картины и результатов дерматоскопического и гистологического исследований.

Дифференциальную диагностику проводят с витилиго, истинной и ложной лейкодермой, невоклеточными невусами.

## **Меланоопасные новообразования**

### ***Врожденные меланоцитарные невусы***

Код по МКБ-10

D22. Меланоформный невус.

Врожденные меланоцитарные невусы выявляются у 1–6% новорожденных и могут интерпретироваться как гамартомы, происходящие из невралных валиков, меланоциты которых мигрируют из дермы в эпидермис. Обнаруживают их, как правило, при рождении. В некоторых случаях невусы становятся видимыми только через несколько недель или месяцев после рождения (поздние врожденные невусы).

В зависимости от размера врожденные невусы подразделяют на мелкие (до 1,5 см в диаметре), средние (1,5–20,0 см), крупные

(более 20,0 см) и гигантские (занимают какую-либо анатомическую область или большую ее часть). Учитывая, что врожденные невусы будут увеличиваться пропорционально анатомическому участку, для прогнозирования их размера в будущем используют коэффициент  $\times 1,5$  для образований на голове и  $\times 3$  для других анатомических областей.

При этом в отличие от меланом, развивающихся на фоне крупных образований, прогрессирующие в предпубертатном периоде меланомы из мелких и средних невусов формируются после периода полового созревания, нередко в зрелом или пожилом возрасте.

### Клиническая картина

Как правило, врожденные меланоцитарные невусы имеют правильные округлые или овальные очертания и четкие границы. Поверхность невуса может быть гладкой, морщинистой, бородавчатой или узловатой. Цвет врожденного невуса бывает однородным коричневым или с чередованием зон от светло- до темно-коричневого. При крупных и гигантских невусах нередко определяют сателлиты; кожный рисунок нарушен. На поверхности образования обычно возникает гипертрихоз, появляющийся при рождении или в раннем детском возрасте. Несмотря на преимущественно бессимптомное течение, при некоторых невусах могут встречаться зуд, ксероз и локальный ангиодроз. Со временем на поверхности могут сформироваться узловатости, более пигментированные или светлые. Редко возникает регрессия и депигментация в виде ореола, невус исчезает и появляется лейкодерма на участках видимо здоровой кожи. Локализуется на любом участке кожного покрова, крупные и гигантские невусы располагаются симметрично либо монологатерально.

Признаки малигнизации врожденного невуса — внезапное появление узловатых образований, очагов темной пигментации, зуда, боли, кровотечения или изъязвления.

### Диагноз

Основан на характерной клинической картине и результатах гистологического исследования. При незначительном возвышении невуса над уровнем кожи образование необходимо дифференцировать с невусом Беккера.

### Лечение

Радиоволновое удаление, лазерная хирургия ( $\text{CO}_2$ , диодные лазеры и др.), электрокоагуляция малых образований. При росте, травматизации образования показано оперативное иссечение с пластическим замещением тканей при обширных элементах.

## **Диспластический невус**

Код по МКБ-10

D22. Меланоформный невус.

Диспластический невус (атипичный невус, невус Кларка, ВК-невус) — группа приобретенных меланоцитарных новообразований кожи с диаметром более 6 мм, являющихся предшественниками меланомы, преимущественно поверхностно-распространяющейся.

В отличие от обычных приобретенных меланоцитарных невусов, диспластический невус возникает позже — незадолго до начала или во время полового созревания, при этом новые элементы могут появляться и в старшем возрасте. Частота возникновения не зависит от пола.

Синдром диспластического невуса (синдром атипичного невуса, ВК-невуса) может быть спорадическим (в 30–50% случаев) или семейным, наследуется по аутосомно-доминантному типу. Диагностические критерии: наличие более чем 100 меланоцитарных невусов, при этом некоторые могут достигать размера более 8 мм, в сочетании с диспластическими невусами.

Диспластический меланоцитарный невус может быть стабильным, прогрессировать в меланому или регрессировать.

Выявлена корреляция с генетическими нарушениями. Вероятность развития меланомы у людей с диспластическим меланоцитарным невусом при семейной предрасположенности к меланоме в возрасте от 20 до 59 лет составляет 56%, а к 76 годам — 100%. У этих пациентов достоверным фактором риска развития меланомы является даже сам факт наличия диспластического меланоцитарного невуса.

Диспластический меланоцитарный невус без семейной предрасположенности может быть как маркером риска развития меланомы, так и ее потенциальным предшественником. В целом у имеющих диспластический невус риск развития меланомы повышается в 7–70 раз и в течение жизни равен примерно 18%.

### **Клиническая картина**

Диспластический невус более 6 мм представлен незначительно возвышающимся ореолом и узелком в центре, различных оттенков коричневого, розового и, реже, сине-серого цвета. Выделяют несколько клинических форм диспластического невуса: типичный, или типа «яичницы-глазуньи» — с возвышающейся центральной частью и плоским ореолом по периферии; лентицинозный тип — незначительно возвышающееся образование, поверхность его плоская, темно-коричневого или почти черного цвета; кератотический — темно-коричневого цвета, с бородавча-

той поверхностью, напоминающей себорейный кератоз; эритематозный — незначительно возвышающееся образование розоватого цвета со слабо выраженной пигментацией.

Типичная локализация невуса — кожа туловища и конечностей, вместе с тем диспластические невусы могут находиться и на закрытых областях — ягодицах, наружных половых органах, коже стоп и ладоней. Количество элементов варьирует от 1–2 до нескольких сотен.

Большинство диспластических меланоцитарных невусов являются пограничными или сложными.

### Особенности ведения больных

Диспластические меланоцитарные невусы при имеющихся клинических признаках трансформации в меланому подлежат хирургическому удалению. Это относится как к вновь появившимся, так и к ранее существовавшим, но изменившим свою клиническую картину невусам. Множественные диспластические меланоцитарные невусы не подлежат профилактическому хирургическому удалению. При ведении больных с множественными диспластическими невусами с наличием или отсутствием семейной меланомы в анамнезе необходимо их периодическое наблюдение с фотографированием; удалению подлежат клинически изменившиеся и вновь появившиеся элементы.

### Диагноз

Диагноз устанавливают на основании клинической картины и результатов дерматоскопического и гистологического исследований.

Дифференциальную диагностику проводят с пограничным и смешанным невусом, дерматофибромой, базалиомой, меланомой.

### Лечение

Хирургическое иссечение (метод выбора при диспластических меланоцитарных невусах) осуществляют в пределах 2–3 мм здоровой кожи. При определении границ опухолей с нечеткими границами используют лампу Вуда и дерматоскопию. При невозможности хирургического иссечения используют аппликации 5% раствора фторурацила или изотретиноина.

## ***Меланома злокачественная***

Код по МКБ-10

C43. Злокачественная меланома кожи.

Меланома — злокачественная опухоль меланоцитарного происхождения. Это наиболее злокачественная опухоль человека,

поэтому клиническая диагностика меланомы и ее дифференцировка от меланоцитарных невусов приобретает чрезвычайно важное практическое значение. В отличие от других злокачественных опухолей кожи, морфологическое подтверждение диагноза в большинстве случаев носит ретроспективный характер.

Меланома встречается в возрасте 30–60 лет, но может возникнуть и в более раннем возрасте.

### Клиническая картина

Локализуется на любом участке кожного покрова, слизистых оболочек, ногтевом ложе, в области глаз. Меланома может появиться на внешне не измененной коже, в зоне пигментного невуса или предракового меланоза Дюбрейля.

Вначале большинство меланом растет в пределах эпидермиса (фаза радиального роста, преинвазивная стадия), а затем прорастает в дерму (фаза вертикального, или инвазивного, роста). Кровеносные и лимфатические сосуды дермы служат путями метастазирования.

Выделяют четыре наиболее распространенные формы меланомы: поверхностно-распространяющуюся, узловую, типа злокачественного лентиго и акрально-лентигинозную.

Поверхностно-распространяющаяся форма развивается на внешне неизменной коже *de novo* или чаще на фоне пигментного невуса в виде пятна или небольшого плоского узелка темного бурого либо черного цвета, диаметром 1–3 мм, с постепенным развитием уплотнения и изменением границ; поверхность его становится неровной, очертания неправильные, легко травмируется и кровоточит. В ряде случаев рост на некоторое время приостанавливается, но установить продолжительность временного «покоя» образования бывает трудно. Метастазы в регионарные лимфатические узлы могут быть уже на ранней стадии. Нередко рост опухоли сопровождается субъективными ощущениями.

Узловая меланома представлена плотной бугристой опухолью различных размеров, с быстрым эндо- и экзофитным ростом. Поверхность ее изъязвляется, кровоточит и покрывается корками. Вокруг очага появляются метастатические очаги — элементы черного цвета.

Необычные и неклассифицированные формы меланомы: десмопластическая, нейротропная, минимально отклоненная меланома, злокачественный голубой невус, меланома на стебельке, меланома из баллонообразных клеток.

Все формы меланомы дают метастазы в регионарные лимфатические узлы, кожу, а также во внутренние органы.

## Диагноз

Раннее выявление меланомы позволяет добиться излечения и предотвратить летальный исход. На поздних стадиях прогноз значительно ухудшается, особенно при метастазах в регионарные лимфатические узлы. Болезнь диагностируют на основании клинических данных, результатов цитологического, дерматоскопического и гистологического исследований, пробы с радиоизотопом фосфора [ $^{32}\text{P}$ ], экскреции с мочой фенольных кислот (при метастазировании), пункции «сторожевого» лимфатического узла.

## Дифференциальный диагноз

Злокачественную меланому дифференцируют от пигментированной базалиомы, себорейного кератоза, пиогенной гранулемы, ангиофибромы, гистиоцитомы, диспластического невуса, невуса Рида, голубого невуса.

Для дифференциальной диагностики меланомы и других пигментных опухолей существует мнемоническое правило «ФИГАРО», позволяющее при осмотре проанализировать свойства пигментного образования (табл. 59-2).

**Таблица 59-2.** Мнемоническое правило «ФИГАРО»

Ф	Форма выпуклая* — приподнята над уровнем кожи, что лучше всего видно при боковом освещении
И	Изменение размеров, ускорение роста — один из самых важных признаков меланомы
Г	Границы неправильные; опухоль имеет «изрезанные» края
А	Асимметрия — одна половина опухоли не похожа на другую
Р	Размеры крупные — диаметр опухоли обычно превышает 6 мм
О	Окраска неравномерная — беспорядочно расположенные коричневые, черные, серые, розовые и белые участки

\*Меланома *in situ* и акральная-лентигинозная меланома бывают плоскими.

При подозрении на меланому больного необходимо направить к онкологу. Какие-либо диагностические манипуляции (биопсия, экскорация или пункция для цитологического исследования) недопустимы.

## Лечение

Лечение проводят в онкологическом учреждении. Применяют широкое иссечение очага поражения с захватом здоровой кожи до 2 см (в зависимости от формы опухоли) и экстирпацию лимфатических узлов в зависимости от стадии прогрессии; рентгено-, иммуно- и химиотерапию.

## Опухоли мягких тканей

### Сосудистые новообразования

#### *Ювенильная гемангиома*

Ювенильная гемангиома (гемангиома новорожденных, ангиоматозный невус) — наиболее распространенная врожденная сосудистая опухоль, выявляемая у 2–10% новорожденных; преобладают младенцы женского пола (3:1) и недоношенные дети.

Код по МКБ-10

D18. Гемангиома и лимфангиома любой локализации.

Приемлемое название для ярко-красных образований — «поверхностная ювенильная гемангиома», а для опухолей, покрытых внешне нормальной или незначительно измененной кожей, — «глубокая ювенильная гемангиома». Гемангиомы с поверхностным и глубоким компонентом (комбинированные) с точки зрения прогноза и тактики лечения целесообразно отнести к «глубоким ювенильным гемангиомам». Поверхностные гемангиомы располагаются в пределах сосочковой дермы, тогда как распространение глубоких происходит до сетчатой дермы и гиподермы.

Ювенильные гемангиомы в своем развитии проходят стадию роста в течение 3–18 мес, длительность стационарной стадии может составлять несколько лет, после чего начинаются инволюционные процессы — стадия регрессии.

#### Клиническая картина

Ювенильные гемангиомы могут выявляться при рождении или чаще в течение первых 2 нед жизни. Поверхностные ювенильные гемангиомы наиболее распространены (65%), обычно проявляются в первые дни жизни ребенка и часто остаются недиагностированными, так как представляют собой очаги тусклой, незначительно эритематозной кожи. Затем, быстро увеличиваясь, они приподнимаются над уровнем кожи, имеют красную или красно-синюшную окраску с гладкой или мелкодольчатой поверхностью. Локализация — на любом участке кожного покрова, но область головы и шеи наиболее типична.

Глубокие ювенильные гемангиомы встречаются в 7–15% случаев и чаще являются врожденными образованиями. Характеризуются мягкими подкожными узлами различных размеров, покрыты неизменной или цианотичной кожей. На поверхности могут быть расширенные поверхностные вены и телеангиэктазии. В случае комбинированной гемангиомы поверхность покрыта сосудистыми узелками, как при поверхностном образо-

вании. При пальпации гемангиомы определяют как плотные или эластические образования.

Практически все гемангиомы в той или иной степени подвергаются регрессу, ранним признаком которого служит появление белесоватых фиброзных полосок на поверхности. Установлено, что около 30% ювенильных гемангиом разрешается к 3 годам, 50% — к 5 годам и порядка 70% — к 7 годам. Если в возрасте 5–6 лет отсутствуют признаки инволюции, разрешение гемангиомы маловероятно, вместе с тем при ранних признаках регресса косметический эффект при разрешении гемангиомы будет значительно выше. Вероятность развития инволюционных процессов в ювенильных гемангиомах не связана с размером, анатомической локализацией, числом или возрастом появления образований. При полном разрешении может определяться нормальная кожа, но преимущественно остаются телеангиэктазии, атрофия и участки фиброза.

### Диагноз

Диагноз основан на характерной клинической картине и результатах ультразвукового исследования.

Дифференциальную диагностику проводят с сосудистыми мальформациями, при глубоких гемангиомах — с гематомами.

### Лечение

Применяют различные варианты хирургического лечения, склеротерапию, компрессию, при небольших образованиях используют радиоволновое и лазерное удаление. При агрессивном росте — системные глюкокортикоиды.

## Сосудистые пороки развития

### *Пламенеющий невус*

Код по МКБ-10

Q82.5. Врожденный неопухольевый невус.

Пламенеющий невус (капиллярная ангиодисплазия, винное пятно, пятно «цвета португальского вина») — наиболее распространенный анатомический врожденный порок развития сосудов кожи, встречается у 0,3–2% новорожденных.

### Клиническая картина

Образование характеризуется пятном неправильных очертаний, с четкими границами, ярко-розового или фиолетового цвета, исчезающим при диаскопии. Размер пятна от нескольких до десятков сантиметров, увеличивается пропорционально росту. Типичная локализация — кожа лица, реже — кожа конечностей



и слизистые оболочки, чаще располагается монолатерально. Со временем может незначительно менять окраску, на поверхности появляются узловатые элементы (ангиофибромы).

### Диагноз

Затруднений, как правило, не вызывает, основан на характерной клинической картине.

### Лечение

Применение импульсной фототерапии (IPL), «сосудистых» лазеров (КТР, на парах меди, неодимовый и др.).

## Сосудистые гиперплазии

### *Пиогенная гранулема*

#### Код по МКБ-10

K13.4. Гранулема и гранулемоподобные поражения слизистой оболочки полости рта.

Пиогенная гранулема (ботриомикома, телеангиэктатическая гранулема) — доброкачественная воспалительная гиперплазия грануляционной ткани — образуется в результате незначительной травмы. Нередко может осложнять течение других сосудистых образований — пламенеющего невуса, ювенильной гемангиомы.

#### Клиническая картина

Наиболее часто возникает на ладонях, красной кайме губ, пальцах кистей, стоп и околоногтевых валиках в местах порезов, уколов через несколько дней или недель. Представляет солитарное мягкоэластическое, безболезненное или слабо болезненное опухолевидное образование ярко-красного или фиолетового цвета, с гладкой или папилломатозной поверхностью, с тонким или широким основанием, легко кровоточит при травматизации, что может приводить к образованию геморрагической корки на поверхности. Размеры редко превышают 1 см в диаметре. По периферии основания может определяться «воротничок» отслаивающегося эпидермиса.

### Диагноз

Диагноз ставят на основании характерной клинической картины и анамнеза и подтверждают гистологическим исследованием.

Дифференциальную диагностику проводят с гемангиомами, лимфангиомами, ангиокератомами, пигментными невусами, меланомой кожи.

### Лечение

В лечении может быть использовано оперативное удаление образования, лазерная и радиоволновая хирургия, электрокоагуляция.

## Злокачественные сосудистые опухоли

### *Саркома Капоши*

Код по МКБ-10

C46.0. Саркома Капоши.

Саркома Капоши (ангиосаркома Капоши) — мультицентрический неопластический процесс, развивающийся из эндотелия кровеносных и лимфатических сосудов, главным образом дермы. Этиология и патогенез связаны с вирусом герпеса человека типа 8, ВИЧ-инфекцией, нарушением противоопухолевого иммунитета, наличием антигена HLA-Dr5; кроме того, заболевание возникает в результате ятрогенного воздействия иммуносупрессивных препаратов.

Выделяют четыре типа саркомы Капоши.

Классический (идиопатический) тип саркомы Капоши встречается преимущественно у жителей Восточной Африки и Средиземноморского бассейна. Обычно заболевание развивается у людей старше 50 лет, хотя в последние годы отмечена тенденция к снижению возраста заболевших; мужчины болеют в 9–15 раз чаще, чем женщины.

Эндемический тип саркомы Капоши встречается у жителей Центральной Африки (Уганда, Заир). Пик заболеваемости приходится на 1-й год жизни ребенка; соотношение мужчин и женщин 3:1. При минимальных кожных проявлениях отмечается высокая частота поражений внутренних органов, костей, лимфатических узлов.

СПИД-ассоциированный (эпидемический) тип саркомы Капоши связан с ВИЧ. Заболевание развивается у  $\frac{1}{3}$  мужчин-гомосексуалистов, больных СПИДом, в 95% случаев сопровождается кожными проявлениями и развивается в условиях наступившего иммунного дефицита.

Имуносупрессивный тип саркомы Капоши обусловлен ятрогенным воздействием иммуносупрессивных препаратов, используемых для предотвращения отторжения трансплантата внутренних органов или при лечении ряда заболеваний. Этот тип саркомы чаще развивается после пересадки почки. Соотношение мужчин и женщин 2:1.

### Клиническая картина

Выделяют пятнистую, папулезную и опухолевую стадии саркомы Капоши.

Ранняя пятнистая стадия проявляется отдельными красновато-синюшными или красновато-бурыми пятнами неправильных очертаний диаметром от 1 до 5 см, с гладкой поверхностью, преимущественно располагающимися на дистальных отделах нижних и верхних конечностей. Постепенно количество пятен увеличивается, они сливаются между собой, занимая значительную поверхность.

Папулезные высыпания также могут быть ранним признаком саркомы Капоши. Они имеют сферическую или полусферическую форму, розовую или красно-синюшную с коричневым оттенком окраску, диаметр от 2 мм до 1 см, плотноэластическую консистенцию. Папулы располагаются изолированно или сгруппированно, иногда — в виде дуг или колец. При их слиянии образуются бляшки полушаровидной или уплощенной формы. Цвет бляшек буро-красный, темно-коричневый или буровато-синюшный. Они могут достигать величины 10–20 см. Поверхность гладкая или напоминающая апельсиновую корку, возможны папилломатозные разрастания.

Узлы при опухолевой стадии саркомы Капоши могут быть единичными, но чаще встречаются множественные образования (до нескольких десятков и даже сотен) красно-синюшного или синюшно-буроватого цвета, мягкой или плотноэластической консистенции, диаметром от 1–2 до 5 см. Иногда узлы располагаются на ножке. Изолированные узлы, медленно увеличиваясь, сливаются в бугристые болезненные образования, которые могут изъязвляться с выделением обильного зловонного отделяемого. Чаще изъязвляются узлы, расположенные на конечностях, особенно в местах, подвергающихся травматизации и раздражению обувью, что также способствует образованию язв: резко очерченных, с вывернутыми краями, изрытым дном, покрытых кровянисто-некротическим налетом. По краям язв формируются вегетации и веррукозные разрастания.

Саркома Капоши сопровождается также развитием отека пораженной конечности (обычно нижней), который может предшествовать другим проявлениям заболевания.

Поражение слизистых оболочек (твердое и мягкое нёбо, щека, глотка, гортань, миндалина, язык), особенно изолированное, отмечается редко и проявляется узлами или плоскими инфильтратами величиной от 1 до 3 см синюшно-красного цвета, что сопровождается их умеренной болезненностью и довольно редкими изъязвлениями.

### Диагноз

Диагноз устанавливают на основании клинической картины и анамнеза и подтверждают гистологическим исследованием.

Дифференциальную диагностику проводят с пролиферативными сосудистыми образованиями, пиогенной гранулемой, формами псевдосаркомы Капоши.

### Лечение

Системная и местная химиотерапия, препараты интерферона, криодеструкция, оперативное лечение, радиоволновая, лазерная хирургия ограниченных образований, фотодинамическая терапия.

## Доброкачественные фиброгистиоцитарные опухоли

### *Дерматофиброма (dermatofibroma)*

Дерматофиброма (доброкачественная фиброзная гистиоцитома, гистиоцитома, склерозирующая гемангиома, фиброксантома, субэпидермальный фиброз) — частая доброкачественная опухоль соединительной ткани, в большинстве случаев возникает у женщин на коже верхних и нижних конечностей, но может развиваться на любом участке кожного покрова.

Код по МКБ-10

D23. Другие доброкачественные новообразования кожи.

### Клиническая картина

Образование характеризуется солитарным плотным внутрикожным образованием плоской, реже полушаровидной формы, округлых или овальных очертаний, с нечеткими границами, сливающимся с нормальной кожей или слегка возвышающимся над ее уровнем. Диаметр новообразования варьирует от нескольких миллиметров до 1,5 см. Цвет кожи над образованием — от красно-коричневого до сине-черного, обычно центр более темный, а края светлые; поверхность опухоли матовая, блестящая или гиперкератотическая. При пальпации узелок в толще кожи напоминает кнопку, иногда болезненный. Стягивание складки кожи над образованием приводит к возникновению характерного втяжения — симптом ямочки.

### Диагноз

Основан на характерной клинической картине и результатах гистологического исследования.

Дифференциальную диагностику проводят с пигментными невусами, фибромой, вульгарной бородавкой, меланомой.

## Лечение

Предпочтение отдают хирургическому лечению, при малых размерах выполняют электро- и радиоволновую эксцизию, лазерное удаление.

## **Ксантомы**

Ксантомы — проявление нарушений липидного обмена (первичных или вторичных липопротеинемий).

### Код по МКБ-10

D23. Другие доброкачественные новообразования кожи.

Клинически различают пять вариантов ксантом: плоская ксантома; ксантелазмы; множественная узелковая, или эруптивная, ксантома; туберозная ксантома; сухожильные ксантомы.

Ксантелазма проявляется слегка приподнятыми желтыми мягкими бляшками в толще век и вокруг глаз. Хотя это самая распространенная из кожных ксантом, она наименее специфичная, поскольку часто встречается у людей с нормальным уровнем липидов в крови.

### Диагноз

Основан на характерной клинической картине.

### Лечение

При малых размерах выполняют электро- и радиоволновую эксцизию, лазерное удаление.

## Генодерматозы

### НАСЛЕДСТВЕННЫЕ ДИСХРОМИИ И ДИСТРОФИИ КОЖИ

---

#### ГЕНОДЕРМАТОЗЫ, ХАРАКТЕРИЗУЮЩИЕСЯ ДЕПИГМЕНТАЦИЕЙ

##### Кожно-глазной альбинизм

Кожно-глазной альбинизм — гетерогенное заболевание, характеризующееся отсутствием или значительным уменьшением содержания пигмента в коже, волосах и радужной оболочке глаза.

##### Код по МКБ-10

E70.3. Альбинизм.

##### Классификация

Типы кожно-глазного альбинизма следующие

- Тип 1 — тирозиназо-отрицательный альбинизм.
- Тип 2 — тирозиназо-положительный альбинизм.
- Тип 3 — коричневый и рыжий варианты — «ксантизм».
- Тип 4.

##### Эпидемиология

В популяциях европеоидной расы распространенность кожно-глазного альбинизма составляет 1 случай на 10 тыс.–20 тыс. Во всех популяциях наиболее частая форма альбинизма — тип 2. Все формы кожно-глазного альбинизма наследуются аутосомно-рецессивно.

##### Этиология

Установлены мутации генов в следующих локусах:

- 11q14–q21 (тип 1);
- 15q11.2–q12 (тип 2);
- 9p23 (тип 3);
- 5p13.3 (тип 4).

## Патогенез

Первичное нарушение при тирозиназо-отрицательном варианте альбинизма — отсутствие или недостаточность тирозиназы. При тирозиназо-положительном варианте нарушен транспорт тирозина через мембраны меланосом. Мутация при типе 3 заболевания затрагивает белок, катализирующий полимеризацию меланина. При типе 4 заболевания нарушен транспорт молекул через мембраны меланосом.

## Клиническая картина

Для этого врожденного заболевания характерна депигментация кожи, волос и радужной оболочки глаз. Кожа сухая, под действием солнечных лучей она воспаляется, но не загорает.

### Тирозиназо-отрицательный вариант (тип 1)

Цвет кожи одинаков независимо от расы, невусы также депигментированы. Волосы белые. Радужки прозрачные, зрачки красного цвета. Характерны депигментация глазного дна, нистагм, светобоязнь.

### Тирозиназо-положительный вариант (тип 2)

Дети чаще рождаются со слабопигментированными волосами, с возрастом образуется клинически видимый пигмент в коже и радужной оболочке. Имеются пигментные невусы и веснушки. У африканцев кожа и волосы при этом типе окрашены в светло-коричневый цвет, а радужки — в стальной серый цвет.

### Коричневый и рыжий варианты (тип 3)

Этот тип заболевания проявляется рыжими волосами и рыжевато-коричневым цветом кожи у африканцев. Зрительные расстройства, как правило, отсутствуют. Могут быть слабо выражены фотофобия и нистагм.

### Тип 4

Фенотипически не отличается от типа 2.

При всех формах кожно-глазного альбинизма повышена склонность к актиническим поражениям кожи, присоединению бактериальных инфекций, развитию кожных опухолей. Прогноз для выздоровления неблагоприятный. Продолжительность жизни обычная.

## Диагностика

Диагноз основан на типичной клинической картине, данных гистологического исследования. При гистологическом исследовании пигмент отсутствует. Уточнить тип заболевания не всегда удается без молекулярной диагностики. Молекулярно-

генетическую пренатальную диагностику в семьях высокого риска проводят на 10–12-й неделе беременности.

### **Дифференциальная диагностика**

Дифференциальную диагностику проводят:

- с альбиноидизмом;
- синдромом Германского–Пудлака;
- синдромом Кросса–Мак–Кьюсика–Брина;
- синдромом Чедиака–Хигаши;
- синдромом, включающим альбинизм, черный локон, глухоту.

Альбиноидизм — универсальный гипомеланоз кожи и глаз, но без нистагма или снижения остроты зрения. Заболевание наследуется аутосомно-доминантно.

### **Лечение**

Носит симптоматический характер. При фотофобии можно использовать фотозащитные средства, фотохромные линзы, затемненные очки. Следует избегать воздействия канцерогенных факторов.

## **Гипомеланоз Ито**

Это редкое заболевание проявляется кольцевидными полосами депигментации на коже туловища.

### **Эпидемиология**

Заболевание встречается во всех странах мира, чаще у женщин. Большинство случаев спорадические. В семейных случаях предполагается аутосомно-доминантный тип наследования.

### **Этиология**

Вероятный генный локус — 9q33-qter.

### **Патогенез**

Развитие заболевания обусловлено хромосомным или генным мозаицизмом.

### **Клиническая картина**

Проявления заболевания существуют с рождения или возникают в течение 1-го года жизни. На коже туловища и конечностей появляются полосы депигментации, занимающие обычно не менее двух сегментов тела. Участки депигментации могут быть одно- и двусторонними. Иногда выявляют очаговый или распространенный гипертрихоз, у некоторых больных возникает различной степени выраженности алопеция.



Наиболее частое внекожное проявление заболевания — патология ЦНС (судороги, задержка умственного и физического развития, мозжечковые нарушения). Могут возникать изменения со стороны костной системы, глаз, зубов.

### **Диагностика**

Постановка диагноза не представляет затруднений. Для исключения врожденных аномалий рекомендуют выполнять магнитно-резонансную томографию головного мозга, ультразвуковое исследование почек.

Цитогенетический анализ крови или биоптатов кожи помогает поставить диагноз в сомнительных случаях (выявление мозаицизма).

### **Дифференциальная диагностика**

Иногда приходится дифференцировать заболевание с недержанием пигмента в стадии депигментации.

### **Лечение**

Лечение кожных изменений не разработано.

## **ГЕНОДЕРМАТОЗЫ, ХАРАКТЕРИЗУЮЩИЕСЯ ГИПЕРПИГМЕНТАЦИЕЙ**

Группа заболеваний наследственного происхождения, проявляющихся гиперпигментацией кожи, неоднородна. Гиперпигментация может быть пятнистой, сетчатой или диффузной, сопровождаться нарушениями функций других органов и тканей.

### **Пятнистые гиперпигментации**

К пятнистым гиперпигментациям относят наследственный лентигоноз. Лентиго — небольшие (диаметром 0,5–2,0 см) коричневые или черные округлые пятна, возникающие и сохраняющиеся на коже независимо от воздействия солнечных лучей. Лентиго у детей обычно носит наследственный характер, у взрослых лентиго возникает в результате фотостарения кожи. Большое число лентигозных элементов называют лентигонозом.

### **Синдром Leopard**

Синдром Leopard (синдром множественного лентиго, лентигоноз кардиомиопатический) — редкое заболевание, проявляющееся нарушением пигментации в сочетании с поражением ЦНС, внутренних органов и опорно-двигательного аппарата.

## **Эпидемиология**

Заболевание редкое, наблюдается у представителей всех рас. Тип наследования аутосомно-доминантный.

## **Этиология**

Заболевание генетически неоднородное.

## **Патогенез**

Патогенез не изучен.

## **Клиническая картина**

Изменения на коже представлены множественными лентигиозными элементами темно-коричневого и даже черного цвета. Встречаются также более крупные темноокрашенные пигментные пятна и пятна цвета кофе с молоком. Слизистые оболочки не поражаются.

Обращает на себя внимание характерное лицо — треугольное, с широко расставленными глазами и низко расположенными ушными раковинами. Отмечают задержку роста, деформации грудной клетки. Возможно недоразвитие половых органов. К основным сердечно-сосудистым проявлениям заболевания относят нарушение проводимости сердца, стеноз легочной артерии, аортальный стеноз и обструктивную кардиомиопатию.

Часто развивается нейросенсорная глухота со вторичными дефектами речи, реже — небольшое отставание в умственном развитии.

Существуют полные и неполные клинические формы синдрома.

Прогноз для жизни благоприятный. Важно своевременно выявлять изменения со стороны сердечно-сосудистой системы и нейросенсорную глухоту, проводить соответствующее лечение.

## **Диагностика**

Диагноз ставят на основании сочетания клинических признаков. При гистологическом исследовании в лентигиозных элементах выявляют гиперпигментацию кератиноцитов базального слоя. Возможно молекулярно-генетическое подтверждение диагноза.

## **Дифференциальная диагностика**

Для дифференцировки пигментных пятен от меланоцитарных невусов может потребоваться биопсия кожи.

Дифференцируют заболевание от синдрома Нунан (аномалии лица, крыловидные складки на шее, деформация грудной клетки, пигментные пятна цвета кофе с молоком, гипогонадизм, лимфедема, врожденные пороки правых отделов сердца, умственная отсталость).

## Лечение

Лечение назначают в зависимости от патологии внутренних органов.

## Лентигиноз периорифициальный

Лентигиноз периорифициальный (синдром Пейтца–Егерса–Турена, лентигополипоз) проявляется наличием лентигинозных пигментаций, расположенных в основном периорифициально, в сочетании с полипозом кишечника.

### Эпидемиология

Заболевание встречается редко во всех странах мира, с одинаковой частотой у мужчин и женщин. Тип наследования аутосомно-доминантный.

### Этиология

Локус гена — 19p13.3

### Патогенез

Патологический ген *STK11* выступает геном-супрессором опухолевого роста, его первичный продукт — фермент из семейства протеинкиназ.

### Клиническая картина

Пигментация появляется в первые годы жизни, но может существовать с рождения или возникать у взрослых. Первые симптомы — множественные мелкие пигментные пятна, расположенные на слизистой оболочке полости рта и красной кайме губ, вокруг носа и губ, периорбитально, реже — на ладонях и подошвах, тыльной поверхности пальцев, конъюнктиве. Иногда бывает изолированное поражение губ или полости рта, редко наблюдают распространенные высыпания.

У большинства больных до 20 лет развивается полипоз желудочно-кишечного тракта, преимущественно тонкой кишки, проявляющийся болью в животе, рвотой, прямокишечными кровотечениями и развитием вторичной анемии. У больных повышен риск развития злокачественных опухолей не только желудочно-кишечного тракта, но и других органов, в первую очередь яичников и яичек.

### Диагностика

Диагноз устанавливают на основании наличия периорифициальных лентигинозных пятен в сочетании с полипозом кишечника. При гистологическом исследовании в лентигинозных

элементах слизистой оболочки ротовой полости выявляют гиперпигментацию кератиноцитов базального слоя. В лентигозных элементах кожи число меланоцитов увеличено. Полипы имеют строение гамартом.

### **Дифференциальная диагностика**

Дифференциальную диагностику проводят с другими типами наследственного лентигоза и наследственным аденоматозным полипозом кишечника (синдром Гарднера).

### **Лечение**

Для устранения пигментации губ при синдроме Пейтца–Егерса–Турена используют лазерное излучение. Для лечения лентиго на коже также применяют криотерапию, 0,1% третиноиновый крем.

## **Синдромы и заболевания, включающие гиперпигментацию как один из основных симптомов**

### **Недержание пигмента**

Недержание пигмента (синдром Блоха–Сульцбергера) — системное заболевание, проявляющееся своеобразными стадийными изменениями кожи в сочетании с патологией глаз, зубов, волос и ногтей, ЦНС и костно-мышечного аппарата.

Код по МКБ-10

Q82.3. Недержание пигмента (*incontinentia pigmenti*).

### **Эпидемиология**

Встречается почти исключительно у женщин. Наследование носит X-сцепленный доминантный характер. Подавляющее большинство случаев семейные.

### **Этиология**

Локус патологического гена — Xq28.

### **Патогенез**

Мутантный ген считают летальным для гомозиготных плодов мужского пола. У плодов женского пола к моменту рождения происходит селективная элиминация клеток с экспрессией патологического гена.

### **Клиническая картина**

Заболевание существует с рождения или проявляется в первые недели жизни. Характерна стадийность кожных изменений.

- Стадия I (пузырьковая, или воспалительная). Она возникает в первые часы жизни в виде отечной эритемы с везикулобуллезными, реже уртикарными элементами, которые склонны к линейному расположению. Содержимое пузырьков прозрачное, в нем обнаруживают эозинофилы. При вскрытии и подсыхании пузырьков образуются мелкие эрозии и корочки. Общее состояние ребенка обычно не нарушено, в периферической крови — эозинофилия.
- Стадия II (веррукозная). Она развивается приблизительно через 2–3 мес и характеризуется лентикулярными ороговевающими папулами, расположенными преимущественно линейно в зоне бывших везикул или беспорядочно, напоминая бородавчатый невус. Веррукозные изменения кожи сохраняются в течение нескольких месяцев. На ладонях и подошвах может быть диффузный гиперкератоз.
- Стадия III (гиперпигментация). Она наступает через 3–6 мес от начала заболевания. На месте регрессировавших очагов развивается пигментация коричневатого или темно-серого цвета, напоминающая брызги грязи на светлом фоне, в виде полосок и завихрений.
- Стадия IV (гипопигментация). Она проявляется на 2–3-м десятилетии жизни. Пигментация у части больных сменяется депигментацией, умеренно выраженной атрофией, очаговым склерозом.

Стадийность наблюдают не всегда. Более 10% больных имеют только пигментацию. Может быть только изолированная воспалительная стадия. Признаки различных стадий могут существовать одновременно.

Из внекожных изменений наиболее часто возникают нарушения со стороны нервной системы и органа зрения.

### Диагностика

Диагноз основывают на особенностях клинической картины, данных гистологического исследования, результатах обследования у других специалистов. Необходим осмотр родственников больного для обнаружения малых признаков заболевания. Зубные аномалии могут быть его единственным проявлением, как и депигментированные сетчатые очаги.

Гистологические изменения зависят от стадии заболевания.

### Лечение

Лечение симптоматическое. На ранних стадиях назначают 10% мазь цинка оксида, мази с глюкокортикоидами, анилиновые красители, при инфицировании — антибиотики. При развитии массивных веррукозных изменений используют изотретиноин.

## НАСЛЕДСТВЕННЫЕ БОЛЕЗНИ ОРОГОВЕНИЯ

---

С практической точки зрения наиболее целесообразно подразделение наследственных болезней ороговения на различные формы ихтиоза и синдромы, включающие ихтиоз как один из симптомов в комбинации с нейроэктодермальными и мезодермальными дефектами; ихтиозиформные эритродермии; эритрокератодермии; фолликулярные кератозы; кератодермии ладоней и подошв.

### ИХТИОЗ

Ихтиоз характеризуется диффузным нарушением ороговения по типу гиперкератоза и проявляется образованием на коже чешуек, напоминающих чешую рыбы.

### Обычный ихтиоз

#### Синоним

Аутосомно-доминантный ихтиоз.

#### Код по МКБ-10

Q80.0. Ихтиоз простой.

#### Эпидемиология

Из всех наследственных болезней ороговения ихтиоз встречается наиболее часто: 1 на 250–300 человек. Тип наследования аутосомно-доминантный.

#### Этиология

Обнаружены мутации в гене *FLG*, кодирующем белок филагрин.

#### Патогенез

Дефект филагрин приводит к нарушению ориентации белковых цепей кератина и стабилизации структуры дисульфидными связями.

#### Клиническая картина

Обычный ихтиоз развивается в раннем детстве, обычно в возрасте около 1 года. Характеризуется сухостью и крупнопластинчатым шелушением кожи, наиболее выраженным на разгибательной поверхности конечностей, а также фолликулярным гиперкератозом. Крупные складки не поражаются.

Ладони и подошвы больных имеют подчеркнутый рисунок и углубленные складки, что придает им старческий вид. Ногтевые

пластинки деформируются, становятся сухими, ломкими, шероховатыми. С течением времени проявления заболевания ослабевают.

### **Диагностика**

Диагноз ставят на основании клинической картины. При гистологическом исследовании обнаруживают ретенционный гиперкератоз с истончением или отсутствием зернистого слоя.

### **Дифференциальная диагностика**

Дифференциальную диагностику проводят с другими формами ихтиоза.

### **Лечение**

Основное средство лечения больных — витамин А и кератолитические средства. Для поддержания клинического эффекта курсы витамина А необходимо повторять с интервалом 1 мес.

Широко используют различные физиотерапевтические процедуры. Ультрафиолетовое облучение применяют в субэритемных дозах и в виде зонального облучения (2 тура по 12 сеансов) эритемными дозами в сочетании с кислородными ваннами через каждые 2–3 дня.

## **Х-сцепленный рецессивно-наследуемый ихтиоз**

### **Синоним**

Врожденная недостаточность стероидной сульфатазы.

### **Код по МКБ-10**

Q80.1. Ихтиоз, связанный с X-хромосомой (X-сцепленный ихтиоз).

### **Эпидемиология**

X-сцепленный рецессивно-наследуемый ихтиоз встречается с частотой 1 на 2 тыс. – 6 тыс. новорожденных мужского пола.

### **Этиология**

Выявлена мутация в гене стероидной сульфатазы *STS*, расположенном на коротком плече X-хромосомы (Xp22.3). У больных с сочетанной умственной отсталостью выявляют делецию функционально сцепленного гена *VCSX-A* на той же хромосоме.

### **Патогенез**

Патогенез мало изучен.

## Клиническая картина

X-сцепленный рецессивно-наследуемый ихтиоз может проявляться с рождения. Полную клиническую картину наблюдают только у мальчиков. На сгибательной поверхности конечностей, животе, шее и в крупных складках обнаруживают довольно крупные чешуйки буроватой окраски, возможно значительное шелушение кожи на волосистой части головы. С возрастом патологические изменения в области живота, груди и конечностей усиливаются. Ладони и подошвы не изменены. Фолликулярный кератоз отсутствует.

У многих больных, в том числе у женщин — носительниц гена, наблюдают помутнение роговицы.

Часто встречается крипторхизм. Сочетание X-сцепленного ихтиоза с гипогонадизмом описывают под названием синдрома Руда.

В редких случаях бывает умственная отсталость.

Заболевание сопровождается повышенным риском развития у больных рака яичек.

## Диагностика

Диагноз устанавливают на основании клинических и патоморфологических проявлений. При гистологическом исследовании обнаруживают ретенционный гиперкератоз при нормальном или утолщенном зернистом слое. Возможна пренатальная диагностика при амниоцентезе.

## Дифференциальная диагностика

Дифференциальную диагностику следует проводить с другими формами ихтиоза, в первую очередь с обычным ихтиозом и синдромом Конради–Хюнерманна.

## Лечение

Основное средство лечения больных ихтиозом — витамин А и его производные; наружно применяют кератолитические средства.

## ИХТИОЗИФОРМНЫЕ ЭРИТРОДЕРМИИ

Ведущим клиническим признаком служит эритродермия разной степени выраженности, на ее фоне развивается шелушение, создающее картину «ихтиозиформности».

## Плод Арлекина

### Синоним

Врожденный ихтиоз.



## Код по МКБ-10

Q80.4. Ихтиоз плода («плод Арлекина»).

### Эпидемиология

Заболевание крайне редкое, встречается во всех странах мира. Тип наследования аутосомно-рецессивный.

### Этиология

Заболевание генетически гетерогенное.

### Патогенез

Различные фенотипы проявляются неодинаковой экспрессией в коже кератинов типа 6 и 16, наличием или отсутствием профилагрина и гранул кератогиалина в верхних слоях эпидермиса.

### Клиническая картина

Плод Арлекина — наиболее тяжелая форма дерматоза группы ихтиозиформных эритродермий, как правило, несовместимая с жизнью. Кожа новорожденного сухая, утолщенная, покрыта роговым панцирем, состоящим из роговых щитков сероватого цвета толщиной до 1 см, гладких или зазубренных, разделенных бороздами и кровоточащими трещинами. Имеется эктропион, рот не закрывается, часты деформации носа и ушей, наружные отверстия которых закрыты роговыми массами.

В большинстве случаев дети рождаются недоношенными и без лечения ретиноидами обычно умирают в первые дни жизни от дыхательной недостаточности, обезвоживания, сепсиса и истощения.

У выживших больных клиническая картина приобретает черты пластинчатого ихтиоза, однако описано и развитие сухой ихтиозиформной эритродермии. Дети отстают в росте и физическом развитии, но интеллект обычно нормальный.

### Диагностика

Диагностика затруднений не представляет.

В семьях повышенного риска возможна пренатальная диагностика.

### Лечение

Новорожденные нуждаются в интенсивной терапии в условиях инкубатора. Необходима парентеральная коррекция водно-электролитного баланса, а также применение антибиотиков глюкокортикостероидов системного действия. Раннее назначение ретиноидов значительно улучшает прогноз. Уход за кожей заключается в увлажнении, заживлении трещин и профилактике

инфицирования. Применение кератолитиков и механическое удаление роговых наслоений не рекомендуют.

## **Коллодийный плод**

### **Синонимы**

Сальный ихтиоз, себорея чешуйчатая новорожденных.

### **Эпидемиология**

Состояние встречается с частотой 1 на 300 тыс. населения. Является не отдельной нозологической единицей, а выражением различных процессов нарушения кератинизации, преимущественно с аутосомно-рецессивным типом наследования. В большинстве случаев (в 60%) коллодийный плод предшествует небуллезной ихтиозиформной эритродермии, реже — пластинчатому ихтиозу и другим ихтиозиформным дерматозам.

### **Этиология и патогенез**

Этиология и патогенез мало изучены.

### **Клиническая картина**

Дети обычно рождаются недоношенными. Кожные покровы ребенка при рождении покрыты пленкой из плотно прилегающих неэластичных чешуек, напоминающих коллодий. Под пленкой кожа красного цвета, в области складок имеются трещины, с которых начинается шелушение, продолжающееся с 1-го дня жизни до 18–60 дней. Нередко наблюдают эктропион, эклабиум, изменение формы ушных раковин; пальцы фиксированы в полусогнутом состоянии; большой палец отставлен.

В неонатальном периоде высока частота осложнений, связанных с нарушением водно-электролитного баланса, бронхолегочной инфекцией и истощением.

### **Диагностика**

Диагностика не вызывает затруднений. При гистологическом исследовании выявляют массивный гиперкератоз. В дальнейшем развиваются морфологические признаки основного заболевания.

### **Лечение**

Новорожденные нуждаются в интенсивной терапии (см. «Плод Арлекина»).

## Небуллезная ихтиозиформная эритродермия

### Синонимы

Врожденная ихтиозиформная эритродермия, сухая ихтиозиформная эритродермия.

### Код по МКБ-10

Q80.8. Другой врожденный ихтиоз.

### Эпидемиология

Заболевание встречается с частотой 1 на 200 тыс. населения. Наследуется преимущественно аутосомно-рецессивно, описаны единичные случаи аутосомно-доминантного наследования.

### Этиология

Заболевание генетически гетерогенное.

### Патогенез

Патогенез изучен слабо. Основные патологические изменения связаны с нарушением формирования рогового конверта корнеоцитов и несостоятельностью барьерной функции кожи.

### Клиническая картина

Заболевание проявляется с рождения, его основной признак — эритродермия. Иногда тело ребенка при рождении покрыто пленкой (коллодийный плод), развивается эктропион. Обнаруживают обильное шелушение кожного покрова. Чешуйки мелкие, серебристые.

Характерна сглаженность кожного рисунка на подушечках пальцев (симптом Куклина). Возможна рубцовая алопеция. Степень выраженности изменений различна. Тяжелое поражение кожных покровов сопровождается гипогидрозом и плохой переносимостью высоких температур. В детском возрасте возможно небольшое отставание в физическом развитии. У большинства больных наблюдают ладонно-подошвенную кератодермию и дистрофические изменения ногтей. Отмечают повышенную склонность к развитию онихомикоза и микоза гладкой кожи.

### Диагностика

Диагноз устанавливают при наличии характерных клинических симптомов, а также на основании данных гистологического исследования. При гистологическом исследовании выявляют гиперкератоз, роговые пробки в волосяных фолликулах, очаговый паракератоз, нормальный или утолщенный зернистый слой.

В дерме присутствуют очаговые периваскулярные лимфоцитарные инфильтраты. Возможна пренатальная диагностика.

### Дифференциальная диагностика

Дифференциальную диагностику проводят с ламеллярным ихтиозом, болезнью накопления нейтральных жиров, синдромом Шегрена–Ларссона.

### Лечение

Основное средство лечения больных — витамин А, а также кератолитические средства. При ихтиозиформных эритродермиях наиболее эффективен тигазон (в начальной дозе 0,5–1 мг/кг). Сочетание препаратов витамина А с фототерапией повышает эффективность лечения. Длительность курса лечения — от 2–3 мес до 1 года. Несмотря на наступление заметного эффекта уже через 4 нед, прекращение приема препарата приводит к рецидиву заболевания через 10–20 дней. Побочные эффекты препарата нередко ограничивают продолжительность курса лечения.

## Пластинчатый ихтиоз

### Код по МКБ-10

Q80.2. Пластинчатый (ламеллярный) ихтиоз.

### Эпидемиология

Встречается с частотой 1 на 200 тыс.–300 тыс. новорожденных. Пластинчатый ихтиоз может наследоваться как аутосомно-рецессивно, так и аутосомно-доминантно.

### Этиология

Заболевание генетически гетерогенное.

### Патогенез

Предположительно в основе этой формы ихтиоза лежит неспособность кератиноцитов образовывать краевую зону рогового слоя и нарушение его десквамации.

### Клиническая картина

Заболевание проявляется при рождении ребенка картиной «коллодийного» плода. В течение нескольких недель коллодийная пленка отшелушивается. Все тело, включая кожные складки, покрывается крупными желтоватыми, иногда темными блюдцеобразными чешуйками на фоне эритродермии. Чешуйки остаются на коже пожизненно, воспаление выражено слабо. Кожа лица

обычно натянута. Почти у всех больных выражен эктропион, нередко сочетающийся с конъюнктивитом и кератитом. Волосистая часть головы обильно покрыта чешуйками, ушные раковины скрученные, с обильными роговыми наслоениями, в том числе и в слуховых проходах. Ногтевые пластинки деформируются, утолщаются; отмечают подногтевой гиперкератоз. Диффузный кератоз ладоней и подошв выражен в различной степени.

### Диагностика

Диагноз устанавливают при наличии характерных клинических проявлений, а также на основании данных гистологического исследования. При гистологическом исследовании выявляют резко выраженный гиперкератоз; роговые пробки в волосяных фолликулах; нормальный или утолщенный зернистый слой.

### Дифференциальная диагностика

Дифференциальную диагностику проводят с другими заболеваниями из группы ихтиозиформных эритродермий.

### Лечение

Наиболее эффективен тигазон (в начальной дозе 0,5–1,0 мг/кг). Сочетание препаратов витамина А с фототерапией повышает эффективность лечения. Наружно применяют увлажняющие и кератолитические средства.

## Буллезная ихтиозиформная эритродермия

### Синонимы

Эпидермолитический гиперкератоз, ихтиоз буллезный.

### Код по МКБ-10

Q80.3. Врожденная буллезная ихтиозиформная эритродермия.

### Эпидемиология

Встречается с частотой 1 на 200 тыс.–300 тыс. новорожденных. Примерно половина случаев заболевания — следствие новых мутаций. Тип наследования аутосомно-доминантный.

### Этиология

При буллезной ихтиозиформной эритродермии обнаружено сцепление с 12q11–q13 и 17q12–q21 (мутации кератиновых генов *K1* и *K10* соответственно).

## Патогенез

В основе развития заболевания лежит нарушение межклеточных связей, что приводит к эпидермолизу с образованием щелей и лакун. Гиперпролиферация клеток эпидермиса и усиление адгезии роговых чешуек обуславливают основные клинические проявления заболевания.

## Клиническая картина

Заболевание проявляется сразу после рождения. Кожа новорожденного воспаленная, ярко-красного цвета, с обширными участками отслоения эпидермиса, множественными эрозиями и пузырями различной величины с вялой покрывкой и положительным симптомом Никольского. Кожа ладоней и подошв утолщена, беловатого цвета; эктропиона нет. В тяжелых случаях процесс сопровождается нарушением водного и электролитного баланса, сепсисом, геморрагическим компонентом (пурпура), что нередко приводит к летальному исходу; при более легком течении процесса дети выживают. С возрастом количество пузырей значительно уменьшается, а ороговение кожи усиливается неравномерно на различных участках. На 3–4-м году жизни отчетливо проявляется гиперкератоз в виде выраженных наслоений гиперкератотических масс с концентрическим расположением роговых гребешков на разгибательной поверхности суставов. Поражение кожного покрова может включать ладонно-подошвенную кератодермию. Гиперкератоз кожи волосистой части головы может сопровождаться выпадением волос.

Больные предъявляют жалобы на специфический запах очагов поражения. Характерны рецидивирующие бактериальные инфекции кожи, провоцирующие образование новых пузырей.

## Диагностика

Диагноз устанавливают при наличии характерных клинических симптомов, а также на основании данных гистологического исследования. Характерный гистологический признак буллезной ихтиозиформной эритродермии — эпидермолитический гиперкератоз. Молекулярно-генетическое исследование позволяет выявить мутации в генах *KRT1* и *KRT10* на 10-й неделе беременности.

## Дифференциальная диагностика

В период новорожденности диагностика может представлять затруднения. Дифференциальную диагностику проводят с буллезным эпидермолизом, эксфолиативным стафилококковым дерматитом новорожденных, токсическим эпидермальным некролизом.

В дальнейшем заболевание необходимо дифференцировать от других форм ихтиозиформных дерматозов:

- буллезного ихтиоза Сименса;
- иглистого ихтиоза Курта–Маклина.

### Лечение

При ихтиозиформных эритродермиях наиболее эффективен тигазон (в начальной дозе 0,5–1,0 мг/кг, при наличии пузырей — 0,3 мг/кг). При буллезной ихтиозиформной эритродермии для ускорения заживления эрозий рекомендуют применение местных средств, стимулирующих регенерацию.

## Синдромы, включающие ихтиозиформную эритродермию в качестве одного из симптомов

### Синдром Нетертона

Синдром включает поражение кожи типа ихтиозиформной эритродермии или типа линейного огибающего ихтиоза Комеля и симптомы атопии со множественными дефектами строения волос.

#### Эпидемиология

Встречается с частотой 1 на 50 тыс. населения. Наследуется аутосомно-рецессивно.

#### Этиология

Обнаружены мутации в локусе 5q32 гена *SPINK5*.

#### Патогенез

Предполагают нарушение формирования ламеллярной субстанции липидного барьера кожи, что проявляется снижением резистентности к бактериальным патогенам и повышенной склонностью к воспалительным процессам.

При гистохимическом исследовании стержней волос больных выявлена недостаточность дисульфидных связей трихокератина.

#### Клиническая картина

Заболевание проявляется сразу или вскоре после рождения генерализованной эритемой и шелушением кожных покровов. В редких случаях ребенок рождается в коллодийной пленке. Эктропион нехарактерен. У многих больных перинатальный период протекает тяжело, с нарушениями водно-электролитного баланса и изменениями терморегуляции. Возможно развитие осложнений, опасных для жизни: бронхопневмонии и сепсиса.

На фоне лечения состояние стабилизируется. В некоторых случаях ихтиозиформная эритродермия сохраняется пожизнен-

но, но чаще трансформируется в линейный огибающий ихтиоз Комеля с предпочтительной локализацией на туловище и конечностях.

Различны и проявления атопии: бронхиальная астма, ангионевротический отек, крапивница, диффузный нейродермит, экзема. В крови отмечают эозинофилию, значительное повышение уровня IgE.

Возможно отставание в физическом и психическом развитии. При синдроме Нетертона отмечена также периодическая аминокацидурия, что может быть связано с недостатком канальцевой резорбции почек.

В результате дистрофических изменений волос возможно развитие очаговой или субтотальной алопеции. У большинства больных волосы редкие, тонкие, ломкие, растут медленно. Наблюдаются структурные аномалии волос разных типов.

### Диагностика

Диагноз устанавливают на основании сочетания клинических проявлений ихтиоза и атопии; данных гистологического, электронно-микроскопического и лабораторных исследований; результатов микроскопического исследования волос. При поражении кожи по типу сухой ихтиозиформной эритродермии гистологическая картина соответствует данному состоянию. При линейном огибающем ихтиозе Комеля определяются гиперкератоз и псориазиформная гиперплазия эпидермиса, поверхностный воспалительный инфильтрат в дерме. При микроскопическом исследовании стержней волос (в том числе бровей) выявляют патогномичный для данного синдрома признак — инвагинирующий трихорексис, а также другие нарушения структуры волос.

### Дифференциальная диагностика

Дифференциальную диагностику проводят в первую очередь с небуллезной ихтиозиформной эритродермией и псориазической эритродермией.

### Лечение

Лечение симптоматическое. Новорожденные нередко нуждаются в интенсивной терапии и лечении антибиотиками системного действия. Наружно назначают слабые кератолитические средства, мази и кремы с глюкокортикоидами и ретиноидами. В связи с нарушением барьерной функции кожи у больных с синдромом Нетертона следует учитывать возможность повышенной степени всасывания местных препаратов с развитием системной токсичности. Опубликованы данные об успешном лечении атопических проявлений препаратом пимекролимус (элидел\*), однако риск системных токсических эффектов остается высоким.



Ретиноиды системного действия следует применять с осторожностью, так как на их фоне возможно обострение процесса.

## КЕРАТОЗЫ Фолликулярные

Наследственный фолликулярный кератоз рассматривают как самостоятельную нозологическую единицу и как один из компонентов других заболеваний. Среди самостоятельных нозологических форм выделяют папулезные, атрофирующие и вегетирующие фолликулярные кератозы.

### Кератозы фолликулярные папулезные

#### Красный отрубевидный волосистой лишаи

Красный волосистой лишаи (болезнь Девержи) — заболевание гетерогенное, проявляется наличием фолликулярных гиперкератотических папул, при слиянии формирующих желтовато-оранжевые бляшки.

#### Эпидемиология

Заболеваемость варьирует в зависимости от региона. Лица обоего пола поражаются одинаково часто. Наследование аутосомно-доминантное. Большинство случаев спорадические.

#### Этиология и патогенез

Этиология и патогенез неизвестны.

#### Клиническая картина

Заболевание может развиваться впервые в любом возрасте. Характерно мелкопластинчатое шелушение на волосистой части головы, красновато-желтоватые эритемато сквамозные очаги на лице, эритрокератотические изменения желтовато-оранжевого цвета на ладонях и подошвах. Патогномоничный признак — фолликулярные конические роговые папулы с перифолликулярной эритемой и характерными роговыми шипиками (конусы Бенъе), окружающие стержень волоса, наиболее выраженные на тыльной поверхности пальцев кистей. При слиянии элементов формируются крупные бляшки, в первую очередь в области коленных и локтевых суставов. У взрослых очаги поражения более обширные, напоминают псориазические. В отдельных случаях болезни Девержи при остром течении процесса или при раздражающей терапии может развиваться эритродермия с оранжево-красным оттенком цвета пораженной кожи. При этом сохраняются хотя бы небольшие островки непораженной кожи. Эритродермии часто сопутствуют эктропион и лимфаденопатия.

У детей клинические проявления заболевания отличаются значительным полиморфизмом.

Поражение ногтей при болезни Девержи характеризуется утолщением, резко выраженным гиперкератозом ногтевого ложа, помутнением ногтевых пластинок с желтоватым оттенком. На ногтевых пластинках выражена продольная исчерченность. Надавливание на ноготь вызывает болезненность.

Возможно поражение органов зрения с развитием конъюнктивита.

Течение многолетнее, прогноз благоприятный. Возможно спонтанное регрессирование заболевания.

### Диагностика

Диагноз устанавливают при наличии роговых фолликулярных папул с формированием псориазиформных бляшек, а также на основании результатов гистологического исследования. Изменения наиболее выражены в биоптатах из очагов эритемы и наименее специфичны в области фолликулярных папул. Определяется сплошной гиперкератоз с очагами паракератоза, роговые пробки в устьях волосяных фолликулов.

### Дифференциальная диагностика

Болезнь Девержи следует отличать от псориаза, себорейной экземы, вторичной эритродермии, токсикодермии, грибовидного микоза.

### Лечение

Витамин А, тигазон (из расчета 0,75–1,00 мг/кг в сутки), предпочтительнее в комбинации с ПУВА-терапией. Детям тигазон следует назначать только в случае тяжелого течения. Наружно назначают глюкокортикоидные кремы, 1–2% серно-дегтярную мазь. Показаны санаторно-курортное лечение, а также морские купания и гелиотерапия.

## Кератозы волосяные атрофирующие

### Надбровная ульэритема

Надбровная ульэритема (надбровная рубцующаяся эритема) — заболевание, характеризующееся наличием эритемы и фолликулярного гиперкератоза с преимущественной локализацией в области бровей с дальнейшим развитием поверхностных рубчиков и выпадением волос.

### Эпидемиология

Заболевание относительно редкое. Наследование предположительно аутосомно-доминантное.

### Этиология и патогенез

Этиология и патогенез не выяснены. Предполагается врожденная дистрофия фолликулярного аппарата с нарушением кератинизации.

### Клиническая картина

Заболевание развивается в детском или юношеском возрасте, иногда проявляется с рождения. Основными симптомами являются эритема; фолликулярные гиперкератотические узелки, вследствие тесного расположения создающие впечатление зернистости; атрофические изменения различной степени выраженности.

Предпочтительная локализация — лицо. Высыпания симметричные, сначала появляются в области наружной части бровей, но могут распространиться на лоб, щеки, подбородок, в казуистических случаях их наблюдают на коже плеч, бедер и ягодиц. С течением времени формируются поверхностные фолликулярные рубчики, в сочетании с кератозом придающие очагам сетевидный характер. Атрофические изменения приводят к поредению волос, иногда значительному. На щеках преобладает эритема, кератоз выражен нерезко, атрофия едва заметна. Возможны отрубевидное шелушение, волосяной лишай, покраснение ладоней и подошв, акроцианоз. Субъективно больные иногда отмечают жжение и зуд.

В некоторых случаях заболевание сочетается с задержкой умственного и физического развития, а также с различными врожденными пороками развития.

### Диагностика

Диагноз устанавливают на основании характерной клинической картины и данных гистологического исследования. Гистологическое исследование обнаруживает фолликулярный гиперкератоз, атрофию сальных желез и волосяных фолликулов; периваскулярные лимфогистиоцитарные инфильтраты; перифолликулярный фиброз соединительной ткани.

### Дифференциальная диагностика

Диагноз обычно затруднений не представляет.

### Лечение

Заболевание плохо поддается лечению. Назначают витамин А по 100–200 тыс. ЕД в сутки длительно, аевит\* по 1 капсуле 1–2 раза в день, аскорбиновую кислоту по 0,2–0,3 г 2 раза в день, наружно — кератолитические средства (2–3% салициловую кислоту с 8% мочевиной), увлажняющие и смягчающие кремы.

## Кератозы фолликулярные вегетирующие

### Фолликулярный вегетирующий дискератоз

Фолликулярный вегетирующий дискератоз (болезнь Дарье–Уайта) — относительно редкое заболевание, характеризующееся патологическим ороговением (дискератозом) и высыпанием роговых, преимущественно фолликулярных папул на так называемых себорейных участках кожного покрова.

Код по МКБ-10

Q82.8. Другие уточненные врожденные аномалии кожи.

Эпидемиология

Встречается с частотой 1 на 3,5–5 тыс. населения. Различий по частоте у лиц обоего пола не отмечено. Наследование аутосомно-доминантное.

Этиология

Локализация патологического гена — 12q23–q24.1

Патогенез

Патогенез мало изучен.

Клиническая картина

Заболевание обычно развивается в детском или подростковом возрасте. Характеризуется высыпанием множественных изолированных фолликулярных гиперкератотических папул, сначала — цвета нормальной кожи, затем — серовато-коричневатого цвета, покрытых мелкими корочками и сливающимися в веррукозные, вегетирующие очаги, в складках — с мокнутием. Высыпания появляются на лице, волосистой части головы, за ушными раковинами, в области грудины и между лопатками, в складках, иногда по всему кожному покрову. На тыльной стороне кистей и стоп папулезные элементы сходны с бородавками и высыпаниями, наблюдающимися при верруциформном акрокератозе Гопфа. В редких случаях сыпь может локализоваться на ладонях и подошвах в виде слабо выраженного диффузного или точечного гиперкератоза или прерывистости папиллярных линий.

Одно из характерных проявлений болезни Дарье — поражение ногтей. Ногтевые пластинки расщепляются продольно, неровно обламываются у свободного края, развивается подногтевой гиперкератоз, проявляются чередующиеся белые и красновато-коричневатые продольные полосы, а также V-образные трещины.

В редких случаях описаны изменения слизистой оболочки полости рта, глотки, пищевода, гортани, прямой кишки, влагалища в виде белесовато-синеватых мелких папул типа лейкоплакии.

Отмечают повышенную чувствительность кожи больных с фолликулярным дискератозом к солнечным лучам. Возможно обострение болезни под влиянием ультрафиолетовых лучей по типу феномена Кебнера.

Болезнь Дарье часто осложняется бактериальной и вирусной инфекциями кожи. Инфицирование иногда сопровождается развитием вариолиформных сыпей.

Заболевание обостряется при применении высоких доз ретиноидов.

### Диагностика

Диагностика основана на наличии роговых папул характерной себорейной локализации и данных гистологического исследования. Гистологически определяется выраженный ортокератоз с образованием роговых пробок. Супрабазально выявляют акантолиз с формированием щелей и неравномерных выпячиваний сосочков дермы, покрытых одним слоем базальных кератиноцитов. Характерно наличие в верхних слоях эпидермиса двух видов дискератотических клеток: круглых тел и зерен.

### Дифференциальная диагностика

Болезнь Дарье следует дифференцировать:

- от красного плоского лишая;
- семейной пузырчатки Гужеро–Хейли–Хейли;
- бородавчатого акрокератоза;
- болезни Кирле;
- фолликулярного кератоза Морроу–Брука.

Дифференциальная диагностика везикулезной формы болезни Дарье с транзиторным акантолитическим дерматозом Гровера затруднена.

### Лечение

Лечение проводят витамином А в умеренных дозах (100 тыс.–200 тыс. МЕ в сутки), а также тигазоном (не более 0,5 мг/кг в день). При инфицировании назначают антибактериальные средства. Наружно используют кератопластические, эпителизирующие мази, глюкокортикоидные аэрозоли, содержащие антибиотики, анилиновые красители. Отмечен положительный эффект применения мази, содержащей 0,05% ретиноевой кислоты, 5% фторурациловой, и мази, содержащей 0,1% этретината.

## Ладонно-подошвенные кератодермии

Ладонно-подошвенные кератодермии — гетерогенная группа заболеваний, характеризующихся утолщением рогового слоя ладоней и подошв, изолированным или сочетающимся с различными аномалиями, в основном с эктодермальными дисплазиями.

### Код по МКБ-10

Q82.8. Другие уточненные врожденные аномалии кожи.

### Эпидемиология

Эпидермолитический вариант наблюдается чаще и встречается с частотой примерно 4,4 на 100 тыс. населения. Данные по заболеваемости другими формами ладонно-подошвенных кератодермий отсутствуют. Различные формы наследуются аутосомно-доминантно и аутосомно-рецессивно.

### Этиология и патогенез

Этиология и патогенез мало изучены.

### Клиническая картина

Выделяют две основные группы кератодермий:

- диффузные, с характерным сплошным поражением кожи ладоней и подошв;
- очаговые, при которых участки избыточного ороговения располагаются островками, линейно, точечно, но не захватывают диффузно кожу ладоней и подошв.

### Формы диффузных кератодермий с аутосомно-доминантным типом наследования

- Кератодермия Тоста–Унны.
- Мутилирующая кератодермия Фовинкеля.
- Эпидермолитическая кератодермия Вернера.
- Кератодермия Грейтера.

#### Кератодермия Тоста–Унны

Заболевание проявляется с рождения или развивается в период новорожденности. Характеризуется сплошным гиперкератозом ладоней и подошв с полоской эритемы ливидного цвета на границе со здоровой кожей, гипергидрозом, часто наличием трещин. Изредка наблюдают гиперкератотические очаги на других участках кожного покрова, обычно в области суставов, мутилирующие изменения на пальцах и их деформации.

### Кератодермия Вернера

Это эпидермолитический вариант кератодермии, отличается от кератодермии Тоста–Унны наличием пузырей, выявляемых клинически или гистологически.

### Кератодермия Грейтера

Данная форма кератодермии отличается от формы Тоста–Унны наличием воспаления, а также спонтанным улучшением состояния с возрастом, вплоть до излечения.

### Мутилирующая кератодермия (синдром Фовинкеля)

При мутилирующей кератодермии диффузный кератоз на ладонях и подошвах имеет сотовидный характер, сочетается с гиперкератотическими изменениями звездчатых очертаний на тыльной стороне кистей и внутренней поверхности лучезапястных суставов, очаговыми кератозами, напоминающими подушечки пальцев, и кольцевидными перетяжками пальцев. Возможно сочетание с алопецией. Сотовидный кератоз, но без перетяжек пальцев, наблюдают при кератодермии, ассоциированной с глухотой.

### **Формы диффузных кератодермий с аутосомно-рецессивным типом наследования**

- Болезнь острова Меледа.
- Синдром Папийона–Лефевра.

#### Болезнь острова Меледа

Заболевание характеризуется диффузным ороговением ладоней и подошв, гипергидрозом, появлением болезненных трещин, а также выраженной воспалительной реакцией и вовлечением в процесс тыльной поверхности кистей и стоп, коленных и локтевых суставов, нижней трети предплечий и голеней (в виде перчаток или носков). Отмечают лейкокератоз, контрактуры и контракции пальцев, подногтевой гиперкератоз и койлонихию.

#### Синдром Папийона–Лефевра

Синдром Папийона–Лефевра — сочетание диффузной воспалительной кератодермии с патологией зубочелюстной системы. Одно из основных проявлений этого заболевания — патология зубов: сильно выраженный кариес, гингивит, быстро прогрессирующий пародонтоз с образованием гнойных альвеолярных карманов, воспаление и дистрофия альвеолярных отростков с преждевременным выпадением зубов.

Кроме того, диффузные ладонно-подошвенные кератодермии проявляются в качестве симптомов многих синдромов.

### Ограниченные кератодермии

Ограниченные кератодермии могут быть крупно- и мелкоочаговыми, в том числе линейными. У одного и того же больного возможны различные проявления (кератодермия вариабельная Вахтера).

Ограниченные кератодермии чаще развиваются в первые годы жизни, характеризуются множественными очажками ороговения округлых или овальных очертаний величиной 2–10 мм, с центральным вдавлением; чаще равномерно рассеянными на ладонях и подошвах, редко группирующимися, обычно не сливающимися. При удалении роговых масс остается кратерообразное углубление.

### Диагностика

Диагноз устанавливают при наличии очагового или диффузного кератоза на ладонях и подошвах, учитывают наличие или отсутствие воспалительной реакции, данные анамнеза и гистологического исследования.

### Дифференциальная диагностика

Дифференциальная диагностика в основном проводится между различными формами кератодермий. В ряде случаев необходимо дифференцировать кератодермии с ладонно-подошвенным псориазом, поражением ладоней и подошв при болезни Девержи, с хроническим микозом ладоней и подошв.

Ладонно-подошвенный кератоз может развиваться при большинстве заболеваний из группы ихтиоза и ихтиозиформных дерматозов.

### Лечение

Лечение проводят главным образом витамином А по 100 тыс. – 300 тыс. ЕД (аевит\*). Эффективен тигазон. Препарат следует применять с осторожностью, особенно в случаях обнаружения признаков эпидермолитического гиперкератоза при гистологическом исследовании, так как при отслойке возможно образование эрозий и буллезных элементов. Особенно показан препарат при болезненных очаговых формах. Дозы варьируют от 0,3 до 1,0 мг/кг. Наружно применяют кератолитические препараты. Больные нуждаются в трудоустройстве.

## НАСЛЕДСТВЕННЫЕ БОЛЕЗНИ ВОЛОС

Наследственные болезни волос — гетерогенная группа заболеваний, клинически проявляющихся очаговым или универсальным гипотрихозом, а также изменениями стержня и цвета волос.



В большинстве случаев эти симптомы служат одним из признаков изолированных или сочетанных эктодермальных дисплазий. Иногда изменения волос доминируют и имеют большое диагностическое значение.

## Монилетрикс

Монилетрикс (аплазия волос перемежающаяся) — заболевание, проявляющееся изменениями волос в виде чередующихся перетяжек и веретенообразных вздутий на стержне, приводящих к повышенной ломкости и поредению волос.

### Код по МКБ-10

Q84.1. Врожденные морфологические нарушения волос, не классифицированные в других рубриках.

### Эпидемиология

У мальчиков заболевание встречается чаще, чем у девочек. В большинстве случаев заболевание наследуется по аутосомно-доминантному типу. Часть случаев наследуются аутосомно-рецессивно.

### Этиология и патогенез

Заболевание генетически гетерогенное. У большинства больных обнаружено сцепление с генами, кодирующими трихоцитокератины типа II: *hHb1* и *hHb6*, локусы генов — 12q11–q13. Мутация приводит к нарушению процесса формирования кератина коркового вещества волос. В редких случаях аутосомно-рецессивного наследования выявляют мутации гена десмоглеина типа 4 — *DSG4* на хромосоме 18q.

### Клиническая картина

Основные симптомы: повышенная хрупкость волос, легко обламывающихся над поверхностью кожи, и множественные фолликулярные роговые папулы красноватого цвета. Эти изменения наиболее выражены на волосистой части головы, особенно в затылочной области. Они нередко сочетаются с фолликулярным кератозом на разгибательных поверхностях конечностей.

К непостоянным признакам заболевания относят платонихию и койлонихию.

Чаще всего заболевание развивается на первом году жизни в период смены пушковых волос, однако оно может существовать с рождения или возникнуть в более позднем детском возрасте. С возрастом степень выраженности симптомов снижается, в редких случаях наступает самопроизвольное выздоровление. Общее

состояние больных, как правило, не нарушено, хотя описаны поражения глаз, в частности ювенильная катаракта, аномалии костной системы, нейродегенеративные и другие болезни. В редких случаях рецессивного наследования возможно сочетание с олигофренией, шизофренией, эпилепсией.

### **Диагностика**

Монилетрикс диагностируют при наличии:

- гипотрихоза;
- фолликулярного кератоза;
- веретенообразных утолщений волоса, чередующихся с перетяжками (признак обнаруживают при микроскопическом исследовании).

При микроскопическом исследовании стержня волоса заметно чередование перетяжек и вздутий с равными интервалами шириной до 1 мм. Диаметр расширения равен диаметру нормального волоса, он в 3–4 раза превышает диаметр волоса в зоне сужения, где отсутствует мозговое вещество.

### **Дифференциальная диагностика**

Монилетрикс необходимо дифференцировать:

- от грибковых заболеваний;
- узловатой ломкости волос;
- псевдомонилетрикса.

Псевдомонилетрикс — дефект стержня волоса, приводящий к повышенной ломкости. Наследуется по аутосомно-доминантному типу. Мужчины и женщины заболевают одинаково часто, клиническую картину заболевания наблюдают во всех возрастных группах. Волосы сухие, без блеска, ломкие, неравномерной длины, расчесываются с трудом. Повышенная ломкость волос приводит к их поредению. Псевдомонилетрикс часто определяет развитие диффузной алопеции.

Основное отличие псевдомонилетрикса — нерегулярность вдавлений на стержне волоса. Кроме того, диаметр узлов превышает диаметр стержня, в то время как при монилетриксе диаметр узла и волосяного стержня одинаковый. При псевдомонилетриксе поражаются только волосы головы, нет фолликулярного гиперкератоза, отсутствует ассоциация с другими патологическими изменениями.

### **Лечение**

Любое лечение малоэффективно. Назначают длительный прием препаратов цинка, поливитаминов, содержащих биотин (витамин Н), сосудистых препаратов (никотиновая кислота, ксантинола никотинат), фитин<sup>а</sup>, по показаниям — гормональные препараты. Следует особо отметить, что витамин А в дозах

около 100 тыс. ЕД или тигазон в дозе 0,5 мг/кг назначают кратковременно, до уменьшения выраженности фолликулярного кератоза. В дальнейшем доза витамина А не превышает 30 тыс. ЕД в сутки.

## Трихотиодистрофия

Трихотиодистрофия (*IBIDS*-синдром) — заболевание из группы нейроэктодермальных дисплазий. Характерен клинический полиморфизм проявлений; к основным симптомам относят аномалии волос, ихтиозиформные изменения кожных покровов, фоточувствительность, задержку умственного развития.

### Код по МКБ-10

Q84.2. Другие врожденные аномалии волос.

### Эпидемиология

Заболевание редкое. В популяции европеоидной расы заболеваемость составляет 1,2 случая на 1 млн новорожденных. Тип наследования аутосомно-рецессивный.

### Этиология

Локус гена — 2q2119q13.2-q13.3.

### Патогенез

Развитие болезни объясняют дефицитом серы на основании выявления резко пониженной концентрации серосодержащих аминокислот в волосах больных. Однако уровень серосодержащих аминокислот в крови соответствует норме, что исключает алиментарный этиологический фактор. У больных с повышенной фоточувствительностью обнаружен дефект транскрипции и репарации ДНК, как и при пигментной ксеродерме, в группе комплементации D.

### Клиническая картина

Характерны врожденные аномалии волос, проявляющиеся их повышенной ломкостью и сухостью. У большинства больных развивается гипотрихоз. Описаны рецидивирующие эпизоды тотальной алопеции, совпадающие по времени с перенесенной инфекцией верхних дыхательных путей. При этом выпадению волос могут предшествовать воспаление и отек кожи волосистой части головы. В процесс вовлечены также ресницы и брови.

Изменения кожи переменны. Возможна небуллезная ихтиозиформная эритродермия, обычный ихтиоз, ксероз, фолликулярный кератоз. Характерна дисплазия ногтей; признаки преждевременного старения, низкий рост больных и умственная

отсталость встречаются с неодинаковой частотой. Возможны неврологические нарушения (атаксия, спастические параличи), нарушения формирования скелета, врожденная двусторонняя катаракта, повышенная склонность к кариесу. Примерно у 50% больных повышена фоточувствительность.

### Диагностика

Диагноз ставят на основании клинической картины, данных микроскопии и анализа микроэлементного состава волос (концентрация серосодержащих аминокислот снижена на 10–50% по сравнению с нормой). При световой микроскопии волос выявляют аномалии стержней типа *pili torti*, *trichorrhexis nodosa*, *trichoshisis*. Характерная структурная особенность — наличие на стержне волоса немногочисленных сплошных поперечных полос, выявляющихся в поляризирующем микроскопе. При исследовании с помощью магнитно-резонансной томографии у большинства больных выявляют демиелинизацию белого вещества головного мозга.

Возможна пренатальная диагностика методом изучения репарации ДНК в клетках трофобласта или амниотической жидкости.

### Дифференциальная диагностика

При повышенной фоточувствительности необходимо дифференцировать заболевание от эритропоэтической протопорфирии.

### Лечение

Этиотропных методов лечения не существует. Назначают поливитамины и средства, улучшающие трофические процессы (наружно и внутрь).

### Прогноз

Прогноз для выздоровления неблагоприятный. Продолжительность жизни снижена.

## НЕЙРОКУТАННЫЕ НАСЛЕДСТВЕННЫЕ ЗАБОЛЕВАНИЯ

Нейрокутаные наследственные заболевания — гетерогенная группа болезней, протекающих с поражением кожи и нервной системы, нередко сопровождающимся изменениями других органов и их систем.

### Нейрофиброматоз

Нейрофиброматоз — группа системных наследственных заболеваний, характеризующихся пороками развития структур эк-

тодермального и мезодермального происхождения, преимущественно кожи, нервной и костной систем, с повышенным риском развития злокачественных опухолей.

В настоящее время доказана генетическая самостоятельность нейрофиброматоза типа 1 и 2.

### **Код по МКБ-10**

Q85.0. Нейрофиброматоз (незлокачественный).

### **Нейрофиброматоз типа 1**

#### **Синонимы**

Болезнь Реклингхаузена, классический нейрофиброматоз, периферический нейрофиброматоз.

#### **Эпидемиология**

Заболевание встречается среди представителей всех рас с частотой 1 на 3 тыс. новорожденных. Оба пола поражаются одинаково часто. Наследуется аутосомно-доминантно. Часты новые мутации, которые в большинстве случаев имеют отцовское происхождение.

#### **Этиология**

Локус гена — 17q11.2.

#### **Патогенез**

Отсутствие первичного продукта гена — нейрофибромина, вызванное мутацией гена, может способствовать началу опухолевого процесса.

#### **Клиническая картина**

Основные кожные симптомы — пигментные пятна и нейрофибромы. Самый ранний симптом — крупные пигментные пятна желтовато-коричневого цвета («кофе с молоком»), врожденные или появляющиеся вскоре после рождения, с гладкой поверхностью и обычно овальными очертаниями. С возрастом количество и размер пятен увеличиваются.

Мелкие пигментные пятна, напоминающие веснушки, располагаются преимущественно в подмышечных впадинах и паховых складках.

Нейрофибромы (кожные и/или подкожные), как правило, множественные, обычно появляются на втором десятилетии жизни. Они имеют цвет нормальной кожи, розовато-синеватый или коричневатый. Над глубоко расположенными опухолями характерно грыжевидное выпячивание, при его пальпации палец проваливается как бы в пустоту. Субъективно в области нейрофибром могут наблюдаться боль, парестезии, зуд.

Плексиформные нейрофибромы, представляющие диффузные опухолевидные разрастания по ходу нервных стволов, как правило, врожденные. Они могут располагаться как поверхностно — вдоль черепных нервов, нервов шеи и конечностей, так и глубоко в средостении, забрюшинном пространстве, параспинально. Плексиформные нейрофибромы часто подвергаются озлокачанию с развитием нейрофибросаркомы.

По ходу нервных стволов наблюдают участки гипопигментации, гипертрихоз. Описан характерный признак, особенно выраженный в детском возрасте, — мягкие, подушкообразные ладони (симптом Мордовцева).

Из внекожных симптомов наибольшее диагностическое значение имеют пигментные гамартомы радужной оболочки (узелки Лиша), возникающие в детском возрасте и обнаруживаемые с помощью щелевой лампы. Частота их выявления нарастает с возрастом. Из других поражений глаз часто встречаются глиомы зрительного нерва.

Среди общих проявлений заболевания отмечают патологию нервной системы, особенно в детском возрасте, и злокачественные опухоли тканей — производных нервного валика у взрослых.

Изменения костей наблюдают у многих больных, у детей — в 43,5% случаев. Характерны низкий рост и макроцефалия. Часто отмечают черепно-лицевую дисплазию, в том числе крыльев клиновидной кости. У большинства больных развивается сколиоз, как правило, на втором десятилетии жизни. Обычно поражается шейно-грудной отдел позвоночника. Характерны псевдоартрозы трубчатых костей, особенно большеберцовых. Обычно эта патология врожденная.

У больных часто наблюдаются разнообразные эндокринные нарушения, патология сердечно-сосудистой системы. К характерным проявлениям болезни относят диффузную хроническую гепатопатию.

Прогноз для выздоровления неблагоприятный, его тяжесть определяется степенью вовлечения в процесс внутренних органов и систем.

### Диагностика

Диагностическим критерием заболевания типа 1 считают наличие двух или более признаков из указанных ниже (ВОЗ, 1992):

- шесть или более пятен цвета кофе с молоком диаметром более 5 мм в препубертатном периоде или диаметром 15 мм в постпубертатном периоде;
- две или более нейрофибромы любого типа либо одна плексиформная нейрофиброма;
- мелкие пигментные пятна в подмышечных и паховых областях, напоминающие веснушки;

- глиома зрительного нерва;
- два или более узелка Лиша (гамартом радужной оболочки);
- костные изменения — дисплазия крыла клиновидной кости, истончение кортикального слоя трубчатых костей с псевдоартрозом или без него;
- наличие нейрофиброматоза типа 1 у родственников I степени родства (по этим критериям).

При гистологическом исследовании в пигментных пятнах определяются гигантские гранулы пигмента (макромеланосомы) и DOPA-положительные меланоциты.

Нейрофибромы — неинкапсулированные опухоли, в них определяются пролиферация веретенообразных клеток с ядрами волнистых очертаний, пролиферация фибробластических элементов, большое количество незрелых коллагеновых волокон, тонкостенные сосуды, остатки нервных пучков, тканевые базофилы.

### Дифференциальная диагностика

Нейрофибромы могут быть составной частью так называемого NAME-синдрома (синоним — синдром Карни), проявляющегося:

- множественными пигментными невусами;
- пигментными пятнами типа веснушек;
- миксомами предсердия;
- миксоидными подкожными нейрофибромами.

В ряде случаев необходимо дифференцировать заболевание с синдромом Нунан, для которого характерны:

- низкий рост;
- короткая шея;
- аномалии грудной клетки и позвоночника;
- крыловидная складка на шее;
- дефекты лица (гипертелоризм, птоз, антимонолоидный разрез глаз, эпикантус, косоглазие, миопия, микрогнатия, нарушение прикуса, аномалии ушей).

При нейрофиброматозе типа 1 возможна пренатальная диагностика, а также предимплантационная диагностика в процессе проведения ЭКО для семейных пар с высоким риском передачи патологического гена.

## Нейрофиброматоз типа 2

### Синонимы

Центральный нейрофиброматоз? двусторонняя невринома слуховых нервов.

### Эпидемиология

Заболевание встречается среди представителей всех рас с частотой 1 на 35 тыс. населения. Наследование аутосомно-

доминантное, в половине случаев заболевание развивается в результате спонтанных мутаций.

### Этиология

Локус гена — 22q11.21–q13.1.

### Патогенез

Развитие заболевания связано с инактивацией первичного продукта гена — шванномина (мерлина), предположительно тормозящего опухолевый рост на уровне клеточных мембран.

### Клиническая картина

По клиническим проявлениям центральный нейрофиброматоз близок к классическому варианту, но отличается частотой и выраженностью симптомов, а также сроками их появления. Ведущий признак — двусторонняя невринома слухового нерва, развивающаяся практически у всех носителей гена и в большинстве случаев способствующая потере слуха в возрасте 20–30 лет. Из других симптомов наблюдают:

- эпилептиформные припадки;
- судороги;
- параличи;
- умственную отсталость;
- менингеальные симптомы, обусловленные локализацией неврином в головном и спинном мозге.

Кожные проявления могут быть минимальными. Пигментные пятна встречаются примерно у 42% больных, а нейрофибромы — у 19%. Более характерны болезненные, плотные и подвижные подкожные опухоли — невриномы (шванномы). Описано развитие множественных плексиформных шванном.

Узелки Лиша отсутствуют. Возможно раннее развитие катаракты. Прогноз для выздоровления неблагоприятный, его тяжесть определяется степенью вовлечения в процесс внутренних органов и систем.

### Диагностика

Диагноз «нейрофиброматоз центрального типа» может быть поставлен при наличии одного из следующих критериев (ВОЗ, 1992):

- рентгенологически подтвержденная двусторонняя невринома слухового нерва;
- двусторонняя невринома слухового нерва у родственника I степени родства и наличие у пробанда какого-либо из признаков:
  - ◇ односторонняя невринома слухового нерва;



- ✧ плексиформная нейрофиброма или сочетание двух иных опухолей: менигиома, глиома, нейрофиброма — независимо от их расположения;
- ✧ любая внутричерепная или спинномозговая опухоль.

При гистологическом исследовании шванномы представлены инкапсулированными опухолями, состоящими из вытянутых веретенообразных клеток и фибриллярного эозинофильного межклеточного матрикса.

### Дифференциальная диагностика

Дифференциальную диагностику проводят с другими формами нейрофиброматоза. Возможна пренатальная диагностика нейрофиброматоза типа 2, а также предимплантационная диагностика в процессе проведения ЭКО для семейных пар с высоким риском передачи патологического гена.

### Лечение

Отдельные, наиболее крупные нейрофибромы могут быть удалены хирургически. Это показано главным образом при подозрении на злокачественный процесс. Однако после удаления нейрофибром, особенно плексиформных, нередки рецидивы.

Методика лечения включает препараты, влияющие:

- на дегрануляцию тканевых базофилов (кетотифен по 0,001–0,002 г 2 раза в день; при выраженном зуде дополнительно назначают фенкарол);
- пролиферацию клеточных элементов (ретиноиды по 1,0–1,5 мг/кг);
- снижение количества гликозаминогликанов во внеклеточном матриксе (гиалуронидаза по 64 УЕ через день, на курс 20–30 инъекций).

Продолжительность каждого курса лечения составляет около 3 мес.

Показано медико-генетическое консультирование. Риск унаследовать заболевание для детей больных составляет 50%, независимо от степени клинических проявлений у пробанда. При классическом варианте около 10% носителей гена могут не иметь клинических проявлений. При типе 2 заболевания пенетрантность более высокая.

## Туберозный склероз

Туберозный склероз (аденома сальных желез симметричная, болезнь Бурневилля–Прингла) — системное заболевание, характеризуется широким спектром признаков, к основным симптомам относят кожные ангиофибромы, эпилепсию и умственную отсталость.

## Код по МКБ-10

Q85.1. Туберозный склероз.

## Эпидемиология

Частота заболевания составляет 5–7 случаев на 100 тыс. новорожденных. Наследование аутосомно-доминантное; 50–75% случаев рассматривают как результат новых мутаций.

## Этиология

Заболевание гетерогенное. Установлено сцепление с локусами 9q34 (*TSC1*), 11q14–11q23 и 16p13.3 (*TSC2*). Опубликованы данные о наличии четвертого гена на хромосоме 12.

## Патогенез

Заболевание рассматривают как порок развития с участием эпителиальных и мезенхимальных структур кожи. Первичные продукты патологических генов широко представлены в ткани головного мозга.

## Клиническая картина

Симптомы заболевания могут проявляться с рождения, однако чаще развиваются в первые годы жизни. Процесс постепенно прогрессирует, особенно в период полового созревания.

Изменения кожи многообразны; их наблюдают примерно у 80–90% больных туберозным склерозом. Симптомы представлены:

- ангиофибромами и фиброматозными очагами на лице;
- околоногтевыми фибромами;
- шагреневыми бляшками;
- гипомеланотическими пятнами;
- пигментными пятнами цвета кофе с молоком.

Самые частые изменения — мелкие полушаровидные опухолевидные элементы величиной от булавочной головки до горошины (ангиофибромы), располагающиеся, как правило, симметрично, преимущественно в носогубных складках и на подбородке. В зависимости от выраженности сосудистого компонента, цвет элементов колеблется от нормального до насыщенно-красного или красновато-коричневого. У некоторых больных на коже лба, волосистой части головы и в области щек имеются крупные опухолевидные фиброматозные очаги, одиночные или множественные, мягкой или плотноватой консистенции и вариательной окраски — от нормальной до светло-коричневой.

Шагреневидные бляшки развиваются в первое десятилетие жизни примерно у 40% больных и представляют соединительнотканнные невусы. Они имеют вид плоских, слегка возвышаю-

щихся очагов различных размеров с пористой поверхностью типа «лимонной корки», цвета нормальной кожи или слабо пигментированных, располагающихся преимущественно в люмбосакральной области.

Часто встречаются под- и околоногтевые фибромы (опухоли Коенена), иногда достигающие значительных размеров, а также гипертрофические изменения десен, точкообразные вдавления на зубной эмали.

Гипомеланотические пятна обычно существуют с рождения; вероятно, это самый ранний кожный признак заболевания. Наиболее характерные из них имеют очертания листа, заостренные с одной стороны и закругленные с другой, бледно-сероватой или молочно-белой окраски. На светлой коже их видно только с помощью лампы Вуда. С течением времени пятна могут медленно репигментироваться. Диагностическое значение имеют только множественные элементы, особенно при сочетании их с epileptiformными припадками.

Частота обнаружения пигментных пятен цвета кофе с молоком не отличается от таковой у здоровых людей, но их сочетание с другими симптомами помогает поставить диагноз.

Возможны системные изменения. Наибольшее значение имеют судорожный синдром и другая патология ЦНС, умственная отсталость.

Прогноз для выздоровления неблагоприятный. При тяжелых системных изменениях высока летальность в детском и молодом возрасте от *status epilepticus*, сердечной, почечной или легочной недостаточности. Выраженность кожных изменений не влияет на риск вовлечения в процесс внутренних органов.

## Диагностика

При постановке диагноза основываются на классической триаде признаков: ангиофибромы, epileptiformные припадки и умственная отсталость. При стертой клинической картине у взрослых диагноз может быть поставлен на основании данных компьютерной томографии черепа.

При гистологическом исследовании в ангиофибромах наблюдают разрастание соединительной ткани, пролиферацию мелких сосудов и расширение их просвета.

Соединительнотканые невусы при туберозном склерозе представлены коллагеномами.

## Дифференциальная диагностика

Симметричную аденому сальных желез дифференцируют:

- от множественных трихоэпителиом;
- множественных сиригом;
- синдрома базально-клеточных невусов;

- розовых угрей;
- синдрома Бирта–Хогга–Дуба.

Для пренатальной диагностики туберозного склероза рекомендуют использовать данные о сцеплении с указанными локусами. При пренатальной диагностике возможно проведение эхокардиографии плода для выявления рабдомиомы сердца.

### Лечение

Наиболее крупные элементы удаляют электрокоагуляцией, криодеструкцией, лазерным излучением. Наблюдалось уменьшение размеров ангиофибром от тигазона (по 1 мг/кг). Может быть полезна дермабразия, ее следует проводить после стабилизации процесса. Показано медико-генетическое консультирование.

## Невобазалиоматоз

Невобазалиоматоз (синдром базальноклеточного невуса, синдром невоидной базальноклеточной эпителиомы, синдром Горлина–Гольтца) — заболевание генетически детерминированное, представляет сочетание невоидных базальноклеточных эпителиом с разнообразными пороками развития скелета, глаз и нервной системы.

### Код по МКБ-10

Q85.8. Другие факоматозы, не классифицированные в других рубриках.

### Эпидемиология

Заболевание редкое. В различных популяциях встречается с частотой 1 на 57–256 тыс. населения. Женщины и мужчины поражаются одинаково часто. Наследование аутосомно-доминантное. Около 50% случаев являются результатом новых мутаций.

### Этиология

Локусы патологических генов — 9q22.3, 9q31.

### Патогенез

Недостаток первичного продукта гена — белка-рецептора *PTCH* на поверхности клеток приводит к нарушению клеточного роста и дифференцировки, развитию опухолей.

### Клиническая картина

Основной признак — наличие базалиом, развивающихся в раннем детском возрасте, а иногда существующих с рождения. Опухоли обычно множественные (иногда до нескольких сотен),

мелкие, цвета нормальной кожи или желтовато-коричневатые, округлых очертаний, полушаровидной или слегка уплощенной формы, незначительно возвышающиеся над уровнем кожи. Их поверхность гладкая, иногда с просвечивающими телеангиэктазиями. Базалиомы могут иметь вид пигментированных пятен, напоминающих меланоцитарные невусы. Наиболее частая локализация высыпаний — лоб, веки, нос, щеки; однако высыпания бывают и на туловище, в подмышечных впадинах, на волосистой части головы, ладонях. На шее и в подмышечных впадинах базалиомы могут быть на ножке. Характерен «дискератоз» ладоней и подошв с наличием множественных мелких углублений на ладонях и подошвах, величиной с булавочную головку, под которыми при гистологическом исследовании обнаруживают базально-клеточную эпителиому. Возможны и другие кожные изменения, в частности липомы, эпидермальные кисты и милиарные кисты.

Характерное поражение костной системы — множественные одонтогенные кисты верхней и нижней челюсти, нередко сопровождающиеся болезненностью и отеком пораженной области. Возможно злокачественное перерождение эпителия, выстилающего кисты. Нередки аномалии ребер, лицевого черепа (выдающиеся лобные бугры, широкая переносица, прогнатизм), сколиоз и кифоз, сращение позвонков, *spina bifida*.

Наблюдают врожденную гидроцефалию, кальцификацию мозговых оболочек, недоразвитие мозолистого тела, медуллобластомы и умственную отсталость.

В ряде случаев наблюдаются поражения других органов и систем.

Прогноз для выздоровления неблагоприятный. Обычно до периода полового созревания базалиомы не отличаются агрессивным ростом («невоидная стадия заболевания»). С течением времени размеры опухолей постепенно увеличиваются и достигают 1,5 см в диаметре и более. Появление изъязвлений — неблагоприятный прогностический признак. Повышенную склонность к злокачественному течению невоидных базалиом связывают с хромосомными aberrациями и иммунодефицитом («онкогенная стадия заболевания»). При своевременном лечении продолжительность жизни обычная.

## Диагностика

Диагноз устанавливают при наличии множественных базалиом в сочетании с поражением костной системы, ЦНС, глаз или других пороков развития. Распознаванию слабо выраженных форм помогает семейный анамнез. При гистологическом исследовании базалиомы при данном синдроме идентичны известным морфологическим типам базальноклеточного рака кожи.

## Дифференциальная диагностика

При наличии пигментированных базалиом проводят дифференциальную диагностику с меланоцитарными новообразованиями. Также дифференцируют синдром от множественной трихоэпителиомы, синдрома Мюира–Торре.

## Лечение

Рекомендуют удаление опухолей с помощью электрокоагуляции, жидкого азота, хирургическим путем, мазями (омаиновой, проспидиновой, 5-фторурациловой). Рентгеновские лучи применять не рекомендуют. При обнаружении иммунодефицита проводят иммунокоррекцию. Отмечен положительный эффект ретиноидов. Необходима защита от солнечных лучей.

# НАСЛЕДСТВЕННЫЕ БОЛЕЗНИ С ПРЕИМУЩЕСТВЕННЫМ ПОРАЖЕНИЕМ СОЕДИНИТЕЛЬНОЙ ТКАНИ

---

## Кожа гиперэластическая

Гиперэластическая кожа (синдром Черногубова–Элерса–Данло, десмогенез несовершенный) — гетерогенное наследственное заболевание соединительной ткани, обусловленное недостаточным синтезом коллагена, проявляющееся гиперрастяжимостью и повышенной ранимостью кожи, ломкостью сосудов, гипотонией мышц, связочного аппарата, чрезмерной подвижностью суставов.

## Код по МКБ-10

Q79.6. Синдром Элерса–Данло.

## Эпидемиология

В большинстве стран заболеваемость составляет 1 на 5 тыс. населения. Классический тип заболевания, гипермобильность суставов и сосудистый тип наследуются по аутосомно-доминантному типу; тяжелый кифосколиоз — по аутосомно-рецессивному типу; артрохалазия и дерматоспараксис — по аутосомно-рецессивному и аутосомно-доминантному типу.

## Этиология

Заболевание гетерогенное. Ранее выделяли 11 типов заболевания. В настоящее время используется более поздняя класси-

фикация Р. Beighton и соавт. (1998), включающая шесть типов заболевания:

- классический (объединяет тип 1 и 2 по старой классификации), локусы дефектных генов — 17q21.31–q22, 2q3;
- преимущественная гипермобильность суставов (ранее тип 3), генный локус — 9q34.2–q34.3;
- сосудистый (ранее тип 4), генный локус — 6p21.3;
- тяжелый кифосколиоз (ранее тип 6), генный локус — 1p36.3–p36.2;
- артрохалазия (ранее типы 7 А и 7 В), локусы генов — 12p13, 7q22.1, 17q21.31–q22;
- дерматоспараксис (ранее тип 7 С).

Остальные шесть типов старой классификации отнесены в группу «неуточненных форм».

### Патогенез

При некоторых формах заболевания предполагают или выявляют первичный биохимический дефект. Так, при классическом типе заболевания обнаружены нарушения синтеза и структуры коллагена типа 5. При сосудистом типе заболевания выявлены недостаточность продукции коллагена типа 3 и его структурные аномалии, при тяжелом кифосколиозе — недостаточность лизилгидроксилазы.

### Клиническая картина

Основные клинические признаки болезни: гиперэластичность и гиперрастяжимость кожи, повышенная ранимость и хрупкость сосудов, приводящие к развитию кровоподтеков и гематом, переразгибание суставов, нередко с подвывихами, скелетно-мышечные деформации. Возникает мышечная гипотония, у ряда больных — патологическая кровоточивость. Кожа нежная, бархатистая, при растяжении быстро возвращается в исходное положение (как резиновый бинт). Склонность кожи к травматизации приводит к возникновению множественных рубцов, напоминающих папиросную бумагу, располагающихся на подверженных механической травме местах (лоб, подбородок, крупные суставы, передняя поверхность голеней). В зоне рубцовых изменений образуются грыжеподобные мягкие выпячивания подкожной клетчатки (моллюсковые псевдоопухоли), иногда кальцифицирующиеся. Вены часто варикозно расширены. Раны заживают с трудом вследствие прорезывания наложенных швов. Избыточна подвижность языка; больные легко могут достать языком кончик носа. Пальцы легко растягиваются в длину, в сторону локтевой и лучевой костей.

Перечисленные признаки наиболее выражены и постоянны при классическом часто встречающемся синдроме (тип 1–2),

хотя варьируют по интенсивности и тяжелее протекают при типе 1. При других типах болезни симптомы непостоянны, встречаются в различных комбинациях и разной степени тяжести. Так, наиболее характерный признак типа 3 — гипермобильность суставов, сосудистого типа — склонность к разрыву крупных сосудов, перфорации кишечника. Кожа истончена, гиперрастяжимость выражена нерезко, гипермобильность ограничена периферическими суставами, в основном пальцев.

Прогноз определяет внутренняя патология. Особенно высок риск осложнений при беременности. Часты преждевременные роды.

### **Диагностика**

Гиперэластичную кожу диагностируют при наличии сочетания повышенной растяжимости и ранимости кожи, гипермобильности суставов, ломкости сосудов. При гистологическом исследовании кожи обнаруживают неизменный эпидермис, истончение дермы, уменьшение количества коллагеновых и относительное увеличение эластических волокон.

### **Дифференциальная диагностика**

Дифференцируют заболевание от вялой кожи, синдрома Марфана, несовершенного остеогенеза. При синдроме Марфана высокий рост больных, непропорционально длинные конечности, арахнодактилия, стрии, врожденная эктопия хрусталика, аневризма аорты позволяют поставить правильный диагноз. Возможно сочетание этих заболеваний. При несовершенном остеогенезе выражены признаки трофических нарушений и атрофии, придающие коже сходство со старчески измененной, особенно на кистях и стопах. Решающие признаки в дифференциальной диагностике — хрупкость костей с переломами, сколиоз и отосклероз.

### **Лечение**

Проводят симптоматическое лечение. Необходимы защита от травм, ортопедический и офтальмологический контроль, обследование у кардиолога. Существуют данные об эффективности курсового назначения аскорбиновой кислоты.

### **Кожа вялая**

Вялая кожа (дерматохалазис, эластолиз генерализованный) — гетерогенная группа заболеваний соединительной ткани, характеризующаяся потерей эластичности кожи, а во многих случаях и поражением эластических волокон внутренних органов, прежде всего легких и сердечно-сосудистой системы, редко сочетающихся с другими аномалиями.



Разделяют две формы — приобретенную и наследственную (идиопатическую), протекающую более тяжело. X-сцепленная рецессивная форма ранее рассматривалась как тип 9 синдрома Черногубова–Элерса–Данло.

### **Эпидемиология**

Заболевание встречается редко, заболеваемость не уточнена. Тип наследования может быть X-сцепленным рецессивным; аутосомно-доминантным, аутосомно-рецессивным.

### **Этиология**

Патологический ген X-сцепленной формы располагается в локусе Xq12–q13. При аутосомно-рецессивной форме заболевания обнаружено сцепление с генами следующих локализаций: 14q32.1 (ген фибулина-5), 11q13, 5q23.3–q31.2. Аутосомно-доминантная форма развивается в результате мутации гена, кодирующего эластин (локус 7q11.2) или фибулин-5 (локус 14q32.1).

### **Патогенез**

Патогенез мало изучен. Не исключена условность подразделения заболевания на наследственную и приобретенную формы. Факторы, обуславливающие развитие приобретенной формы: аллергические реакции и дерматозы с иммунным генозом (дерматиты, крапивница, ангионевротический отек, герпетиформный дерматит Дюринга, многоформная экссудативная эритема) — лишь способствуют манифестации наследственного дефекта.

### **Клиническая картина**

Наследственные формы развиваются преимущественно в детском возрасте, однако могут быть и врожденными. Общее для всех форм заболевания — потеря эластичности кожи, вследствие чего она становится вялой, складчатой, легко растягивающейся, избыточной, что способствует образованию крупных свисающих складок с замедленным возвращением к исходному состоянию. Наиболее выражены изменения на лице, однако возможно генерализованное поражение. У больных крючковатый нос и удлиненная верхняя губа, в редких случаях наблюдают изолированные изменения мочек ушных раковин.

Ограниченный вариант вялой кожи — блефарохалазис, двусторонняя избыточная, складчатая вялая кожа век, изолированная или сочетающаяся с редупликацией слизистой оболочки верхней губы и струмой (синдром Ашера). В большинстве случаев блефарохалазис развивается как следствие воспалительных процессов в области век, однако может быть и семейным.

Системные проявления, встречающиеся главным образом при формах, наследуемых по рецессивному типу, — эмфизема легких, сердечно-сосудистые аномалии, дивертикулы пищеварительного тракта и мочеполовых органов, реже — нарушение развития костной системы. Подобное сочетание рассматривают как особый вариант.

X-сцепленный вариант характеризуется наличием костных выступов по обе стороны большого затылочного отверстия, дивертикулом мочевого пузыря с повышенным риском спонтанных разрывов, мальабсорбцией, гипермобильностью суставов и гиперрастяжимостью кожи, склонностью к развитию экхимозов.

### **Диагностика**

Диагностика основана на признаках, характеризующих старческий фенотип в молодом возрасте. При гистологическом исследовании кожи определяют дезорганизацию, истончение, фрагментацию и зернистую дегенерацию, а местами отсутствие эластических волокон. Повышено содержание гликозаминогликанов.

### **Дифференциальная диагностика**

Дифференцируют вялую кожу от гиперэластичной кожи, при которой развивается не вялость, а повышенная эластичность кожи. Эластическая псевдоксантома имеет иную локализацию. При ней часто обнаруживают ангиоидные полосы на глазном дне, мелкие ксантомоподобные узелки на коже — основные дифференциально-диагностические критерии.

### **Лечение**

Симптоматическое лечение направлено на улучшение трофики. В ранней стадии может оказаться полезным назначение пенициллина, а также небольших доз глюкокортикоидов, препаратов меди при ее дефиците; в поздней стадии показана хирургическая коррекция. Показано медико-генетическое консультирование больных и их семей.

### **Прогноз**

Заболевание обычно имеет прогрессирующее течение, однако возможна стабилизация процесса. Прогноз для жизни благоприятный.

## ЭКТОДЕРМАЛЬНЫЕ ДИСПЛАЗИИ КОЖИ

### Дисплазия эктодермальная ангидротическая (синдром Криста–Сименса–Турена, гипогидротическая эктодермальная дисплазия)

#### Код по МКБ-10

Q82.4. Эктодермальная дисплазия (ангидротическая).

#### Эпидемиология

Заболевание встречается с частотой 1 на 100 тыс. новорожденных мальчиков при X-сцепленной рецессивно-наследуемой форме. При других типах наследования (аутосомно-рецессивный и аутосомно-доминантный) заболеваемость значительно ниже. Кроме того, обнаружены отдельные спорадические случаи с неустановленным типом наследования. Сочетание синдрома с иммунодефицитом наблюдается крайне редко.

#### Этиология

Генетически заболевание гетерогенно.

#### Патогенез

Патогенез мало изучен.

#### Клиническая картина

Клинические проявления варьируют от незначительных до полного симптомокомплекса, встречающегося в большинстве случаев у мужчин. Основные признаки: гипо- или ангидроз, гипотрихоз и гиподонтия. Зачастую первый симптом — нарушение терморегуляции за счет гипо- или аплазии потовых желез, проявляющееся приступами повышения температуры тела без инфекции. Больные хуже себя чувствуют летом, при повышенной комнатной температуре, физической нагрузке. Характерен внешний вид больных: усталое, старческое выражение лица, квадратный череп, выступающие лобные бугры, поредевшие волосы, вплоть до алопеции, запавшая переносица, большие оттопыренные уши, толстые, вывороченные губы, большое расстояние между верхними резцами, зубы нередко отсутствуют, периорбитальная гиперпигментация, псевдорубцовая складчатость вокруг рта и глаз, редкие ресницы и брови, микрогнатия.

Помимо основных симптомов, обнаруживают дистрофию ногтей, фолликулярный кератоз, дистрофию волос, поражения глаз (миопия, нистагм, колобома, катаракта и др.), снижение слуха, гипогонадизм. Больные обычно низкого роста. Иногда на-

блюдаются ладонно-подошвенная кератодермия, множественные милиумподобные элементы на коже лба, верхних челюстей и носогубных складок, аплазия или гипоплазия сосков молочных желез, папиллярно-пигментная дистрофия кожи. Отмечается повышенная склонность к воспалительным заболеваниям, атопии. Вследствие гипофункции сальных желез развиваются сухость кожи, ихтиозоформное шелушение; гипофункция желез слизистых оболочек приводит к атрофическому риниту, хроническому ларингиту, хроническому конъюнктивиту, стоматиту.

### **Диагностика**

Болезнь диагностируют на основании триады симптомов: отсутствии потоотделения, гипотрихоза, гипо- или адонтии. При гистологическом исследовании кожи обнаруживают отсутствие потовых желез, нередко — гипоплазию волосяных фолликулов и сальных желез.

### **Дифференциальная диагностика**

Дифференцируют ангидротическую эктодермальную дисплазию в первую очередь с гидротической эктодермальной дисплазией.

### **Лечение**

Лечение симптоматическое. Рекомендовано избегать гипертермии; при необходимости применяют жаропонижающие средства. Кожные проявления уменьшаются при использовании препаратов цинка, ароматических ретиноидов. Большое значение в улучшении качества жизни и реабилитации больных имеет своевременное протезирование зубов.

Показано медико-генетическое консультирование семей. Высок повторный риск рождения больного ребенка мужского пола. Для пренатальной диагностики ангидротической эктодермальной дисплазии рекомендовано ультразвуковое исследование кожи плода, взятой при фетобиопсии на 20-й неделе беременности.

### **Прогноз**

Прогноз для выздоровления неблагоприятный. В раннем детском возрасте причины летального исхода — гипертермия и инфекции. Продолжительность жизни взрослых, как правило, не изменена.

## **Гидротическая эктодермальная дисплазия**

Гидротическая эктодермальная дисплазия (синдром Клутона) — заболевание, характеризующееся гипотрихозом и дис-

трофией ногтей; фенотипически сходно с ангидротической эктодермальной дисплазией.

### **Эпидемиология**

Заболевание наблюдается редко. Тип наследования аутосомно-доминантный.

### **Этиология**

Дефектный ген *GJB6* расположен в локусе 13q11–q12.1, первичный продукт гена — коннексин-30.

### **Патогенез**

Патогенез мало изучен.

### **Клиническая картина**

Клиническая картина фенотипически сходна с синдромом Криста–Сименса, однако при синдроме Клутона сохранены потовые железы, в связи с чем нет гипертермии и ксеродермии.

Признаки заболевания:

- гипотрихоз или алопеция;
- ониходистрофия;
- гиперпигментация в области суставов;
- околосуставные подушечки;
- ладонно-подошвенная кератодермия.

Отмечают склонность к кариесу, развитию лейкоплакий в полости рта. Иногда проявляется неврологическая симптоматика в виде эпилептиформных припадков, судорожного синдрома.

### **Диагностика**

Диагноз ставят на основании сочетания клинических признаков.

### **Дифференциальная диагностика**

Дифференциальную диагностику проводят с ангидротической эктодермальной дисплазией.

### **Лечение**

Назначают препараты цинка, никотиновую кислоту, ретинол и витамин Е, симптоматическую терапию.

## БУЛЛЕЗНЫЕ ДЕРМАТОЗЫ

### Буллезный эпидермолиз

Буллезный эпидермолиз (пузырчатка наследственная) — большая группа невоспалительных заболеваний кожи, включающая свыше 20 клинических вариантов, характеризующихся врожденной склонностью кожи и слизистых оболочек к развитию пузырей, преимущественно на местах незначительной механической травмы (трение, давление, прием твердой пищи).

#### Классификация

На основании ультраструктуры очагов поражения все известные формы заболевания подразделяются на четыре группы:

- простой буллезный эпидермолиз (эпидермолитический);
- пограничный буллезный эпидермолиз;
- гемидесмосомальный буллезный эпидермолиз;
- дистрофический буллезный эпидермолиз (дермолитический).

Принимая во внимание клиническую картину и тип наследования, в каждой группе выделяют еще по несколько форм, что значительно расширяет классификацию.

#### Эпидемиология

В разных странах заболеваемость буллезным эпидермолизом составляет от 1 до 10 случаев на 500 тыс. новорожденных. Примерно 92% всех случаев заболевания приходится на простой буллезный эпидермолиз, 5% — на дистрофический буллезный эпидермолиз, 1% — на пограничный и гемидесмосомальный буллезный эпидермолиз и 2% — неклассифицируемые формы.

#### Наследование

- Простой буллезный эпидермолиз наследуется аутосомно-доминантно; описан аутосомно-рецессивный тип передачи.
- Пограничный буллезный эпидермолиз — аутосомно-рецессивно.
- Дистрофический буллезный эпидермолиз — аутосомно-доминантно и аутосомно-рецессивно.

#### Этиология и патогенез

При простом буллезном эпидермолизе происходит образование пузырей на уровне кератиноцитов базального слоя. Вероятный механизм — лизис кератиноцитов вследствие активации цитолитических ферментов под влиянием травмы, а при некоторых вариантах, в первую очередь при герпетиформном, — и в

результате дискератоза кератиноцитов базального слоя. Выявлены мутации генов, кодирующих экспрессию кератинов 5 (локус 12q11–13) и 14 (локус 17q12–q21).

При гемидесмосомальном буллезном эпидермолизе пузыри образуются в верхней части базальной мембраны в результате гипоплазии или отсутствия полудесмосом. При форме с мышечной дистрофией выявлены мутации гена плектина (*HD1*), при форме с атрезией привратника — мутация гена рецептора интегрина *ab4*.

При пограничных вариантах происходит образование пузырей в зоне светлой пластинки базальной мембраны, при этом во многих случаях имеют место также дефекты полудесмосом. Выявляются мутации в одном из трех генов (*LAMC2*, *1q51*; *LAMB3*, *1q32*; *LAMA3*, *18q11.2*), кодирующих компоненты гликопротеина крепящих фибрилл ламинина 5. У части больных выявлены мутации коллагена типа 17 (*BP180*).

При дермолитических формах пузыри формируются между плотной пластинкой базальной мембраны и дермой вследствие недоразвития или отсутствия крепящих фибрилл, а также лизиса основного вещества и волокон дермы. При дистрофическом варианте Кокейна–Турена и рецессивном дистрофическом буллезном эпидермолизе установлены мутации в гене коллагена типа 7 (*COL7A1*, *3p21*).

### Клиническая картина

Заболевание проявляется в первые дни жизни, но может существовать с рождения или развиваться в более позднем возрасте. Основным клиническим признаком всей группы является появление пузырей при малейшей механической травме, а нередко и спонтанно. Обычно высыпания локализуются на конечностях, но может быть поражен весь кожный покров. Ухудшение состояния наступает в летние месяцы.

**Простой (нерубцующийся) буллезный эпидермолиз** характеризуется появлением пузырей на коже и слизистой оболочке полости рта. Пузыри заживают без образования рубцов. Возможны присоединение вторичной инфекции, болезненные ощущения в зоне пузырей. Наблюдаются гипергидроз, ладонно-подошвенная кератодермия. Наиболее легкая форма (тип Вебера–Кокейна) характеризуется преимущественным поражением ладоней и подошв. Генерализованный вариант Кебнера сопровождается выраженной кератодермией и значительным поражением слизистой полости рта. При герпетическом варианте Дулинга–Меара на коже и слизистой оболочке полости рта и пищевода определяются сгруппированные пузыри, эрозии. После их заживления остается гиперпигментация, рубцы не образуются. Могут быть милиарные кисты кожи, дистрофические

изменения ногтей с отслойкой ногтевой пластинки. С возрастом пузырьки становятся меньше, вплоть до прекращения их появления, а кератозы на ладонях и подошвах усиливаются.

**Гемидесмосомальный буллезный эпидермолиз** включает в себя две редкие формы — буллезный эпидермолиз с мышечной дистрофией и буллезный эпидермолиз с атрезией привратника. При обеих формах пузырьки на коже обычно генерализованные. Мышечная дистрофия нарастает с возрастом и не коррелирует с тяжестью кожных проявлений. Атрезия привратника обычно врожденная и определяет плохой (вплоть до летального) прогноз.

**Пограничный буллезный эпидермолиз** представлен летальной формой Герлитца, нелетальной формой *mitis* и генерализованной доброкачественной атрофической формой. Все формы проявляются генерализованным высыпанием пузырьков, образованием эрозий, которые заживают медленно, при их заживлении остаются атрофические рубцы, имеются участки гипо- или гиперпигментации, милиарные кисты. При варианте Герлитца периорифициально на лице, коже волосистой части головы, шее, верхней части туловища, в области ногтевых валиков наблюдаются выраженные грануляции. Высыпание пузырьков на слизистых оболочках полости рта, глотки, гортани сопровождается болью, затруднением глотания, голос становится хриплым. Образование рубцов приводит к развитию микростомы, ограничению подвижности языка и атрофии его сосочков, развитию стриктур и непроходимости пищевода. Пузырьки в области анального отверстия вызывают болезненность при дефекации, при их рубцевании возможно развитие непроходимости. Локализация пузырчатых элементов на конъюнктиве, роговице сопровождается конъюнктивитом, кератитом, рубцевание приводит к потере зрения. Обычно больные дети погибают в младенческом возрасте от сепсиса или других системных осложнений. При нелетальной форме *mitis* с возрастом наблюдается улучшение состояния, многосистемность поражения нехарактерна. У большинства больных выявляются дистрофические изменения волос, ногтей и зубов. Изредка диагностируется инверсная форма с расположением пузырьков в крупных складках кожи. Генерализованная доброкачественная атрофическая форма пограничного буллезного эпидермолиза протекает относительно легко и сходна по клиническим проявлениям с формой *mitis*.

**Дистрофический буллезный эпидермолиз.** При ауто-сомно-доминантном дистрофическом варианте Кокейна-Турена пузырьки в основном располагаются на конечностях, могут быть также на слизистых оболочках, заживают с образованием рубцов, милиарных кист. Отмечается дистрофия ногтей, вплоть до их отсутствия. Как смягченный вариант рассматривается бело-



папулоидный вариант Пазини с формированием характерных белых папул звездчатых очертаний на коже туловища.

**Рецессивный дистрофический буллезный эпидермолиз** может быть локализованным и напоминать доминантные формы заболевания. Генерализованная форма Аллопо–Сименса характеризуется распространенными пузырьными высыпаниями, заживление которых происходит с дистрофическим рубцеванием. Повторное возникновение пузырей на коже кистей, стоп, в области коленных, локтевых, лучезапястных суставов ведет к развитию рубцовых контрактур, сращению пальцев с последующим остеопорозом и другим тяжелым деформациям. Поражение слизистых оболочек внутренних органов приводит к их стриктурам. Характерны дистрофия ногтей, зубов, повышенная склонность к кариесу. Наблюдаются нарушение пищеварения, анемия, отставание в росте и развитии. В очагах длительно незаживающих эрозий с повышенной частотой развивается плоскоклеточный рак кожи с агрессивным течением и ранним метастазированием.

### Диагностика

Диагностика основана на характерной клинической картине, данных гистологического и электронно-микроскопического исследований. Пренатальная диагностика проводится при риске развития у плода пограничного, гемидесмосомального и рецессивного дистрофического буллезного эпидермолиза путем фетобиопсии. Для диагностики формы Аллопо–Сименса проводится определение мутации гена коллагена типа 7 (*COL7A1*).

### Дифференциальная диагностика

Дифференциальную диагностику проводят:

- с буллезным пемфигоидом;
- дисгидротической экземой;
- приобретенным буллезным эпидермолизом;
- акантолитической пузырчаткой;
- буллезной красной волчанкой;
- линейным IgA-дерматитом.

### Лечение

Назначаются средства, ускоряющие заживление эрозий, такие как раствор куриозин, аргосульфат, солкосерил и др.; водные растворы антисептиков; пероральные антибактериальные препараты (в первую очередь эритромицин, у взрослых – тетрациклин), витамин Е в больших дозах (до 1500 мг в сутки для взрослых), витамин А в обычных дозировках. При дистрофических формах заболевания – дифенин как препарат, снижающий активность коллагеназы, дважды в день из расчета 8–10 мг/кг массы тела у детей и 3,5 мг/кг – у взрослых. Указывается на положительный

эффект сочетания фенитоина и витамина Е. Очень важна санация длительно не заживающих эрозий, использование современного перевязочного материала — неадгезивных повязок, создающих неполную окклюзию.

Важны полноценное питание, санация полости рта. При наличии стеноза пищевода, рубцовых сращений пальцев показана хирургическая коррекция.

## **Пузырчатка хроническая доброкачественная семейная**

Пузырчатка хроническая семейная (болезнь Хейли–Хейли) — акантолитический дерматоз, проявляющийся сгруппированными везикулезно-буллезными высыпаниями, склонными к рецидивированию, с преимущественной локализацией в складках.

### **Эпидемиология**

Данных о заболеваемости нет. Заболевание проявляется обычно у подростков и взрослых в возрасте 30–40 лет. Оба пола поражаются одинаково часто.

### **Наследование**

Наследование аутосомно-доминантное. Примерно  $\frac{2}{3}$  случаев — семейные.

### **Этиология и патогенез**

Мутация гена *ATP2C1* (локус 3q21–q24), в результате чего изменяется концентрация ионов кальция в кальциевых насосах цитоплазмы и комплекса Гольджи кератиноцитов. Важное значение придается нарушению клеточной адгезии эпителиоцитов, но возможно, что основной дефект, приводящий к акантолизу при отрыве тонофиламентов от десмосом и исчезновении последних, лежит в комплексе тонофиламенты-десмосомы.

### **Клиническая картина**

Клинически определяются множественные пузырьки или небольшого размера пузыри, которые могут располагаться на любом участке кожного покрова. Предпочтительная локализация — шея, подмышечные и паховые складки, область пупка, кожа под молочными железами. Высыпания могут принимать генерализованный характер, появляться на слизистых оболочках. Элементы быстро вскрываются, и при их слиянии формируются очаги поражения с мокнущей поверхностью, извилистыми эрозиями–трещинами, между которыми имеются вегетации в виде низких гребешков, окаймленные отечным фликтенулез-

ным венчиком, растущим по периферии. Вблизи эрозий может быть положителен симптом Никольского. В мазках-отпечатках со дна эрозий обнаруживаются акантолитические клетки. Могут быть атипичные проявления: с выраженным гиперкератозом и бородавчатыми разрастаниями, с наличием псориазиформных бляшек, а также с изолированным поражением в виде линейного акантолитического дерматоза половых органов, перианальной, пахово-бедренной областей. Возможно присоединение бактериальной и дрожжевой инфекции. Высыпания сопровождаются сильным неприятным запахом.

### **Диагностика**

Диагноз устанавливается на основании характерной клинической картины, данных гистологического исследования. Для выявления скрытых форм возможно проведение ультрафиолетового облучения участка кожи с последующим гистологическим исследованием, при котором обнаруживаются признаки акантолиза.

### **Дифференциальная диагностика**

Заболевание дифференцируют:

- с эритразмой;
- опрелостью;
- экстрамаммарной болезнью Педжета;
- акантолитической пузырьчаткой;
- паранеопластической пузырьчаткой;
- вегетирующей пиодермией;
- микозами.

### **Лечение**

Лечение проводится перорально витамином А, антибиотиками широкого спектра действия, сульфоновыми препаратами, наружно — антибактериальными средствами, лучше на основе пасты, в том числе и в комбинации с антимикотиками. У ряда больных хороший эффект дает наружная терапия ингибиторами кальциневрина (такролимус), в том числе в комбинации с топическими глюкокортикоидами. При выраженном воспалении кратковременно могут быть применены небольшие дозы глюкокортикоидов (20–30 мг преднизолона в сутки). Имеются сообщения об эффективности малых доз системных ретиноидов (неотигазон) и метотрексата при генерализованных и резистентных к лечению форм заболевания.

## НАСЛЕДСТВЕННЫЕ НОВООБРАЗОВАНИЯ КОЖИ И ОПУХОЛЕВЫЕ СИНДРОМЫ

---

### Синдром Кауден

Синдром Кауден (синдром множественных гамартом) — это редкое заболевание, представляющее собой сочетание кожных новообразований и фиброзных гамартом различных органов. Характеризуется высокой частотой развития раковых опухолей, в основном молочных желез.

#### Эпидемиология

Заболевание развивается преимущественно у людей европеоидной расы, чаще у женщин, встречается с частотой 1 на 300 тыс. населения. Тип наследования аутосомно-доминантный.

#### Этиология

Мутация гена *PTEN* в локусе 10q23.3.

#### Патогенез

Патогенез мало изучен.

#### Клиническая картина

Заболевание проявляется на втором–третьем десятилетии жизни.

Основные кожные изменения — многочисленные, расположенные преимущественно центральнофациально веррукозные трихолеоммы и множественные фибромы акральной локализации. Наблюдают папилломатоз губ, веррукозную гиперплазию десен, складчатый язык. Папилломатоз слизистой оболочки ротовой полости — нередко первый симптом болезни.

Характерны точечные кератозы ладоней и подошв.

Для патологии костной системы характерны краниомегалия, гипоплазия челюстей в сочетании с гипоплазией мягкого нёба и языка, высокое нёбо, микростомия. У многих больных развивается кифосколиоз.

Изменения щитовидной железы — зоб, кисты, аденомы.

В желудочно-кишечном тракте обнаруживают полипы пищевода, желудка, двенадцатиперстной, толстой кишки.

Часто встречают фиброкистозную гиперплазию, фиброаденомы молочных желез, гинекомастию.

Злокачественные опухоли чаще развиваются в молочных железах (аденокарцинома) и щитовидной железе (фолликулярный рак), однако возможно поражение желудочно-кишечного тракта, мочеполовых органов, костной ткани и ЦНС.

Диагноз ставят на основании клинической картины и гистологической верификации множественных трихоломмом — основного кожного маркера заболевания. Ультрасонография щитовидной железы, маммография, эндоскопия желудочно-кишечного тракта позволяют выявить многосистемный характер поражения.

### **Дифференциальная диагностика**

Дифференциальную диагностику следует проводить с наследственными опухолями кожи и ее придатков.

### **Лечение**

Опухоли кожи удаляют посредством лазера или электрокоагуляцией. Важна ранняя диагностика трихоломмом как основного маркера повышенного риска развития рака молочной железы.

## **Синдром Гарднера**

Синдром характеризуется сочетанием предракового полипоза толстой кишки с эпидермальными и сальными кистами кожи, фиброзными опухолями, остеомами, костными гиперостозами.

### **Эпидемиология**

Заболевание встречается с частотой 1 на 8300–16 000 новорожденных. Тип наследования аутосомно-доминантный.

### **Этиология**

Локализация дефектного гена (*APC*) — 5q21.

### **Патогенез**

Плейотропный эффект гена объясняет симптоматику заболевания.

### **Клиническая картина**

Наиболее частые кожные проявления синдрома — эпидермальные кисты включения и сальные кисты, обычно развивающиеся задолго до полипоза толстой кишки, что облегчает раннее распознавание предракового заболевания. Кисты существуют с рождения или появляются в раннем детстве, увеличиваясь в количестве до 20 лет. Преимущественная локализация — лицо.

Из других опухолей кожи обнаруживают трихоэпителиомы, лейомиомы, кератоакантомы, липомы. Нередко развиваются фиброзные новообразования, особенно на месте травм, хирургического вмешательства.

Приблизительно у 50% больных выявляют костные изменения, главным образом черепа и лицевого скелета (остеомы, ги-

перостозы), развивающиеся в первой декаде жизни и имеющие доброкачественное течение.

В прогностическом отношении наиболее важная составная часть синдрома — диффузный предраковый аденоматозный полипоз толстой кишки, развивающийся у большинства больных старше 10 лет. У подавляющего большинства больных к 35–40 годам аденоматозный процесс в кишечнике завершается перерождением полипов в аденокарциному, повышен риск развития меланомы кожи и опухолей других органов — щитовидной железы, яичников, надпочечников, печени.

## **Диагностика**

Диагноз ставят на основании характерной клинической картины, данных гистологического исследования, обнаружения полипов желудочно-кишечного тракта при систематическом инструментальном обследовании. Диагностически значимы пигментные нарушения глазного дна (гиперплазия пигментного эпителия сетчатки). Больных с множественными фиброзными опухолями кожи или пиломатриксомами рекомендовано обследовать для исключения синдрома Гарднера.

## **Дифференциальная диагностика**

Дифференциальную диагностику проводят с другими опухолевыми синдромами, сопровождающимися поражением кожи и кишечника:

- болезнью Кауден;
- синдромом Пейтца–Егерса–Турена;
- синдромом Кронкайта–Канады;
- синдромом Мюира–Торре.

## **Лечение**

Опухоли кожи удаляют хирургическим путем или электрокоагуляцией после подтверждения диагноза. Основное лечение направлено на раннее профилактическое удаление полипов толстой кишки.

## **Себоцистоматоз**

Себоцистоматоз (кисты сально-железистые наследственные, стеатоцистоматоз) — заболевание, характеризующееся множественными кистами протоков сальных желез.

## **Эпидемиология**

Заболевание относительно редкое. Мальчики и девочки болеют одинаково часто, хотя существуют данные об андротропии.

Аутосомно-доминантный тип наследования. При множественных высыпаниях часты семейные случаи.

### **Этиология**

У части больных обнаруживают мутации в гене, кодирующем кератин типа 17 (кератин придатков кожи: ногтей, волос и сальных желез). Локус гена — 17q12–q21.

### **Патогенез**

Заболевание рассматривают как вариант невоидных кистозных образований вследствие нарушения развития протоков сальных желез, возможно их ретенционное происхождение.

### **Клиническая картина**

Заболевание развивается обычно в подростковом или юношеском возрасте, реже существует с рождения или проявляется вскоре после него.

Характерны множественные опухолевидные элементы величиной от нескольких миллиметров до 2 см и более, возвышающиеся над уровнем кожи. Поверхностные кисты могут иметь желтоватую окраску, но обычно цвет кожи не изменен. Наиболее часто кисты расположены на волосистой части головы, лице, туловище, особенно в области груди, в подмышечных впадинах, на мошонке, бедрах, однако возможно поражение любого участка кожного покрова. При прокалывании кист выделяется салообразная масса, иногда содержащая эмбриональные волосы. Некоторые кисты воспаляются, после их заживления остается рубец, что придает сходство с конглобатными угрями. Болезнь существует всю жизнь, жалобы в основном обусловлены косметическими проблемами. В редких случаях, при многократном воспалении, в кистозных элементах возможно злокачественное перерождение.

У части больных развиваются дистрофия зубов, ногтей, гипотрихоз, гипергидроз, ладонно-подошвенный кератоз.

### **Диагностика**

Диагноз ставят на основании клинической картины и данных гистологического исследования.

### **Лечение**

Лечение симптоматическое. Элементы удаляют хирургическим путем, электрокоагуляцией, криодеструкцией. Существуют данные о положительном эффекте от изотретиноина на ранней стадии заболевания и в случае нагноения кист.

## Множественная лейомиома кожи

Множественная лейомиома кожи (*leomyomatosis cutis et uteri*, наследственный лейомиоматоз кожи, синдром Рида) — опухоль гладкомышечной ткани.

При наследственном лейомиоматозе кожные лейомиомы развиваются из мышц, поднимающих волосы.

### Эпидемиология

Заболеваемость не уточнена. Заболевание развивается как у женщин, так и у мужчин. Тип наследования аутосомно-доминантный. Часть случаев обусловлена новыми мутациями.

### Этиология

Выявлена мутация в локусе 1q42.3–43.

### Патогенез

Предполагают, что ответственный ген *FH* — супрессор опухолевого роста.

### Клиническая картина

Средний возраст начала заболевания — 20–30 лет.

Выявляют обычно довольно мелкие, плотноватые, слегка возвышающиеся опухолевидные образования овальных очертаний, цвета нормальной кожи, желтовато-, красновато-коричневые или синюшные. Элементы множественные, их число достигает несколько десятков и сотен. Локализация — преимущественно разгибательные поверхности конечностей, кожа ягодиц или других участков тела; расположение группами, линейно или сегментарно. Характерна болезненность опухолей при пальпации, внешних воздействиях (изменение температуры окружающей среды), психических напряжениях или без видимых причин.

У женщин отмечена гормонально обусловленная активизация процесса: пубертатный период, беременность, гормональная контрацепция. Кроме того, у женщин наблюдают ассоциацию множественной лейомиомы с фибромиомами матки, развивающимися в молодом возрасте и сопровождающимися выраженной симптоматикой. При этом появление лейомиом кожи обычно задолго предшествует развитию фибромиом матки. Поражение матки приводит к бесплодию, нередко требует ранней гистерэктомии в молодом возрасте. Течение заболевания медленное, прогрессирующее. У больных повышен риск развития рака почек, особенно у женщин.



## Диагностика

Для подтверждения диагноза необходимо гистологическое исследование. При гистологическом исследовании выявляют неинкапсулированную опухоль из переплетающихся пучков гладкомышечных волокон с прослойками соединительной ткани.

## Дифференциальная диагностика

Дифференциальную диагностику проводят с другими множественными новообразованиями кожи (нейрофибромами, дерматофибромами, опухольями придатков кожи и др.).

## Лечение

Одиночные опухоли удаляют хирургически. У некоторых больных получен положительный эффект от применения антагонистов кальция (в частности, нифедипина) в сочетании с такими препаратами, как кетотифен. Показано медико-генетическое консультирование, раннее планирование репродукции для больных женщин.

## Акродерматит энтеропатический

Энтеропатический акродерматит (синдром Данболта–Клосса) — относительно редкое системное заболевание, развивающееся преимущественно у детей грудного и раннего детского возраста, иногда у взрослых вследствие дефицита цинка в организме за счет нарушения его всасывания в кишечнике. Заболевание характеризуется везикулобуллезными высыпаниями (с преимущественной локализацией периорифициально, на кистях и стопах), желудочно-кишечными расстройствами и алопецией.

На энтеропатический акродерматит как на самостоятельное заболевание впервые указал Т. Brandt (1935). Предложили термин и детально описали акродерматит V. Danbløt и К. Closs (1942). Установлено, что цинк играет важную регулируемую роль в организме. Его недостаток вызывает снижение ферментативной активности и синтеза нуклеиновых кислот, нарушение обмена триптофана, угнетение клеточного и гуморального иммунитета. Причина нарушенного всасывания цинка — отсутствие цинк-связывающего фактора, который содержится в грудном молоке. Было показано, что гомозиготные эмбрионы мышей *Zip4*, вскармливаемые материнским молоком с низким содержанием цинка, давали стойкую патологию, а отнятые от груди и лишенные цинка имели еще более тяжелые пороки развития. В биоптате слизистой оболочки тощей кишки гистологическими и гистохимическими методами установлено снижение ферментативной активности сукцинатдегидрогеназы и лейци-

наминопептидазы, выраженное изменение в ультраструктуре клеток Панета (энтероцит с ацидофильными гранулами) в виде гомогенизации цитоплазмы, образования гигантских гранул и включений. Активность сывороточной щелочной фосфатазы, имеющей в структуре цинк, снижена. Было установлено, что в фибробластах больных энтеропатическим акродерматитом не задерживается выведение цинка из клетки, но затруднено связывание его с поверхностью клетки и проникновение внутрь клетки. Известно, что содержание цинка в фибробластах больных оказалось на 62% ниже нормы. Отмечено сходное притяжение цинка к мембранам, но скорость и объем проникновения в клетку у больных ниже на 38%.

С недостатком цинка связывают задержку роста и недоразвитие половых органов у мужчин, поражение кожного покрова, в том числе развитие околоротового, перианального и акрального дерматитов, а также наличие перхоти, угревой болезни и различные формы опрелостей, угнетение аппетита, заторможенность, вялость, апатичность, медленное заживление ран, нейросенсорные и иммунные нарушения на уровне клетки.

Стимулируя Т-клетки с помощью фитогемагглютинина в течение 24–72 ч, удалось выделить трансферрин-рецептор, обладающий способностью соединяться с цинком и стимулировать синтез ДНК в преактивированных и активированных Т-лимфоцитах. Показано, что в результате такой стимуляции уровень нуклеарного белка увеличивается с 5 до 40%. Установлена оптимальная концентрация солей цинка (0,1–4,0 мМ), вызывающая митогенную реакцию у клетках, находящихся в состоянии покоя. Более высокие концентрации оказывали токсический эффект. Эти данные объясняют роль и влияние цинка на иммунную активность клеток у больных энтеропатическим акродерматитом. Поглощение цинка колебалось у больных от 16 до 30%, в то время как показатель поглощения в контрольных пробах составил 58–77%. После приема больших доз цинка аспартата® (по 400 мг 2 раза в день) все клинические симптомы исчезли в течение 1 нед.

На вскрытии обнаруживаются гиперплазия островков поджелудочной железы, отсутствие вилочковой железы и зародышевых центров, плазмоцитоз лимфатических узлов и селезенки. Болезнь наследуется по аутосомно-рецессивному типу. Кровнородственные браки встречаются в 25% случаев. У родственников больных содержание цинка нередко также снижено, хотя этого признака недостаточно для выявления гетерозигот.

Низкий уровень цинка может отмечаться при недостатке его в пищевых продуктах, длительном парентеральном питании, воспалительных заболеваниях желудочно-кишечного тракта, алкогольном циррозе.

## Клиническая картина

Заболевание может возникнуть как в первые дни, так и в 1,5–2 года жизни, в отдельных случаях — у детей старшего возраста и взрослых. Кожные проявления развиваются одновременно с желудочно-кишечными нарушениями, предшествуют им или возникают позже. Иногда желудочно-кишечные расстройства могут быть слабовыраженными или проявляются только в первые годы болезни.

На коже появляются эритематозно-отечные очаги с пузырьками, пузырями и гнойничками, излюбленная локализация которых — вокруг естественных отверстий, на кистях и стопах, в области ягодиц, промежности, на половых органах, в паховых складках. Высыпания располагаются обычно симметрично, имеют резкие границы и неправильные очертания, на кистях и стопах часто в виде паронихий. В дальнейшем распространяются на коленные и локтевые суставы. Нередко элементы сливаются в обширные очаги с мокнутием, серозно-гнойными корками, напоминая клиническую картину экземы, псориаза, буллезного эпидермолиза, кандидоза. В складках могут развиваться вегетации. В неактивной фазе в очагах поражения отмечается значительное шелушение. Иногда гиперкератотические бляшки напоминают невоидные образования. Часто поражаются слизистые оболочки: хейлит, стоматит, конъюнктивит, блефарит с фотофобией, глоссит, вульвит. Возможны эктропион, замедленное развитие зубов. Одним из характерных признаков болезни является нарушение роста волос на голове, бровей, ресниц в виде истончения, поредения и выпадения вплоть до тотального. Ногти продольно и поперечно исчерченные, онихолизис. У отдельных больных отмечаются психические расстройства.

Важный симптом энтеропатического акродерматита — желудочно-кишечные расстройства (потеря аппетита, вздутие живота, частый жидкий стул со слизью, непереваренной пищей и неприятным запахом). Ухудшается общее состояние больных, появляется субфебрильная температура или лихорадка неправильного типа. Прогрессирование патологического процесса сопровождается замедлением развития ребенка, задержкой роста, снижением массы тела. Появляются раздражительность, плаксивость, вялость, позже — апатия, депрессия. Течение болезни тяжелое, с обострениями и ремиссиями. В период полового созревания течение заболевания смягчается, однако не исключено ухудшение. Без лечения болезнь нередко прогрессирует, осложняясь бактериальной и кандидамикотической инфекцией, заканчивается летальным исходом.

Гистологически в эпидермисе обнаруживают межклеточный отек с образованием супрабазальных пузырей, в дерме — отек,

периваскулярные лимфоцитарные инфильтраты, преимущественно в верхней части дермы.

### **Диагностика**

Болезнь диагностируют на основании характерных кожных проявлений с локализацией преимущественно периорифициально, в области кистей и стоп, диспептических расстройств и алопеции, возникающих обычно в период перевода ребенка на искусственное вскармливание.

### **Дифференциальная диагностика**

Энтеропатический акродерматит необходимо дифференцировать от наследственной пузырчатки, детской экземы, псориаза.

При дистрофической форме наследственной пузырчатки пузыри возникают вследствие травматического воздействия, воспалительные изменения вторичны, диарея отсутствует.

Детская экзема характеризуется микровезикуляцией, интенсивным зудом. Отсутствуют пузыри, диарея и алопеция.

Псориаз имеет иную излюбленную локализацию, редко развивается у детей грудного возраста, не сопровождается диареей, алопецией, буллезные реакции отсутствуют, редко поражаются слизистые оболочки, псориазические феномены положительны.

### **Лечение**

Назначают цинка оксид по 0,03–0,15 г в сутки в зависимости от возраста. При тяжелом течении болезни и малой эффективности лечения дозы могут быть увеличены. Положительный эффект оказывает энтеросептол<sup>®</sup>, но из-за высокой токсичности его применяют редко. При клиническом выздоровлении дозу цинка снижают до поддерживающей, которая индивидуальна и может быть очень низкой (8 мг). Длительность применения поддерживающей дозы определяется в каждом конкретном случае. Есть сведения, что до периода полового созревания лечение не прекращают, так как несвоевременная отмена препарата служит причиной быстрого рецидива. На снижение содержания цинка могут указывать такие симптомы, как сухость кожи, шелушащиеся очаги, напоминающие себореиды, акнеiformные высыпания. Считают, что перед обострением болезни цвет волос меняется: они становятся рыжими и выпадают.

При лечении препаратами цинка следует определять его концентрацию в крови, особенно при беременности, так как возможно развитие интоксикации. Оральные контрацептивы снижают уровень цинка, что необходимо также учитывать для проведения поддерживающей терапии. Больным, употребляющим продукты с большим содержанием цинка (мясо, рыба, яйца, молоко), дозу цинка можно уменьшить. Одновременно с цинком обязательно

назначают препараты меди, учитывая отрицательное влияние цинка на метаболизм этого микроэлемента. Для коррекции иммунных нарушений, восприимчивости больных к инфекциям показаны иммуноактивные препараты. Эффективны также лекарственные средства, улучшающие функцию поджелудочной железы: панкреатин (панзинорм 10 000<sup>▲</sup>), панкурмен<sup>®</sup>.

К препаратам, поддерживающим уровень цинка в организме, относятся центрум<sup>▲</sup>, нутривал<sup>®</sup>, содержащие комплексы витаминов группы В, А, С, Е, цинк, железо и другие микроэлементы. Их назначают по 1 таблетке 2 раза в день.

Показано медико-генетическое консультирование. Риск рождения второго ребенка у клинически здоровых родителей составляет 25%. Дети могут быть клинически здоровы, если их отец (или мать) здоров и не является носителем патологического гена, но они унаследуют ген, ответственный за развитие заболевания. Все дети будут больными при браке людей, страдающих энтеропатическим акродерматитом. В случае брака больного с гетерозиготным носителем половина детей будут больны, а другая — носители патологического гена.

# Кожные болезни у новорожденных и младенцев

### Особенности нозологии и диагностики поражений кожи у детей 1-го года

Многие изменения и болезни кожи у детей 1-го года жизни существуют недолго и подвергаются спонтанной инволюции. Всем новорожденным свойственны состояния кожи, называемые проходящими феноменами, у некоторых возникают нетяжелые «минорные» патологические реакции и кратковременные быстро и самостоятельно регрессирующие болезни и саморазрешающиеся сыпи. В специальном лечении нет необходимости, но нужны особый уход и наблюдение.

В этом возрасте могут возникать также тяжелые заболевания кожи, иногда с молниеносной динамикой, плохим прогнозом для жизни, исхода болезни. Они бывают связаны с инфекцией, иммунными нарушениями или генетическими дефектами.

### Особо опасные дерматозы или их эпизоды у новорожденных и младенцев

- Инфекции:
  - ✧ эпидемическая пузырчатка новорожденных (пиококковый пемфигоид, импетиго новорожденных);
  - ✧ стафилококковый синдром обваренной кожи (экسفлиативный дерматит новорожденных Риттера);
  - ✧ гангренозная рожа;
  - ✧ гангренозная эктима;
  - ✧ генерализованный хронический кандидоз;
  - ✧ герпетиформная экзема Капоши;
  - ✧ ранний врожденный сифилис;
  - ✧ упорные инфекции кожи при первичных иммунодефицитах;
  - ✧ внутриутробные общие инфекции с поражениями кожи (токсигет и др.).

- Заболевания иммунной системы и токсические реакции:
  - ✧ синдром Стивенса–Джонсона;
  - ✧ синдром Лайелла;
  - ✧ десквамативная эритродермия Лейнера;
  - ✧ эксфолиативные эритродермии любой этиологии (токсические, медикаментозные, лимфобластические);
  - ✧ неонатальная красная волчанка.
- Генетически обусловленные дерматозы:
  - ✧ атопическая эритродермия Хилла;
  - ✧ врожденные моногенные дерматозы с генерализованными воспалительными, буллезными, кератотическими, диспластическими поражениями кожи;
  - ✧ энтеропатический акродерматит.
- Болезни неизвестной этиологии:
  - ✧ склерема новорожденных, неонатальный прогероидный синдром;
  - ✧ мастоцитоз системный (кожно-висцеральный), мастоцитоз диффузный;
  - ✧ гистиоцитоз X.

### **Особенности диагностического обследования и клинической морфологии кожных поражений у новорожденных и младенцев**

Распознавание кожных болезней в раннем возрасте основано на общепринятых органолептических методах. Это детальный клинко-морфологический анализ поражений кожи с наблюдением в динамике, анамнез с учетом возрастных отличий, диагностического значения стигм, врожденных внешних аномалий, клинко-морфологических тестов.

Осмотр родственников и ухаживающих за ребенком людей необходим при выявлении инфекционных, грибковых, вирусных дерматозов, при подозрении на сифилис, для подтверждения диагноза чесотки и педикулеза.

Диагностические лабораторные исследования обязательны при подозрении на сифилис, микозы, чесотку, дифтерию кожи и другие инфекции. Цитологические анализы соскобов и мазков-отпечатков (тест Тцанка) дают быстрые и четкие ответы при многих буллезных поражениях. В окрашенных по Граму или Романовскому–Гимзе мазках можно выявить микроорганизмы, в щелочном препарате — моллюсковые тельца. Патоморфологические исследования биоптатов кожи маленьким детям противопоказаны. Более доступны традиционные исследования, которые врач может выполнить в своем кабинете, применяя способы флюоресценции (лампу Вуда), трансиллюминации, микроскопию волос в сухом препарате (не щелочном), потовые пробы,

просветление сыпи водой или маслом, проявление чесоточных ходов анилиновой краской.

По показаниям на молекулярно-генетические исследования направляют в медико-генетическую консультацию.

## **Возрастные особенности поражений кожи у детей 1-го года жизни**

Для высыпных элементов у младенцев и детей раннего возраста характерен выраженный экссудативный компонент, нехарактерны воспалительная лихенификация и хронические пруригинозные и фиброзные папулы (хотя возможна гиперкератотическая лихенификация при врожденных ихтиозиформных генодерматозах). Для кожи детей раннего возраста более свойственны эритемы, эритематозно-сквамозно-корковые очаги, мокнутие, отежные уртикарии и полостные элементы (везикулы, пузыри, пустулы). Везикулы часто возникают при потнице, герпесе, экзематозных поражениях, энтеропатическом акродерматите, токсических сыпях. Пустулы и пузыри появляются при инфекционных, токсических, генетически обусловленных и травматических поражениях. Пустулы при некоторых состояниях стерильны (при эритеме новорожденных, неонатальном пустулезном меланозе, младенческом акропустулезе и др.).

При некоторых болезнях пузыри возникают только у детей, но не появляются у взрослых, например при мастоцитозе, синдроме Блоха–Сульцбергера, сифилисе.

При некоторых заболеваниях (врожденные инфекции, гистиоцитозы, врожденные иммунодефициты, бактериальный сепсис новорожденных, неонатальная молниеносная пурпура) у детей 1-го года возникают геморрагические высыпания.

Наряду с экссудативными элементами возникают некоторые типичные для этого возраста быстро увеличивающиеся гиперпролиферативные поражения и гранулематозные дерматозы: доброкачественные гистиоцитозы, X-гистиоцитоз, мастоцитоз, ксантогранулемы, младенческий фиброматоз. Происходит интенсивный рост гемангиом.

Отмечают тенденцию к диффузному распространению воспалительных поражений, экзантемному типу пятнистой или пятнисто-папулезной сыпи и эритродермии.

## **Эритродермии у новорожденных и младенцев**

- Атопическая эритродермия Хилла.
- Эритродермический кандидоз.
- Ламеллярная неонатальная десквамация.
- Эксфолиативная эритродермия Лейнера.
- Болезнь Риттера фон Риттерсгайна.



- Эпидермальный некролиз Лайелла.
- Буллезная ихтиозиформная эритродермия.
- Небуллезная ихтиозиформная эритродермия.
- Врожденный фетальный ихтиоз (плод Арлекина).
- Эксфолиативные эритродермии при синдроме Вискотта–Олдрича, синдроме Оменн, тяжелом комбинированном иммунодефиците, нарушении обмена биотина.
- Диффузно-эритродермический мастоцитоз.

Для локализации сыпи характерны приуроченность к эмбриональным линиям Блашко (немеланоцитарные невусы, X-сцепленные генодерматозы, полосовидный лишай, стриатные варианты псориаза, некоторые инфекционные поражения); локализация, инверсная по сравнению с излюбленной для того же дерматоза у взрослых. При ряде болезней локализация сыпи изменяется на протяжении детского возраста (АД).

Каждому возрасту соответствует свой нозологический профиль.

Вероятность возникновения некоторых дерматозов ограничена определенными сроками. Болезнь Лейнера и младенческая себорейная экзема возникают в первой четверти года, тогда как начало АД в основном приходится на возраст 3–4 мес и позже и не бывает в неонатальном периоде.

При рождении на коже уже могут быть проявления врожденных дерматозов. К ним относят ряд генодерматозов, случаи трансплацентарно занесенных внутриутробных инфекций, в том числе сифилис плода, врожденный синдром краснухи, токсоплазмоз и цитомегаловирусную инфекцию с подобными поражениями кожи, герпетические инфекции. Во время родов могут быть приобретены вирусные герпетические, стрептококковая и дрожжевая инфекции, листериоз, сразу после родов — стафилококковая, герпетическая, грибковые инфекции, чесотка. В период новорожденности возможны очень опасные приобретенные заболевания, связанные со стафилококковой инфекцией, — эпидемическая пузырчатка новорожденных и стафилококковый синдром обваренной кожи. Дрожжевая инфекция в период новорожденности появляется со 2-й недели в полости рта (молочница) и в пеленочной области, в дальнейшем возникают поверхностные стафилококковые поражения потовых желез (перипорит), позже нередко более глубокие их поражения (псевдофурункулез).

Особые состояния кожи новорожденных и преходящие реакции исчезают большей частью через несколько дней, другие разрешаются дольше (адипонекроз, телеангиэктазии). На 1–2-й неделе жизни у новорожденного начинаются проявления гормонального криза, которые продолжаются до 3–4 мес. С этим периодом совпадает появление себорейной экземы, а к концу 1-го месяца жизни может появиться болезнь Лейнера, с 3 нед или с

первых дней — энтеропатический акродерматит при искусственном вскармливании (при естественном вскармливании появляется после отнятия от груди).

В младенческом возрасте обычны опрелости, перианальный, пеленочный и раздражающий дерматиты. Нередки инфекции — дрожжевые, стафилококковые, вирусные (контагиозный моллюск, герпес). Возникают проявления первой возрастной фазы АД.

Многие особо опасные дерматозы наиболее тяжело и остро протекают в период новорожденности или в первые месяцы жизни. Это относится к инфекциям и врожденным наследственным дерматозам, таким как врожденный фетальный ихтиоз, пластинчатый ихтиоз, дистрофический буллезный эпидермолиз Аллопо–Сименса, летальный буллезный эпидермолиз Герлитца. Со второй четверти года прогноз при этих заболеваниях становится более благоприятным. Однако в этот период возникают другие генодерматозы с менее острыми эпизодами. Становятся более заметными поражения кожи после инсоляции у больных пигментной ксеродермой, эритропоэтической порфирией, врожденной телеангиэктатической эритемой с низизмом и т.д. Проявляются наследственные пойкилодермические и телеангиэктатические синдромы и факоматозы, наследственные ладонно-подошвенные кератодермии, атрофирующий волосяной кератоз, который часто принимают за диатез, дистрофии стержня волоса, врожденная пахионихия, переменная эритрокератодермия. В период, когда ребенок начинает ползать и стоять, возникают и усиливаются пузырьные поражения при некоторых эпидермолитических типах буллезного эпидермолиза. Во второй половине года более отчетливы вторичные повреждения у детей с буллезным эпидермолизом (милиумподобные эпидермальные кисты, рубцы, изменения ногтей). При некоторых дерматозах в течение 1-го года последовательно появляются разные зависимые от возраста признаки и стадии развития клинической картины, при нарушении пигмента, герпетиформном буллезном эпидермолизе Дулинга–Мера.

## РАННИЕ ПОРАЖЕНИЯ КОЖИ

---

Среди болезней и аномалий кожи у новорожденных и младенцев различают поражения самоизлечивающиеся, с легким течением и хорошим прогнозом и более тяжелые заболевания, часть из которых относят к неотложным состояниям. К ранним поражениям кожи, которые можно увидеть при рождении или с первых дней, помимо врожденных генодерматозов и внутриутробных инфекций, относят врожденные дефекты и перинатальные травматические повреждения.

## Ранние травматические повреждения

### Перинатальные травматические поражения кожи

- Пузыри от сосания собственной кожи (*sucking blister, saugblasen*). Эти внутриутробные артефакты проявляются единичными небольшими пузырями с прозрачным, иногда геморрагическим содержимым или уже без крышки, локализующимися на тыле кистей, пальцах, предплечьях и быстро заживающими в ближайшие дни, не оставляя рубцов. Отмечались отечность и шелушение на верхней губе вследствие сосания новорожденным *tuberculum labiale*. Наблюдалась появлявшаяся на 2–3-й день после рождения пузыри на нижней губе вследствие сосания ее между кормлениями. Такие явления быстро прекращались.
- Мелкие кожные ямочки от повреждений при амниоцентезе во II триместре. Линейная гематома на шее, голених вследствие обвития пуповиной.
- Врожденные полосы — круговые или дугообразные рубцовоподобные полосы на пальцах рук или ног, реже на голених, бедрах, локтях, иногда приводящие к ампутации. Их связывают с амниотическими тяжами.
- Повреждения кожи и подкожной клетчатки вследствие давления скелетом родовых путей при длительных родах.
- Ятрогенные повреждения во время родов от акушерских манипуляций (ссадины, гематомы, раны).
- Ятрогенные повреждения после рождения — экстравазаты при взятии крови, инфузии лекарств, травматизация катетером, липким пластырем, горчичниками, ультрафиолетовым облучением, химическими веществами в наружных средствах (неразведенный йод, концентрированный пероксид водорода, растворы фенолов, нитрат серебра и др.).
- Повреждения кожи при чрезвычайно интенсивном, нерациональном или плохом уходе за ребенком от горячих процедур, обваривания, ожоги, эритемы от солнечных ванн; раздражающий дерматит, каустический дерматит, мацерации на лице, в складках шеи, за ушами при перегревании, небрежном вытирании после ванны; опрелости, пеленочный дерматит.

### Ирритантные поражения кожи в пеленочной области и кожных складках

У маленьких детей к числу нередких поражений кожи, связанных с ее реакцией на внешние раздражения, относят дерматиты раздражительного происхождения в кожных складках и пеленочной области. В отличие от контактных поражений кожи, вызванных

сильнодействующими химическими веществами и ожогами, иритантные воспалительные поражения кожи вызывают более слабые комплексные воздействия, чаще накапливающиеся постепенно.

В период младенчества типичны раздражения кожи в интертригинозных участках, которые возникают в шейных, подмышечных, паховых складках, перигенитальной и перианальной зонах при плохом уходе. Кожу пеленочной области раздражают щелочные и токсичные продукты мочи и каловых масс, если долго не меняют пеленку и не подмывают; это раздражение усиливается при окклюзии и трении грубой тканью.

Нередко эти иритантные поражения осложняет вторичная инфекция, особенно дрожжевая, иногда формируется стрептококковая ягодичная гранулема младенцев на фоне иритантного пеленочного дерматита под влиянием местных глюкокортикоидов и кандидозной инфекции в условиях окклюзии кожи ягодиц пластиковыми материалами. При лечении ягодичной гранулемы применяют антимикотические средства с обязательной отменой местных глюкокортикоидов и окклюзионных аппликаций.

### **Опрелости, интертригинозный эпидермодермит, интертриго**

Это травматическое повреждение кожи при плохом уходе и трении соприкасающейся поверхностью кожи с грубой одеждой.

Характерны очаги эритемы с четкими границами, расположенные на соприкасающихся кожных поверхностях, в паховых складках, подмышечных областях, за ушными раковинами, на шее, в межъягодичной складке. Вначале инфильтрации нет, поверхность кожи в очагах поражения глянцевитая. Эритема — от легкой до ярко-красной, в тяжелых случаях возникают мацерация, отслоение эпидермиса, эрозии, мокнутие, поверхностные язвы. Часто возникает инфицирование дрожжеподобными грибами, грамположительной и грамотрицательной флорой, протеем и синегнойной палочкой. Могут появляться гнойные перипориты, кандидоз, везикулопустулез, псевдомембранозные поражения, экзематизация.

#### **Лечение**

Необходимо устранить избыточную влажность и жару в помещении, улучшить гигиену кожи, уход, исключить использование водонепроницаемой одежды. Необходимо чаще мыть ребенка, после мытья тщательно просушивать кожу, каждый день 2–3 раза делать воздушные ванны продолжительностью 5 мин. Наружно используют адсорбирующие средства, к которым добавляют дезинфицирующие препараты. Назначают присыпки,

жидкости, взбалтываемые смеси, масла или кремы. Однако при мокнутии опрелостей присыпки не нужны, назначают примочки с раствором натрия хлорида, танина, отваром шалфея, тысячелистника, мать-и-мачехи, овсяным отваром. При присоединении вторичной инфекции применяют антисептики и противогрибковые средства в виде мягких паст, растворов, кремов.

### Пеленочный дерматит

Пеленочный дерматит относят к простым контактным дерматитам или кумулятивно-токсическим воспалительным реакциям кожи. Его связывают с трением и раздражением фекальными ферментами (трипсин, протеаза, липаза) и аммиаком, образующимися в результате активности аммонийпродуцирующих микроорганизмов в моче. Усугубляют дерматит грубые, недостаточно выполосканные и плохо выстиранные пеленки. Дерматиту способствуют редкая смена пеленок, частый жидкий стул с щелочной или резкокислой реакцией, рахит, ацидоз с повышением аммиака в моче, применение непромокаемого белья. Поражение усиливается при осложнении вторичной инфекцией.

Первично поражаются выпуклые участки, соприкасающиеся с пеленками. Складки вовлекаются при присоединении вторичной инфекции, кандидозном интертриго или при первичной опрелости, к которой присоединяется пеленочный дерматит. Кожа в этих участках гиперемирована, яркого красного или синюшно-красного цвета, блестящая, «лакированная», по периферии очагов шелушится. После снятия раздражения это поражение быстро проходит. В более тяжелых случаях возникает мацерация, усиливается отслоение эпидермиса, шелушение, возникают папулы и везикулы, серозные корки, пустулы. Появляются плотноватые лентикулярные папулы, которые затем эрозируются. При инфицировании энтерококками возникают фликтены, превращающиеся в мелкие эрозии и пустулы. Такие поражения называют постэрозивным кругообразным сифилоидом, сифилоподобным папулезным импетиго или папуло-эрозивной стрептодермией, энтерококковым дерматитом грудных детей. Из очагов можно высеять  $\beta$ -гемолитические стрептококки, стафилококки, дрожжи. Поражение могут сопровождать зуд и болезненность.

### Лечение

Обеспечивают гигиенические условия, исключают использование непромокаемого белья, используют хорошо выстиранные и выполосканные мягкие пеленки, часто их меняют, при возможности оставляют ребенка без пеленок и памперсов, устраивают воздушные ванны. Для защиты кожи от раздражения используют цинковую пасту, цинковое масло, сорбенты, для заживления трещин, эрозий — антиферментную пасту декспантенол (пантенол\*),

крема с ламеллярными липидами; при вторичной инфекции назначают экстракт листьев эвкалипта (2% раствор хлорофиллипта\* в масле), раствор хлоргексидина биглюконата 0,05%\*, 0,1% водные растворы анилиновых красителей, мази с азоловыми антимикотическими препаратами.

### **Перианальный дерматит**

Перианальный дерматит нередко возникает в первые месяцы жизни и в последующие 1–2 года, а иногда и позже, особенно у детей с АД и нарушениями пищеварения. Пик заболеваемости — 9–12 мес. Причины связывают с ирритантным дерматитом, опрелостью, кандидозом, бактериальной инфекцией, воспалительными заболеваниями кишечника, глистной инвазией. Часто наблюдается осложнение инфицированием  $\beta$ -гемолитическими стрептококками.

Характерно поверхностное воспаление с эритемой и небольшой отечностью кожи вокруг ануса, в межъягодичной складке. В более тяжелых случаях возникают обширные эрозии, трещины, зуд, болезненность. Обследование включает микробиологическое и микологическое исследование мазка с пораженного участка, анализ на гельминты, копрограмму, анализ мочи, обследование у гастроэнтеролога.

#### **Лечение**

Назначают дезинфицирующие средства и сорбенты наружно (цинковая паста с анилиновыми красителями, присыпки, клотримазол в порошке, хлорофиллипта масляный раствор). При стрептококковой инфекции назначают внутрь эритромицин, наружно мупироцин (бактробан\*), эритромициновую, фуцидиновую, тетрациклиновую мази. Лечение выявленных заболеваний кишечника проводит гастроэнтеролог.

### **Синдром Криста–Сименса**

Наиболее изучен синдром Криста–Сименса (ангидротическая эктодермальная дисплазия). У новорожденного особенно заметны признаки «ангидротического лица» с периорбитальным и периоральным истончением и потемнением кожи, мелкоморщинистыми веками почти без ресниц, гипертелоризмом, иногда седловидным носом, а также отсутствие слез, дефицит слюны, грубоватый голос из-за недоразвития голосовых связок. Кожа никогда не становится влажной, не возникает потница, хотя характерны постоянные приступы гипертермии во время кормления, в теплом помещении и даже на улице. Предполагая ангидроз, врач должен обязательно назначить регулярную термометрию и обеспечение комфортного температурного режима в помещении, легкое охлаждение с помощью холодной воды в сосуде или рези-

новом мешке, который кладут под матрас. Необоснованное назначение антибиотиков при необъяснимой лихорадке и усиленное оберегание от простуды в теплой комнате только усугубляют ситуацию. Для уточнения диагноза необходимо сделать потовую пробу и рентгенографию челюстей (ортопантомограмму), чтобы посмотреть зачатки зубов.

Следующие признаки дают основание заподозрить ангидротическую эктодермальную дисплазию у новорожденного:

- «ангидротическое лицо» с западающей спинкой носа, гипертелоризм, выпуклые лобные бугры, заметная дистрофия кожи в периорбитальных и периоральной областях;
- отсутствие влажности кожи не только в теплом помещении, но и во время гуляния по улице, если ребенка тепло закутали;
- плач без слез и с приступами афонии (гипоплазия голосовых связок);
- сухой рот с малым количеством слюны.

## Врожденная аплазия кожи

### Этиология

Причины врожденной аплазии кожи многочисленны — от амниогенного происхождения до действия генетических факторов. Известны случаи, связанные с тератогенным действием анти-тиреоидных препаратов, принимаемых матерью во время беременности и вызывающих аплазию кожи с типичной локализацией на темени. Вторичная аплазия кожи развивается на разных участках тела после внутриутробных поражений герпетической инфекцией. Среди возможных причин указывают сосудистые нарушения, инфаркты плаценты, которые приводят к образованию множественных очаговых, линейных, звездчатых участков аплазии кожи и тяжелых поражений других органов.

Генетические механизмы включают хромосомные аномалии (трисомию 13 — синдром Патау; 4p-синдром; синдром микроделеций Хр22 и др.). Чаще встречаются моногенные дефекты, в том числе изолированную аплазию кожи головы с аутосомно-доминантным наследованием и локальную аплазию кожи на конечностях без сопутствующих аномалий.

В ассоциации с пороками развития других систем врожденную аплазию кожи обнаруживают при синдромах Адамса–Оливера, Йохансона–Близзарда (аплазия кожи головы, пятна цвета кофе с молоком, кожные ямки по средним линиям, гипоплазия сосков, редкие грубые волосы, задержка роста, глухота, аномалии зубов, сердца, органов мочеполовой системы, мальабсорбция, гипоти-реоидизм, аплазия слезных точек, характерное лицо и др.), при

синдроме гипертелоризма-гипоспадии Опитца (кроме аплазии кожи — множественные липомы и невусы; наряду с гипоспадией, крипторхизмом возможны врожденные пороки сердца, расщелина губы и нёба, неперфорированный анус).

## Лечение

Включает профилактику вторичной инфекции, на раневую поверхность накладывают стерильные повязки до эпителизации, могут быть полезны средства, стимулирующие регенерацию.

## Экземы у детей 1-го года жизни

В практической работе с детьми 1-го года врачам наиболее известны себорейная и атопическая экзема.

В лечении экземы у младенцев необходимо учитывать не только этиологические, патогенетические и прогностические различия разных нозологических форм, но и возрастные морфофункциональные особенности кожи и организма. Поэтому в наружные препараты для детей многие вещества вводят в значительно меньшей концентрации, чем для взрослых, из-за большей вероятности повреждения барьера, раздражения, сенсибилизации, системной резорбции, интоксикации. Ряд веществ применяют только у детей старшего возраста, полностью исключая применение их у новорожденных и младенцев. Известны неблагоприятные побочные эффекты использования лечебных средств из-за токсичности ртутных препаратов, карболовой кислоты\*, резорцина\*, борной кислоты, соединений серебра, свинца. Анилиновые красители могут вызвать у новорожденных и младенцев метгемоглобинемию и цианоз, некроз кожи при использовании растворов в концентрации больше 0,1–0,25%; салициловая кислота — альбуминурию и симптомы нейротоксичности (салицилизм); соединения серебра при продолжительном применении, особенно на лице, приводят к аргирии. Дегтярные препараты имеют относительные противопоказания у детей из-за раздражения кожи в острой стадии воспаления и возможного токсического действия на почки. Всасывание местных глюкокортикоидов может быстро вызвать подавление функции надпочечников и нарушение иммунитета кожи, способствующее развитию вторичной инфекции, поэтому в младенческом возрасте гормональные наружные препараты не показаны. Допускают применение слабых негалогенизированных глюкокортикоидов при островоспалительных вспышках на несколько дней или в исключительных случаях при хроническом процессе на 2 нед по щадящим методикам — интервальной, ступенчатой, штриховой. Необходим не только выбор препарата по составу активных ингредиентов — галеновая форма наружных средств имеет большое значение при



лечения экземы у новорожденных и младенцев. Имеются данные о нецелесообразности холодных примочек у детей грудного возраста из-за опасности переохлаждения. В этом возрасте подходят теплые влажно-высыхающие повязки. В неонатальном периоде не следует применять цинк-водные взвеси, пересушивающие кожу, и мази, создающие ненужную окклюзию, а также исключить спиртовые растворы, травмирующие кожу с образованием пузырей. Не допускают самостоятельного смешивания двух разных готовых наружных препаратов, так как основы в этих средствах подобраны специально для определенного вещества и их смешивание нарушает всасывание активных ингредиентов. В педиатрической дерматологии, особенно для новорожденных и младенцев, положено использование только средств ортодоксальной рациональной фармакотерапии, исключается применение гомеопатических и парамедицинских средств, биологически активных добавок, а также высушивающих и раздражающих трав (череды, дубовой коры, ромашки, чистотела).

### **Младенческая себорейная экзема**

Патогенез неясен. Подчеркивается важность дефицита биотина в питании и повышения активности сальных желез в период мини-пубертата, обсуждается причинная связь колонизации кожи липофильными дрожжами, стрептококками, стафилококками, однако некоторые исследователи полагают, что эти микроорганизмы могут вызывать лишь вторичное осложнение, но не играют роли первичных патогенов.

#### **Клиническая картина**

Младенческая себорейная экзема возможна в первые 3 мес жизни, чаще в промежутке 2–10 нед, дебют в неонатальном периоде. Клинико-морфологические элементы: воспалительные эритематозные пятна, гиперемированные слабо инфильтрированные бляшки, себорейные чешуйки, адгезивные серозные чешуйко-корки, трещины. Локализация: преимущественно себорейные зоны на голове, лице, у некоторых больных в пеленочной области, в крупных складках.

Поражение кожи начинается с головы, иногда также с пеленочной области. На волосистой части головы возникают воспалительные явления, гиперемия, скопление желтых жирных чешуек. Покраснение и желтые жирные чешуйки часто видны в области бровей. На лице, в носогубных складках, на подбородке, в околоушной области, заушных складках, а также в аногенитальной области, паховых, подмышечных, шейных складках появляются эритематозно-сквамозные ограниченные очаги, иногда с фестончатыми очертаниями, желтоватого оттенка, покрытые жирными, иногда влажными чешуйками. Зуд слабый или

отсутствует. Эти поражения часто инфицирует кокковая флора или дрожжеподобные грибы рода *Candida* с появлением мокнущих и пустул. В редких случаях развиваются диффузные поражения, вплоть до эритродермии, но без ухудшения самочувствия, диареи и без дефекта комплемента C5, такую форму называют лейнерподобной.

Дифференциальную диагностику проводят с ирритантным дерматитом, пеленочным дерматитом, болезнью Леттерера–Сиве, «пеленочным псориазом», кандидозом складок, болезнью Лейнера, АД, синдромом Вискотта–Олдрича, эксфолиативным дерматитом Риттера фон Риттерсгайна. В процессе обследования целесообразно осмотреть поражения на голове под лампой Вуда, сделать анализ на кандидоз.

При легких формах для купирования процесса достаточно местной терапии в течение 1,5–3 нед. Применяют антисептики, антибактериальные и антимикотические препараты: водные растворы метиленового синего 0,1%\*, хлоргексидина (хлоргексидина биглюконат 0,05%\*), экстракт листьев эвкалипта (масляный раствор хлорофиллипта 2%\*), крем клотримазол, пасту 1% АСД или 0,25% цинко-ихтиоловую пасту\*. Для снятия чешуек и корок на голове рекомендуют крем с мочевиной, теплый влажно-высыхающий компресс. Голову моют мягким шампунем без лечебных компонентов, а при упорном течении болезни шампунем с кетоконазолом в течение 5 сут ежедневно, а затем 1 раз в неделю. При осложнении вторичной инфекцией используют эритромицин наружно или системно (40 мг/кг 4 раза в сутки в течение 5–10 сут). При блефарите рекомендуют теплые компрессы. При развитии эритродермии и подозрении на болезнь Лейнера ребенка госпитализируют в детское отделение кожной больницы.

### **Атопический дерматит (младенческая фаза)**

АД — хроническое рецидивирующее генетически обусловленное воспалительное заболевание кожи, характеризующееся сильно зудящим экзематозным эпидермодермитом с отчетливой спонгиозитической везикуляцией и серозным мокнутием при обострениях, выраженной лихенификацией в хронической стадии. Характерна возрастная эволютивная динамика клинической картины с закономерной сменой экссудативных поражений раннего детского возраста на преимущественно пролиферативно-инфильтративные — во второй и в третьей возрастных фазах болезни, с параллельным изменением топографии сыпи. Заболевание возникает в младенческом возрасте у детей с атопической конституцией, дефектом формирования толерантности к пищевым, аэрогенным, микробным аллергенам и гиперчувствительностью кожи к экзогенным раздражителям.

### Клиническая картина

Дебют АД относится к 1-му году жизни, чаще к 3–4-му месяцу. Характерны остро- и подостровоспалительные экзематозные изменения кожи с характерной симметричной локализацией. Возникают яркие эритематозные и эритематозно-отечные очаги, экссудативные экзематозные папулы и эфемерные папуловезикулы, серозные колодцы, мокнутие, десквамация, серозные корки и трещины. В этом возрасте не бывает лихенификации и стойких фиброзных папул. Локализация высыпаний симметричная. Излюбленная и самая ранняя локализация — на щеках (в «зоне румянца»), на подбородке, на лбу, в околоушной области, обычно со свободным от сыпи носогубным треугольником. Типичны также ранние высыпания на латеральных поверхностях голеней в виде продольно вытянутых очагов. Далее высыпания могут появиться на разгибательных поверхностях рук, тыле кистей, на шее, верхней части груди и спины. На туловище может возникать диссеминированная пятнисто-папулезная сыпь, иногда воспалительные монетовидные очаги с четкими границами или диффузное поражение. Реже вовлекается пеленочная область. На голове возможны эритема и десквамация. Обязательный признак — сильный постоянный зуд, особенно выраженный в ночное время. Часто нарушен сон, ребенок становится беспокойным, трет и расчесывает зудящие участки. Проявляется гиперчувствительность к механическим и химическим раздражителям, кожа становится сухой, уменьшается секреция пота. У некоторых детей обнаруживается увеличение лимфатических узлов.

В младенческой фазе АД выделяют две основные клинические формы:

- мокнущую экссудативно-корковую;
- десквамативно-инфильтративную (менее острую).

Также различают следующие клинические разновидности: начальную симметричную атопическую экзему лица, «молочные корки», монетовидную атопическую экзему туловища, везикулезную экзему голеней, «десквамативный экзематозид» головы, атопическую эритродермию Хилла.

**Осложнения и сочетания:** герпетиформная экзема Капоши, вторичные инфекции с импетигнизацией, дрожжевые поражения кожи у младенцев с оральным кандидозом, ирритация в складках и пеленочной зоне, периоральная «экзема сосунков» от пустышки, анафилактический шок.

Дифференциальную диагностику проводят с младенческой себорейной экземой, микробной экземой, экзематозными реакциями при врожденных иммунодефицитах, с криптогенным дерматитом Таухау.

## Лечение

Современная концепция лечебно-профилактической помощи больным АД основана на возможности эффективно контролировать обострения и проявления данного заболевания путем исключения раздражающих и сенсибилизирующих факторов и эндогенных триггеров. Важно правильное кормление: грудное вскармливание по возможности до 6 мес, осторожное введение дополнительного питания с 7 мес (ограничение аллергенных продуктов и ведение пищевого дневника). Необходимо исключить контакт с мхом, шерстью, домашними животными, цветами, вещами, на которых скапливаются пыль и плесень. Одежда ребенка должна быть хлопчатобумажной, исключают синтетические ткани и пластик. Для гигиенических мероприятий используют нераздражающие детские средства, при воспалении — «мыло без мыла».

Применение наружных средств согласуют с особенностями младенческой кожи: не применяют спиртовые и высушивающие растворы, холодные примочки, щелочные средства. Для снятия корок и снижения острого экссудативного воспаления накладывают 1–2 раза в сутки на 20–30 мин теплый дерматологический компресс из 5–6 слоев марли, на лицо — многослойную марлевую маску с отверстиями для глаз и дыхания. Ее смачивают теплым изотоническим раствором натрия хлорида\*, травяным отваром (шалфей, тысячелистник, трехцветная фиалка). Компресс необходимо снимать еще теплым и влажным. Под компрессом кожу можно смазать оливковым маслом. Применяют специальные детские масла на десквамативно-инфильтративные очаги и сухие участки кожи, а также смягчающие кремы с небольшим количеством мочевины или глицерина. На воспалительные очаги без мокнутия применяют деситин\* с оксидом цинка или мягкую цинковую пасту, а для рассасывания инфильтрации — редуцирующие пасты с костным дегтем (АСД фракция 3\*), ихтиолом 1–5%, нафталанской нефтью. Полезны общие ванны с маслами (Balneum или Mustella). При вторичной инфекции применяют эритромициновую мазь\*, водные растворы анилиновых красителей, при необходимости — эритромицин внутрь; при кандидозе — имидазолевые препараты. Для ухода за кожей рекомендуют крем, гель, спрей для новорожденных Си-Зп («Урьяж»); для восстановления рогового водно-липидного барьера — эмолиент фирмы «Урьяж». В системном лечении применяют традиционные классические противовоспалительные средства: лактат кальция внутрь, антигистаминные препараты (супрастин\*, фенистил\*, атаракс\*) или детоксицирующие средства (0,5–1,0% раствор гипосульфита натрия<sup>®</sup> по чайной ложке после еды 3 раза в сутки).

## Экзематозные реакции при наследственных заболеваниях

Экзематозные поражения кожи описаны при многих генетических синдромах и иммунодефицитных нарушениях. Чаще всего наблюдают обычные сочетания АД с вульгарным аутосомно-доминантным ихтиозом, ангидротической эктодермальной дисплазией и фенилкетонурией.

Первичные иммунодефициты сопровождаются разнообразными изменениями кожи — дистрофическими, дегенеративными, неопластическими, микробными осложнениями, токсическими, ирритантными и аллергическими реакциями. Нередки экзематозные поражения, возникающие в неонатальном периоде или к 6–7 мес, когда начинают исчезать материнские антитела из крови ребенка и активизируются инфекции. Они обнаруживаются при нарушениях образования антител и дефектах Т-клеточного иммунитета, при нарушении фагоцитоза и дефиците комплемента. При одних симптомах клинические проявления экземы больше напоминают АД, при других — себорейную экзему. Атопикоподобный дерматит отмечают у детей с синдромом Вискотта–Олдрича, гипериммуноглобулинемией Е, атаксией-телеангиэктазией, X-сцепленной агаммаглобулинемией, дефицитом IgA, при гипер-IgM-синдроме. Себорейный экзематоид описывают при тяжелом комбинированном иммунодефиците, хронической гранулематозной болезни, общем вариабельном иммунодефиците и др.

Основное лечение при первичных иммунодефицитах назначает педиатр. Лечение кожных осложнений проводят системно антимикробными препаратами и различными иммуностропными и симптоматическими средствами. Наружно назначают традиционные дерматологические средства (раствор хлоргексидина биглюконата 0,05%\*, цинк-водная взвесь, пасты АСД\*, борно-дегтярная, нафталановая и т.д.), соответствующие антибактериальные или противогрибковые препараты. Используют также противовоспалительные, детоксицирующие методы и десенсибилизирующие препараты.

Главные задачи дерматолога в подобных случаях — выявление основного заболевания, обуславливающего нарушение иммунитета, проведение обследования и направление к соответствующему специалисту (педиатру, иммунологу, генетику). Диагностическое значение экзематозных и других поражений кожи при этих болезнях связано с тем, что они возникают очень рано, в первые месяцы жизни, и протекают упорно.

## ПРЕДМЕТНЫЙ УКАЗАТЕЛЬ

---

- Абсцесс** 175  
**Агрессия эндотоксиновая** 73  
**Аденома сальных желез** 841  
**Аднексит** 230  
**Азатиоприн** 99  
**Акантоз черный** 745  
**Акантолиз** 38  
**Акантома доброкачественная** 777  
**Акне**  
– инверсные 617  
– комедональные 616  
– конглобатные 616  
– папулопустулезные 616  
– узловато-кистозные 616  
– фульминантные 616  
– экскориированные 408  
**Акродерматит**  
– Аллопо 489  
– атрофический 222  
– энтеропатический 865  
**Актобактериоз** 150  
**Актомикоз** 150  
**Актомицеты** 152  
**Алефацепт** 102  
**Алоpecia** 623  
– андрогенетическая 628  
– гнездная 623  
– диффузная 631  
– преждевременная 634  
– рентгеновская 635  
– рубцующая 634  
– себорейная 638  
– сенильная (старческая) 634  
– стригущая 626  
– субтотальная 625  
– универсальная 625  
**Альбинизм кожно-глазной** 806  
**Ангиит** 549  
– дермальный 552  
– узловатый 554  
**Ангиодермит Гужеро–Блюма** 554  
**Ангиоматоз бациллярный** 400  
**Ангиомы рубиновые** 79  
**Анонихия** 657  
**Артрит** 231  
**Атрофодермия Пазини–Пьерини** 510  
**Ацитретин** 105  
**Базалиома** 786  
**Бактерид**  
– пустулезный 490  
– Эндрюса 490  
**Баланит**  
– кандидный 148  
– цирцинарный 232  
**Баланопостит** 148  
**Беджель** 322  
**Бензилбензоат** 250  
**Бластомикоз** 343  
**Блефарохалазис** 849  
**Болезнь**  
– Аддисона 690  
– белых пятен 510  
– Боуэна 783  
– Бурневилля–Прингла 618, 841  
– варикозная 84  
– Вебера–Крисчена 573  
– венерическая пятая 327  
– Дарье–Уайта 828  
– Девержи 825  
– Дори 161  
– Кастлемена 754  
– Лайма 212  
– Леттерера–Сиве 742  
– лучисто-грибковая 150  
– любителей роз 161  
– Мадуры 341  
– Морбигана 674  
– острова Меледа 831  
– Парро 365  
– П.В. Никольского 626  
– Педрозо 158  
– пятая 591  
– Рейтера 228, 279  
– Реклингхаузена 837  
– Розаи–Дорфмана 738  
– Таратынова 739  
– угревая 613  
– Урбаха–Оппенгейма 681  
– Фавра–Ракушо 618  
– Хансена 237  
– Хашимото–Прицкера 743  
– Хейли–Хейли 858  
– Хэнда–Шюллера–Крисчена 740  
– Шенка–Берманна 161

- Бородавки  
 – аногенитальные 781  
 – вульгарные (простые) 205, 779  
 – остроконечные 208  
 – плоские (юношеские) 206, 780  
 – подошвенные 780  
 – себорейные 776  
 Ботриомикома 801  
 Бред дерматозойный 406  
 Бромгидроз 645  
 Бугорок 85  
**Васкулит** 52, 549  
 – нодулярный 41  
 Вегетации 91  
 Везикулопустулез 171  
 Венерическая гранулема 327  
 Веррукома 777  
 Веснушки 84  
 Вестибулит гонококковый 269  
 Витамин А 105  
 Витилиго 698  
 – профессиональное 702  
 – Сеттона 699  
 Волдырь 87  
 Волчанка  
 – красная 53, 497  
 – ознобленная 729  
 Вориконазол 108  
 Воротник Казала 705  
 Воротничок Биетта 89, 356  
 Воспаление 70  
 Вульвовагинит  
 – гонококковый 269  
 – кандидный 144  
 Вши 255  
**Гамартома** 772  
**Гангоза** 322  
 Гангрена полового члена и мошонки 185  
 Гапалонихия 656  
 Гемангиома  
 – новорожденных 799  
 – склерозирующая 804  
 – ювенильная 799  
 Гематидроз 646  
 Гемитрофия лица Пари-Ромберга 510  
 Генферон 66  
 Геотропизм 263  
 Герпес  
 – беременных 547  
 – генитальный 197  
 – губной 196  
 – лихорадочный 196  
 – опоясывающий 201  
 – простой 193  
 Гидраденит 176  
 Гидроксизин 96  
 Гипергидроз 641  
 Гиперкератоз 36  
 – эпидермолитический 821  
 Гипертрихоз 79  
 – пушковый 752  
 Гипогидроз 646  
 Гиподерма 40  
 Гипомеланоз Ито 808  
 Гипотимия 409  
 Гистиоцитоз 732  
 – врожденный 743  
 – из клеток промежуточного типа 735  
 – Х 739  
 – цефальный 733  
 Гистиоцитома  
 – гигантоклеточная 735  
 – доброкачественная фиброзная 804  
 – эруптивная 734  
 Глухота лабиринтная 367  
 Гнойничок 88  
 Голени саблевидные 367  
 Гонорея 266  
 Гранулема  
 – блестящая 476  
 – пиогенная 801  
 – ретикулогистиоцитарная 735  
 – телеангиэктатическая 801  
 – тропическая паховая 327  
 – эозинофильная 739  
 Гранулематоз  
 – Готтрона 681  
 – лимфоматоидный 754  
 Гумма 86  
 – подкожная 360  
 Гунда 322  
 Дезлоратадин 96  
 Дексаметазон 98  
 Дерма 39

- Дерматит 413  
 – актинический 764  
 – аллергический 417  
 – атопический 436, 882  
 – Берлока 696  
 – веррукозный 158  
 – герпетиформный Дюринга 51, 542  
 – герпетический 195  
 – крысиный клещевой 260  
 – лучевой 417  
 – пеленочный 416, 877  
 – перианальный 878  
 – периоральный 617  
 – ползучий 489  
 – простой контактный 413  
 – себорейный 395, 605  
 – солнечный 416, 704  
 Дерматобиаз 348  
 Дерматоглифика 80  
 Дерматоз  
 – Брока 693  
 – буллезный линейный IgA-зависимый 51  
 – Рамиреса 588  
 Дерматомикозы тропические 338  
 Дерматомиозит  
 – идиопатический 515  
 – паранеопластический 515  
 – ювенильный 516  
 Дерматоскопия 774  
 Дерматостоматит 585  
 Дерматофиброма 804  
 Дерматофития 118  
 – гладкой кожи 128  
 – кистей и стоп 125  
 – ногтей 123  
 – области бороды и усов 122  
 – паховая 129  
 Дерматохлазис 848  
 Десмогенез несовершенный 846  
 Десмоплакины 56  
 Десмосомы 55  
 Дискератоз 37  
 – врожденный 697  
 – фолликулярный вегетирующий 828  
 Дисморфомания 408  
 Дисморфофобия 408  
 Дисплазия эктодермальная 851  
 Дистрофия  
 – балонирующая 38  
 – вакуольная 38  
 – гидрорическая 38  
 – ногтей Хеллера 656  
 Дисхромия 89  
 Donovanоз 327  
 Железы потовые 640  
 Заеда 178  
 Зернистость носа 648  
 Зубы Гетчинсона 367  
 Зуд 433  
 – постскабиозный 252  
 Изотретиноин 105  
 Иммунитет  
 – адаптивный 71  
 – врожденный 71  
 Иммуноглобулин 48  
 Импетиго  
 – Бокхарта 170  
 – буллезное 177  
 – стрептостафилококковое 181  
 – щелевидное 178  
 Индекс  
 – гистологический 241  
 – приема препарата 24  
 Интерлейкин 67  
 Интертриго 876  
 Интерферон 67  
 Инфекция  
 – ВИЧ 385  
 – гонококковая 266  
 – папилломавирусная 778  
 – хламидийная 275  
 Инфильтрация  
 – Гохзингера 364  
 – Джесснера–Канофа 768  
 Инфликсимаб 68, 102  
 Ипохондрия 407  
 Итраконазол 107  
 Ихтиоз 37, 397, 814  
 – аутосомно-доминантный 814  
 – буллезный 821  
 – врожденный 816  
 – обычный 814  
 – пластинчатый 820  
 – приобретенный 750  
 – сальный 818



- X-сцепленный рецессивно-наследуемый 815
- Жадгерини** 55
- Кандидоз** 134, 391
  - глотки и миндалин 143
  - кожи 135
  - ногтей 138
  - полости рта 141
  - углов рта 142
  - урогенитальный 301
- Карбункул** 175
- Карцинома** 773
  - базальноклеточная 786
- Кератиноциты** 43
- Кератит паренхиматозный** 367
- Кератоакантома** 777
- Кератодермия** 830
  - бленнорейная 232
  - ладонно-подошвенная 830
- Кератоз** 90
  - актинический 717
  - опухолевидный 777
  - себорейный 776
  - солнечный 717
- Керион** 121
- Кетоконазол** 108
- Клетки**
  - LE-клетки 53
  - дендритные 42
  - Лангерганса 42
  - муриформные 160
  - тучные 45
  - эндотелиальные 44
- Кожа**
  - вялая 848
  - гиперэластическая 846
- Койлонихия** 655
- Коллагеназа** 519
- Комплаент** 23
- Комплаентность** 23
- Комплексы**
  - гистосовместимости главный 60
  - иммунные 48
- Кондиломы**
  - Бушке–Левенштейна 209, 782
  - остроконечные 208
  - широкая 357
- Конъюнктивит** 232
- Кордилобиаз** 347
- Корка** 90
- Корона псориатическая** 429
- Крапивница** 457
  - искусственная 460
  - контактная 461
  - острая 459
  - пигментная 461, 720
  - профессиональная 461
  - солнечная 460, 714
  - холоддовая 461
  - хроническая 460
- Кровоподтеки** 84
- Ксантогранулема**
  - некробиотическая 735
- Ксантомы** 805
- Ксеродерма пигментная** 37
- Ксероз** 397
- Левоцетиризин** 96
- Лейкодерма сифилитическая** 358
- Лейконихия** 660
- Лейкоплакия волосатая** 397
- Лейомиома кожи** 864
- Лейомиоматоз кожи** 864
- Лентигоноз** 811
- Лентиго** 809
  - сенильное 79
- Лентигополипоз** 811
- Лепра** 237
- Ливедо-ангиит** 554
- Лимфаденоз** 754
- Лимфаденопатия**
  - ангиоиммунобластная 754
- Лимфоплазия кожи** 756
- Лимфоцитоз** 220
- Линии Бо** 659
- Липополисахарид** 70
- Лихен** 463
  - блестящий 477
  - микседематозный 480
  - Цумбуша 510
- Лихенификация** 92
- Личинка мигрирующая** 350
- Лишай**
  - блестящий 476
  - волосистой 825
  - красный плоский пигментный 471
  - опоясывающий 393
  - остроконечный 470

- отрубевидный 130, 392
- простой 178
- пузырьковый 193
- разноцветный 130
- тропический 338
- фолликулярный 470
- Лоб олимпийский 366
- Лоратадин 95, 96
- Мадуромикоз 155, 341
- Мадуромицетома 155
- Мальформация 772
- Манифестация аутохтонная 407
- Мастоцитоз 461, 718
  - атрофический 725
  - буллезный 724
  - диффузный 722
  - узловатый 722
  - эритродермический 723
- Мастоцитомы 723
- Медифокс 250
- Меланин 688
- Меланодермия
  - актиническая 694
  - Гофмана–Габермана 689
  - кахектическая 691
  - медикаментозные 694
  - паразитарная 695
  - фигурная 588
- Меланоз
  - бронзовый 692
  - половых органов 694
  - Рилля 689, 697
- Меланома 796
  - ювенильная 791
- Меланонихия 662
- Метилпреднизолон 98
- Метотрексат 99
- Миазы 345
  - африканский 347
  - глубокие 346
  - линейный мигрирующий 348
  - поверхностные 345
  - ползучий 348
  - фурункулоидный 347
  - южноамериканский 348
- Микоз глубокий 150
- Микоплазмы 284
- Микроспория
  - волосистой части головы 120
  - инфильтративно-нагноительная 121
- Миокардит 233
- Мицетома 155
- Моллюск
  - контагиозный 204
  - роговой 777
- Монилетрикс 833
- Монотематичность 407
- Морда львиная 240
- Муциноз
  - папулезный 480
  - фолликулярный 754
- Мясо дикое 651
- Натамицин 305
- Невобазалиоматоз 844
- Невус
  - ангиоматозный 799
  - атипичный 795
  - веретеночлечный 791
  - внутридермальный 790
  - врожденный меланоцитарный 793
  - гало-невус 792
  - голубой 792
  - дермоэпидермальный 790
  - диспластический 795
  - интрадермальный 790
  - интраэпидермальный 789
  - Кларка 795
  - меланоформный 792
  - невоклеточный 789
  - пламенеющий 800
  - синий 792
  - соединительнотканый 40
  - Спитца 791
  - Шпиц 791
  - ювенильный 791
  - юнкциональный 789
  - Ядассона–Тиче 792
- Нейропептиды 62
- Нейросифилис 362
- Нейрофиброматоз 836
- Некробиоз липоидный 681
- Некролиз 421
- Неоплазия 772
- Неоплазма 772
- Новообразование 772
- Ногти
  - вросший 651

- гиппократовы 664
- Нос
  - лорнетный 361
  - седловидный 361
- Облысение сифилитическое** 358
- Омозолелость 416
- Онихауксис 663
- Онихогрифоз 223, 652
- Онихоклазия 653
- Онихолиз 651
- Онихомадезис 654
- Онихомикоз 123, 667
  - кандидный 139
- Онихорексис 653
- Онихотилломания 408
- Онихофагия 408
- Онихошизис 654
- Опрелость 876
- Опухоль 772
  - Коенена 843
- Остеохондрит сифилитический 365
- Остиофолликулит 170
- Отек Квинке 460
- Панникулит** 41, 573
  - Вебера–Крисчена 573
  - Ротманна–Макаи 573
- Папилломы 776
- Папула 84
- Паракератоз 37
- Паралич ложный 365
- Паранеоплазия 744
- Парапсориаз 563
  - крупнобляшечный 565
  - мелкобляшечный 563
  - Мухи–Габермана 567
- Парауретрит гонококковый 270
- Парафимоз 355
- Паронихия
  - кандидная 139
  - поверхностная 178
- Парша 121
- Патомимия 407
- Пахионихия 663
- Педикулез 254
- Педикулоциды 259
- Пелада 471
- Пеллагра 705
- Пельвиоперитонит гонококковый 270
- Пемфигоид 533
  - буллезный 50, 533
  - рубцующий 595
- Пемфигус
  - герпетиформный 523
- Перигепатит 279
- Перифолликулит Гоффманна 184
- Петехии 83
- Пианома 321
- Пигментация Бушке–Эйхорна 695
- Пинта 324
- Пиодермит 165, 394
- Пиодермия 165
  - Аллопо 183
  - гангренозная 182
  - шанкриформная 184, 394
  - язвенно-вегетирующая 182
- Пиостоматит вегетирующий 185
- Платонихия 658
- Пленка терминальная 485
- Плешивость 623
- Плод
  - арлекина 816
  - коллодийный 818
- Площица 256
- Пойкилодермия Сиватта 689
- Полипептид вазоактивный интестинальный 63
- Порокератоз актинический 716
- Порфирины 707
- Порфирия 707
- Потертость 416
- Потница 647
- Походка краба 321
- Почесуха 453
  - взрослых 456
  - детская 456
  - узловатая 456
- Правило ABCD 774
- Преднизолон 98
- Прерозацеа 672
- Проба
  - Бальзера 81
  - лепроминовая 242
  - Ядассона 81
- Проказа 237
- Проктит гонококковый 269
- Простатит 231
  - гонококковый 270

- Простатовезикулит 231  
 Протопорфирия  
   эритропоэтическая 707  
 Пруриго 453  
 Псевдолимфома 754  
   – истинная 760  
 Псевдомикоз 150  
 Псевдомонилетрикс 834  
 Псевдопелада 636  
 Псевдохромгидроз 645  
 Псевдоэпителиома 777  
 Психодерматология 406  
 Псориаз 52  
   – артропатический 487  
   – бородавчатый 486  
   – генерализованный  
     пустулезный 488  
   – каплевидный 490  
   – ладоней и подошв 486, 488  
   – пеленочный 490  
   – пустулезный 488  
   – себорейный 486  
   – складок 486  
   – тип Барбера 488  
   – фолликулярный 491  
 Птеригиум 657  
 Пузырек 87  
 Пузырчатка 594  
   – аутоиммунная 48  
   – вегетирующая 524  
   – Гужеро–Хейли–Хейли 538  
   – лекарственная 529  
   – листовидная 525  
   – наследственная 854  
   – паранеопластическая 751  
   – полости рта 541  
   – сифилитическая 364  
 Пузырь 87  
 Пурпура 83  
   – Дукаса–Капетанакиса 554  
   – Майокки 554  
   – пигментная 554  
   – Шамберга 554  
 Пустула 88  
 Пустулез псориазиформный  
   генерализованный 489  
 Пьедра 339  
 Пятно 83  
   – стеариновое 485
- Рак** 773  
   – базальноклеточный 786  
   – ложный 777  
   – плоскоклеточный 783, 785  
   – спиноцеллюлярный 785  
 Реакция Митсуда 242  
 Ретикулогистиоцитоз 737  
 Ретикулоид актинический 764  
 Ретиноиды 104  
 Ринит сифилитический 365  
 Ринокладиоз 161  
 Родинка 790  
 Рожа 179  
 Розацеа 617, 669  
   – грамнегативная 674  
   – гранулематозная 673  
   – конглобатная 673  
   – люпоидная 673  
   – офтальмо-розацеа 673  
   – розацеа-диатез 672  
   – розацеа-лимфедема 674  
   – стероидная 673  
 Розеола 83  
 Рубец 91  
 Руброфития 392  
   – гладкой кожи 129  
 Рубцы Робинсона–Фурнье 367  
 Сакроилеит 232  
 Сальпингофорит гонококковый 269  
 Саркоидоз 727  
   – мелкоузелковый 649  
 Саркоид Шпиглера–Фендта 754  
 Саркома Капоши 396, 802  
 Себорея чешуйчатая 818  
 Себоцистоматоз 862  
   – Гунтера 617  
 Сетка Уикхема 81, 466  
 Сикоз  
   – вульгарный 171  
   – непаразитарный 171  
   – стафилококковый 171  
 Симптом  
   – Арди 248  
   – Бенье–Мещерского 90  
   – Горчакова 248  
   – коллоидной пленки 571  
   – Куклина 819  
   – лестницы 231  
   – Михаэлиса 248

- Мордовцева 838
- наперстка 655
- Никольского 81
- облатки 571
- Поля–Пинкуса 82
- Поспелова 91, 223
- пурпуры 571
- Сезари 248
- Систо 365
- скрытого шелушения 571
- спирали 231
- стружки 131
- Унны–Тоста 81
- Хатчинсона 668
- яблочного желе 81
- ямочки 804
- Синдром
  - Claude Gougerot 658
  - LEOPARD 809
  - Ашера 849
  - базальноклеточного невуса 844
  - Базе 747
  - Блоха–Сульцбергера 812
  - Блума 582
  - Гарднера 812, 861
  - глюкогономный 749
  - Горлина–Гольтца 844
  - Данбольта–Клосса 865
  - дисрегуляционный 62
  - желтых ногтей 660, 666
  - Кауден 860
  - Клутона 852
  - Криста–Сименса 878
  - Криста–Сименса–Турэна 851
  - Лайелла 421
  - Литтла–Лассюэра 471, 637
  - невоидной базальноклеточной эпителиомы 844
  - Нельсона 696
  - Нетертонна 823
  - Папийона–Лефевра 831
  - Пейтца–Егерса–Турена 811
  - Рида 864
  - стафилококкового токсического шока 173
  - стафилококковой обожженной кожи 173
  - Стивенса–Джонсона 585
  - стрептококкового токсического шока 180
- Тибержа–Вейссенбаха 507
- Фитц–Хью–Куртиса 279
- Фовинкеля 831
- Фогта–Койянаги 700
- Черногубова–Элерса–Данлоса 846
- Шарпа 501
- Эндрюса 490
- Сиролимус 100
- Сифилид
  - акнеформный 617
  - бугорковый 359
  - везикулезный 357
  - гуммозный 360
  - лентикулярный 356
  - папулезный 356, 357
  - пустулезный 357
  - пятнистый 356
  - эритематозный 356
- Сифилис 352, 398
  - врожденный 362
  - вторичный 355
  - скрытый 361
  - третичный 358
- Сифилома первичная 354
- Скабиес 244
- Склеродермия 40
  - бляшечная 509
  - буллезная 511
  - инвалидизирующая 510
  - каплевидная 510
  - линейная 509
  - очаговая 217
  - подкожная 510
  - системная 54
  - узловатая (келоидоподобная) 510
- Склероз туберозный 618, 841
- Склеронихия 664
- Скутула 121
- Соматопсихоз 406
- Спиналиома 785
- Спонгиоз 38
- Спондилоартрит 232
- Споротрихоз 161
- Спрегаль 251
- Стафилодермии 170
- Стафилококки 166
- Стоматит герпетический 196
- Стопа мадурская 155, 341

- Стрептодермии 177  
 – интертригинозная 179  
 – острая диффузная 180  
 – папуло-эрозивная 179  
 Стрептококки 167  
 Стресс оксидантный 425  
 Сульфодекортем 251  
 Сыпь папулезная 394  
**Такролимус** 100  
**Таурин** 66  
**Тербинафин** 110  
**Терфенадин** 96  
**Токсидермия** 420  
**Трахихонихия** 658  
**Трепонемотозы тропические** 319  
**Трепонема** 319  
 – бледная 353  
**Третиноин** 105  
**Трещины** 90  
**Триада**  
 – Гетчинсона 367  
 – псориатической 429  
**Триамцинолон** 98  
**Трихограмма** 608  
**Триходерматоскопия** 608  
**Трихоклазия идиопатическая** 626  
**Трихомониаз** 308  
**Трихотилломания** 408  
**Трихотиодистрофия** 835  
**Трихотортоз** 82  
**Трихофития** 121  
**Угри** 613  
 – бромистые 649  
 – йодистые 649  
 – контактные 617  
 – красные 649  
 – младенческие 616  
 – новорожденных 615  
 – поздние 616  
 – розовые 649  
**Узел** 86  
**Узелок** 84  
 – Лиша 838  
**Узуры ногтей** 657  
**Ульэритема надбровная** 826  
**Уранит** 232  
**Уреаплазма** 287  
**Уретрит** 230  
 – гонококковый 269  
 – негонококковый 286  
**Уридроз** 646  
**Урокопропорфирия** 709  
**Устекинумаб** 102  
**Фавус** 121  
**Фактор антинуклеарный** 53  
**Фарингит гонококковый** 269  
**Фексофенадин** 96  
**Феномен**  
 – LE-феномен 499  
 – Ауспитца 485  
 – Бенье 80  
 – Брока–Поспелова 81  
 – воспаления 81  
 – Кебнера 81, 485, 699  
 – кровяной росы 485  
 – набухания 81  
 – Полотечнова 485  
 – Поспелова 81  
 – тяжести 334  
 – Фурнье–Робинсона 365  
 – Хелли–Сплендора 153  
**Фиброз субэпидермальный** 804  
**Фиброксантома** 804  
**Фимоз** 355  
**Флуконазол** 107, 108  
**Фолликулит** 170, 394  
 – декарвирующий 637  
 – кандидный 136  
 – подрывающий 184  
**Фотодерматоз** 703  
 – полиморфный 712  
**Фототрихограмма** 608, 609  
**Фрамбезия** 319  
**Фурункул** 174  
**Фурункулез** 174  
**Хансениаз** 237  
**Хейлит**  
 – актинический 600  
 – атопический 603  
 – glandулярный 598  
 – кандидный 143  
 – контактный аллергический 601  
 – метеорологический 416, 599  
 – себорейный 603  
 – экзематозный 602, 603  
 – эксфолиативный 597  
**Хейлофагия** 408  
**Хлоазма** 84, 691  
**Хориоретинит** 366

- Хромгидроз 645  
 Хромобластомикоз 158  
 Хромомикоз 158  
**Целлюлит** 180  
 Цервицит гонококковый 269  
 Цетиризин 96  
 Циклоспорин 100  
 Циклофосфамид 99  
 Цитокератин 57  
 Цитокины 64  
**Череп ягодицеобразный** 368  
 Чесотка 244, 398  
 Чешуйка 89  
**Шанкр**  
 – сифилитический 354  
 – твердый 354  
 – шанкр-амигдалит 355  
 – шанкр-панариций 354  
**Эбастин** 95  
**Экзема** 424  
 – бляшечная 427  
 – варикозная 428  
 – губ 602  
 – дисгидротическая 427  
 – идиопатическая 426  
 – истинная 426  
 – микробная 427  
 – мозолевидная 428  
 – монетовидная 427  
 – нуммулярная 427  
 – околораневая 428  
 – паратравматическая 428  
 – профессиональная 429  
 – пруригинозная 426  
 – роговая 428  
 – себорейная 428, 881  
 – сикозиформная 428  
 – сосков 428  
 – тилогическая 428  
**Экзематит** 603  
**Экскориации**  
 – невротические 408  
 – психогенные 408  
**Эктима**  
 – обыкновенная 181  
 – стрептококковая 394  
**Экхимозы** 83  
**Эластолиз генерализованный** 848  
**Эндометрит гонококковый** 269  
**Эндотоксин** 70  
**Эндотоксинемия системная** 72  
**Эндоцервицит** 230  
**Эпидермис** 36  
**Эпидермодермит интертригинозный** 876  
**Эпидермолиз буллезный** 854  
 – приобретенный 50  
**Эпидермотропность** 39  
**Эпидидимит гонококковый** 270  
**Эпидидимоорхит гонококковый** 270  
**Эпителиома**  
 – Литтла 786  
 – плоскоклеточная 785  
**Эритема** 83, 578  
 – активная 578  
 – Афцелиуса–Липшютца 218  
 – возвышающаяся 590  
 – Гаммела 583, 748  
 – дисхромическая 588, 697  
 – инфекционная 591  
 – кольцевидная 583  
 – контагиозная 591  
 – ладоней 580  
 – мигрирующая 214, 218  
 – многоформная 585  
 – некролитическая 749  
 – окаймленная 591  
 – пассивная 578  
 – персистирующая 584  
 – Поспишила 591  
 – ревматическая кольцевидная 590  
 – рубцующая 826  
 – симптоматическая 578  
 – скарлатиноформная десквамативная 582  
 – телеангиэктатическая 582  
 – тепловая 581  
 – токсическая 580  
 – узловатая 554  
 – ультрафиолетовая 579  
 – фиксированная 587  
 – холодовая 580  
 – хроническая мигрирующая 588  
 – эмотивная 578  
 – эпизодическая 672  
**Эритродермия**  
 – ихтиозиформная 819  
 – псориагическая 487

Эритроз Брока 697  
Эритрониция 661  
Эритроплазия Кейра 784  
Эритрофобия 579  
Этанерсепт 102  
Этретинат 105  
Эфализумаб 102

**Язва**  
– Бурули 336  
– гуммозная 360  
– разъедающая 786  
– тропическая 333  
– фагеденетическая 333

---

*Научно-практическое издание*

**Дерматовенерология**  
**Национальное руководство**  
**Краткое издание**

Под редакцией **Ю.С. Бутова, Ю.К. Скрипкина, О.Л. Иванова**

Менеджер проекта  
*Л.П. Пискунова*  
Зав. редакцией  
*А.В. Андреева*  
Выпускающий редактор  
*В.С. Шабалина*  
Корректоры  
*Е.В. Маурина, Л.В. Ким*  
Компьютерная верстка  
*С.И. Евдокимов*

Подписано в печать 23.07.2013. Формат 84×108<sup>1/32</sup>.  
Бумага офсетная. Печать офсетная. Объем 47,04 усл. печ. л.  
Тираж 3000 экз. (I завод – 1500 экз.) Заказ № 1800

ООО Издательская группа «ГЭОТАР-Медиа».  
115035, Москва, ул. Садовническая, д. 9, стр. 4.  
Тел.: 8 (495) 921-39-07.  
E-mail: info@geotar.ru, http://www.geotar.ru.

Отпечатано в ОАО «Тверской Полиграфический Комбинат».  
170024, г. Тверь, пр. Ленина, д. 5.

ISBN 978-5-9704-2710-1



9 785970 427101 >